

**ГАОУ СПО «Оренбургский областной  
медицинский колледж»**

**2014 г.**

# **Кости верхней верхней конечности**

**Коломак В.А.**

Большой бугорок      Головка плечевой  
кости

Малый  
бугорок

Головка  
плечевой  
кости

Головка  
плечевой  
кости

Большой  
бугорок

Гребень  
малого  
бугорка

Гребень  
большого  
бугорка

Дельтовидная  
бугристость

Дельтовидная  
бугристость

Плечевая  
кость

Радиальная  
бороздка

Боковой  
надмыщелок

Медиальный  
надмыщелок

Плечевая  
кость

Головка

Блок

Ямка  
локтевого  
отростка

Медиальный  
надмыщелок

Латеральный  
надмыщелок

## Верхняя конечность

### Плечевая кость

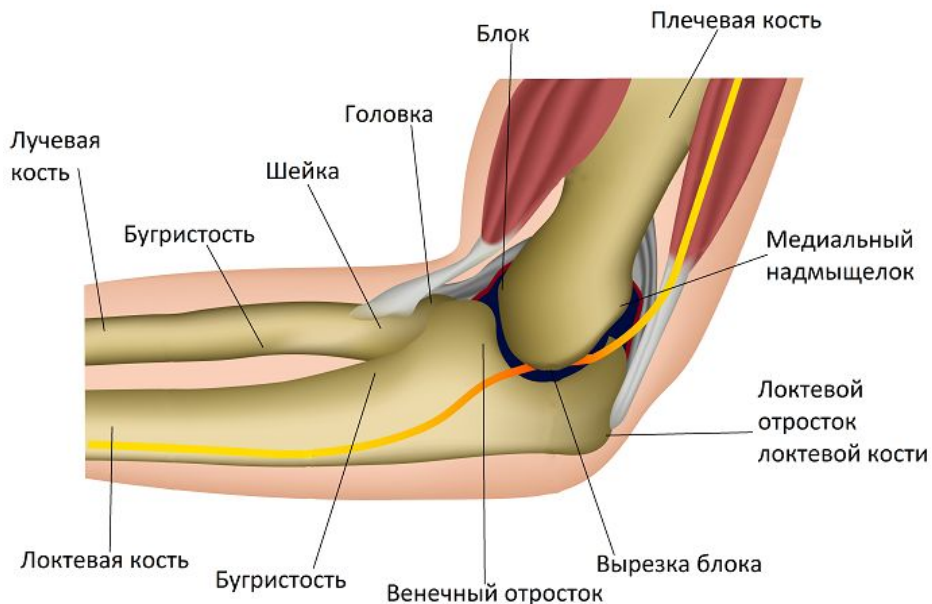Плечевая кость является самой длинной и самой большой костью верхней конечности. Проксимальной частью она соединяется с лопаткой (в гленоидальной ямке). Дистальный конец представляет собой блок (который похож на шпильку) и головку (или голову), которые являются частью локтевого сустава вместе с лучевой и локтевой костью. На каждой стороне блока имеются медиальный и латеральный надмыщелки плечевой кости, которые легко прощупываются.

**Плечевая кость: а) вид спереди; б) вид сзади**

а)

**вид сзади**

б)



## Правый локоть: медиальный вид при сгибании под прямым углом

### Лучевая кость

Лучевая кость является одной из двух костей предплечья, она располагается латерально, или на стороне большого пальца предплечья. Проксимальная головка лучевой кости образует сустав с головкой плечевой кости. Лучевая кость перекрещивает локтевую кость во время пронации.

### Локтевая кость

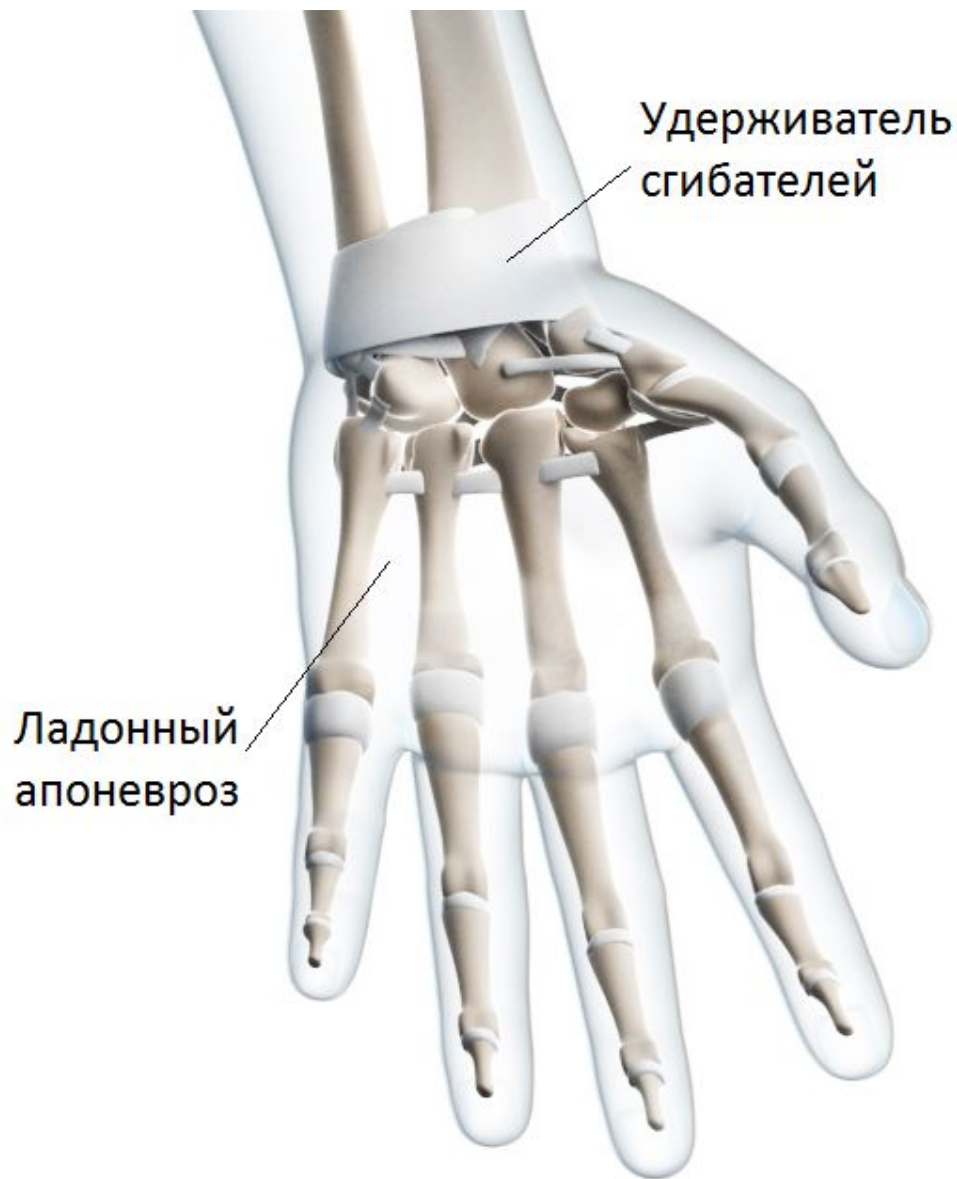
Локтевая кость - это медиальная кость предплечья на стороне мизинца. На проксимальном конце локтевой кости имеются два отростка: венечный отросток и локтевой отросток, которые прилегают над двумя медиальными закругленными «шпильками» блока плечевой кости. Локтевой отросток, сильно выступающий при сгибании локтя, называется также «музыкальная кость», потому что при раздражении нерва, пересекающего локтевой отросток, возникает болезненное ощущение. Шиловидные отростки лучевой и локтевой кости можно прощупать как острые выступы с обеих сторон запястья

## **Запястные кости**

**Восемь** небольших **запястных костей** составляют запястье. Они соединены связками и располагаются двумя поперечными рядами, по четыре кости в ряду. Первый ряд состоит из ладьевидной, полулунной, трехгранной и гороховидной кости. Второй ряд состоит из кости-трапеции, трапециевидной, головчатой и крючковатой кости. Схема запоминания запястных суставов (от латерального до медиального) начинается с проксимального ряда.

## **Пястные кости**

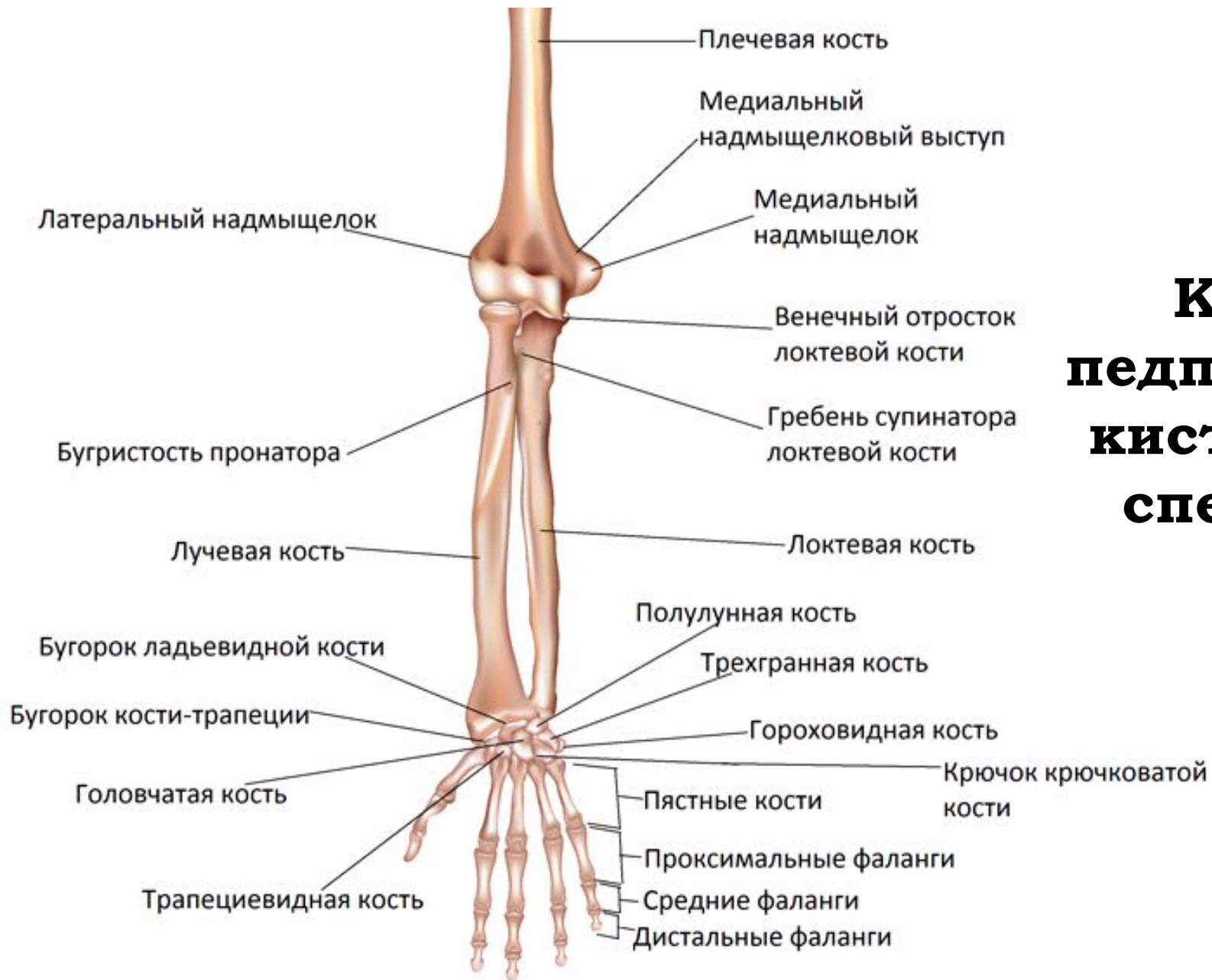
**Пять пястных костей** располагаются между запястьем и суставами пальцев (которые являются головками пястных).



## **Фаланги пальцев**

Каждый палец  
имеет три  
фаланги, большой  
палец имеет  
ТОЛЬКО ДВЕ.

**Кисть (вид  
сзади)**



## Кости предплечья и кости (вид спереди)

# Кости предплечья и кисти (вид сзади)

