Тамбовский Государственный Университет имен Г. Р. Державина

Медицинский институт

Кожа и патологии

Доклад подготовила
студентка 1 курса
102 группы
Лужнова Алёна Игорьевна

Толщина и вес кожи

У человека площадь поверхность кожи равна 1,5 – 2 м2 (в зависимости от роста, пола, возраста).

Вес кожи с гиподермой составляет – 16-17%, в зависимости от толщины подкожной жировой клетчатки, которая на животе и ягодицах может быть до 10 см и больше.

Толщина дермы варьирует от 0,5 до 5 мм. Наибольшая ее толщина на спине, разгибательной поверхности бедер и плеч.

Особенно сильно колеблется толщина эпидермиса – от 35мкм до 1,5мм на подошвах и ладонях.

Функции кожи

- защитная
- дыхательная
- абсорбционная
- выделительная
- пигментообразующая

Патологии кожи

? **Кровоизлияние**

скопление крови в коже вследствие разрыва или повышения пр
ст
со

Отек кожи

Вызывается интоксикацией, нарушением трофики, лимфо- и кровообращения и т.д.

Кожа напряжена, блестяща, белесовата, тестообразной консистенции, при надавливании на нее пальцем остается углубление, объем ее увеличен.

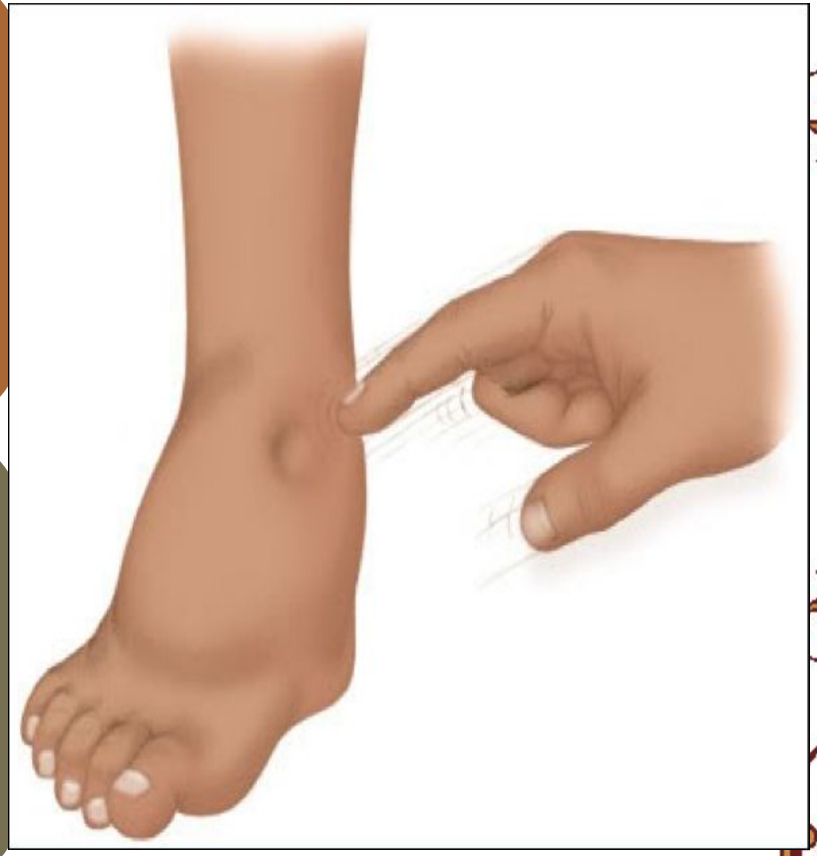

Патологии

Атрофия

Гипертрофия

Состояние кожи связанно с состоянием всего организма

Нарушение функции щитовидной железы вызывает миксодему кожи, повышенную потливость, зуд, крапивницу, экзему и т.д.

Заболевание надпочечников – усиление пигментации

Псориаз может свидетельствовать о нарушении в работе сердца

Диагностика по цвету лица

При развитии у человека анемии его цвет лица становится бледным, с голубыми прожилками вен в области висков и лба.

При болезнях сердца и сердечной недостаточности могут быть сероватый или цианотичный (синюшный) оттенок лица

При болезнях печени кожа и склеры приобретают желтоватый оттенок, зависящий от типа поражений печени – желтизна может быть охряной, лимонной или с оливковым оттенком.

При туберкулезе появляется восковой оттенок кожи лица с неестественным ярким румянцем.

Красноватое лицо с переходом красноты на область шеи говорит о склонности к повышению давления

Шея и декольте

Появление прыщей в области декольте наводит на мысль о проверке кишечника и его очистке, посещении гинеколога для проверки репродуктивной системы.

Резкое появление пигментных пятен требует проверки надпочечников и уровня гормона кортизола.

О возможном наличии паразитов в кишечнике и проблемах с желчным пузырем может свидетельствовать «симптом грязной шеи» – коричневатая пигментация в области шейных складок.

Рот и язык

- Трещины в углах рта говорят о хроническом дефиците витаминов группы В и витаминов А и Е, интоксикации.
- Бледные губы с ярко-красной каймой обычно бывают при анемии или хронических воспалениях организма.
- Синюшные губы встречаются у людей с астмой и хроническими болезнями легких.
- Обложенный белым налетом язык говорит о проблемах с пищеварением, болезнях желудка и толстой кишки

Внешний вид лица

Резкое изменение формы лица может говорить об аллергическом отеке.

При отечности в области глаз, особенно к вечеру, необходимо обследовать почки и сердце – это могут быть застойные и мочевые отеки.

Многочисленные прыщики, неровность цвета лица указывают на гормональные нарушения в половых гормонах или гормонах щитовидной железы.

Опухоли кожи

Классификация

1) эпителиальные опухоли:

а) из эпидермиса,

б) из придатков кожи и их эмбриональных зачатков,

в)комбинированные эпителиальные опухоли;

2) соединительнотканные опухоли;

3) сосудистые опухоли;

4) мышечные опухоли;

5)опухоли подкожной клетчатки;

6) опухоли нервов кожи;

7) пигментные опухоли;

8) метастатические опухоли.

Эпителиальные опухоли

Папиллома - это доброкачественное новообразование, вызванное папилломавирусом человека.

Чаще всего вирус папилломы человека поражает людей с ослабленной иммунной системой.

Папиллома представляет собой свисающую и похожую на бородавку выпуклость на «ножке», реже — на широком основании величиной до 1-2 см.

Кожный рог

- Кожный рог- это эпителиальное новообразование, состоящее из клеток шиповатого слоя кожи. Внешне это образование напоминает рог животного, поэтому заболевание и получило такое название.

Базалиома

- Базалиома – клинически характеризуется резко очерченными эрозивными, почти не возвышающимися над уровнем кожи экземоподобными очагами, довольно часто первично множественными.

Плоскоклеточный рак

- Может возникать на любых участках кожи. Плоскоклеточный рак склонен к образованию метастаз. В 6% случаев метастазы могут поражать ближайшие лимфатические узлы. Также в редких случаях при плоскоклеточном раке поражаются легкие и кости.

Стадии рака кожи

1 стадия – опухоль или язва не более 2 см в диаметре, ограниченная собственно дермой, без метастазов;

2 стадия- опухоль или язва более 2 см в диаметре, прорастающая всю толщу К., без распространения на подлежащие ткани, в ближайших регионарных лимф узлах может быть один подвижной метастаз;

3 стадия: значительных размеров ограниченно подвижная опухоль, проросшая всю толщу кожи и подлежащие ткани, но не перешедшая на кость или хрящ, без определяемых метастазов;

4 стадия: а) опухоль или язва, широко распространившаяся по коже, проросшая подлежащие мягкие ткани, хрящ и кость; б) опухоль меньших размеров при наличии неподвижных региональных или отдаленных метастазов.

www.tvoyrebenok.ru

Соединительнотканные опухоли

Фиброма - это доброкачественное новообразование, которое развивается из зрелых элементов соединительной ткани. Она имеет вид возвышающейся над кожей опухоли телесного или бледно-розового цвета.

Саркома

- В большинстве случаев это солитарные узлы плотной консистенции, кожа над ними не изменена; по мере роста опухоли цвет кожи изменяется до синюшно-красного, узел быстро увеличивается, иногда развивается изъязвление. Наблюдаются отдаленные метастазы, чаще в легкие.

Сосудистые опухоли

Гемангиома - доброкачественная опухоль, развивающаяся из кровеносных сосудов на основе врожденного порока развития сосудов, выявляется обычно с рождения ребенка.

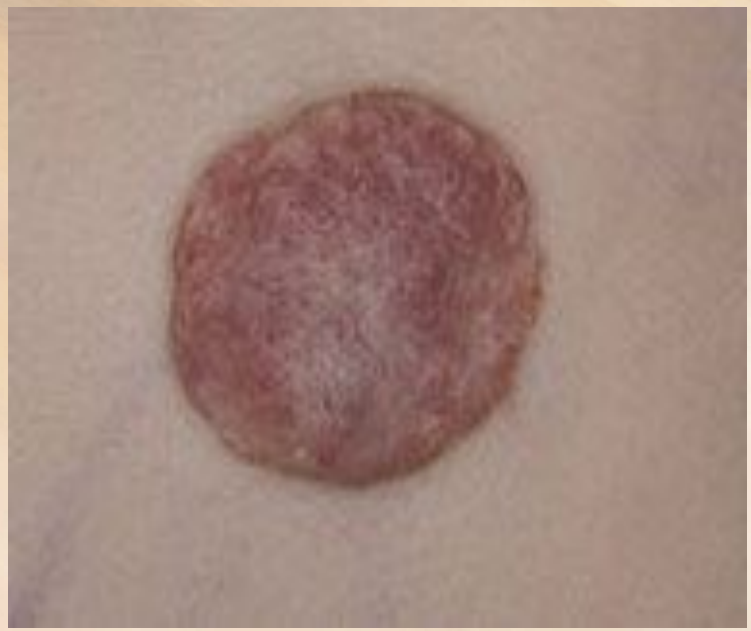

Гемангиоперицитома

- Опухоль, образованная множеством капилляров, окруженных веретенообразными и круглыми клетками перецитами. имеет форму округлого хорошо очерченного узла, в большинстве случаев до 5-15 см в максимальном диаметре, на разрезе ткань опухоли желтоватого цвета, губчатого строения, может содержать участки кровоизлияний и некрозов.

Мышечные опухоли

? **Лейомиома:**

характерной чертой лейомиом кожи является появление или усиление болезненности под влиянием механического раздражения (трение одеждой, почесывание, давление или прикосновение) и охлаждения, а также спонтанные приступы жестоких невыносимых болей длительностью в несколько минут, нередко сопровождающихся расширением зрачков, снижением артериального

Опухоли подкожной клетчатки.

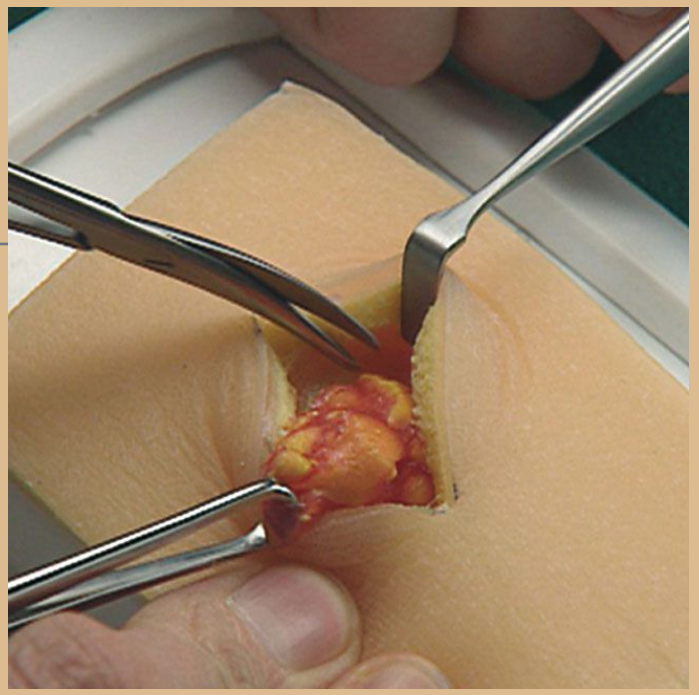

Липома проявляется чаще солитарным подкожным узлом мягкоэластической или умеренно плотной консистенции, сравнительно подвижным, кожа над ним не изменена или слегка

Узел медленно увеличивается, достигая иногда значительных размеров – до 10 см и больше.

Гибернома

Локализуется в тех местах, где находится бурый жир: в подкожной клетчатке шеи, подмышечной, межлопаточной областях, забрюшинном пространстве, средостении.

Пигментные опухоли

Меланома– злокачественная опухоль, может быть первичной, развивающейся на предварительно неизмененной коже, но значительно чаще меланома бывает вторичной, развивающейся на месте

Одним из факторов развития может быть травма невуса в т.ч. случайный хирургический разрез и удаление невуса электрокоагуляцией.

Меланома

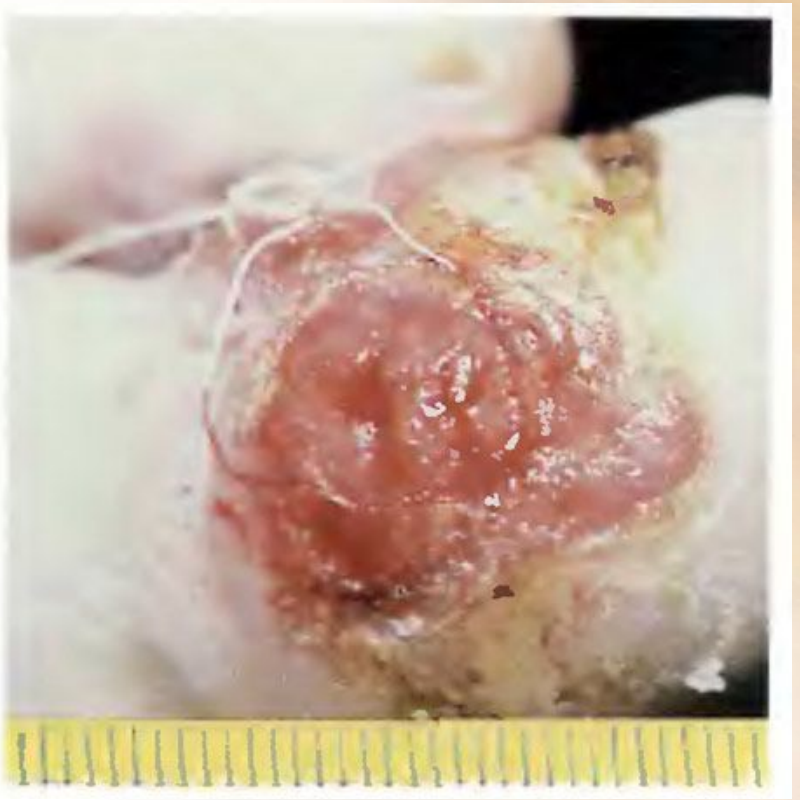

Подногтевая беспигментная меланома 1-го пальца стопы, возникшая через 6 мес. после механической травмы ногтевого ложа пальца. Наблюдаются полное отторжение ногтевой пластинки, изъязвление эпидермиса над опухолью и кровоточивость с ее поверхности.

Метастатические опухоли кожи

Это метастазы злокачественных опухолей другой локализации.

В кожу может метастазировать раковая опухоль различных внутренних органов.

Метастазы (единичные или множественные) могут локализоваться на всех участках кожного покрова, но чаще поражается кожа груди.

Литература

- http://doktorland.ru/
- http://bigmeden.ru/
- http://dermline.ru/nav/main/gemangioma.htm

СПАСИБО ЗА ВНИМАНИЕ

MyShared