

A close-up photograph of two hands, one from a person with a darker skin tone and one from a person with a lighter skin tone, gently cupping a red awareness ribbon. The ribbon is the symbol for HIV/AIDS. The background is a solid blue color.

# Кожные проявления СПИДА

# ПЛАН

- 1.Этиология. Патогенез
- 2.Клиника
- 3.Лечение
- 4.Литература

# Этиология. Патогенез

- Возбудителем является вирус иммунодефицита человека - ВИЧ, который представляет собой нейро- и лимфотропный ретровирус.
- Заболевание характеризуется различными опухолями, вторичными оппортунистическими инфекциями с крайне тяжелым течением и неблагоприятным для жизни прогнозом. Заболевание может проявиться комплексом признаков тяжелого иммунодефицита или протекать бессимптомно. Между этими двумя крайними формами течения существует большое число вариантов клинического и иммунологического проявления СПИДа.

■ Кожные заболевания — частое явление у ВИЧ-инфицированных пациентов. Кожные заболевания могут быть также первым проявлением ВИЧ-инфекции и, кроме того, указывать на ее присутствие своим необычно острым началом, атипичной клинической картиной и повышенной резистентностью к лечению. Помимо прочего, поражение кожи и слизистых может свидетельствовать о начальном симптоме системного процесса, такого как инфекция или неоплазма у ВИЧ-инфицированных пациентов.

## *Какие заболевания кожи чаще всего сочетаются с ВИЧ-инфекцией?*

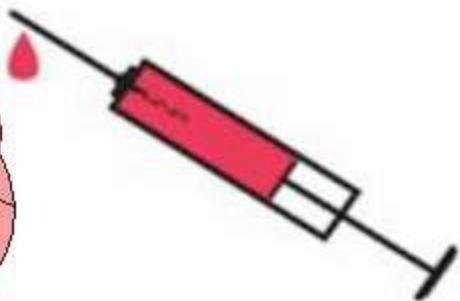

Среди наиболее частых дерматозов, обычно являющихся проявлением ВИЧ-инфекции, отмечаются себорейные дерматиты, ксероз, бактериальные инфекции (например, вызванные золотистым стафилококком), грибковые инфекции (например, кандидоз кожи и слизистых (рта, глотки, вульвы и влагалища), а также инфекции, вызванные дерматофитами (микоз стоп, голеней, кистей рук, онихомикоз). Нередко обнаруживаются вирусные инфекции, в т. ч. вызванные вирусами папилломы человека (остроконечная кондилома, вульгарные и подошвенные бородавки), а также инфекции, вызванные вирусом простого и опоясывающего лишая, контагиозного моллюска и вирусом Эпштейна-Барра (волосатая лейкоплакия).

# Передача ВИЧ

Передача ВИЧ от зараженного человека здоровому возможна тремя путями


*Через кровь, например, при использовании загрязненных кровью шприцев*



*Половой путь*



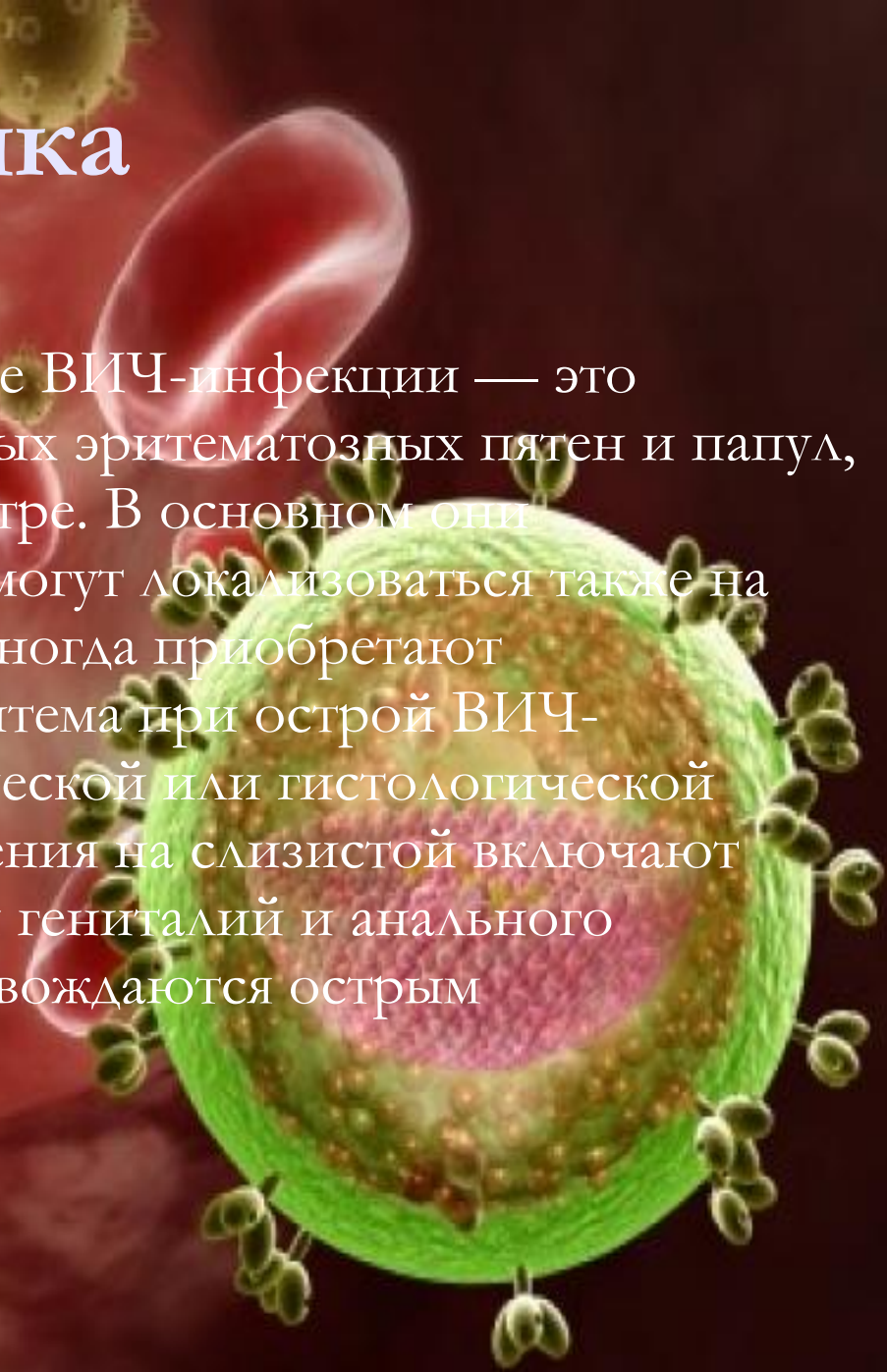
*«Мать-дитя» при беременности и кормлении грудью*





# Клиника

■ Самое раннее кожное проявление ВИЧ-инфекции — это экзантема, состоящая из отдельных эритематозных пятен и папул, не превышающих 10 мм в диаметре. В основном они располагаются на туловище, но могут локализоваться также на ладонях и ступнях. Поражения иногда приобретают геморрагический характер. Экзантема при острой ВИЧ-инфекции не отличается клинической или гистологической спецификой. Описанные изменения на слизистой включают язвы в ротовой полости, области гениталий и анального отверстия. Эти изменения сопровождаются острым лихорадочным состоянием.



- *Staphylococcus aureus* — наиболее частый возбудитель кожной инфекции у больных, пораженных ВИЧ. Кожная инфекция, вызванная золотистым стафилококком, в большинстве случаев представляет собой поверхностный фолликулит. Менее часто встречаются импетиго, эктима, фурункулез, целлюлит, абсцессы и пиогенная гранулема. Кроме того, *S. aureus* может инфицировать элементы первичных дерматозов, таких как экзема, чесотка, герпетические язвы и саркому Капоши, или обсеменять места введения внутривенных катетеров. Стафилококковая колонизация (носительство) в носовой полости и промежностных и межпальцевых складках — известное явление при ВИЧ-инфекции, что вполне может обуславливать повышение частоты кожных инфекций.



# клинические кожные проявления эпидемической саркомы

## Капоши

■ При эпидемической саркоме Капоши наблюдаются широко распространенные симметрично расположенные и быстро растущие пятна, узелки, бляшки и опухоли. Наиболее часто поражения располагаются на туловище, конечностях, лице и в ротовой полости. Начальные поражения состоят из эритематозных пятен или папул, которые иногда имеют ореол, напоминающий кровоподтек. Поражения увеличиваются в различной степени и приобретают овальную или удлиненную форму, в зависимости от направления линий расщепления кожи. Поражения бывают разного цвета — от розового до красного, пурпурного и коричневого и способны легко имитировать пурпuru, гемангиомы, невусы, саркоидоз, вторичный сифилис, плоский лишай, базально-клеточную карциному и меланому. Поражения могут характеризоваться изъязвлением, гиперкератозом и геморрагией. Вследствие отека не исключено возникновение боли и изменение формы, особенно лица и нижних конечностей. Также отмечается симптом Кебнера или формирование новых поражений на месте травм. Иногда развивается и бактериальная инфекция. Элементы заболевания по характеру проявления могут напоминать другие поражения (например, розовый лишай), носить фолликулярную форму (см. рисунок) или располагаться в соответствии с дерматомами.



# Лечение Саркомы Капоши

- Лечение локализованной саркомы Капоши включает введение винбластина в очаг поражения,
- радиотерапию,
- криотерапию жидким азотом и хирургическое удаление.
- Лечение более распространенной формы заболевания состоит в применении  $\alpha$ -интерферона, моно- или сочетанной химиотерапии винбластином, винкристином, блеомицином или доксорубицином (адриамицин).

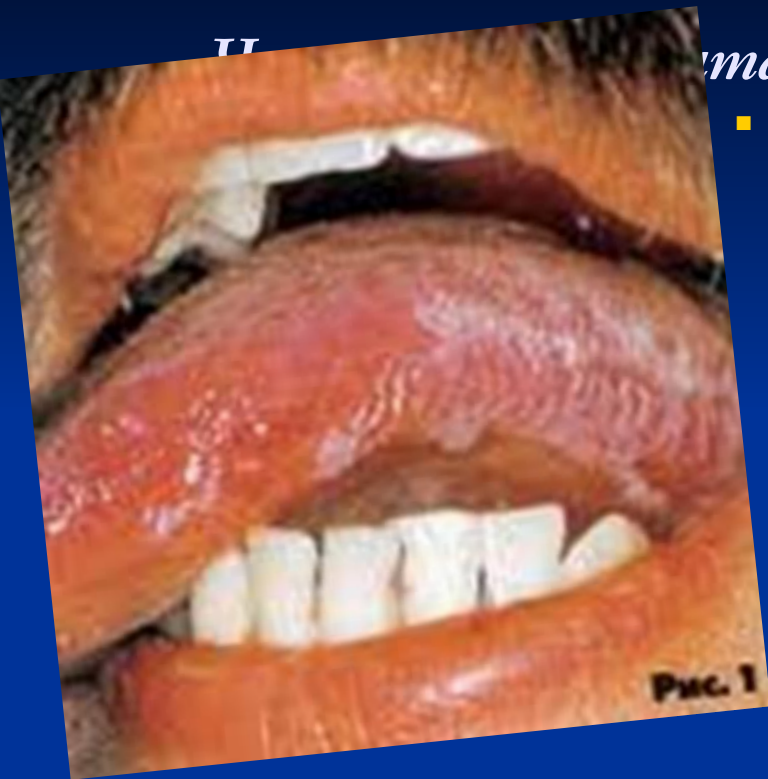## *Меняется ли течение сифилиса у ВИЧ-инфицированных?*

- Хотя течение сифилиса у большинства ВИЧ-инфицированных пациентов не отличается от обычного, иногда оно имеет некоторые особенности:
  - Изменение клинических проявлений сифилиса, в т. ч. появление болезненности при обычно безболезненной шанкре, обусловленное вторичной бактериальной инфекцией. У таких больных может встречаться злокачественный сифилис (весьма редкое проявление вторичного сифилиса) с полиморфными кожными поражениями (пустулы, узелки и язвы с некротизирующим васкулитом)
  - Изменения серологических тестов на сифилис, связанные с уменьшением или отсутствием реакций на антитела, включая неоднократные негативные результаты реакиновых проб и тестов на трепонемальные антитела. Имеются также сообщения о серонегативном вторичном сифилисе и об усилении образования антител. Указывалось и на утрату позитивной реакции на антитела к бледной трепонеме
  - Сочетанная инфекция с другой болезнью, переданной половым путем
  - Уменьшение латентного периода с ускоренным развитием третичного сифилиса в течение нескольких месяцев или лет
  - Отсутствие реакции на антибиотикотерапию с развитием рецидивов

II

## Волосатая лейкоплакия ротовой полости?

- Волосатая лейкоплакия ротовой полости, являющаяся обычно предвестником развития СПИДа, как правило, наблюдается у ВИЧ-инфицированных пациентов, но изредка встречается у неинфицированных пациентов с подавленным иммунитетом после пересадки органов. Возникновение ее обусловлено репликацией вируса Эпштейна-Барра в месте клинического поражения. Волосатая лейкоплакия ротовой полости появляется в первую очередь на боковых поверхностях языка в виде параллельных, вертикально ориентированных белых бляшек, производящих впечатление сморщенных (см. рисунок). Иногда в процесс вовлекаются нижняя и верхняя поверхности языка, слизистые щек и губ, а также верхнего нёба. Налет этот не стирается при поскабливании (как при кандидозе) и обычно не дает симптомов. Гистологически определяются паракератоз, акантоз и баллонные клетки (койлоциты). Гибридизация *in situ* ДНК вируса Эпштейна-Барра из соскобов с поражений или срезов ткани показывает позитивное окрашивание ядер внутри эпителиальных клеток. Поражения лечатся ацикловиром, зидовудином, подофилином, третиноином или иссечением, но не поддаются лечению препаратами против кандидоза.



# Кандидоз рта и глотки, указывающий на прогрессирование СПИДа, проявляется в 4-х

## клинических формах:

- Псевдомембранозная (молочница)  
Эритематозная (атрофическая)  
Гиперпластическая  
Ангулярный хейлит (заеда)
- **Псевдомембранозный кандидоз** проявляется в виде беловатого, похожего на крем или прессованный творог, налета в любом месте полости рта и глотки. Пленки удаляются при соскабливании, оставляя красноватую поверхность.
- **Эритематозный кандидоз** проявляется в виде хорошо очерченных пятен эритемы на нёбе или верхней стороне языка. Элементы эритематозного кандидоза на языке могут выглядеть гладкими, лишенными сосочков.
- **Гиперпластический кандидоз** проявляется в виде белого пленочного покрытия на спинке языка.  
Ангулярный хейлит состоит из эритемы, трещин и складок в углах рта. Одновременно могут существовать две и более формы кандидоза.



## Увеличивается ли при ВИЧ-инфекции частота высыпаний, вызванных лекарствами?

- Определенно, и особенно при применении сульфаниламидов и амоксициллина клавуланата. Примерно у половины ВИЧ-инфицированных больных с пневмониями, вызванными *Pneumocystis carinii*, в течение нескольких недель с момента начала лечения внутривенным введением триметоприм-сульфаметоксазола, появлялась распространенная сыпь в виде эритематозных пятнышек и папул. При ВИЧ-инфекции сульфаниламиды обычно используются для профилактики и лечения пневмонии, вызванной *P. carinii*, и токсоплазмоза ЦНС. Имеются сообщения и о более тяжелых реакциях на лекарства в виде синдрома Стивенса-Джонсона и токсического эпидермального некролиза.

- Контагиозный моллюск — инфекция, вызванная поксовирусом, — наблюдается примерно у 8-18 % пациентов с симптомами ВИЧ-инфекции и СПИДом. Хотя поражения, обусловленные контагиозным моллюском, обычно представляют собой куполообразные телесного цвета вдавленные в центре папулы, они также могут иметь необычный вид, поражать нетипичные места и захватывать большую площадь. При ВИЧ-инфекции эти поражения появляются преимущественно на лице, туловище, в складках и на ягодицах, а также в области гениталий (см. рисунок). Нередко наблюдаются поражения и на нижней части лица, где их распространению, вероятнее всего, способствует бритье. Поражения могут быть большими (гигантский моллюск), напоминать рак кожи, обычные бородавки и кератоакантомы и сливаться. Иногда центральное поражение окружено хроническим дерматитом (*Molluscum dermatitis*). С усугублением иммунных нарушений число поражений увеличивается, и они становятся диффузными. Диссеминированный криптококкоз, гистоплазмоз и инфекция, вызванная *Penicillium marneffei*, напоминают поражения кожи лица, вызванные контагиозным моллюском.

- Лечение включает криотерапию жидким азотом, кюретаж, применение трихлоруксусной кислоты и третиноина, местных средств против бородавок, удаление с помощью лазера. Лечение широко распространенных поражений при далеко зашедшей ВИЧ-инфекции затруднено по причине их многочисленности и склонности к рецидивам.



