






Өкпе
туберкулезінің
рентгенодиагностикасы



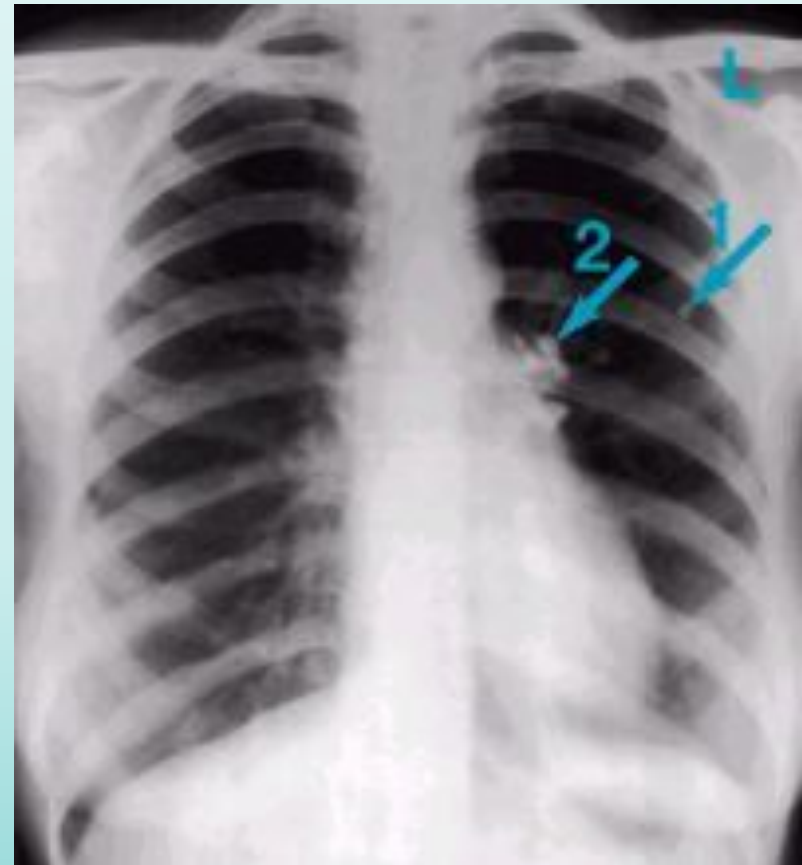
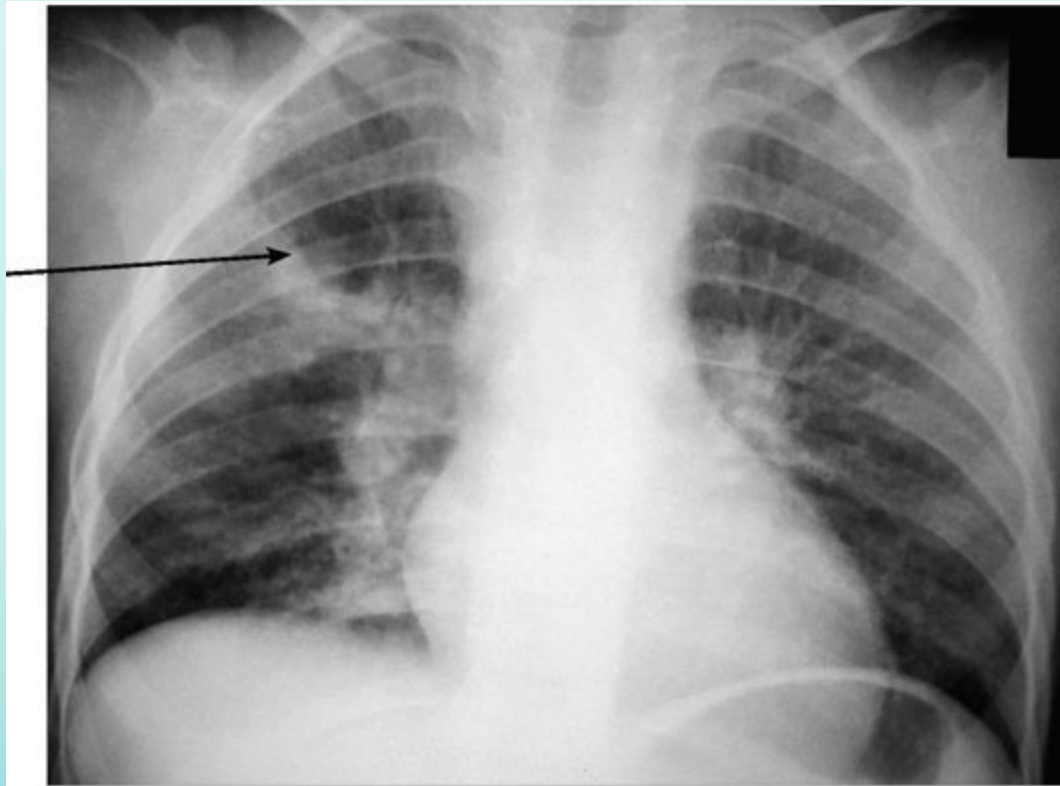
Жоспар

- *Өкпенің ошақты туберкулезі*
- *Өкпенің миллиарлы туберкулез*
- *Өкпенің шашыранды туберкулезі*
- *Өкпенің инфильтратты туберкулезі*
- *Өкпе туберкулемасы*
- *Өкпенің циррозды туберкулезі*
- *Өкпенің кавернозды және фиброзды-кавернозды туберкулезі.*




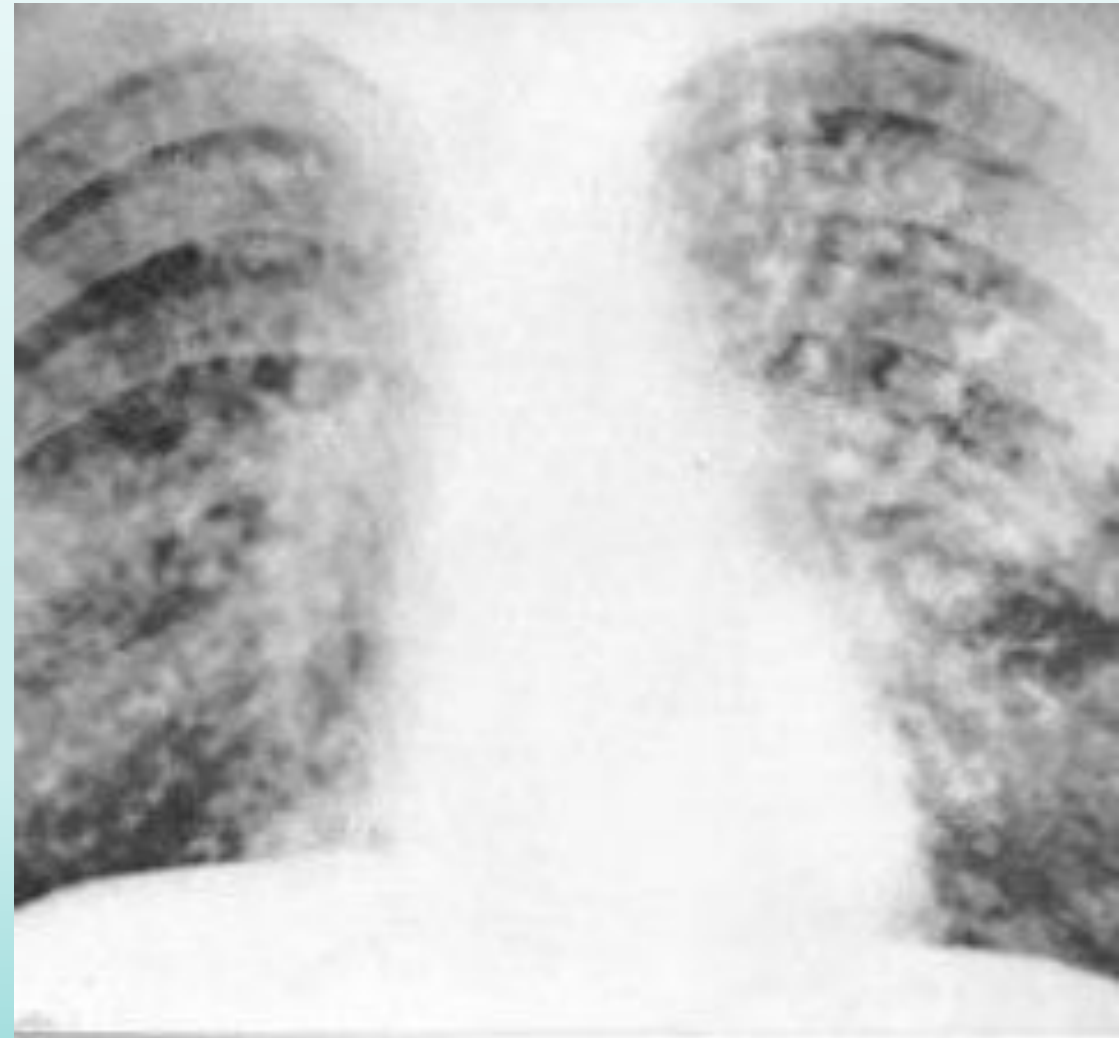
Біріншілік туберкулез

Рентгенологиялық көрінісінде: өкпе көлеңкесі, аймақтық лимфа бездерінің үлкейген көлеңкесі және оларды біріктірілген жолақты көлеңкесі өкпе тубіне қарай жайылғаны көрінеді. Жазылу кезінде өкпеде әктенген ошақ – Гон ошағы көрінеді. Ересектерде сирек ал балалрда жиі кездеседі

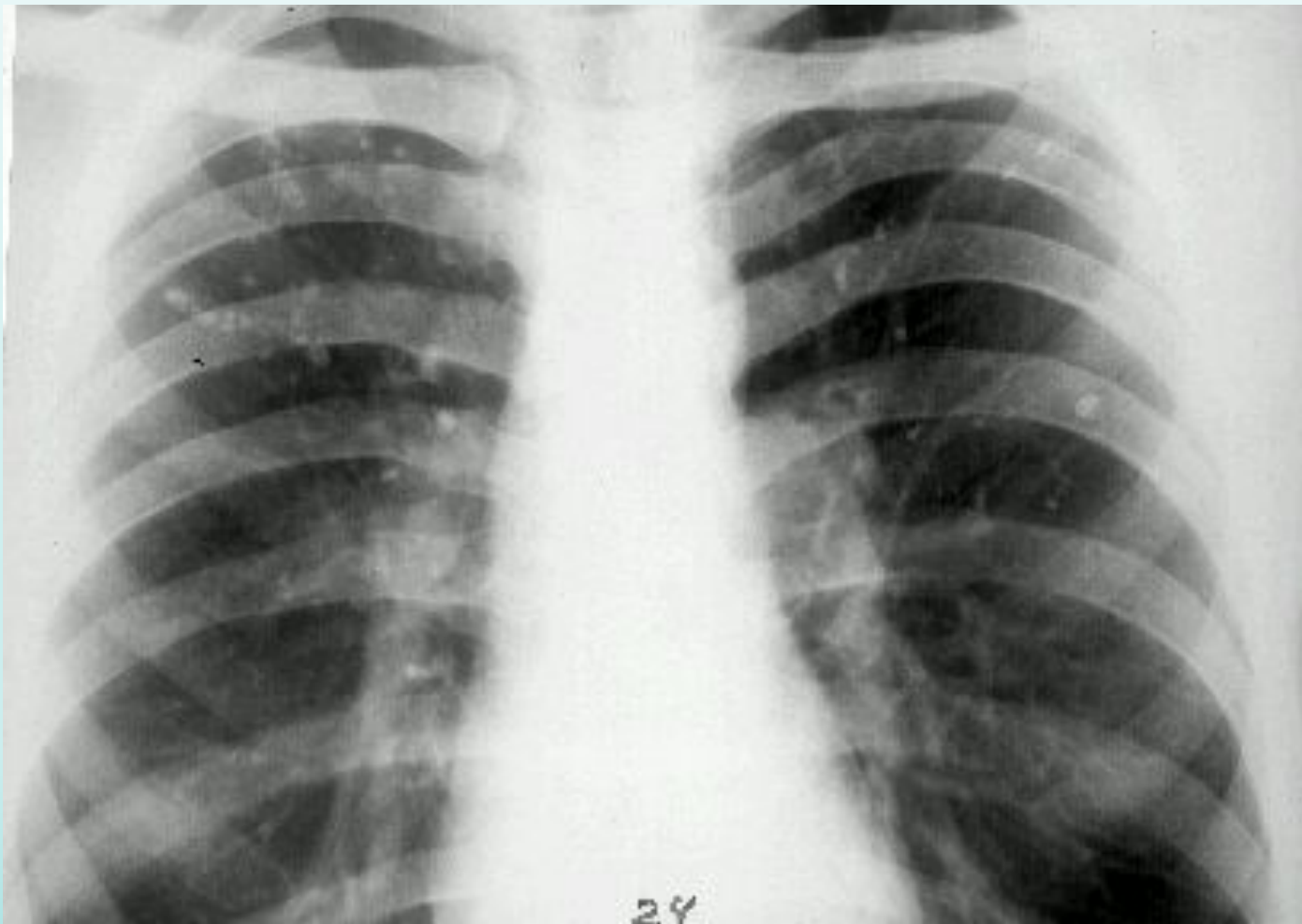


Өкпенің диссеминирлі туберккулезі

- Рентгендік көрінісі: Өкпе сүреті айқындылығының төмендеуі байқалады. Екі өкпенің барлық аймағында бір – біріне қосылмаған, дөңгелек тәріздес шеттері анық көптеген ұсақ (2 мм ден аспайтын) біртекті ошақтар анықталады. Ошақтар екі өкпеде бірдей тепе – тең орналасқан , олар ортаңғы және төменгі бөлікте көбірек орналасқан



Диссеминирленген өкпе туберкулезінің миллиарлы түрі

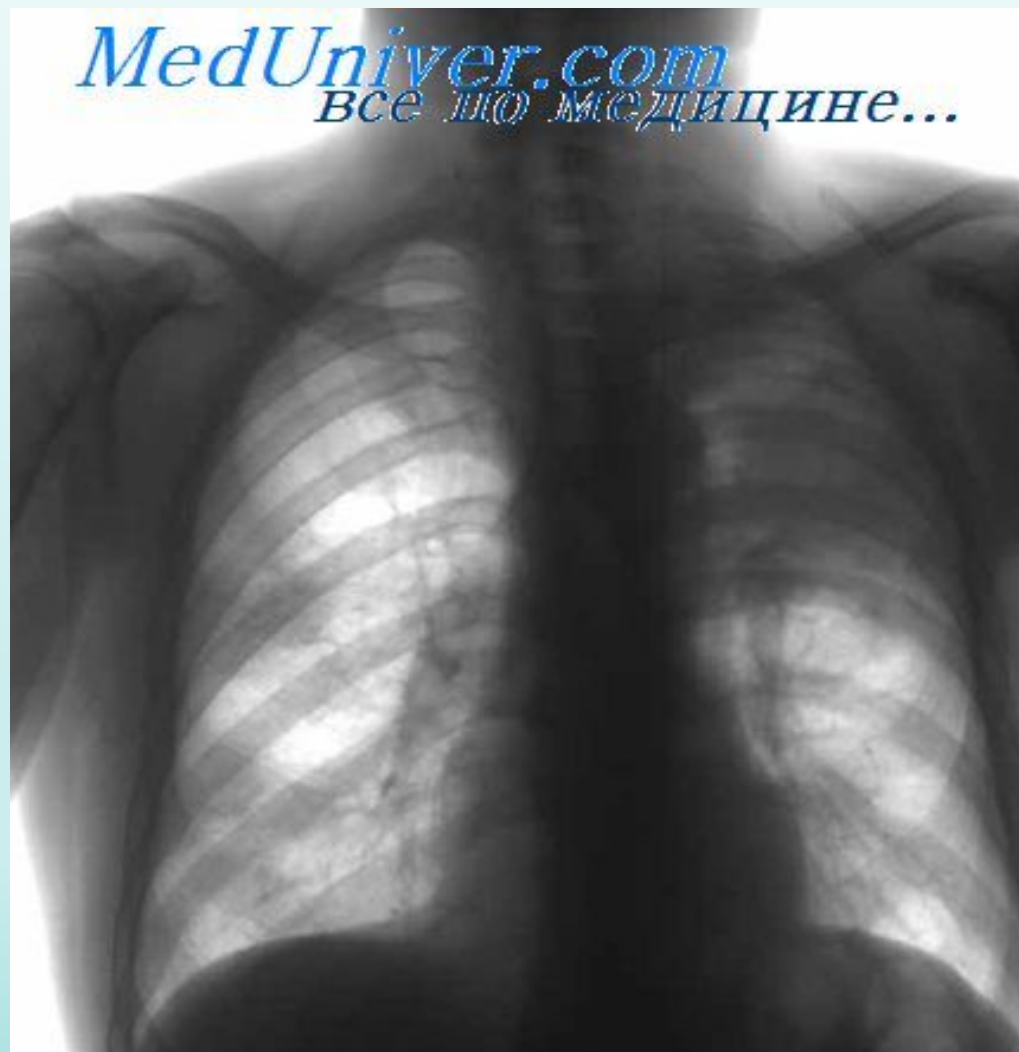

Балаларда,
әсіресе
сәбилерде
ересектерге
қарағанда
миллиарлы
туберкулезде
ошақтар *ірілеу*
және *әр түрлі*
болып келеді

Өкпенің ошақты туберкулезі

Рентгенологиялық көрінісі. Ошақты туберкулез диагностикасының ең негізгі әдісі болып есептеледі.

Бояу қанықтығы әлсіз, нәзік торлы, пішіні анық емес, жолақ тәріздес көлеңкелер (лимфангит, бронхит) көрінеді. Әрі қарай оның тұсында шектелген көлеңке көлемі 1 см-ге дейін немесе одан жоғары пішіні дұрыс емес, қанықтығы әлсіз шекарасы анық емес топтасқан көлеңкелер байқалады. Кейде ошақтың ортасында ыдырау



Миллиарлы туберкулез

Миллиарлы туберкулез бір уақытта өкпеде және басқа да органдарда көптеген ұсақ төмпешіктер біркелкі және симметриялы орналасумен сипатталады. Жедел басталып, дене қызуы $39-40^{\circ}\text{C}$ көтеріледі, бас ауырады, тоңазиды, цианоз бен ендікпемен сипатталады. Тыныс алу жиілігі минутына 30-40, тахикардия. Науқастың жалпы жағдайы ауыр, есі айқын болмауы мүмкін. Физикалық тексеруде алғашқы 4-6 күнде ешқандай өзгеріс болмайды, кейінірек төмендеген немесе везикулярлы тыныс үстінде құрғақ және ұсақ ылғалды сырылдар естіледі. Бауыр мен көкбауыр әдетте үлкееді, теріде токсикалы розеолезді бөртпелер болуы мүмкін. Миллиарлы туберкулез симптомдар түрінің басымдығына қарай шартты түрде өкпелі және сүзекті болып бөлінеді. Өкпелі түрінде өкпе зақымы симптомдары басым да, сүзекті түрінде жалпы интоксикация симптомдары басым.

Өкпенің шашыранды туберкулезі

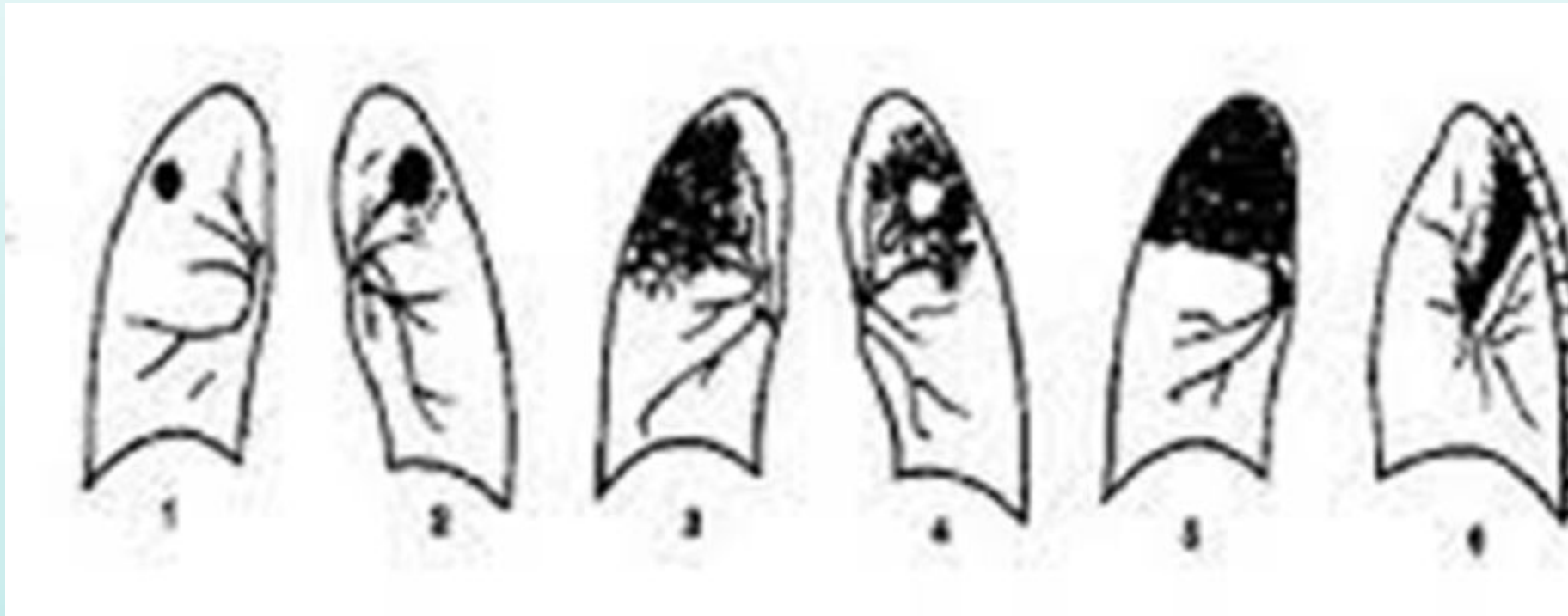
Өкпенің шашыранды туберкулезі – көптеген, себілген ошақтармен сипатталатын клиникалық түрі. Шашыранды туберкулездің пайда болуы әрі ағымы туберкулез инфекциясының гематогенді және лимфогенді жолдармен жайылуына байланысты. Клиникалық бейнесінің көптігі, ажыратудың қиындығы және әртүрлі нәтижесі осымен түсіндіріледі.

Белгілері

1. Ошақты зақымдану
2. Екі жақты (жиі симметриялы) шашыранды ошақтар
3. Апико-каудальді бағытта жайылған процесс
4. Патологиялық процеске өкпедегі дәнекер тіндердің қосылуы
5. Ошақтардың басым көпшілігі өкпенің кортикальді бөлігінде орналасады.

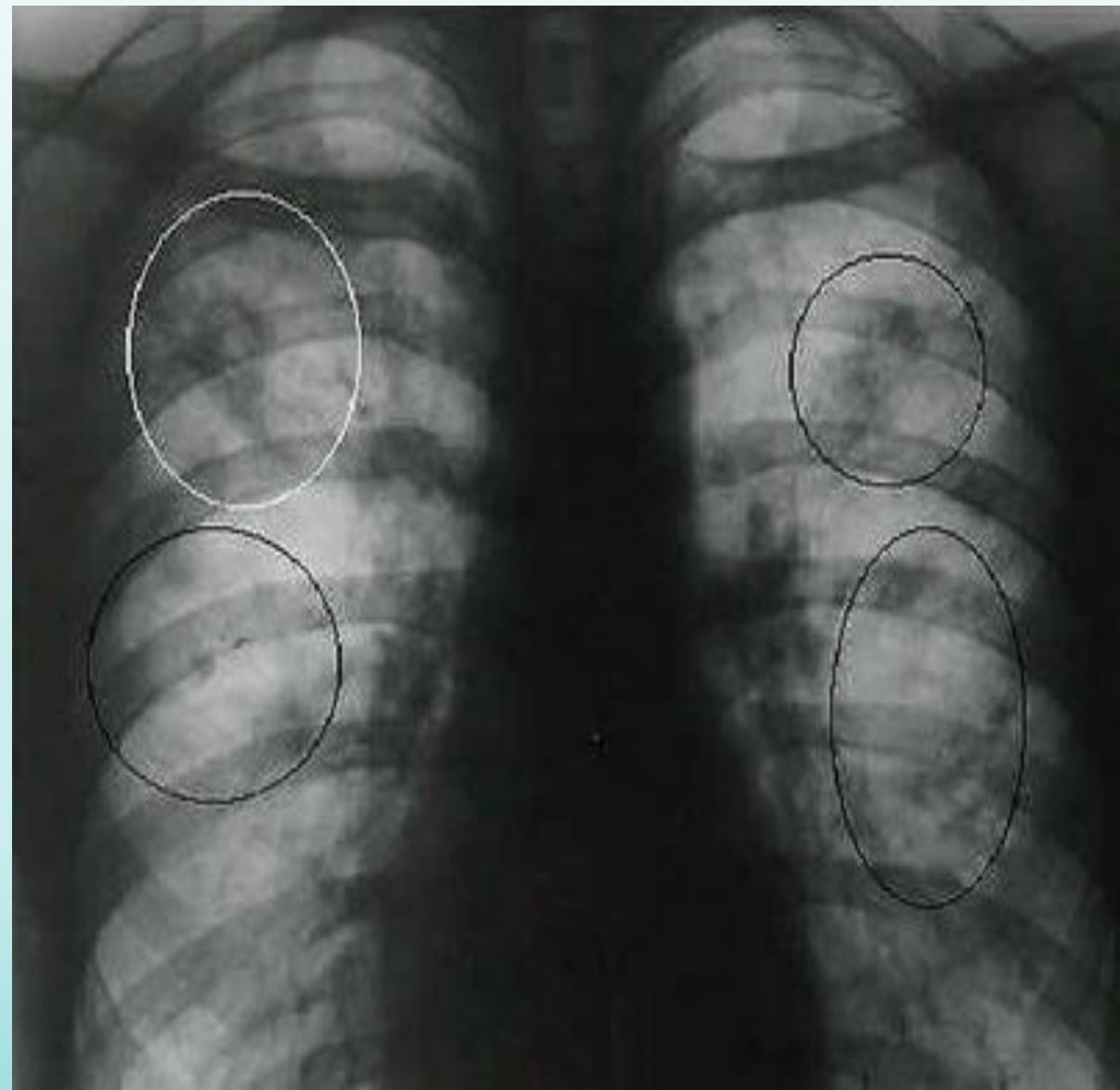
Өкпенің инфилтратты туберкулезі

Инфилтрат түрлері

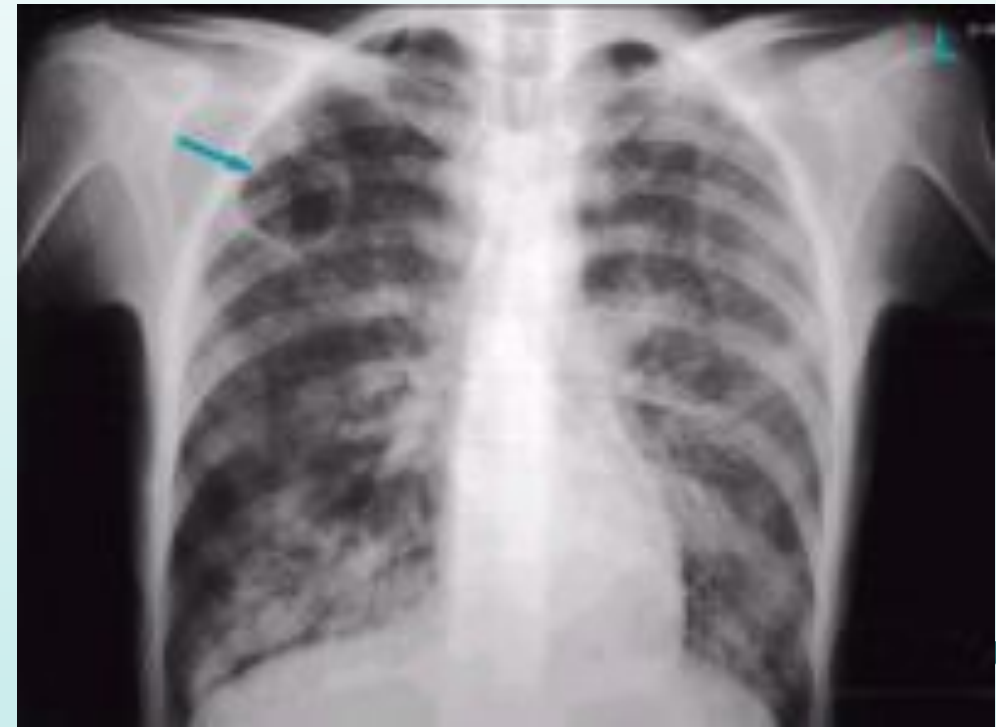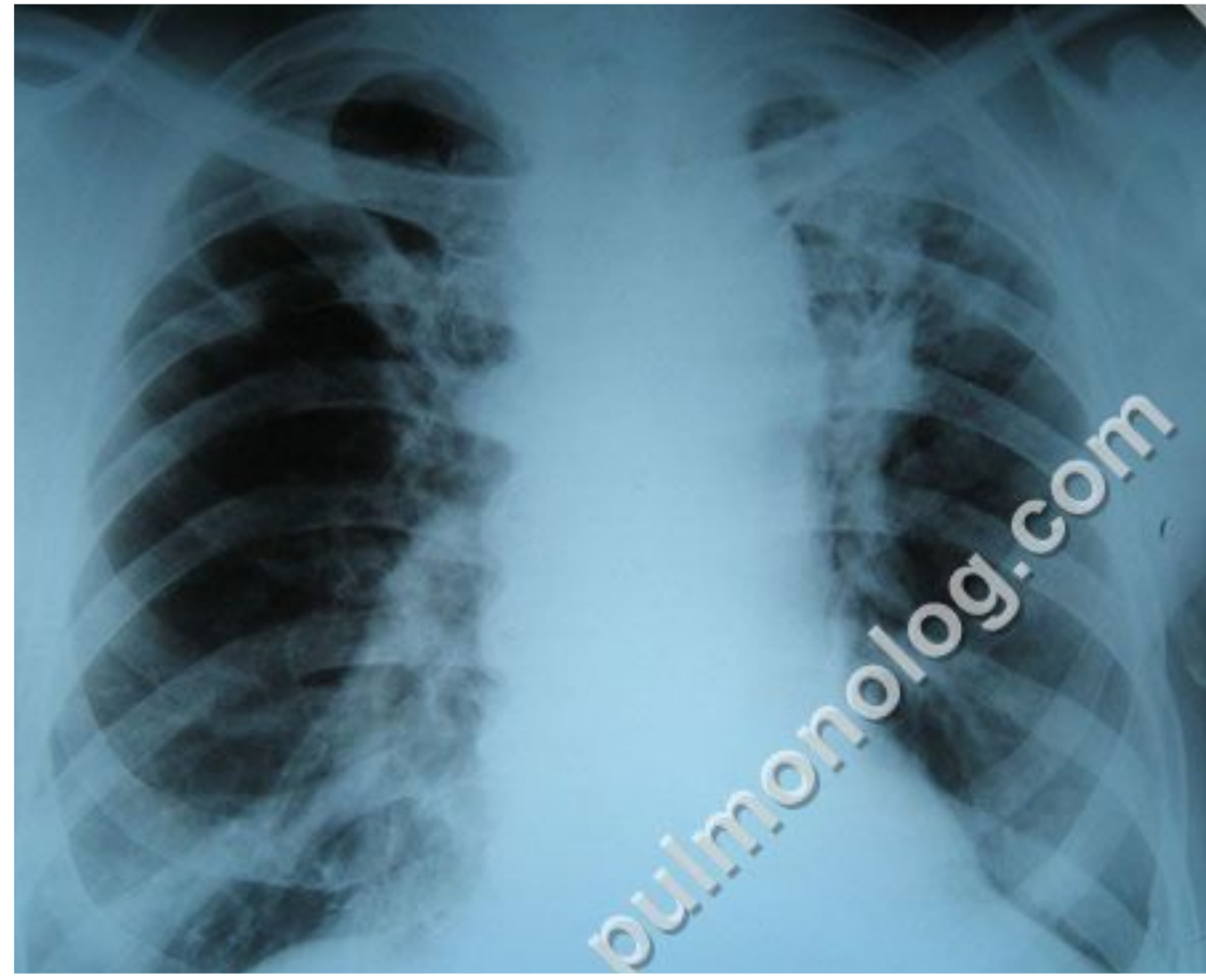


1-бронхолобулярлық, 2 – дөңгелек 3-бұлт тәрізді. 4-бұлт тәрізді ыдырау фазасымен 5-лобит 6-перисцисурит (бүйір сүреті)


- Рентген арқылы көргенде өкпе инфильтраты көлеңкесі 1см көлемінде болады. Бронхолобулярлы инфильтрат 1.5-2 см дөңгелек түрі біркелкі конгломерат, айналасында перифокальды қабыну әлсіз қанықтықта болады. Инфильтраттың жиегі анық емес, ол өкпе түбірі мен жолақтар арқылы байланысқан. Инфильтраттың ыдырау кезінде бір немесе бірнеше жарықтану – қуыстар көрінеді. Лобулярлы көп фокусты көлеңкелер бір-бірімен қосылып бұлт тәріздес инфильтрат түзеді, олар пішіні дұрыс емес, жиегі анық емес бірте-бірте олар өкпенің сау тканіне ауысады. Шеткі инфильтрат – перисциссурит, көбінесе ол өкпенің жоғары бөлігінде орналасады.



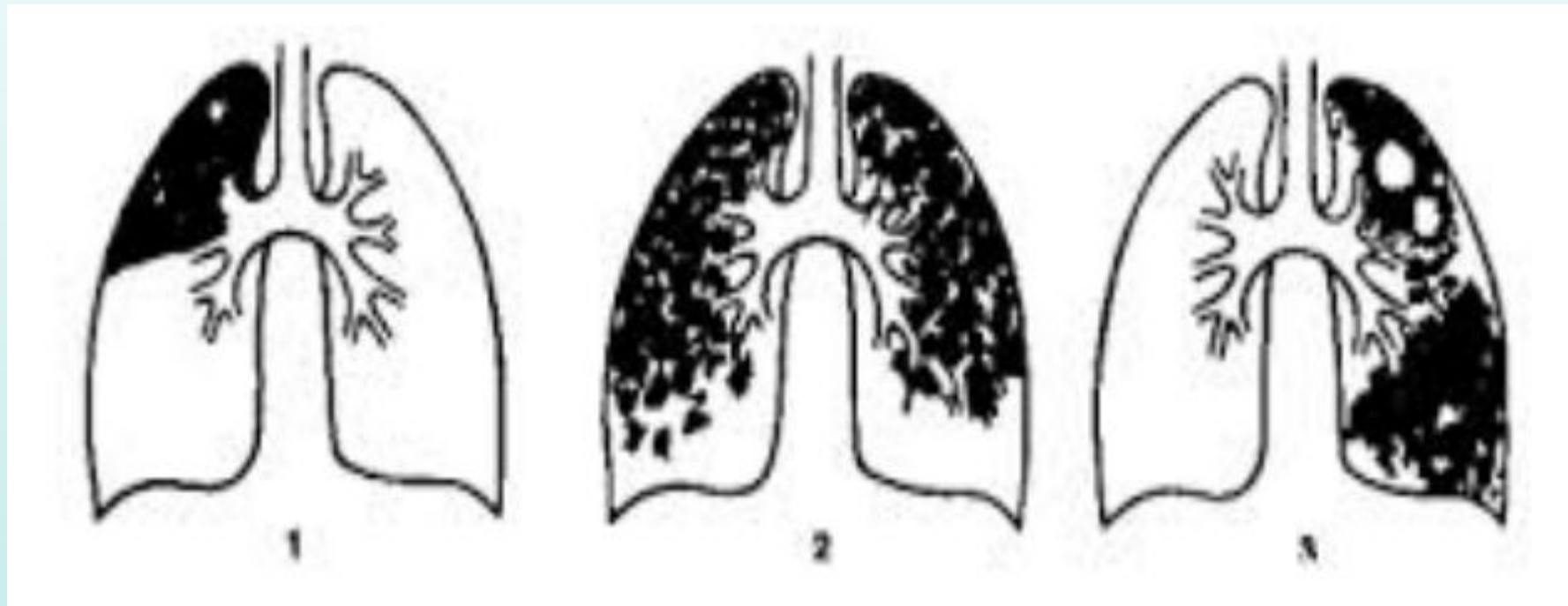
Өкпенің инфилтратты туберкулезі




Өкпенің инфилтратты туберкулезінің ыдырау фазасы.



Казеозды пневмонияның түрлері

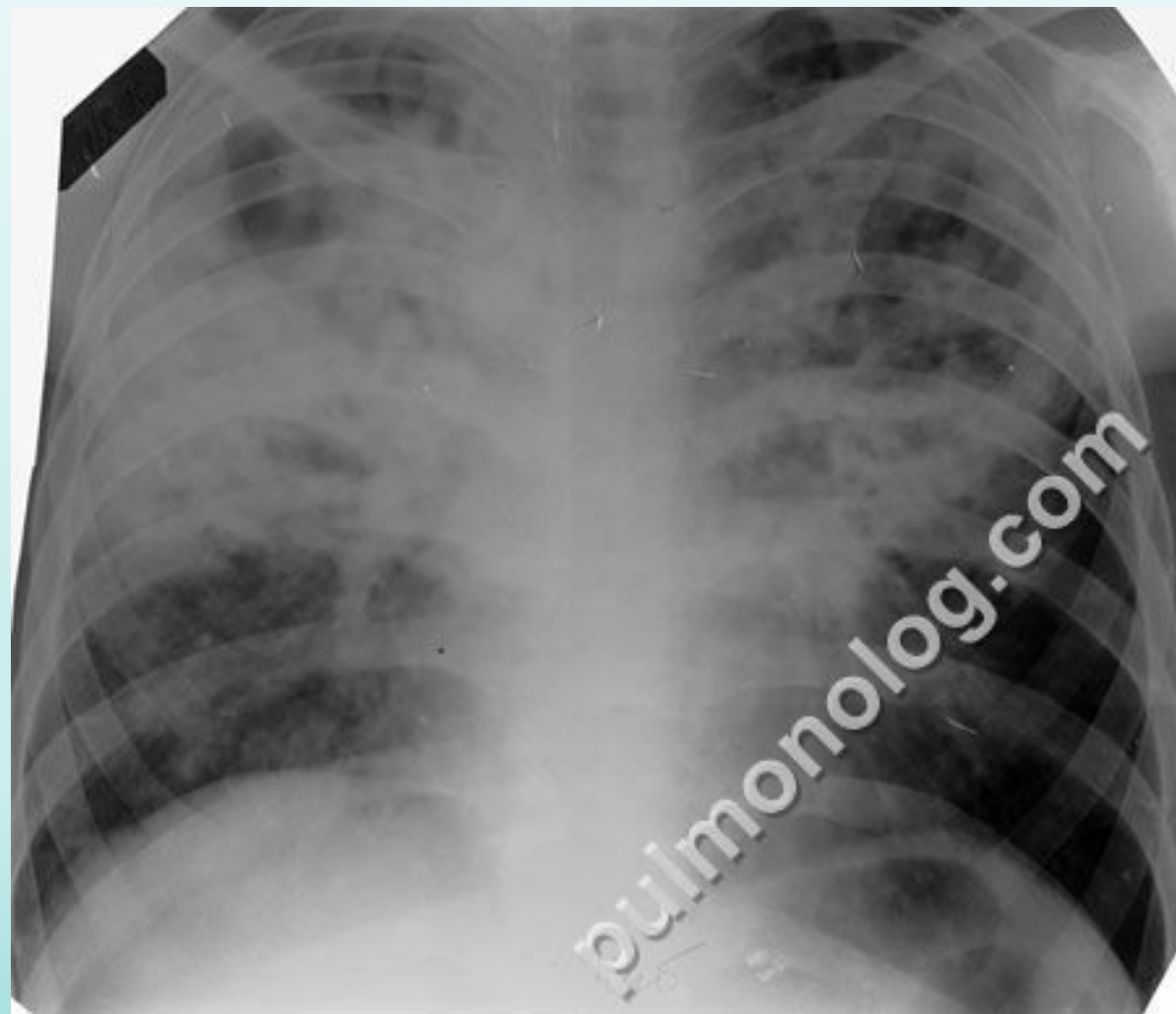

1-бөлікті 2-бөлікшелік 3-фиброзды-кавернозды
казеозды пневмония

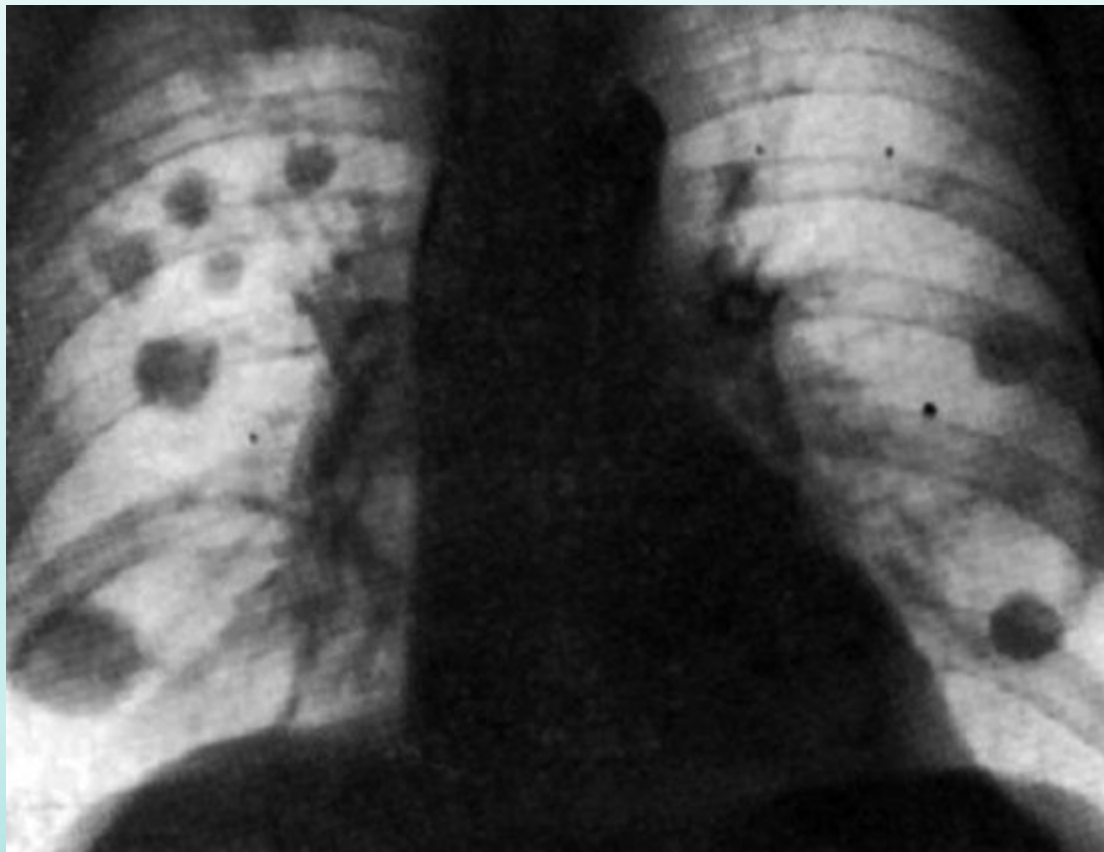


Казеозды пневмония

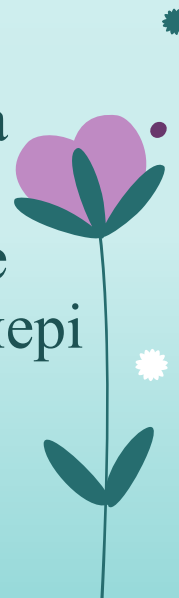Казеозды пневмония өкпе туберкулезінің ең ауыр түріне жатады. Жиі ересек адамдар ауырады. Жас балалар мен қарт адамдарда жедел гематогенді диссеминирленген туберкулездің асқынуы ретінде пайда болады. Казеозды пневмонияда өкпе бөлігі немесе бүкіл өкпе зақымданады. Рентген суретінде казеозды пневмонияда өкпе тканінің көптеп бұзылуы және гиганттық каверналар ($D=4\text{см}$) көрінеді. Науқастардың 50% казеозды пневмония екіжақты өкпеде кездеседі және екі жақты жоғары бөліктерінде жоғары интенсивті көлеңкелер байқалады. Жақын жатқан сегменттерде лимфогенді және бронхогенді шашыраған ошақтардың көлеңкелері байқауымызға болады.



Өкпе туберкулемасы


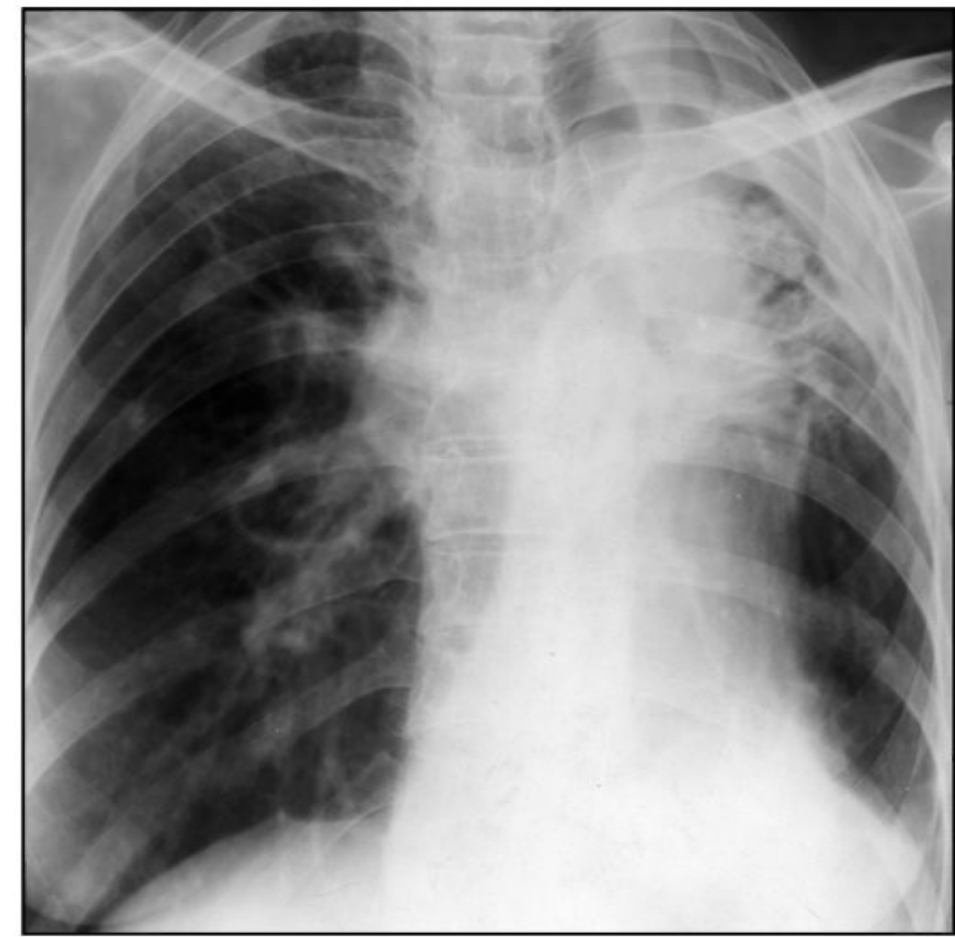


Туберкулема рентгенде дөңгелек көп циклды, кей жағдайда пішіні дұрыс емес диаметрі 1 см ден астам оңашаланған фокус түрінде көрінеді. Туберкулема көбінесе өкпенің 1 және 2 сегменттерінде орналасады. Туберкулема құрамында әктелген ошақтар анықталады. Тағы бір ерекшелігі оны қоршаған тінде ошақтардың аз болуы. Өкпе түбірінде кальцинацияланған лимфа бездерін табуға болады. Аурудың өршу сатысында рентген суретінде инфильтрат және ыдырау көлеңкелері байқалады.

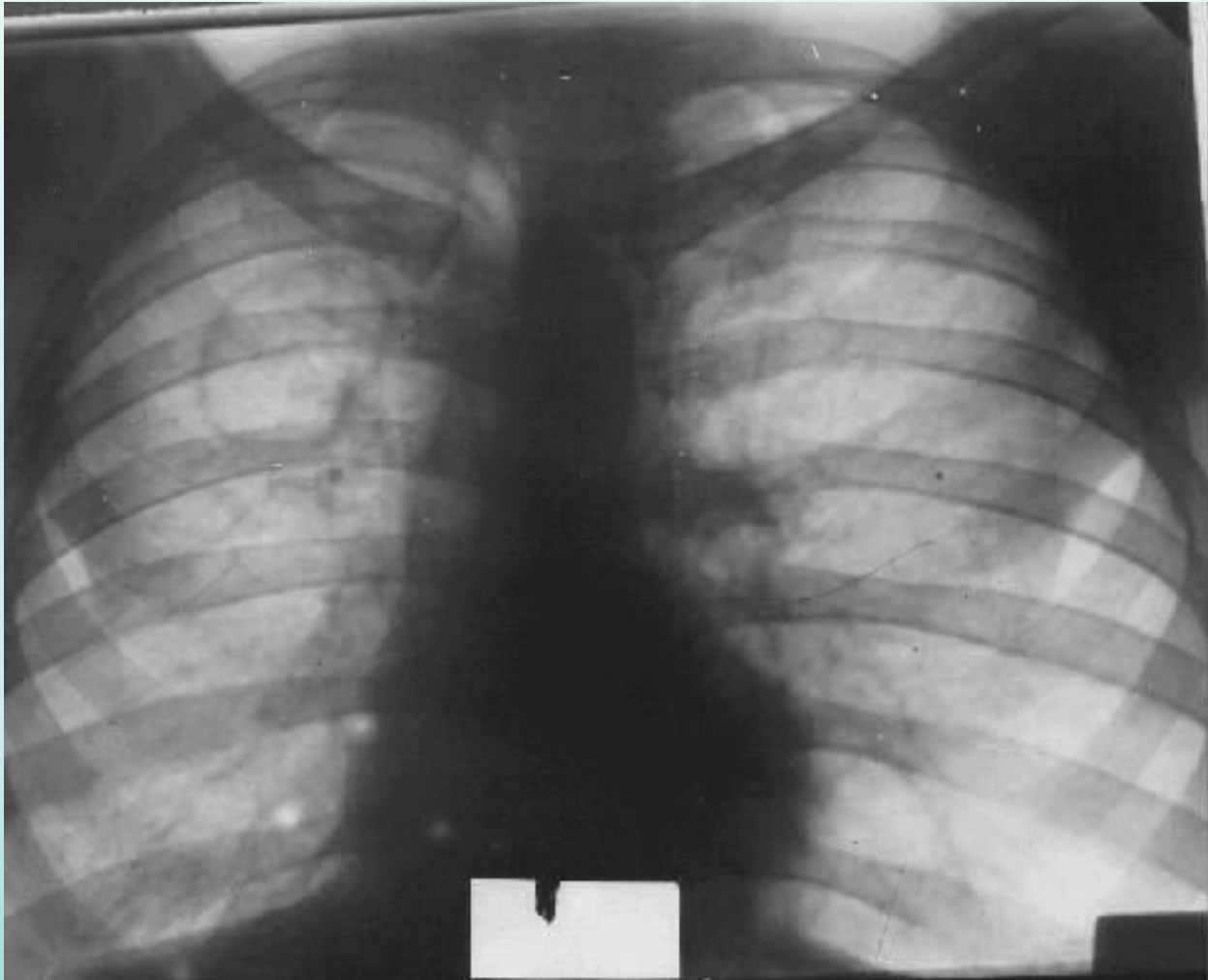


Өкпенің циррозды туберкулезі


Рентгендік көрінісі: шектелген және жайылған цирроз. Шектелген цирроз өкпенің бір жағындағана орналасады, үрдіс бірнеше сегментке тарап бөлікке дейін жайылады, көбінесе жоғары бөлік. Балаларда циррозды туберкулезі, көбінесе орта бөлікте және тілше сегменттерінде орналасады. Зақымдалған бөлік кішірейіп оның көлеңкесі жоғары қанықтықта ал тығыздалған бронхтардың сопақ, долақша түрдегі жарықтанулар анықталады. Өкпе түбірі және кеуде арық ағзалар циррозды өзгерген бөлікке қарай ығысқан, ал бронхогенді циррозда лимфа бездерінде кальцинаттар анықталады.



Өкпенің кавернозды және фиброзды-кавернозды туберкулезі.



Рентген көрінісі – Кавернаның негізгі белгісі – бекітілген, сақина тәріздес көлеңкенің болуы. Каверна диаметрі 4 см аспайтын дөңгелек немесе сопақша пішінді шеттері анық емес ішкі контуры анық сыртқы контуры тегіс емес өкпе түбіріне немесе плевраға қарай бағытталған тәждің көлеңкелері байқалады. Каверна әдетте өкпенің жоғары бөліктерінде локализацияланады, ал оның төменгі бөлігінде полиморфты ошақты және фокусты көлеңкелер кейде эмфиземаның болуымен байланысты өкпе тінінің мөлдірлігінің күшейген учскелер көрінеді



Назар аударғандарыңыз
үшін рахмет!

