

ӨКПЕНІҢ ОШАҚТЫ ТУБЕРКУЛЕЗІ

Өкпенің ошақты туберкулезі – екіншілік туберкулездің ерте дамидын түрі. Оған келесі белгілер тән:

- үрдіс барысы шектелген,
- көбінесе проуктивті өтеді,
- жиі өкпенің жоғарғы сегменттерінде шоғырланады,
- бір жақ өкпе зақымдалады, клиникалық ағымы азсимптомды.
- зақымдалу сипаты ошақ түрінде (диаметр 10 мм дейін),
- ағымы толқын тәрізді.

Ошақ түрлері:

- 3 мм дейін- ұсақ ошақ
- 3-5 мм – орташа ошақ
- 6-10мм – ірі ошақ

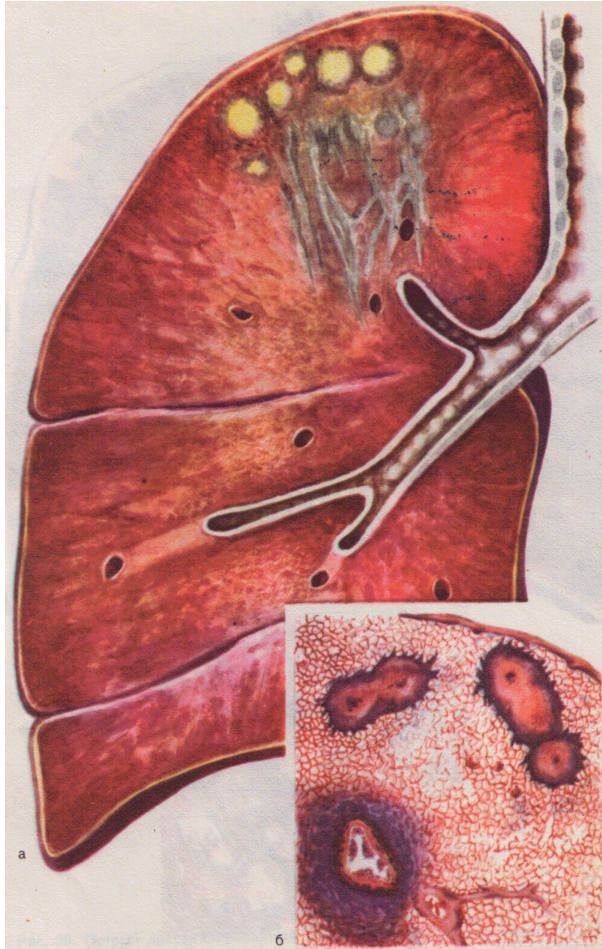
Патогенез

Экзогенді суперинфекция	Эндогенді реинфекция
Туберкулезбен ауыратын науқаспен контакт	<ol style="list-style-type: none"><li data-bbox="653 472 1821 808">1. Біріншілік туберкулезді комплекс, дисемиренген т, жұмсақ ошақты, кавернозды тберкулез қалған ошақтардың реактивациясы (очаги отсева Симона, Ашоффа, Пуля).<li data-bbox="653 829 1821 1022">2. Активті спецификалық үрдіспен зақымдалған мүшелер мен жүйелерден өкпеге көшуі.<li data-bbox="653 1043 1821 1315">3. Жиі кездесетін туберкулездің басқа формаларының инволюциясы. (инфилтративті және диссеминирленген өкпе туберкулезі.)

Патоморфология

Жұмсақ-ошақты форма	Фиброзды-ошақты форма
<p>Жиі бір жақты ірімшікті эндоперибронхит, панбронхит, лобулярлы ошақар. – Абрикосов ошағы</p>	<p>Козеозды ошақтар айналасында гиалинді капсула түзілуі, ошақ айналасында склеротикалық өзгерістер, ұсақбронхтардың деформациясы, эмфиземаның шектелген аймақтары болуы мүмкін.</p>

Оң жақ өкпенің жоғарғы бөлігінің ошақты туберкелезі.



- а – патологоанатомиялық препарат;
- б – гистопатологиялық препарат: экссудативті және продуктивті қабыну ошақтары.

Клиникалық көрінісі

Жұмсақ-ошақты форма	Фиброзды-ошақты форма
<p>Активті туберкулез формасы. Жиі инапперцепті немесе азсимптомды ағымда өтеді. Көбіне интоксикациялық симптомдар, құрғақ жөтел, жауырын аралық аймақтағы ауырсыну.</p>	<p>Активті емес өзгерітер. Басынан өткерген туберкулез нәтижесіндегі симптомдар, клиникалық көрінісі жоқ.</p>

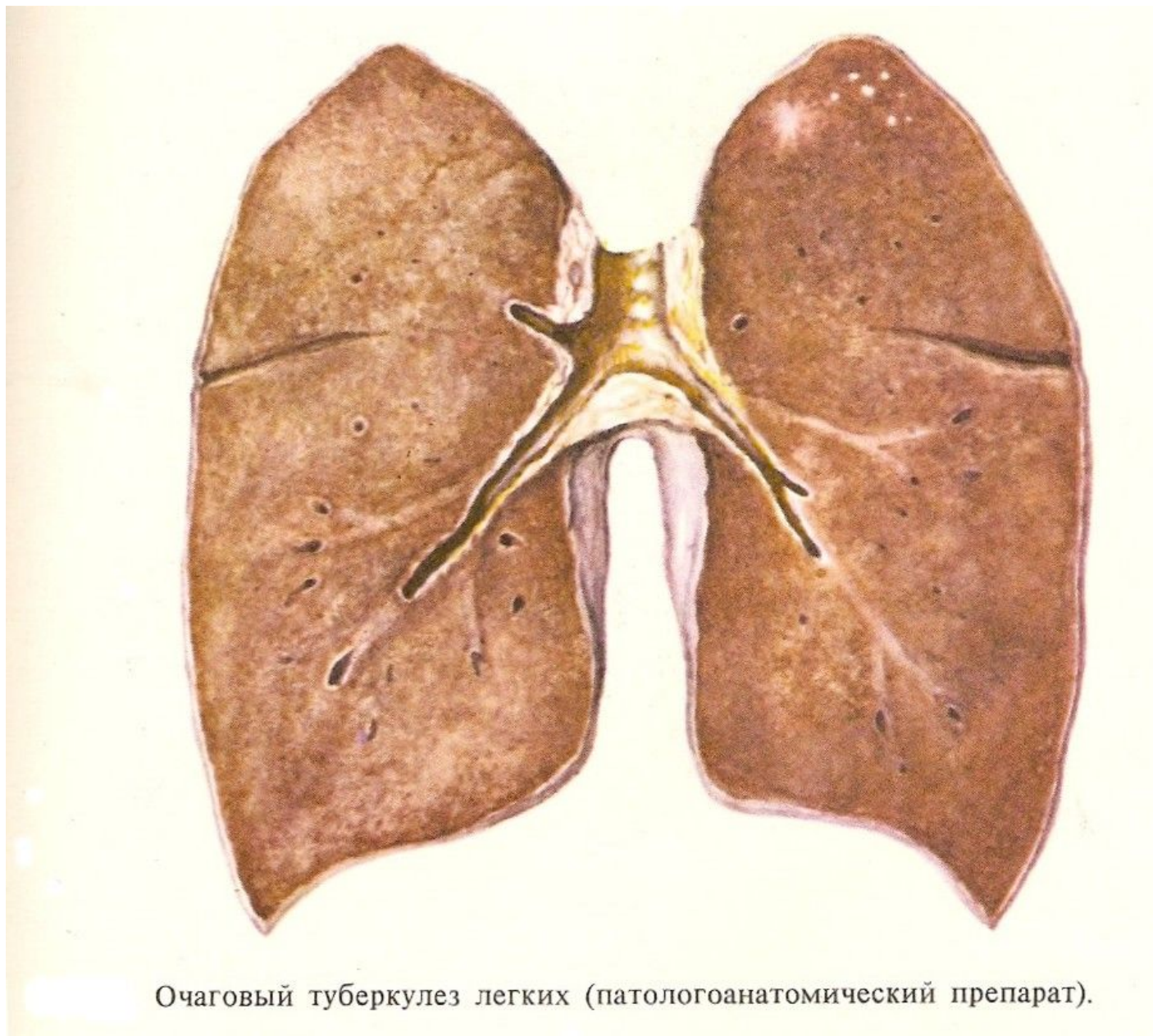
Жұмсақ-ошақты форма

Рефлекторлы қорғаныс (щажение):
Т.А. актісінде қалуы,
Б.е. тартылу және ауырсынуы
Т.А. төмендеуі
Перкуторлы тон қысқаруы
Аускультативт ТШ күшейюі

Ошақ санына байланысты

Фиброзды-ошақты форма

Қақырықты жөтел, кейде қан
Кеуде қуысында ауырсыну
Перкуторлы тон қысқаруы
Аускультацияда құрғақ сырыл



Очаговый туберкулез легких (патологоанатомический препарат).

Қан анализі

Жұмсақ-ошақты форма	Фиброзды-ошақты форма
55 – 85 % қалыпты. Қалғандарында әлсіз лейкоцитоз, нейтрофилдің өзгеруі, ЭТЖ жоғарлауы.	Өзгеріссіз
Туберкулинді сынамалары нормергиялық	

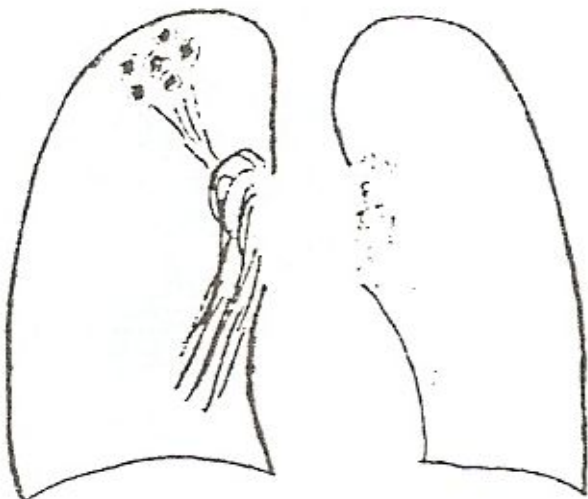
Бактериобөлушілігі

Жұмсақ-ошақты форма	Фиброзды-ошақты форма
МБТ бактериоскопиялық әдіспен 3 % науқаста табады. Егу әдісімен \approx 30 % науқаста.	МБТтабылмайды

Рентгенологиялық көрінісі

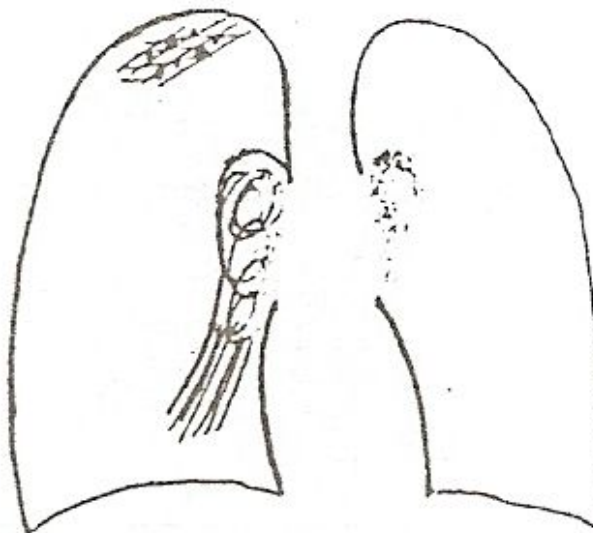
Жұмсақ – ошақты форма

1 см дейінгі диаметрде ошақтар, шекарасы анық емес, орташа немесе әлсіз интенсивті сурет, өкпе суретінің үлкейген фонында жоғарғы бөлігінде локализацияланады. 4-8 % науқастарда ыдырау үрдісі анықталады.



Фиброзды-ошақты форма

Диаметрі 1 см дейінгі орташа немесе жоғарғы интенсивті сурет, тығыздалған өкпе суреті фонындағы шекарасы айқын көрінетін ошақтар.



- Рентгеномография – біріншілік туберкулезбен анықталғаны белгілі болса міндетті жасалады, ол 1 см дейінгі деструкцияны анықтайды.
- Кох сынамасын жүргізу арқылы диагностика – 3 күн бұрын, әр 3 сағат сайын температура өлшеу, 48 сағаттан кейін қақырық, асқазан және бронх сөлін қ. о. егу арқылы МКТ анықтау.
- 3 ай диагностикалық терапия жүргізіледі.

**Эозинофилді ошақты
пневмония- перифериялық қанда-
эозинофил көп, қақырықта да
анықталады, тез емделеді,
аскаридоз кезінде жиі тобылады.**

Емі

Жұмсақ-ошақты форма	Фиброзды-ошақты форма
3 категориялы ем 2 HRZ/4 HR + патогенетикалық ем.(пирогенал, туберкулин) аллергия+-картикостероид	Емді қажет етпейді.

Нәтижесі

1. Ошақтардың тығыздалуымен, сіңірілумен немесе әктенуімен сауғу (кішкентай қалдық өзгерістермен).
1. Жайылмалы және деструктивті туберкулездарға прогрессирленуі және трансформациясы.