

Кафедра факультетской хирургии
НГМУ

Лекция

по теме «Кровотечения из верхних отделов
ЖКТ»

к.м.н. Кузнецов Алексей Владимирович

2013

Источники кровотечений

Язвенные

Неязвенные

Источники Полость рта, носа

Пищевод

Желудок

12-и перстная кишка

Источники кровотечений

По локализации источника

Полость рта

Пищеводные

Желудочные

Дуоденальные

Источники кровотечений

По клиническому течению

Профузные

Продолжающиеся

Остановившиеся

Торпидные

Источники кровотечений

По степени тяжести кровотечения

Легкая степень

Средняя

Тяжелая кровопотеря

По объему кровопотери различают кровотечение:

- обильное (профузное) - 2 л;
- умеренное – 0,7-1,3 л;
- незначительное - до 0,5 л;
- микрокровотечение

Клиника

- ✓ **Кровавая рвота** - гематомезис (ярко красная кровь и/или темные кровяные сгустки и/или содержимое рвотных масс типа «кофейной гущи»)
- ✓ **Мелена** - черные, жидкие, клейкие испражнения со своеобразным запахом
- ✓ **Слабость**, сухость во рту(жажда), потливость, сердцебиение
- ✓ **Обморочное состояние** с кратковременной потерей сознания вплоть до шока

Диагностика

✓ Эзофагогастродуоденоскопия (ЭФГДС)

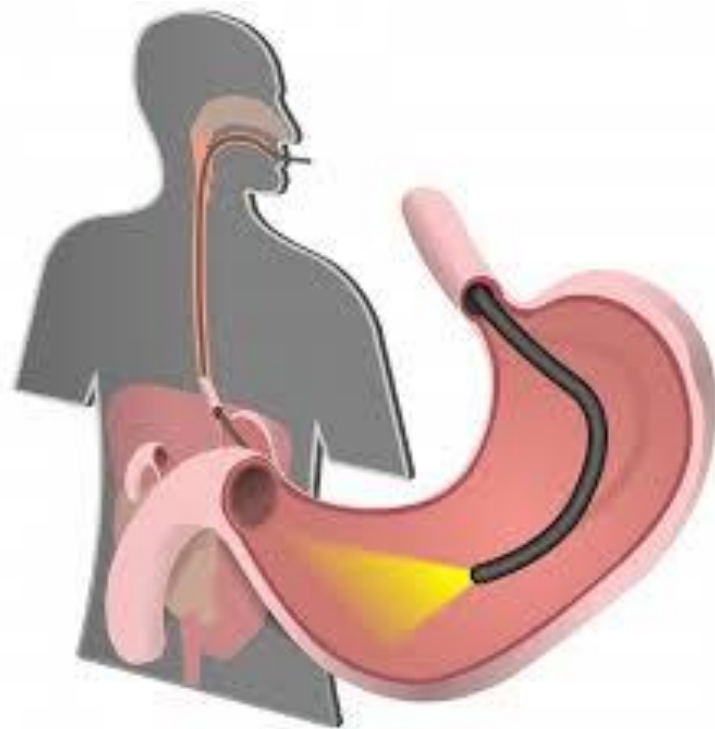
В том числе капсульная эндоскопия для слежения за гемостазом

✓ Спиральная компьютерная томография

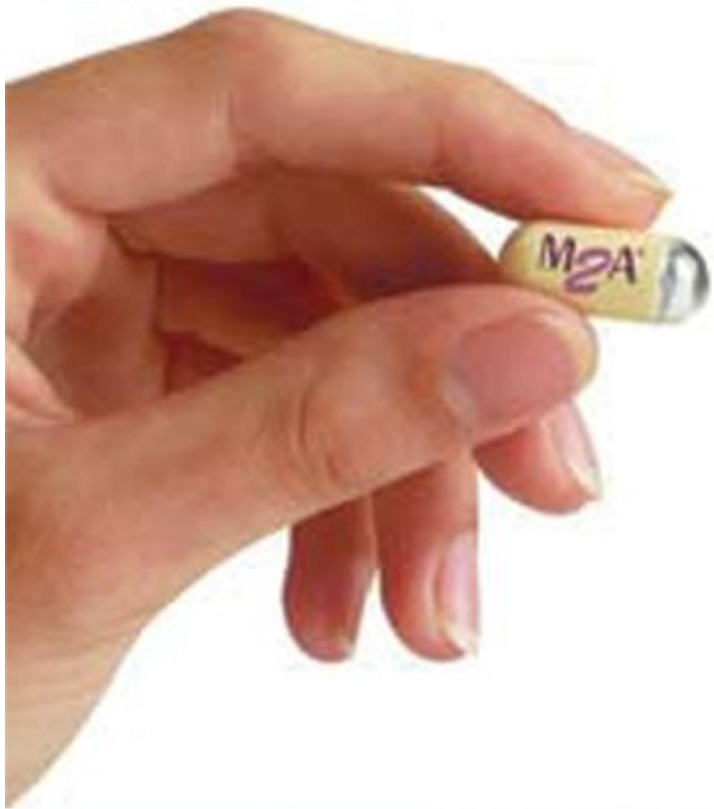✓ Радиоизотопная сцинтиграфия

✓ Селективная ангиография

ФГДС



Диагностика (капсульная эндоскопия)

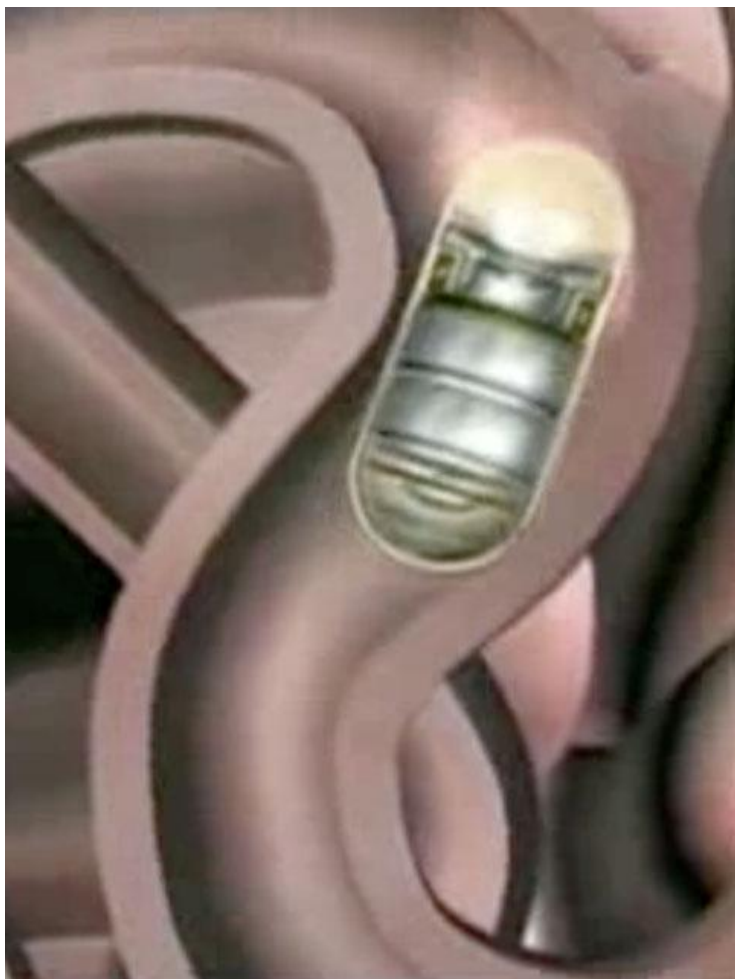

Given Imaging
(Израиль)



Япония

Диагностика (капсульная эндоскопия)



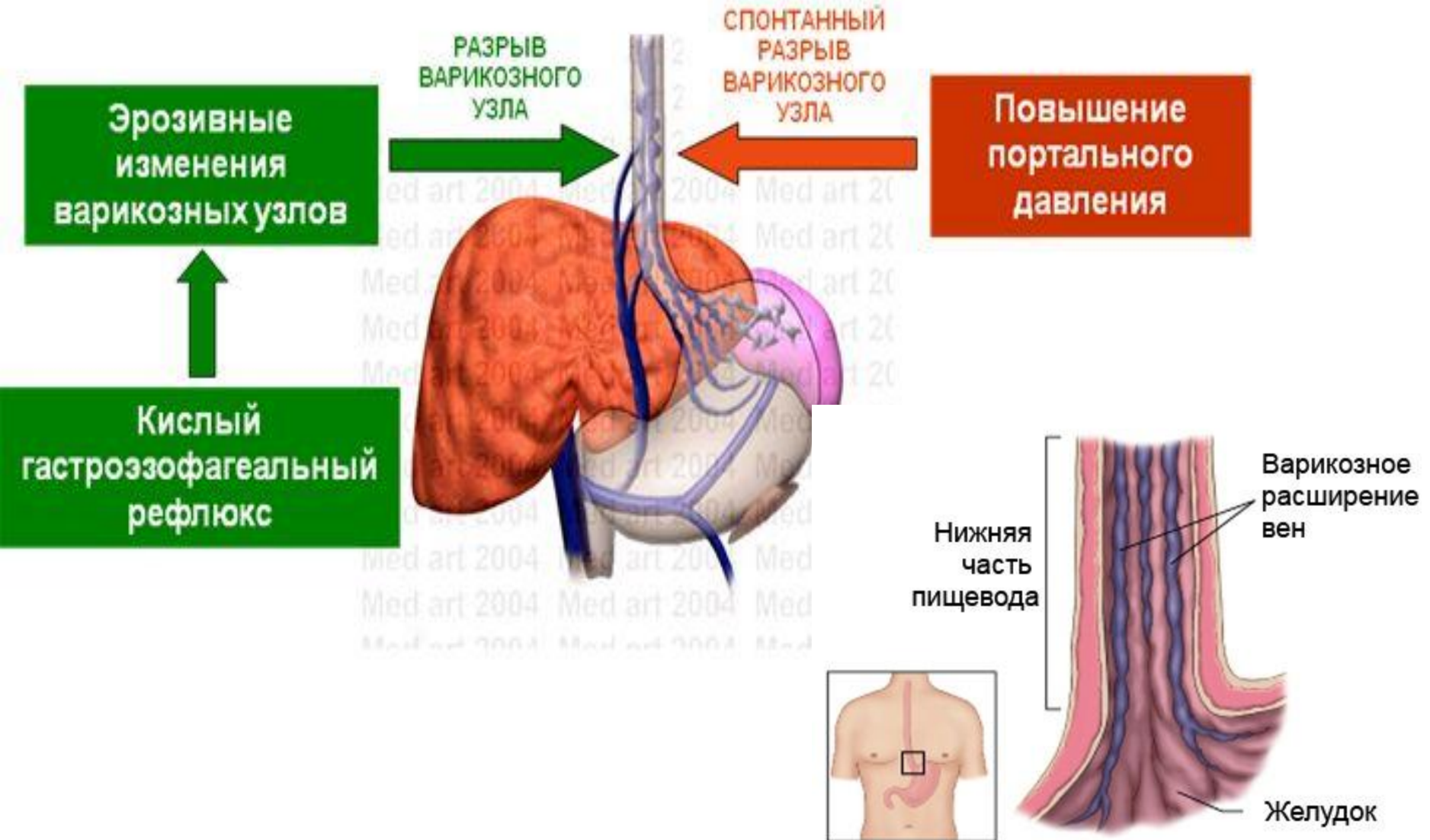
Диагностика включает три шага:

- Пациент проглатывает капсулу, которая производит видеосъемку ЖКТ, передавая ее на записывающее устройство, закрепленное на поясе пациента
- спустя 8 часов пациент возвращает записывающее устройство в клинику
- Врач обрабатывает полученные результаты специальным программным обеспечением и выносит заключения

Источники кровотечений пищевода

- Полипы
- Дивертикулы
- Эрозии
- Синдром Меллори_Вейса
- Рак
- Варикозное расширение вен (портальная гипертензия)

Кровотечение из вен пищевода



Кровотечение из вен пищевода

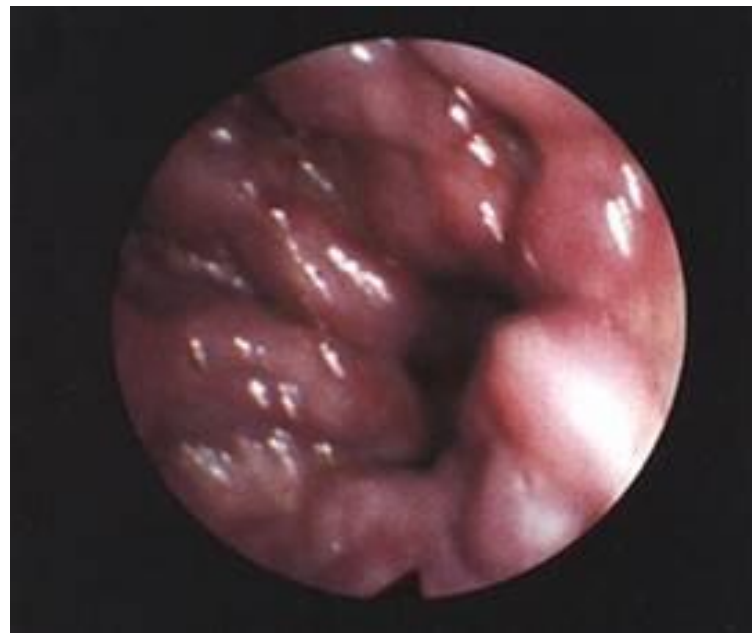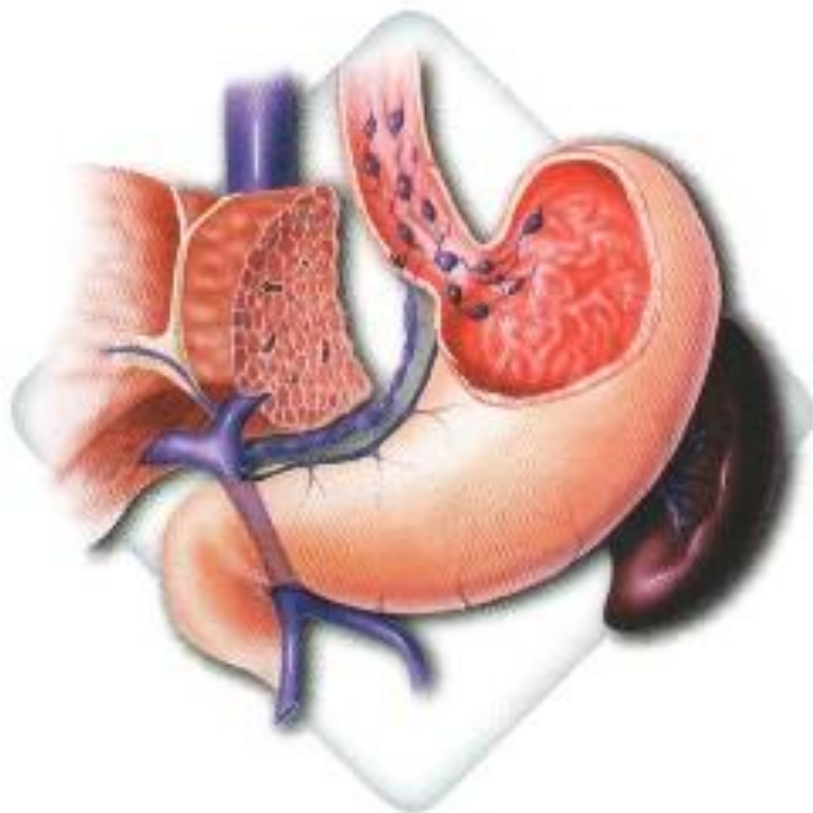
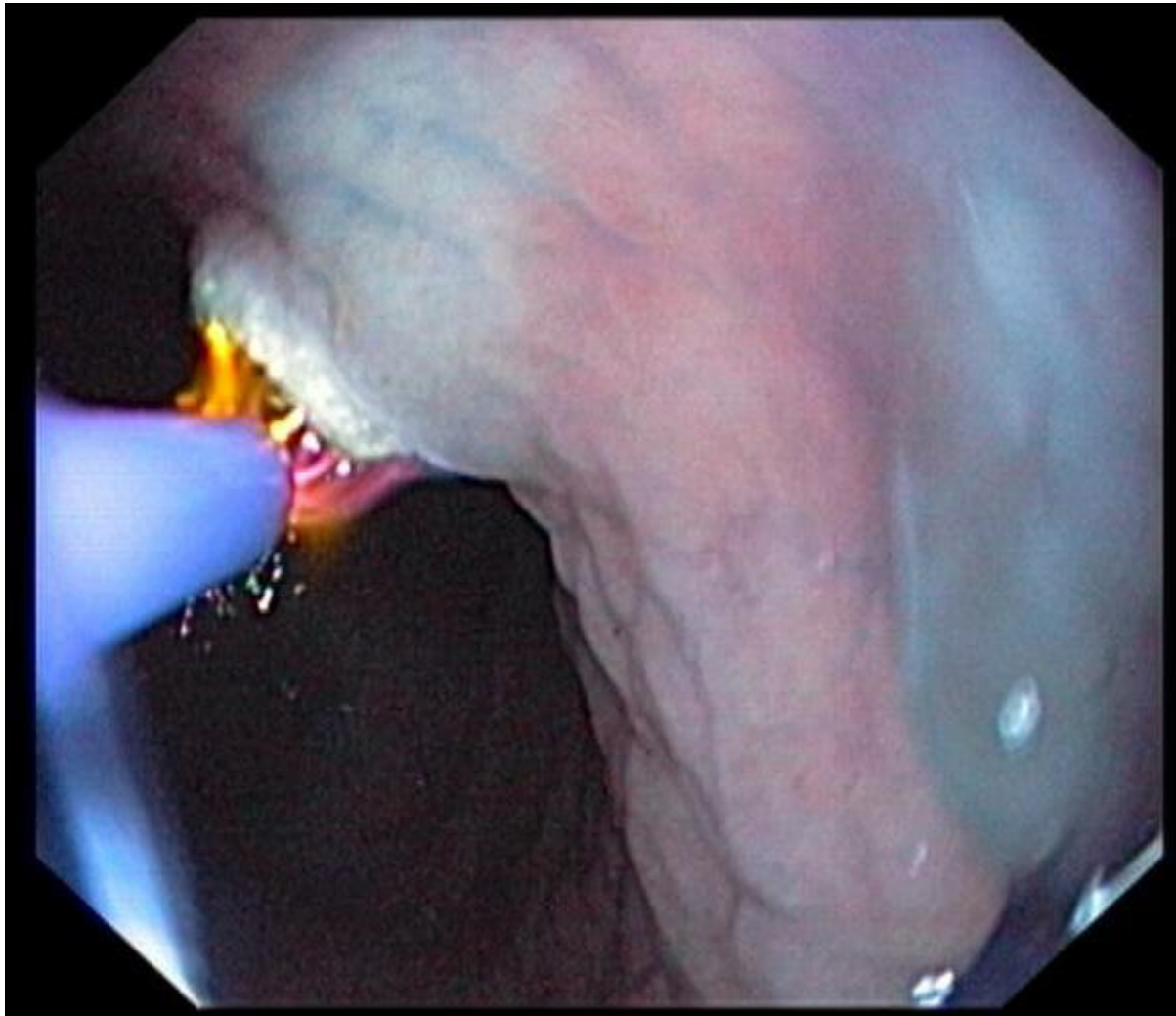


Схема портальной гипертензии
эндоскопии

Вид вен при

Кровотечение из вен пищевода. Лечение



Аргон-плазменная коагуляция

Лечение кровотечения из вен пищевода. Эндолигирование

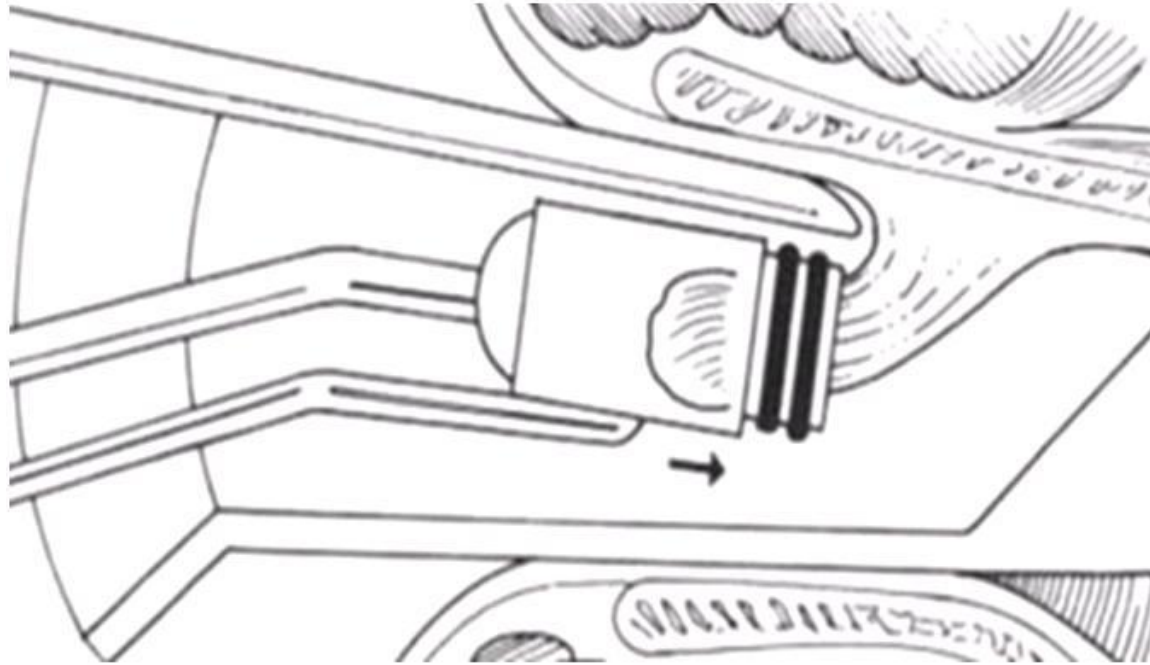


Схема манипуляции

Лечение кровотечения из вен пищевода.

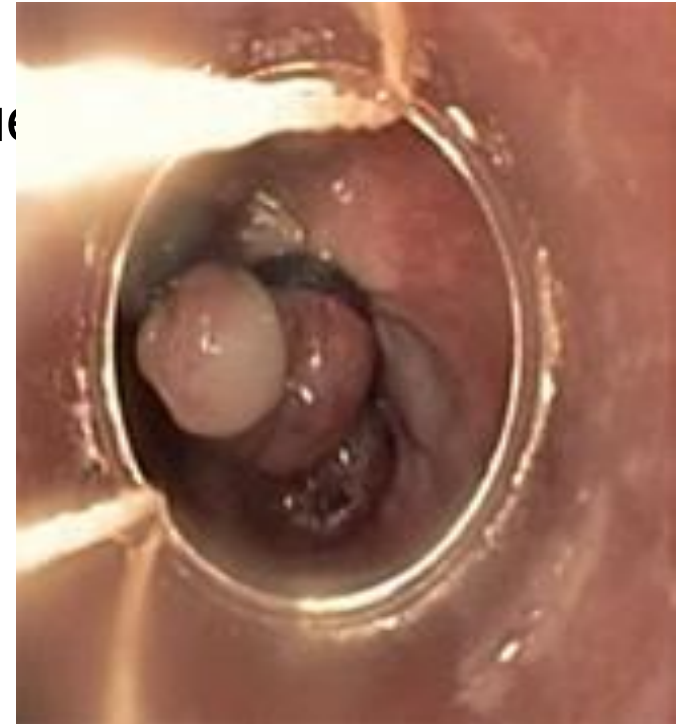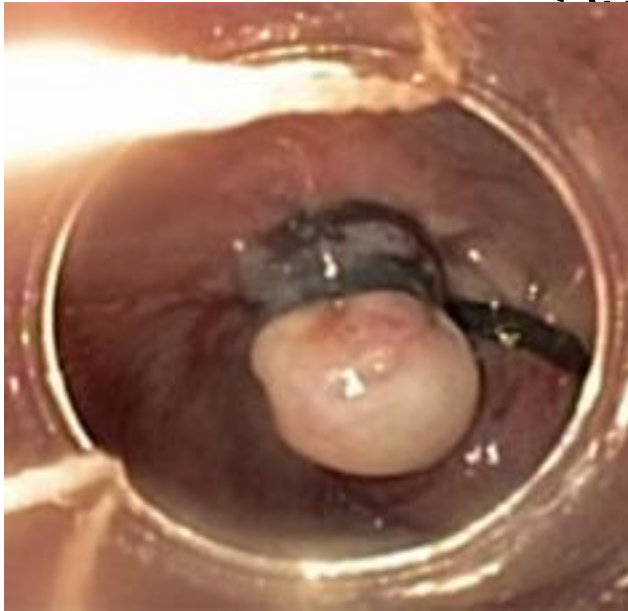Эндолигирование

Для проведения этой малоинвазивной манипуляции используется лигатор варикозно-расширенных вен пищевода на 6 лигатур-колец модели «Shooter» фирмы Cook Medical, одеваемый на дистальный конец эндоскопа.



это часть кровотока из вен пищевода.

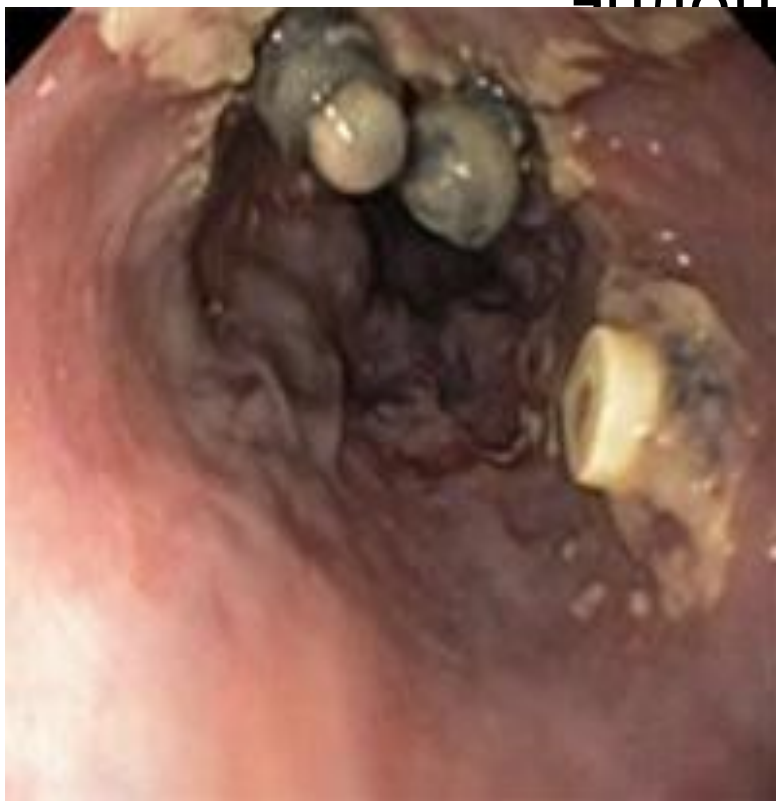Содолгирование



сбрасывание лигатуры-кольца на варикозно-расширенную вену и на каждый расширенный венозный ствол, начиная с гастро-эзофагеального соединения в проксимальном направлении по спирали

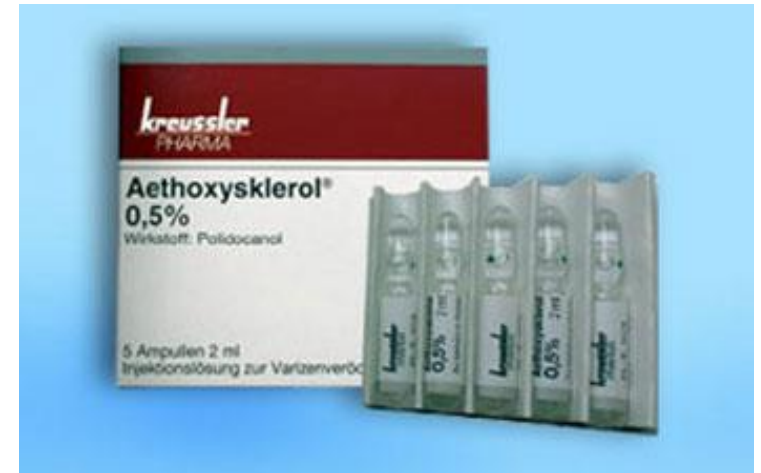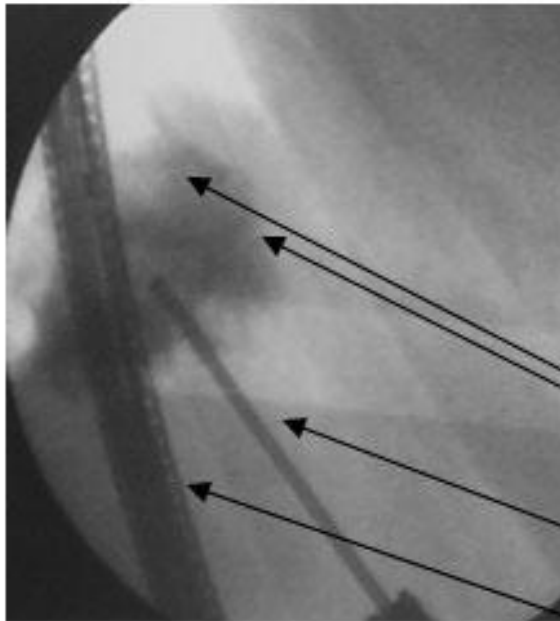
это тонкое кровяное пятнышко в
пищевода.

Эндоскопирование



Вид просвета пищевода на 2-е сутки после
проведения эндоскопического лигирования.

Лечение кровотечения из вен пищевода. Склерозирование



Контрастированные вены желудка

Инжектор для склерозирования

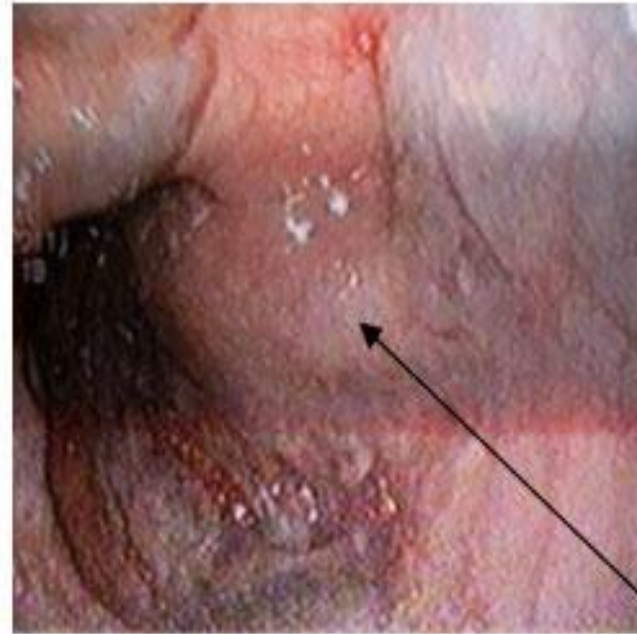
Эндоскоп

склерозирование вены пищевода с супервариксами 3%-4.0 мл раствора этоксисклерола в разведении с раствором омнипак в соотношении 1:1

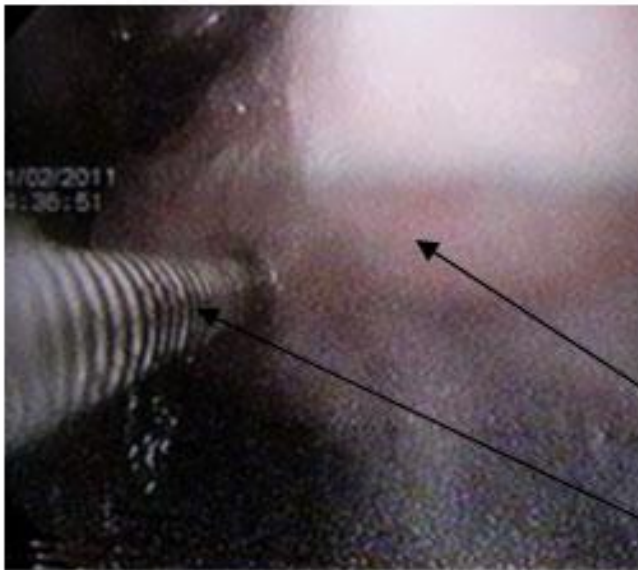
Лечение кровотечения из вен

пищевода.

Склерозирование



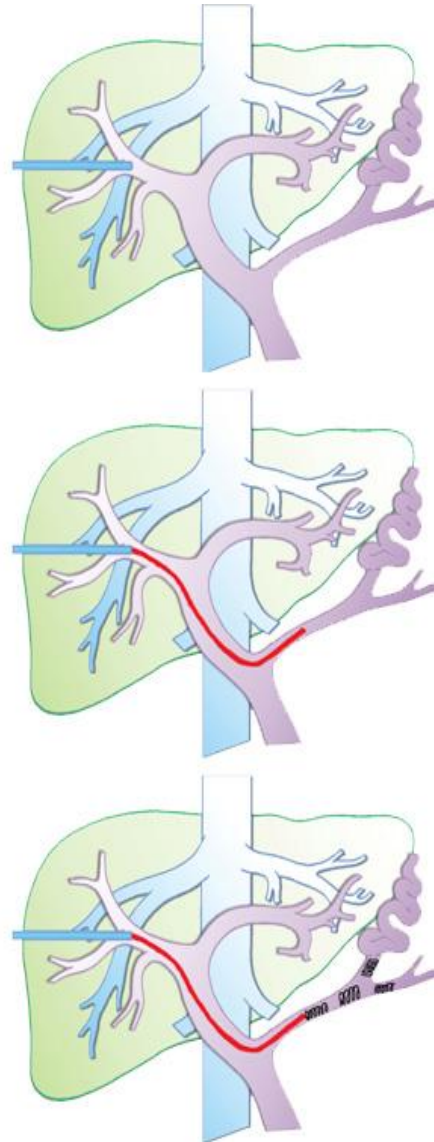
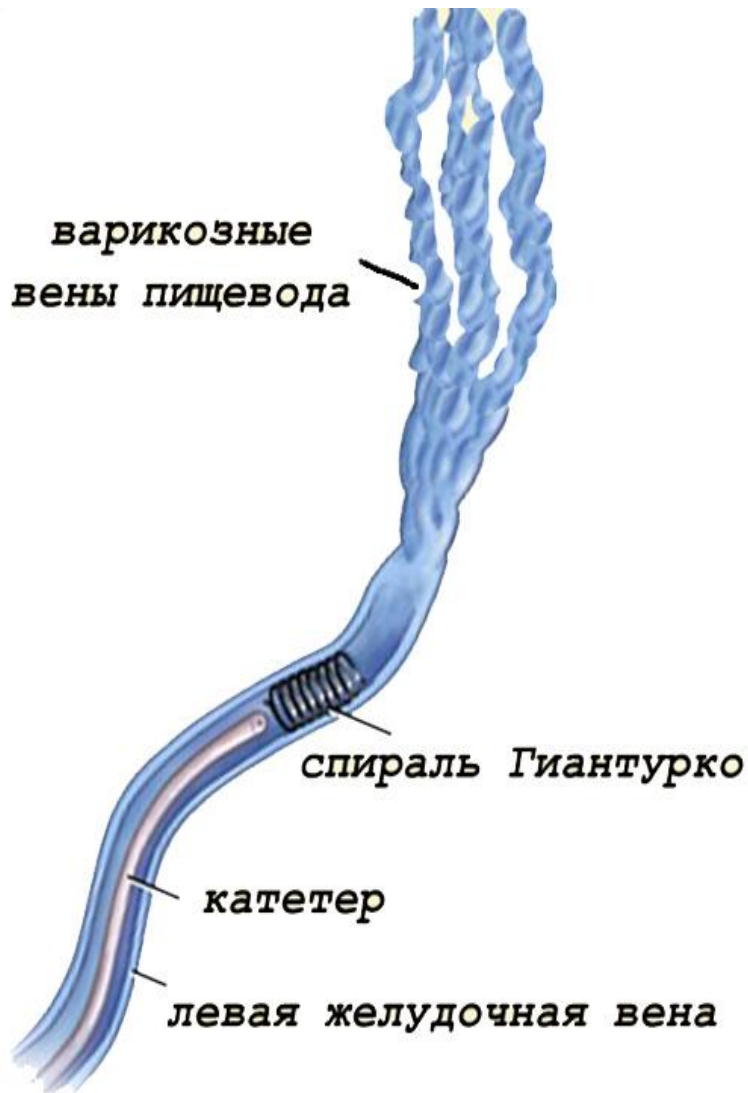
Склерозированная вена



Варикозно- расширенная вена

Инжектор для склерозирования

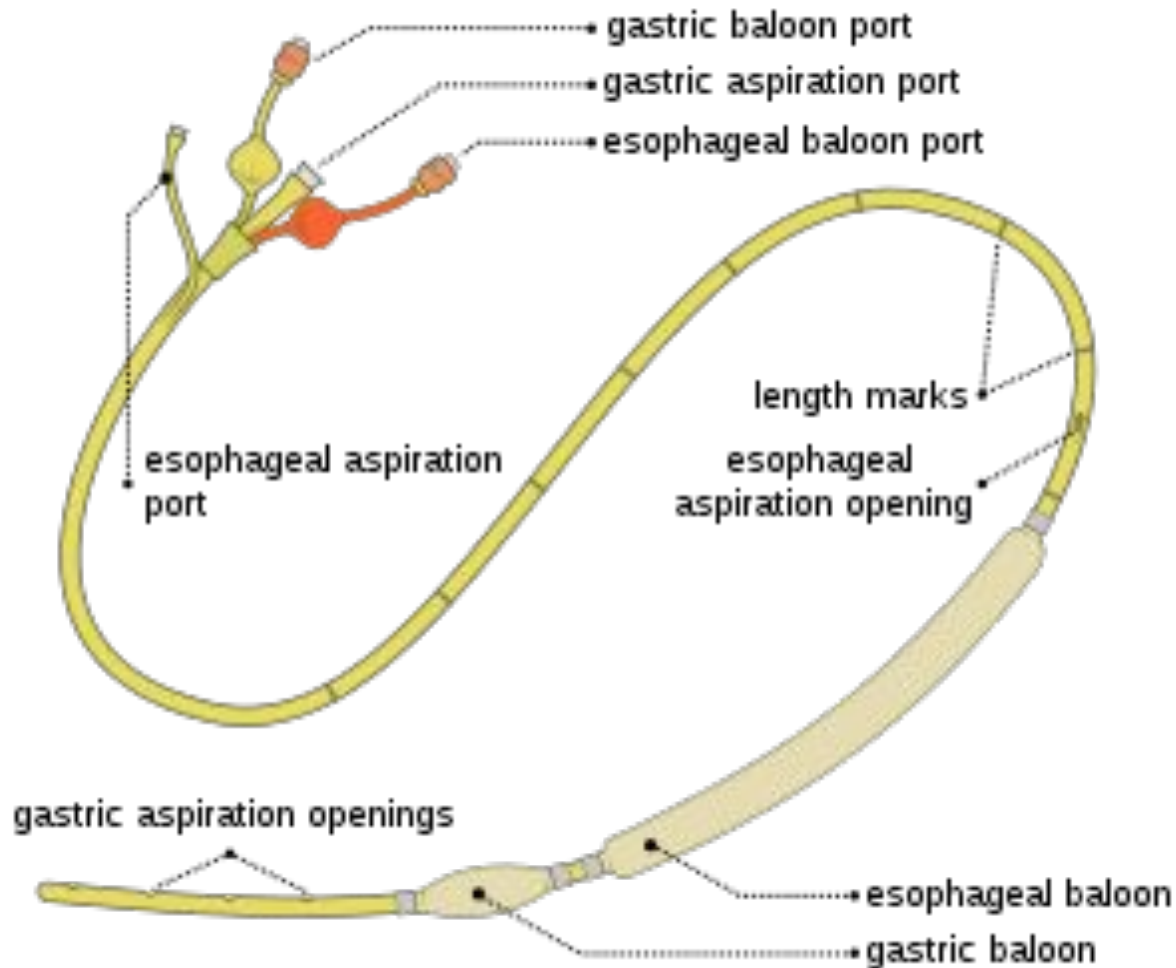
Лечение кровотечения из вен пищевода. Эмболизация вен пищевода



Через небольшой прокол на коже в воротную вену проводят тонкий катетер и устанавливают его в варикозно-расширенных венах. Через катетер вводят эмболизационные спирали, которые полностью закрывают варикозно-расширенные сосуды. Эффективность эмболизации при кровотечении достаточно высока.

Лечение кровотечения из вен пищевода.

Зонд Блэкмора (The Sengstaken-Blakemore tube)



Sengstaken RW, Blakemore AH. Balloon tamponade for the control of hemorrhage from esophageal varices. *Ann Surg.* May 1950;131(5):781-9

Лечение кровотечения из вен пищевода.

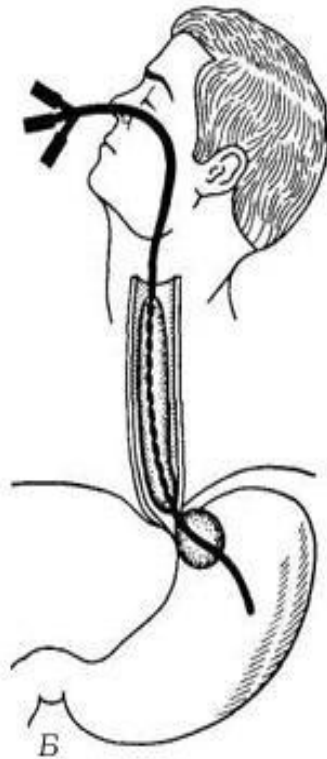
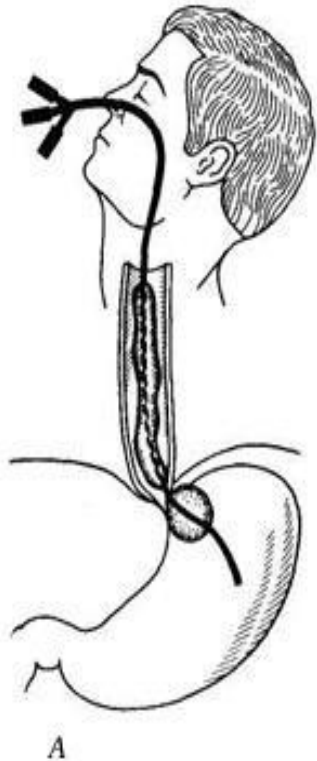
Зонд типа Блэкмора (Россия)

- **Зонд
силиконовый
для остановки
кровотечения
из вен
пищевода (по
типу
Блэкмора)
Россия.**



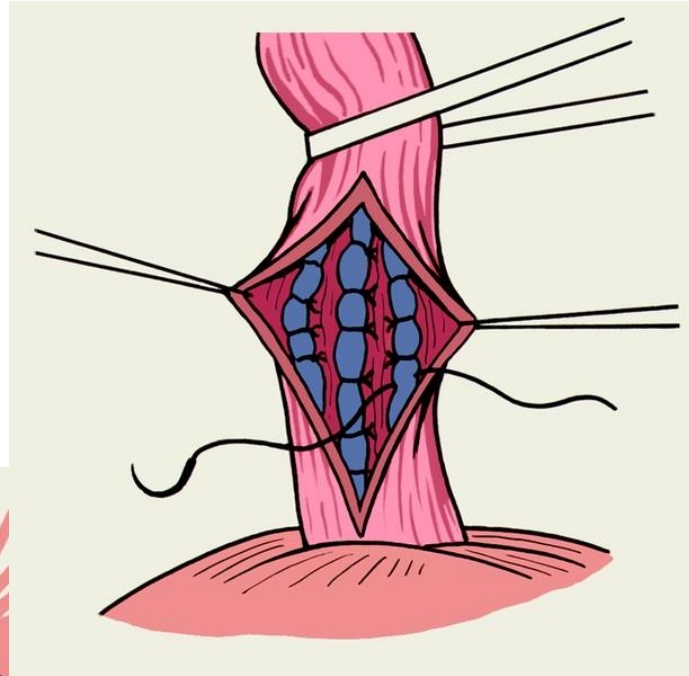
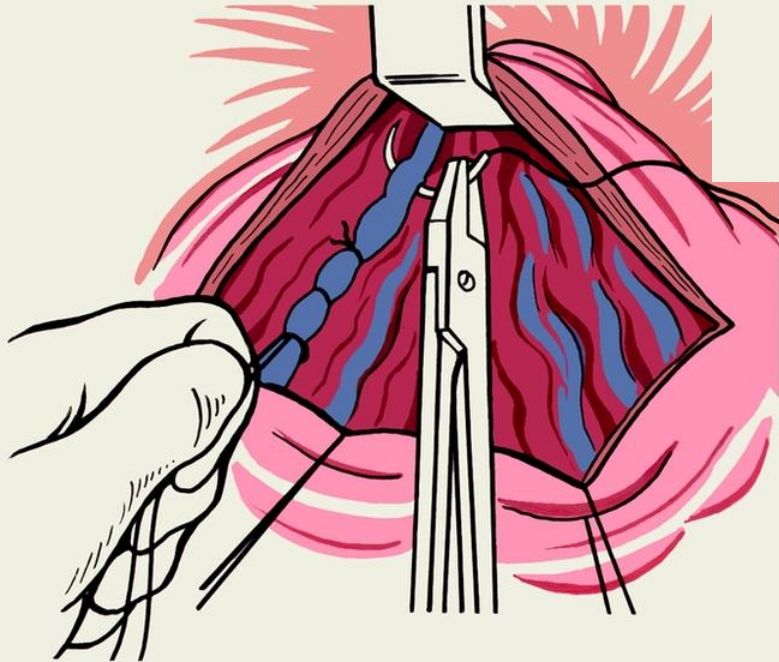
Лечение кровотечения из вен пищевода.

Зонд типа Блэкмора (Россия)



Зонд Блэкмора вводят через нос. После того, как зонд достиг желудка, раздувают дистальный баллон, нагнетая 60 мл воздуха с помощью шприца. После этого зонд подтягивают до упора. Благодаря этому зонд Блэкмора занимает правильное положение, и второй баллон располагается точно в пищеводе. Раздувают второй (пищеводный) баллон, нагнетая 100-140 мл воздуха. Подтянутый зонд надежно фиксируют к лицу. Через 8 — 12 часов спускают пищеводный баллон, оставляя желудочный надутым. Если кровотечение возобновляется, надувают пищеводный баллон.

Операция Прошивание вен пищевода

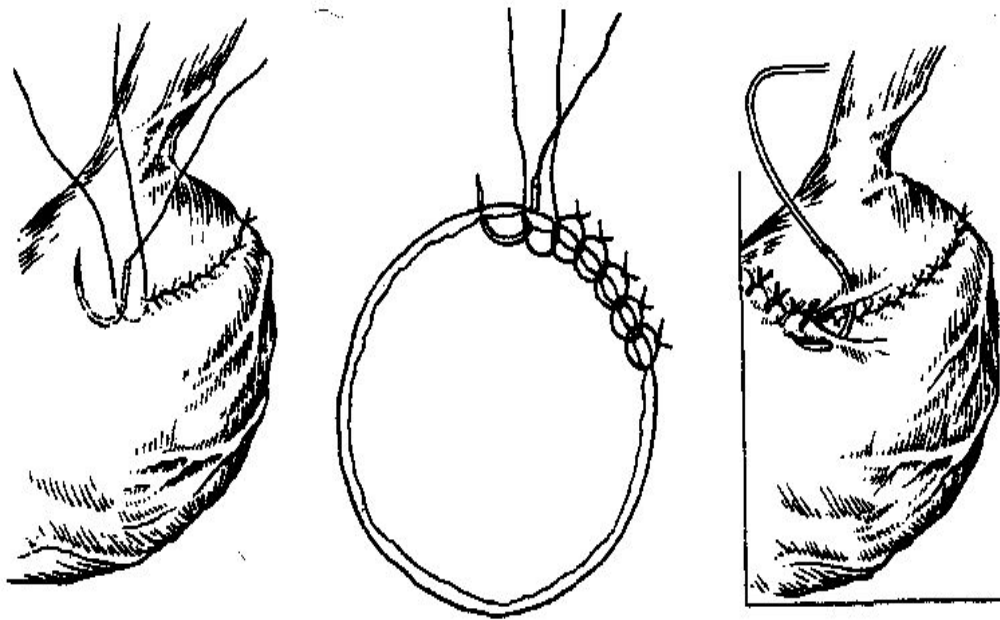


Смысл операции в разобщении венозного кровоснабжения пищевода и желудка – следовательно сокращение застоя венозной крови в пищеводе.

Операция Таннера

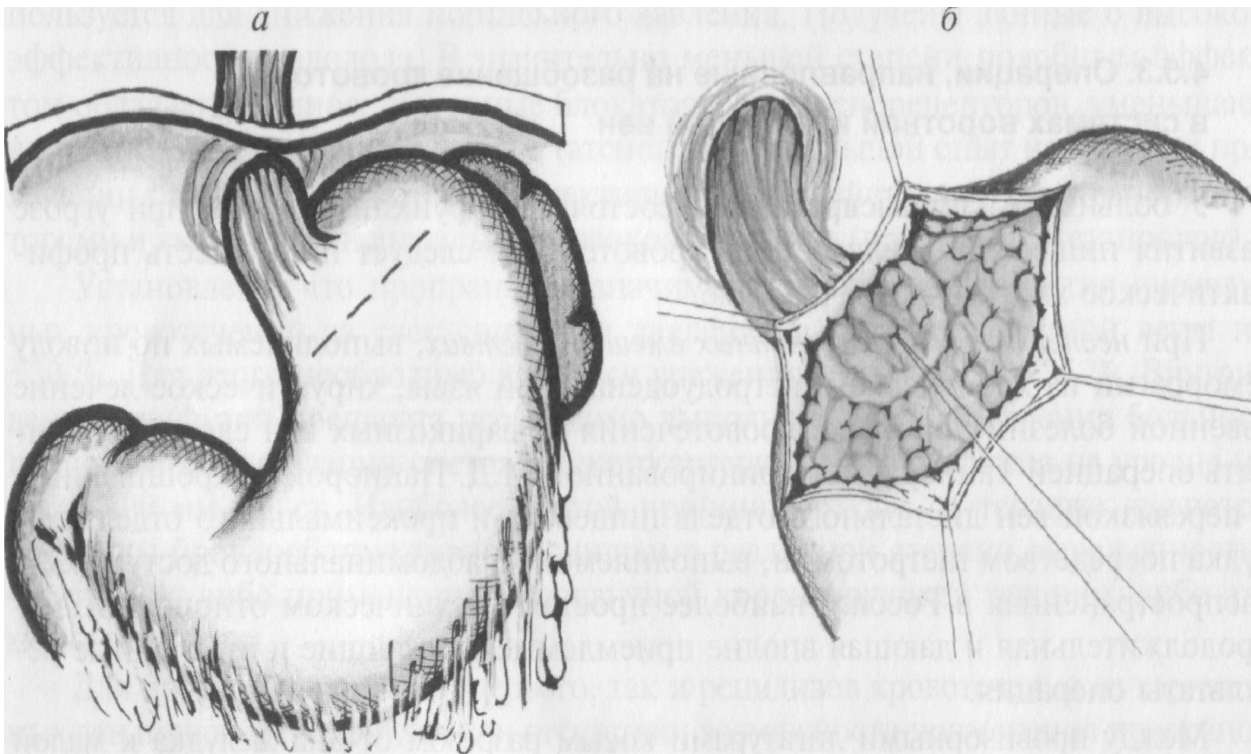
Прошивание вен пищевода

- операция Таннера
(Е. К. Таннер, род. в 1876 г., амер. Хирург)— путем поперечного рассечения желудка, перевязки всех сосудов малого и большого сальника и последующего сшивания желудка
- Возможно прошивание вен прекардиального отдела без вскрытия просвета желудка.



Операция Пациоры

Прошивание вен
пищевода



Профессор
Мария
Демьяновна
Пациора
(1912–1984).

В 1959 г. докторская диссертация на тему
«Синдром портальной гипертензии и его хирургическое лечение»

Источники кровотечений из желудка

Полипы

Геморрагический гастрит

Эрозии

Язвенная болезнь

Острые язвы (стрессовые, стероидные)

Рак

Источники кровотечений из двенадцатиперстной кишки

Геморрагический дуоденит (диапедезное кровотечение, варфарин)

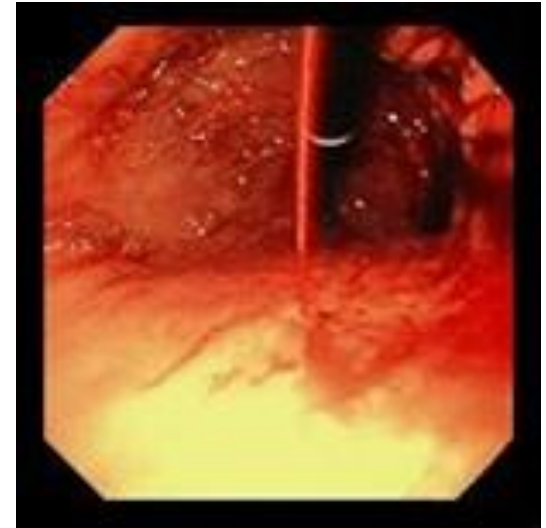
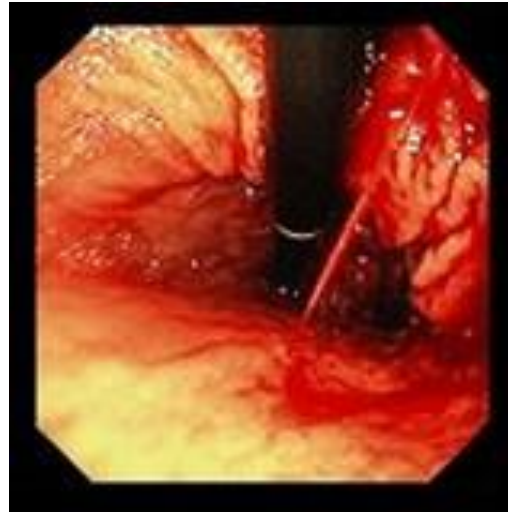
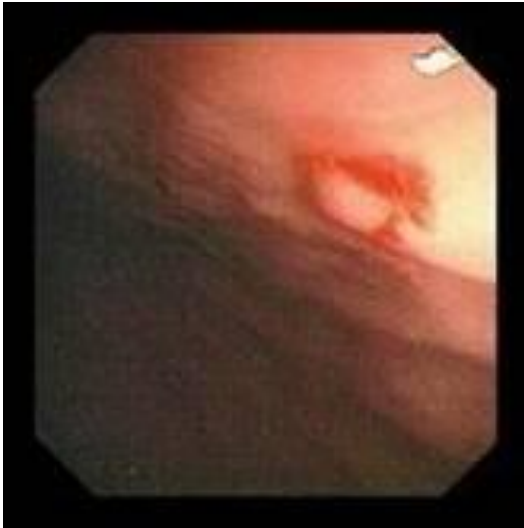
Эрозии

Язвенная болезнь

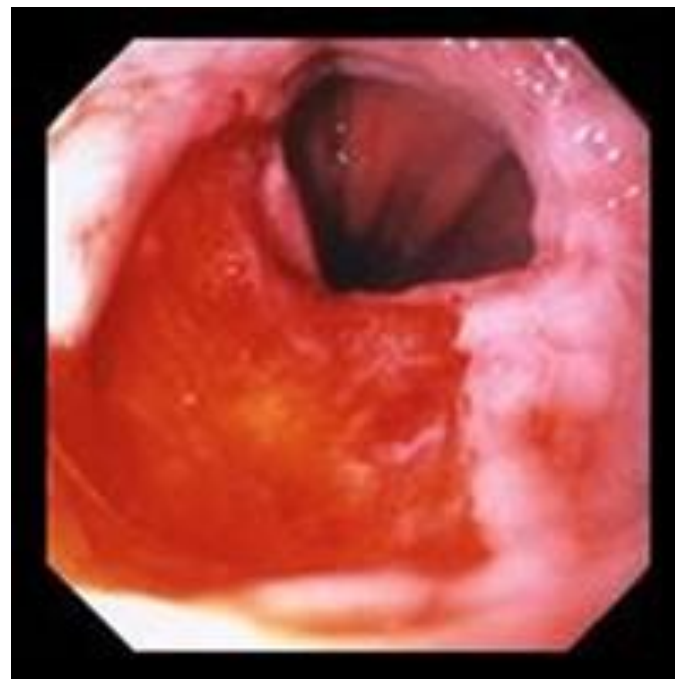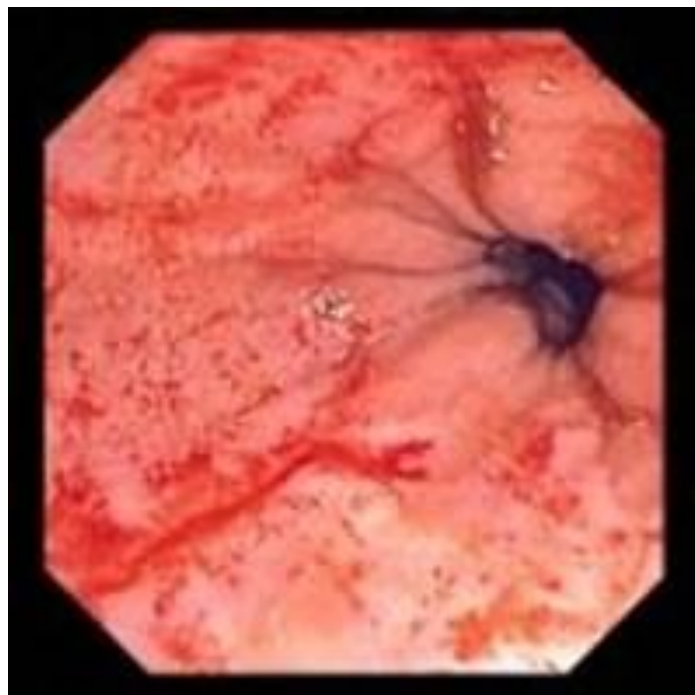
Острые язвы (стрессовые, стероидные)

Рак БДС и поджелудочной железы

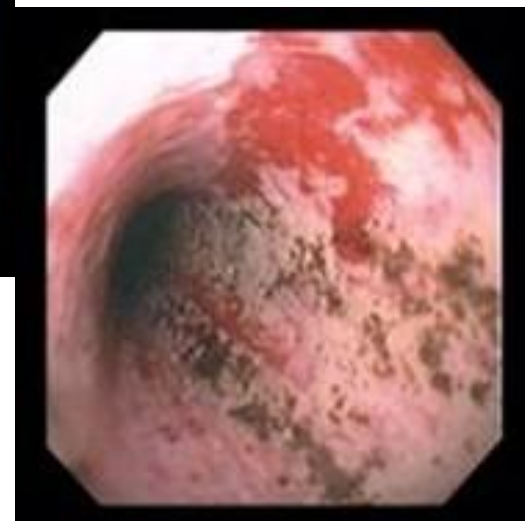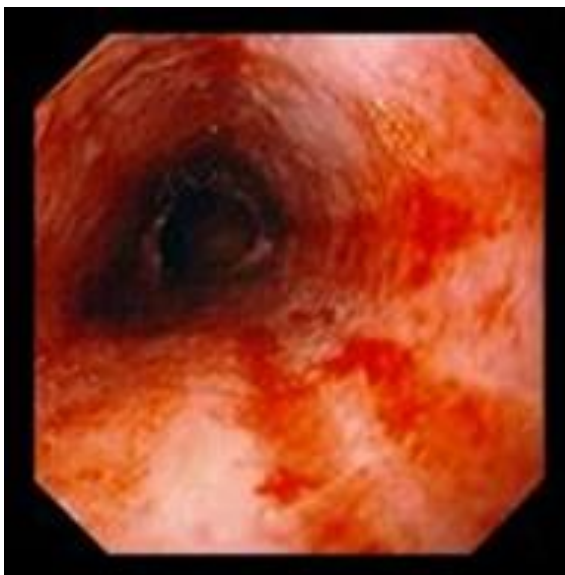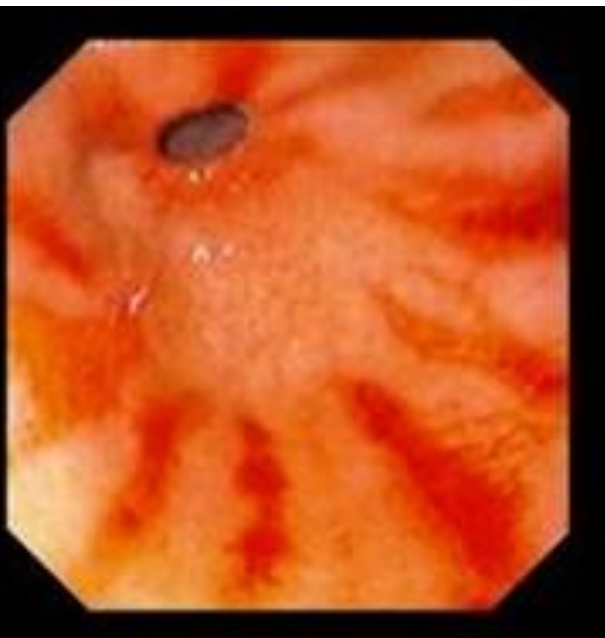Язва Дьелафуа



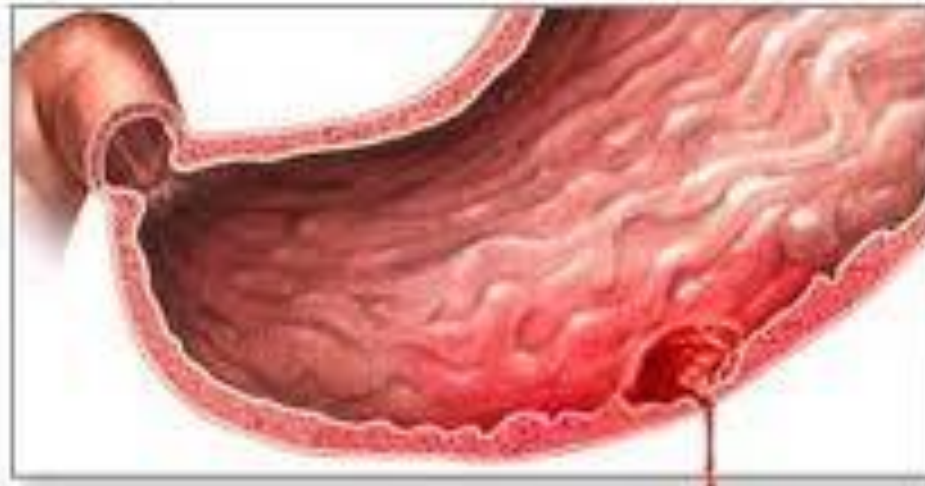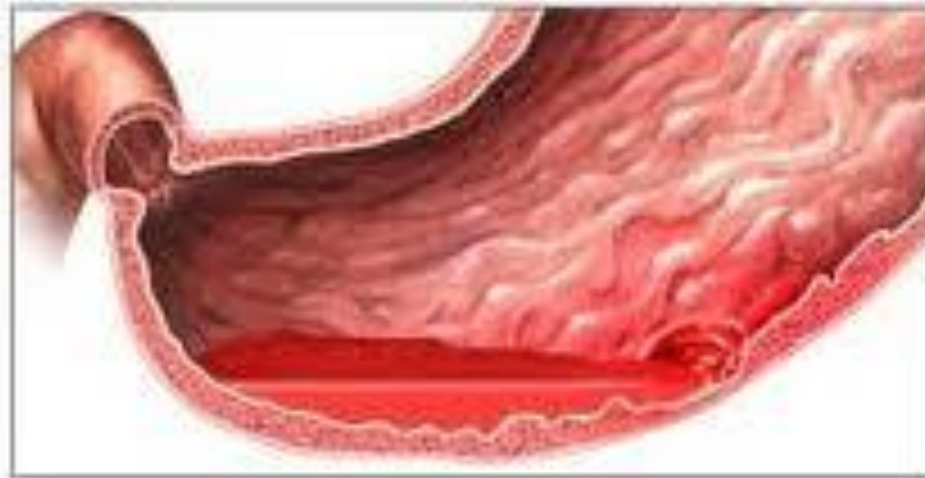Синдром Меллори-Вейс



Геморрагический эзофагит, гастрит



Язвенная болезнь желудка

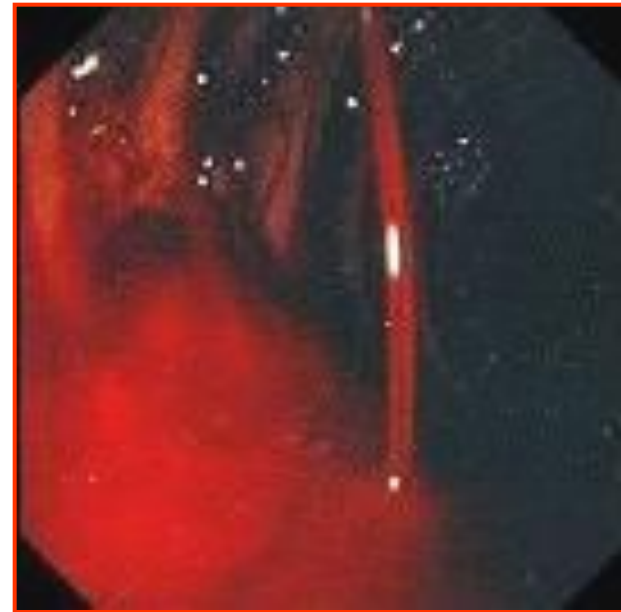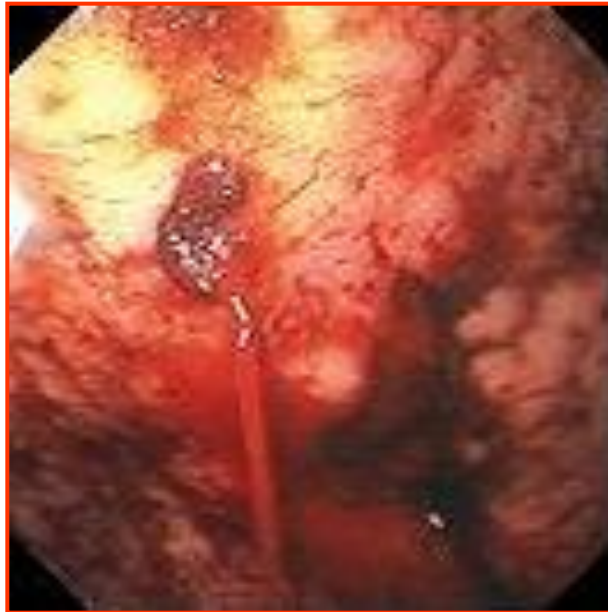

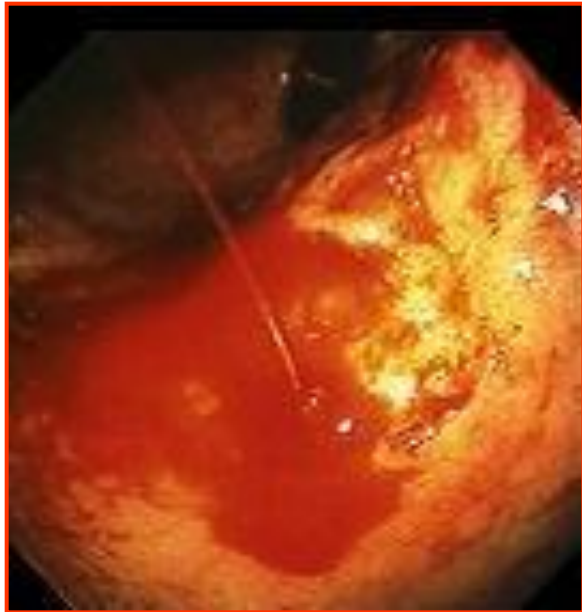
Классификация язвенных кровотечений по J.A.N.Forrest (1976)

Продолжающееся кровотечение	FI a - струйное, пульсирующее артериальное кровотечение (active bleeding (spouting hemorrhage))
	FI b - венозное, вялое, паренхиматозное кровотечение потоком (active bleeding (oozing hemorrhage))
Состоявшееся кровотечение	FII a - видимый тромбированный сосуд (visible vessel-pigmented protuberance)
	FII b - фиксированный тромб или сгусток (adherent clot)
	FII c - геморрагическое пропитывание дна язвы, плоское черное пятно (black base)
	FIII – чистое дно язвы, отсутствие прямых визуальных вешеперечисленных признаков (no stigmata)

Активное кровотечение

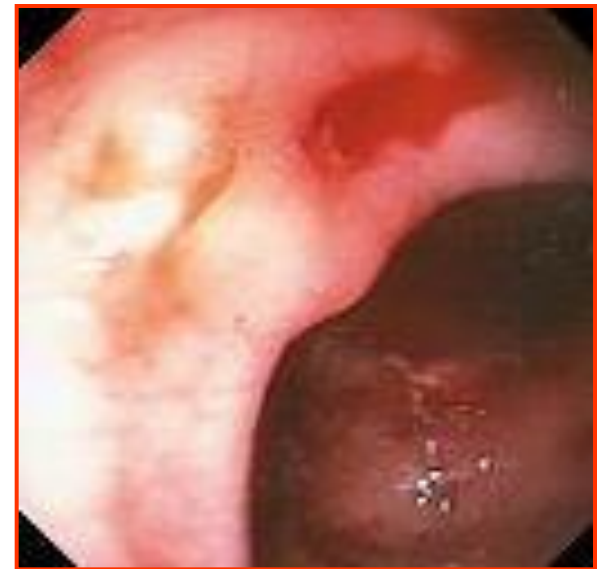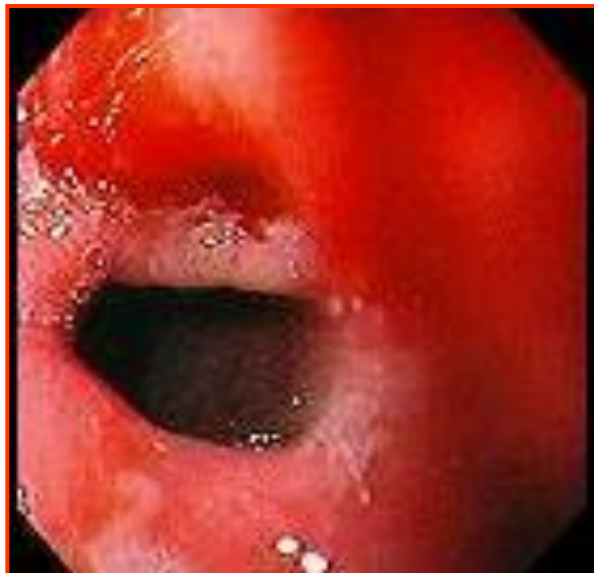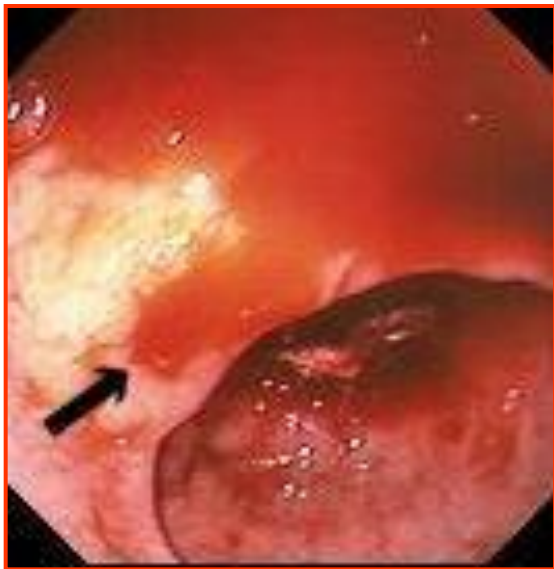Форрест 1А (F1a) - струйное, пульсирующее артериальное кровотечение (active bleeding (spouting hemorrhage))



При массивном артериальном кровотечении из язвы применяющиеся методики остановки кровотечения с помощью эндоскопа в большинстве случаев **НЕЭФФЕКТИВНЫ!**

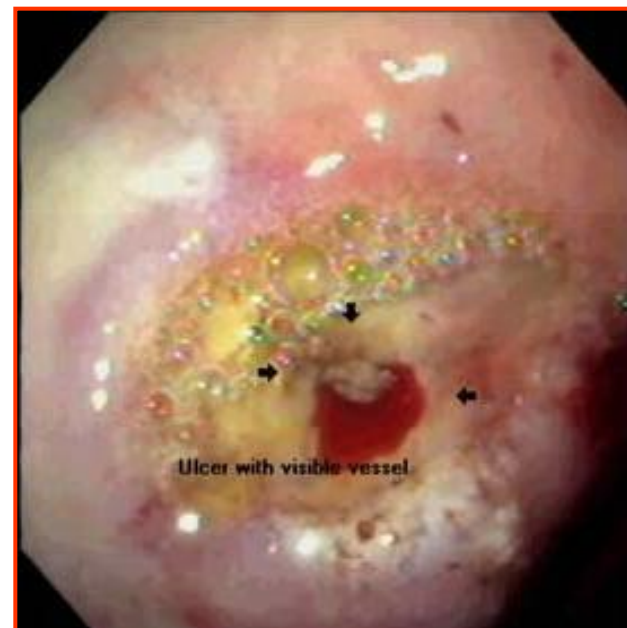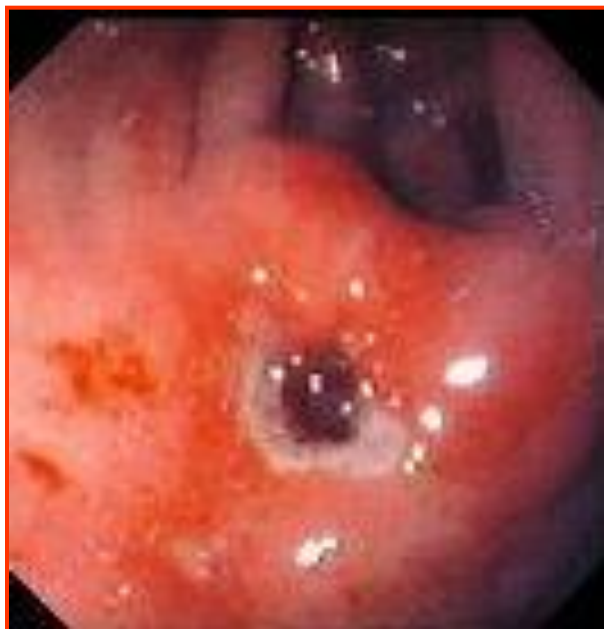АКТИВНОЕ кровотечение

Форрест 1В (F1b) - венозное, вялое, паренхиматозное кровотечение потоком (active bleeding (oozing hemorrhage))



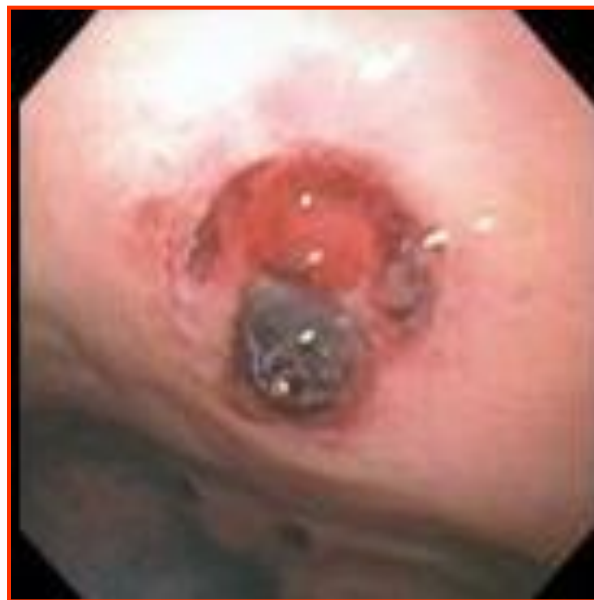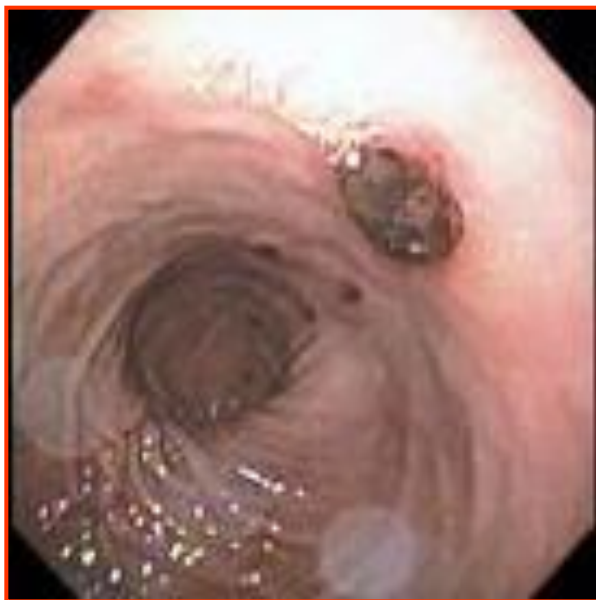Состоявшееся кровотечение

Форрест 2А (FIIa) - видимый тромбированный сосуд
(visible vessel-pigmented protuberance)



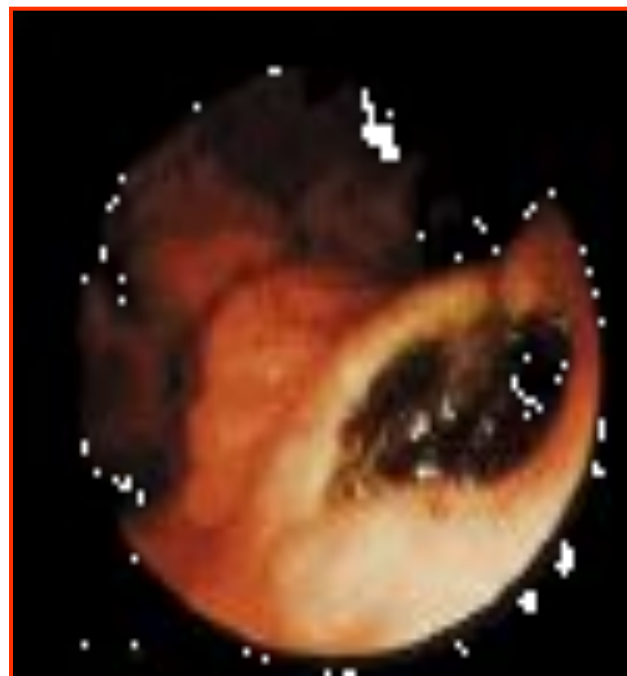
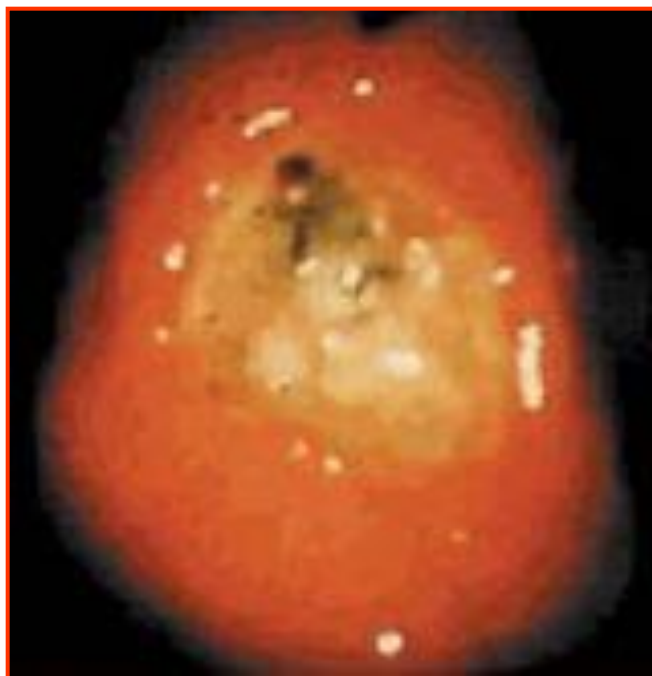
Состоявшееся кровотечение

Форрест 2В (FIIb) - фиксированный тромб или сгусток (adherent clot)



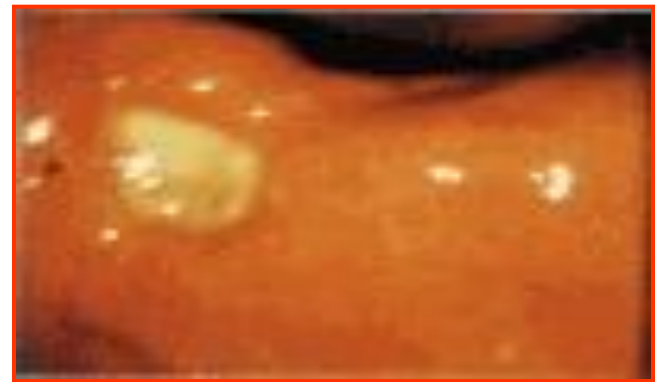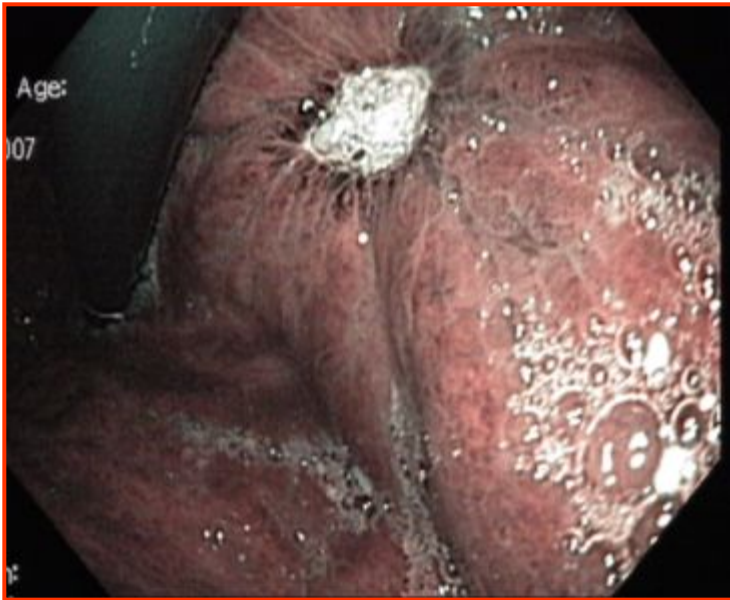Состоявшееся кровотечение

Форрест 2В (F2b) - геморрагическое пропитывание
дна язвы, плоское черное пятно (black base)



Состоявшееся кровотечение

Форрест 3 (FIII) – чистое дно язвы, отсутствие прямых видимых вешеперечисленных признаков (no stigmata)



Классификация кровотечений из пептических язв по Forrest

Тип Внешний вид язвы при эндоскопии

- Ia Активное кровотечение пульсирующее струей
- Ib Капельное кровотечение с «просачиванием»
- IIa Виден сосуд без продолжающегося кровотечения
- IIb Фиксированный сгусток
- IIc Плоское пигментированное пятно
- III Язва с чистым дном

Показана эндоскопическая остановка кровотечения

Методы эндоскопического гемостаза

•Термические методы

- электрокоагуляция
- термокаутеризация
- лазерная фотокоагуляция
- аргоно-плазменная коагуляция

•Механические методы

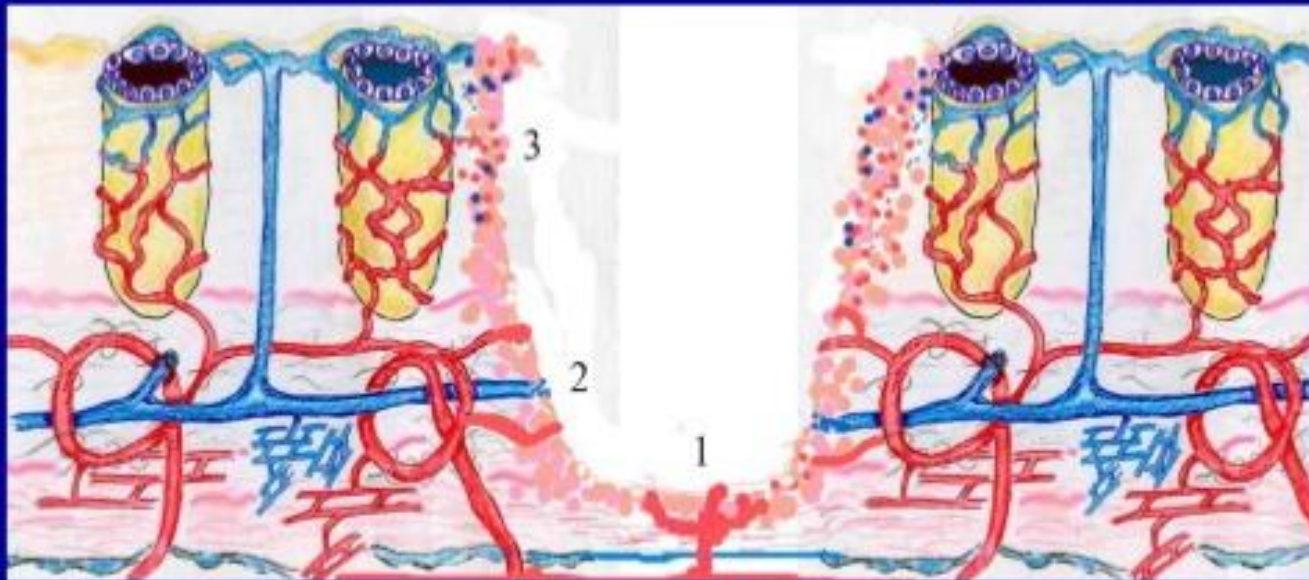
- клипирование
- лигирование
- OVESCO-клипсы

•Инъекционные методы

- адреналин
- спирт
- склерозанты
- фибриновый клей
- нанопудра

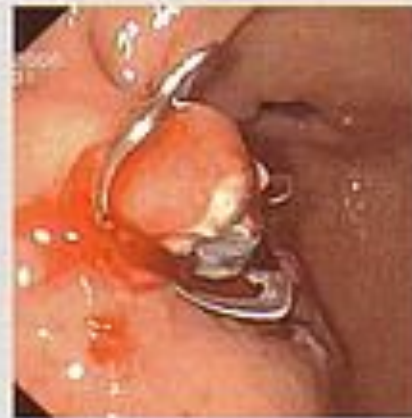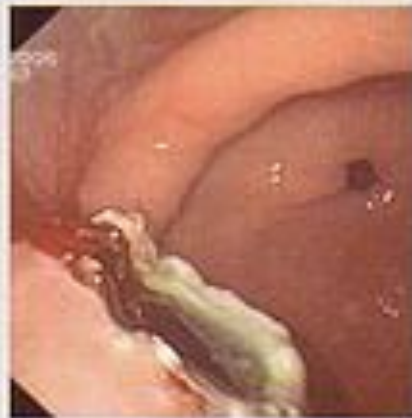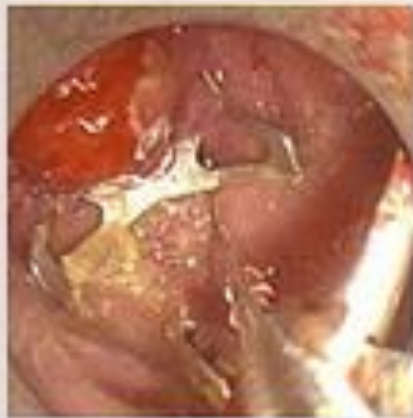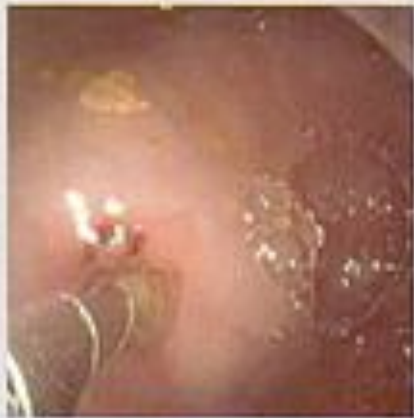Источник=тактика

Классификация источника кровотечения в язве В.М. Постолов, 1989

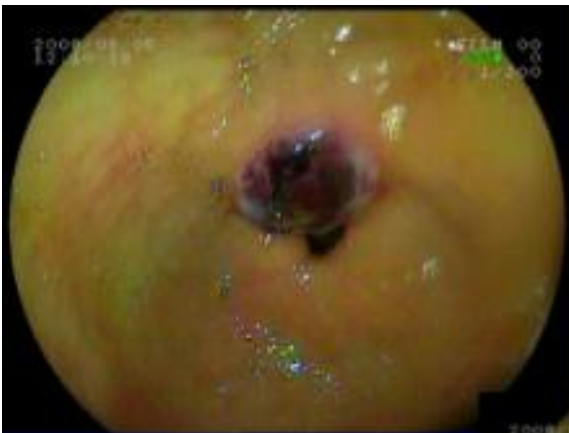

- 1 - кровотечение из внеорганного сосуда дна пенетрирующей язвы – эффективный эндогемостаз сомнителен
- 2 – кровотечение из сосудов подслизистого сплетения – инъекция, коагуляция, клипирование
- 3 – кровотечение из капилляров слизистой в крае язвы - коагуляция

OVESCO клипсы желудочные

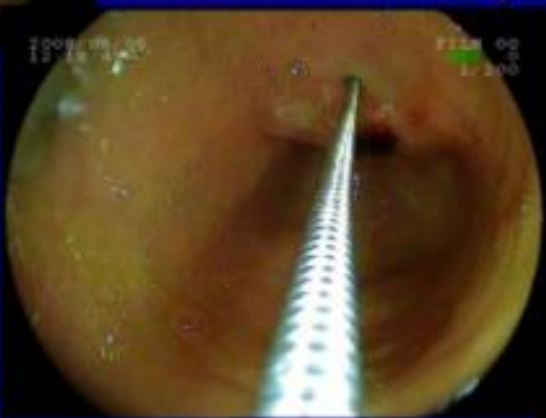

Инъекционный гемостаз

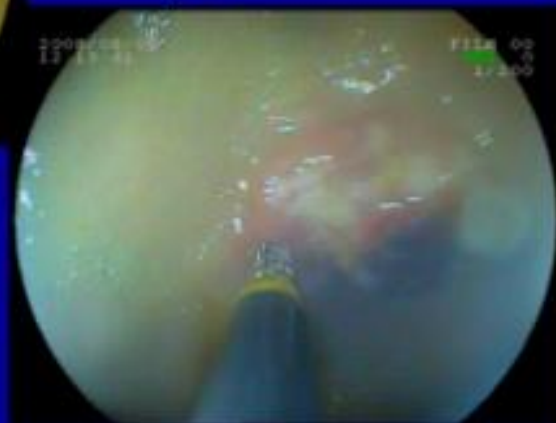

**Острая язва
препилорического
отдела желудка
размерами 12x12 мм,
расположенная на
малой кривизне, под
сгустком крови.
Кровотечение Forrest
2b**

**Тактика гемостаза
Комбинированный гемостаз:
подслизистая инфильтрация 40%
раствора глюкозы и
электрокоагуляция**



**Инъекционное
введение 40%
раствора глюкозы
перифокально
язвенному дефекту**

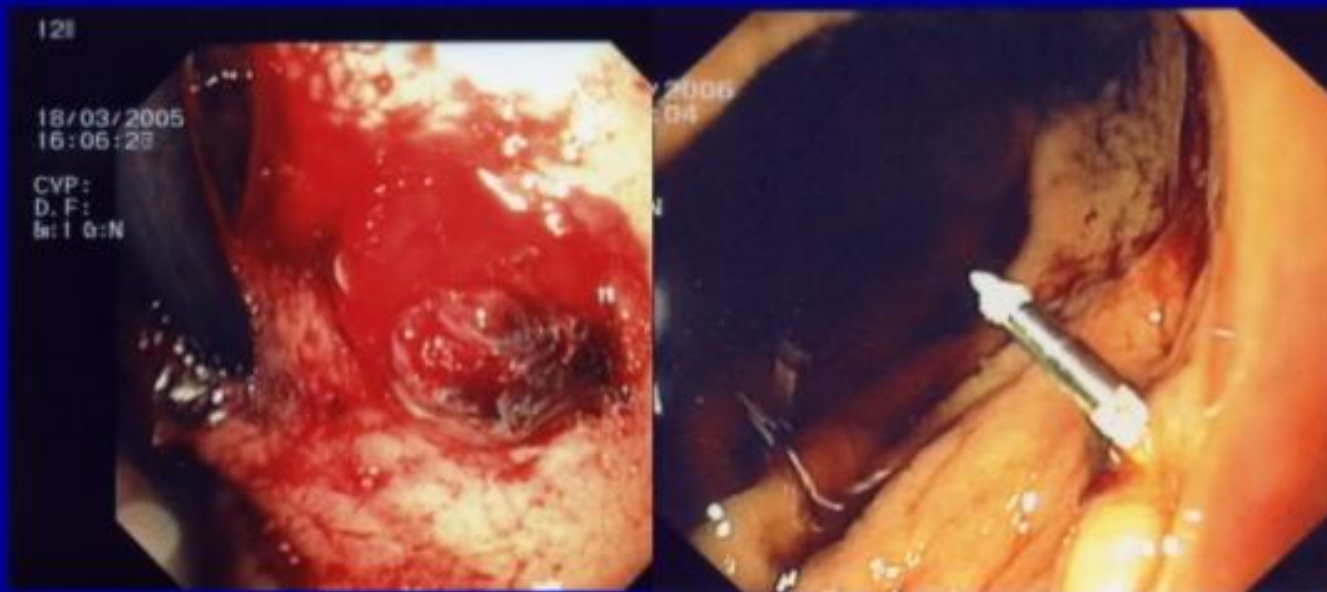


**Последующая
коагуляция язвы**

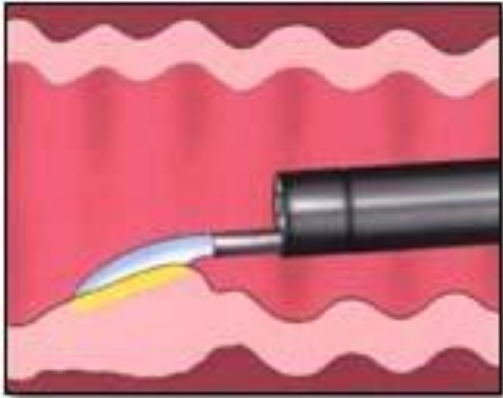
**Сагитов Р.Б.
г. УФА**

Клипирование сосуда

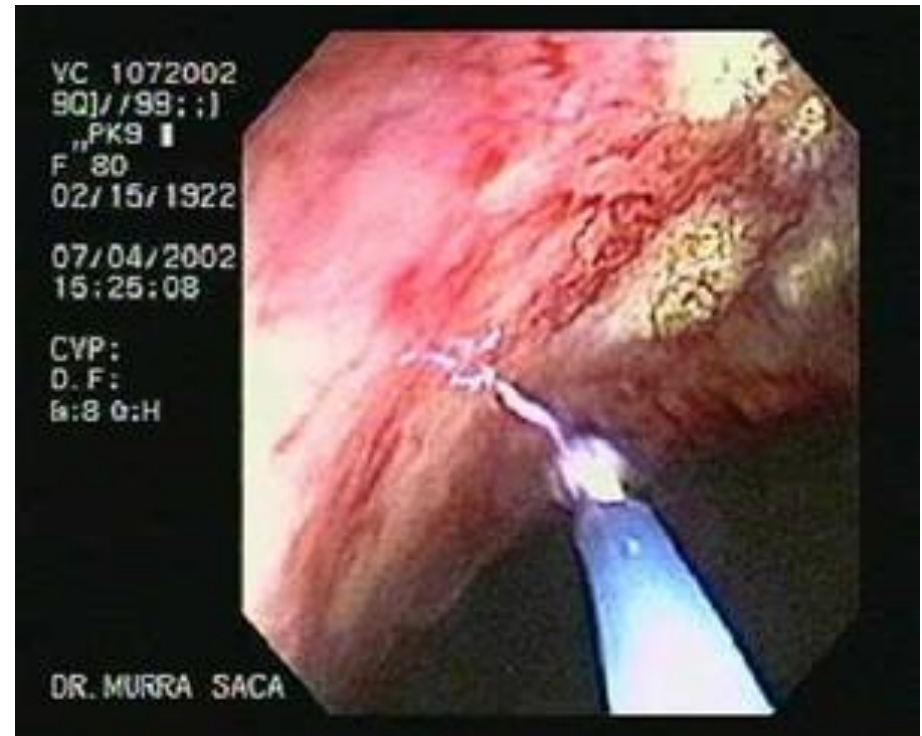
Наиболее надежным способом гемостаза является клипирование



Аргон-плазменная коагуляция



Энергия тока высокой частоты передается на ткань бесконтактно, с помощью ионизированного газа - аргона (максимальная глубина коагуляции до 3 мм).



VC 1072002
901/99: ;)
PK9 I
F 80
02/15/1922
07/04/2002
15:25:08
CVP:
D. F:
B:8 0:H

DR. MURRA SACA

Лазерная коагуляция




Бесконтактный способ коагуляции тканей путем воздействия оптического когерентного излучения с высокой направленностью луча и большой плотностью энергии
При глубоких язвах возможна перфорация!!!

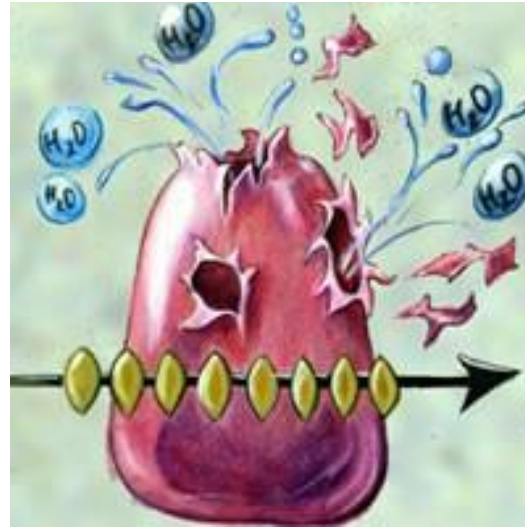


Термовоздействие

Коагуляция в результате
контакта нагретого
концевого элемента зонда
и источника кровотечения



Радиоволновое воздействие



Коагуляция в результате преобразования электрического тока в радиоволны с частотой 3,8 МГц которые концентрируясь на кончике электрода повышают молекулярную энергию внутри каждой клетки, вызывают ее нагревание и ее фактическое испарение.



Антисекреторные препараты

- М-холинолитики
- Н₂-блокаторы
- Ингибиторы протонной помпы
- I. Modlin уже в 1995 году заявил о том, что «гистамин — это уже воспоминание о прошлом, а протонная помпа — это понимание настоящего»

ТАКТИКА ПРИ ЖКК

- Проводимая перед эндоскопией терапия ингибиторами протонной помпы (ИПП) может уменьшить размеры поражения; внутривенная терапия высокими дозами ИПП после успешного эндоскопического гемостаза уменьшает как частоту рецидивов кровотечения, так и летальность у пациентов с признаками высокой степени риска.
- *При полученном в остром периоде отрицательном результате диагностического исследования на присутствие *H. pylori* данное исследование следует повторить после купирования острого кровотечения*

Рекомендации международного консенсуса по ведению пациентов с неварикозными кровотечениями из верхних отделов пищеварительного тракта

•«Введение ингибитора протонной помпы в виде внутривенного болюса с последующей непрерывной инфузией следует использовать для снижения частоты рецидивов кровотечения после успешного эндоскопического гемостаза»

Схема введения пациентов с кровотечением из пептической язвы (рекомендации РАСХИ)

- Эндогемостаз с контролем 6-12-24 часа
- Внутривенное введение лечебных доз ИПП по схеме:
- Эзомепразол (нексиум) 80 мг в\в в течение 15 мин
- Эзомепразол (нексиум) 8мг\час в\в в течение 72 часов
- Эзомепразол (нексиум) 40мг per os 1 раз в день

Тактика при кровотечениях язвенной этиологии

- Экстренное эндоскопическое обследование
- Диагностическая эндоскопия по возможности сразу переходит в лечебную
- Динамическая **лечебно**-диагностическая эндоскопия 1-3-3-6-6-12
- При невозможности динамического контроля – установка зонда, наблюдение в ОРИТ
- При отсутствии отклика на лечение в течение суток – операция
- При рецидиве ЖКК – выполнение эндоскопического гемостаза с оценкой его эффективности

Когда оперировать?

Первый рецидив
кровотечения после
эндоскопического
гемостаза служит
показанием к операции с
целью предотвращения
большего дефицита ОЦК
и затягивания начала
операции?



Лечебная тактика

- **Выжидательная** – необходимость и возможность достижения окончательного гемостаза консервативными мероприятиями с тем чтобы оперативное лечение проводить в так называемый межуточный период. Рецидив 14,8%, общая летальность 8,6%, послеоперационная 15,0%
- **Активная** – необходимость предотвращения рецидивной язвенной геморрагии превентивным оперативным вмешательством. **Оперировать раньше, чем катастрофа приблизится вплотную** (Розанов Б.С. 1960). Общая летальность 7,7%, послеоперационная 11,7%

Показания к оперативному лечению

- **Экстренная операция**- продолжающееся кровотечение F Ia, F Ib, в том числе рецидив при невозможности эндоскопической остановки - операция в минимальном, но достаточном для достижения окончательного гемостаза объеме
- **Срочная операция** – состоявшееся кровотечение с признаками неустойчивого гемостаза F II a и F IIb, диаметре язвы более 2см, локализации язвы на малой кривизне желудка и задней стенке ДПК

Оценка угрозы кровотечения при достигнутом состоянии гемостаза

- Угроза рецидива I ст. (минимальная) – только консервативная противоязвенная терапия
- Угроза рецидива II ст. (средняя) – проведение повторной оценки стабильности гемостаза при контрольных ЭГДС каждые 12 ч в течении первых 3 сут
- Угроза рецидива III ст. (высокая) – неотложное оперативное вмешательство
- Рецидив кровотечения – показание к оперативному лечению
- Точность прогнозирования рецидива кровотечения только по эндоскопическим признакам тах не превышает 70%

ОПЕРАЦИИ

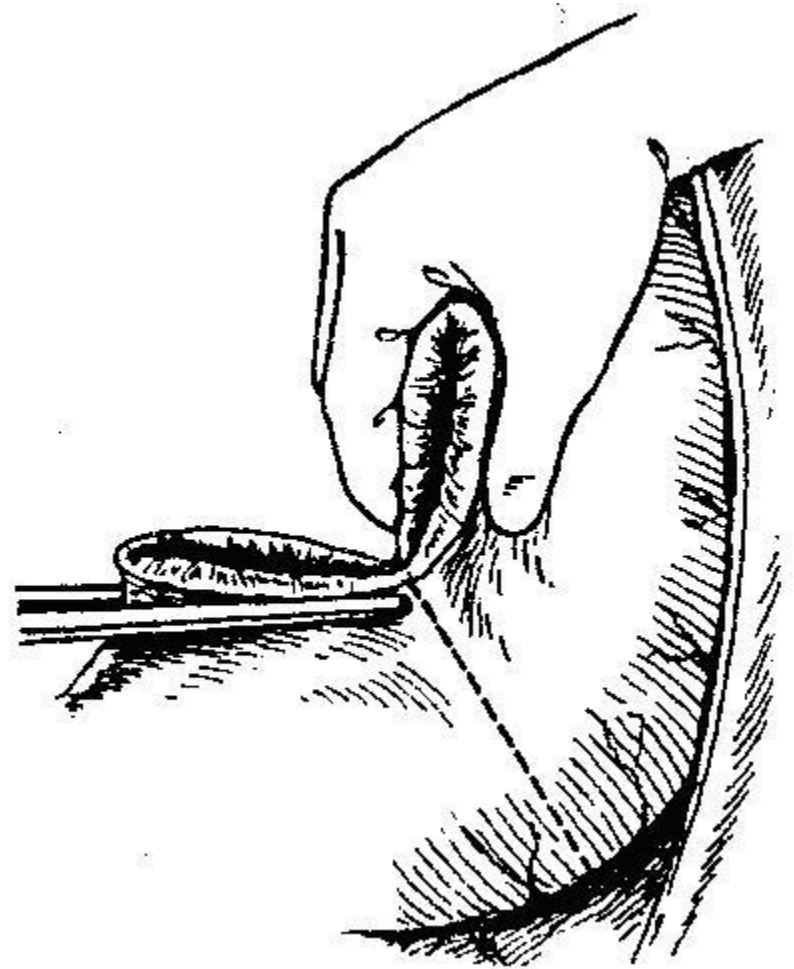
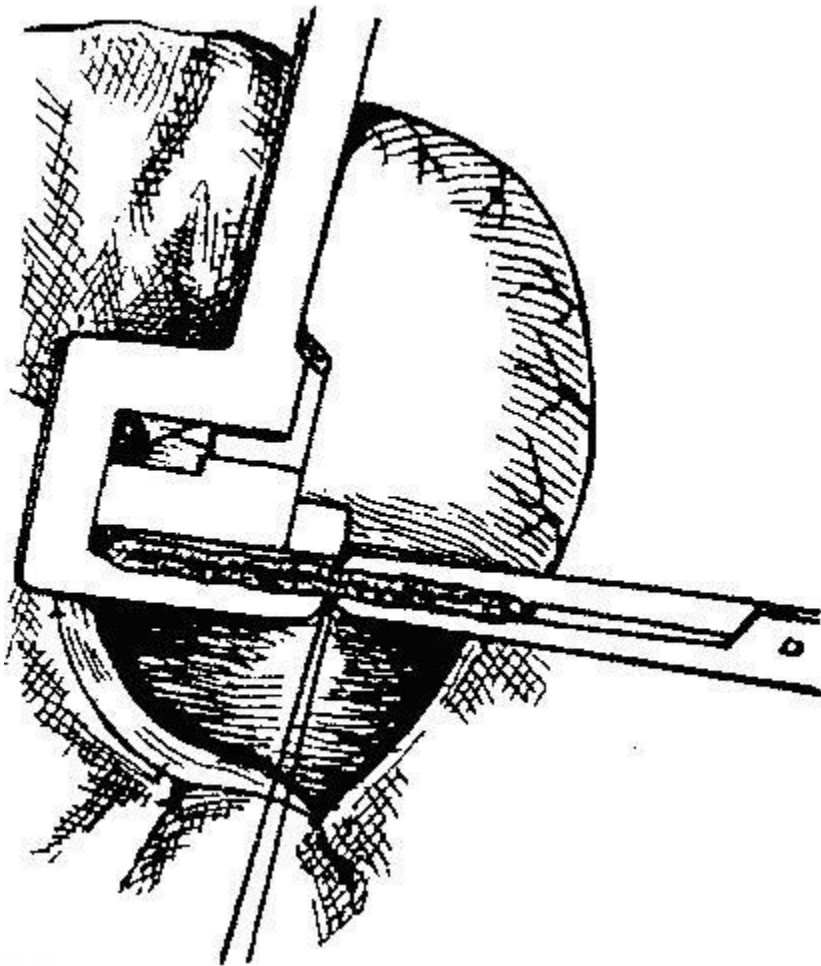
При язве желудка

- Гастротомия, прошивание кровоточащего сосуда в язве
- Линейная резекция малой кривизны желудка.
- Резекция желудка (По Бильрот I-II)

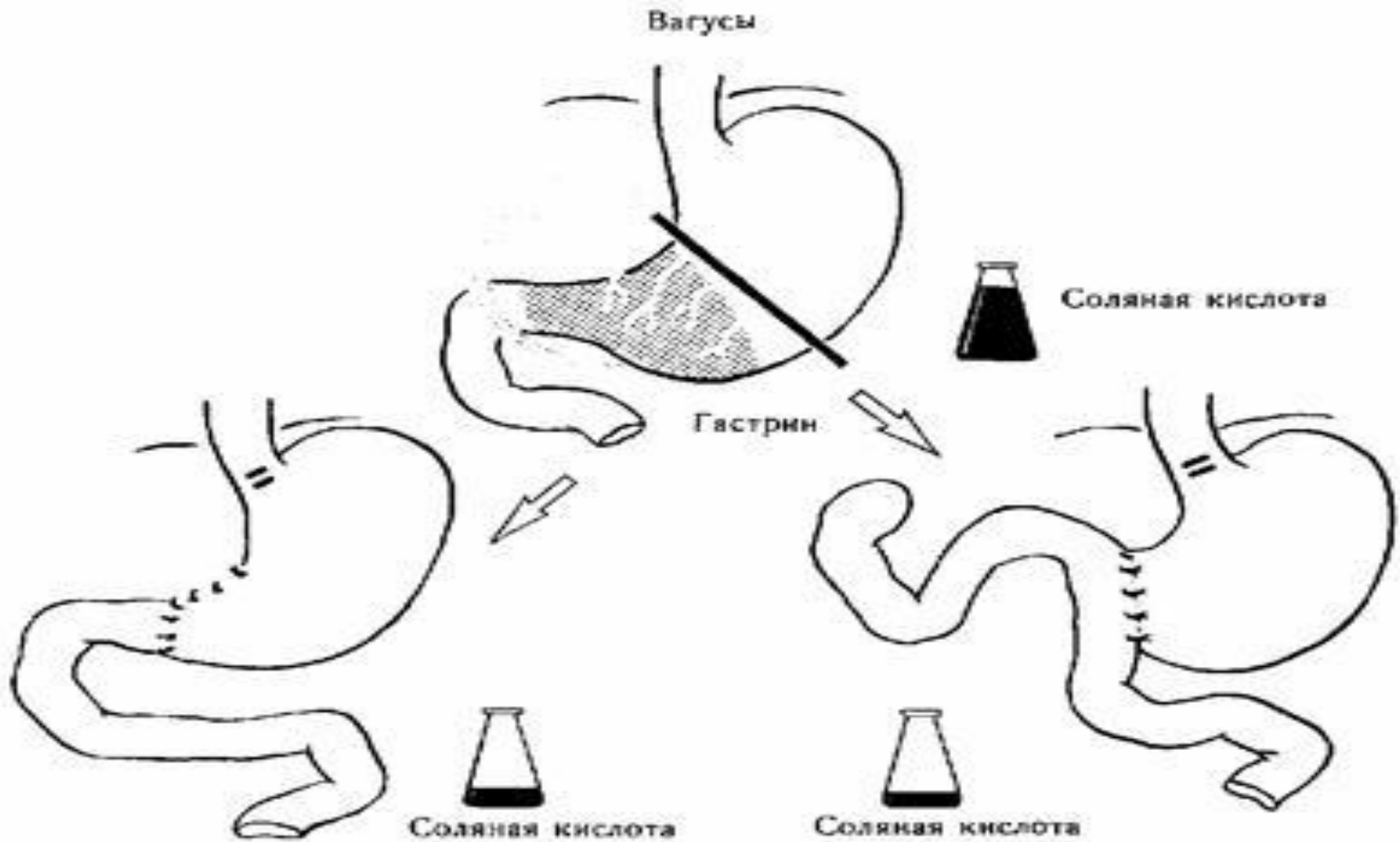
При язве 12-и перстной кишки

- Иссечение язвы, пилоропластика, стволовая ваготомия.

Линейная резекция малой кривизны желудка



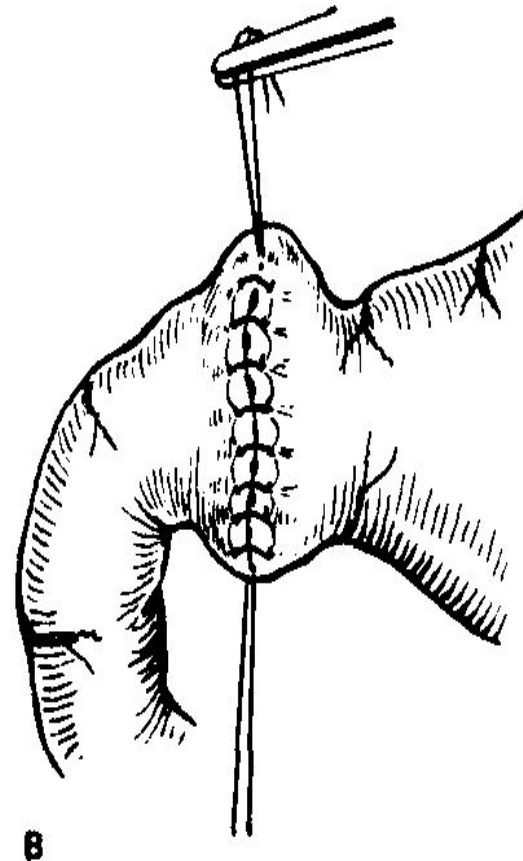
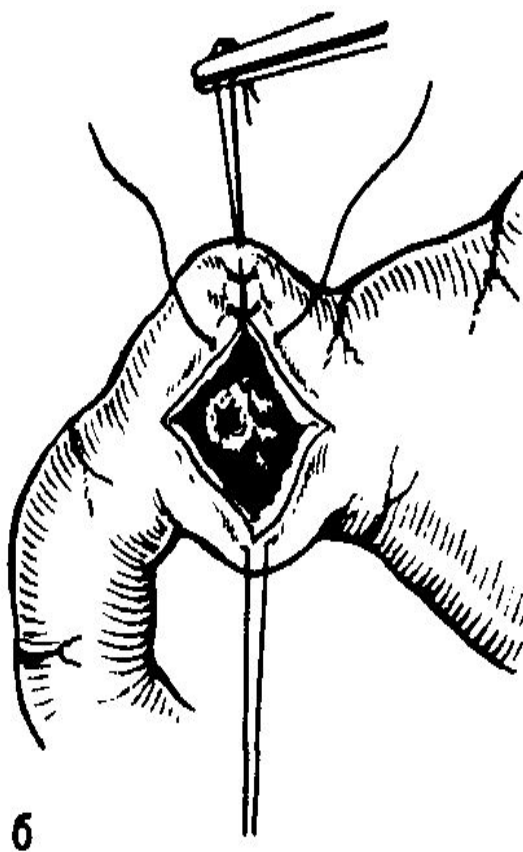
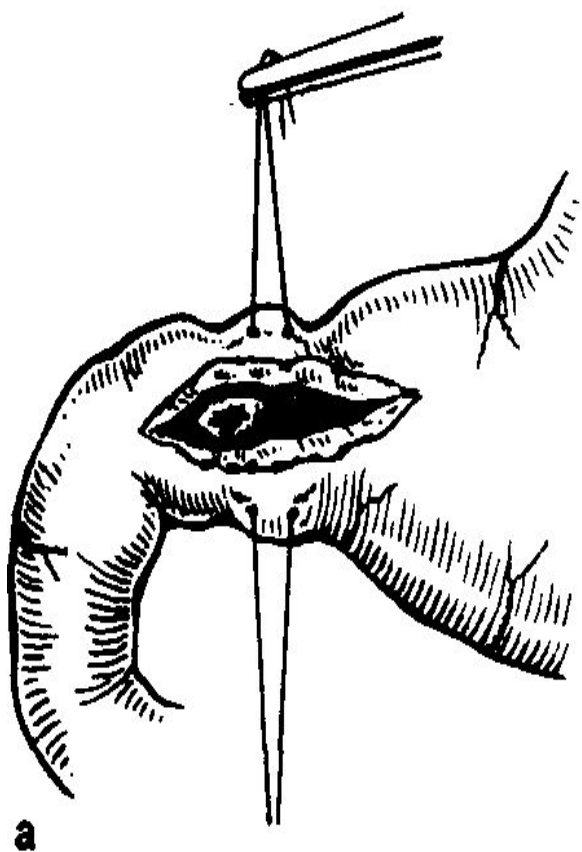
Резекция желудка



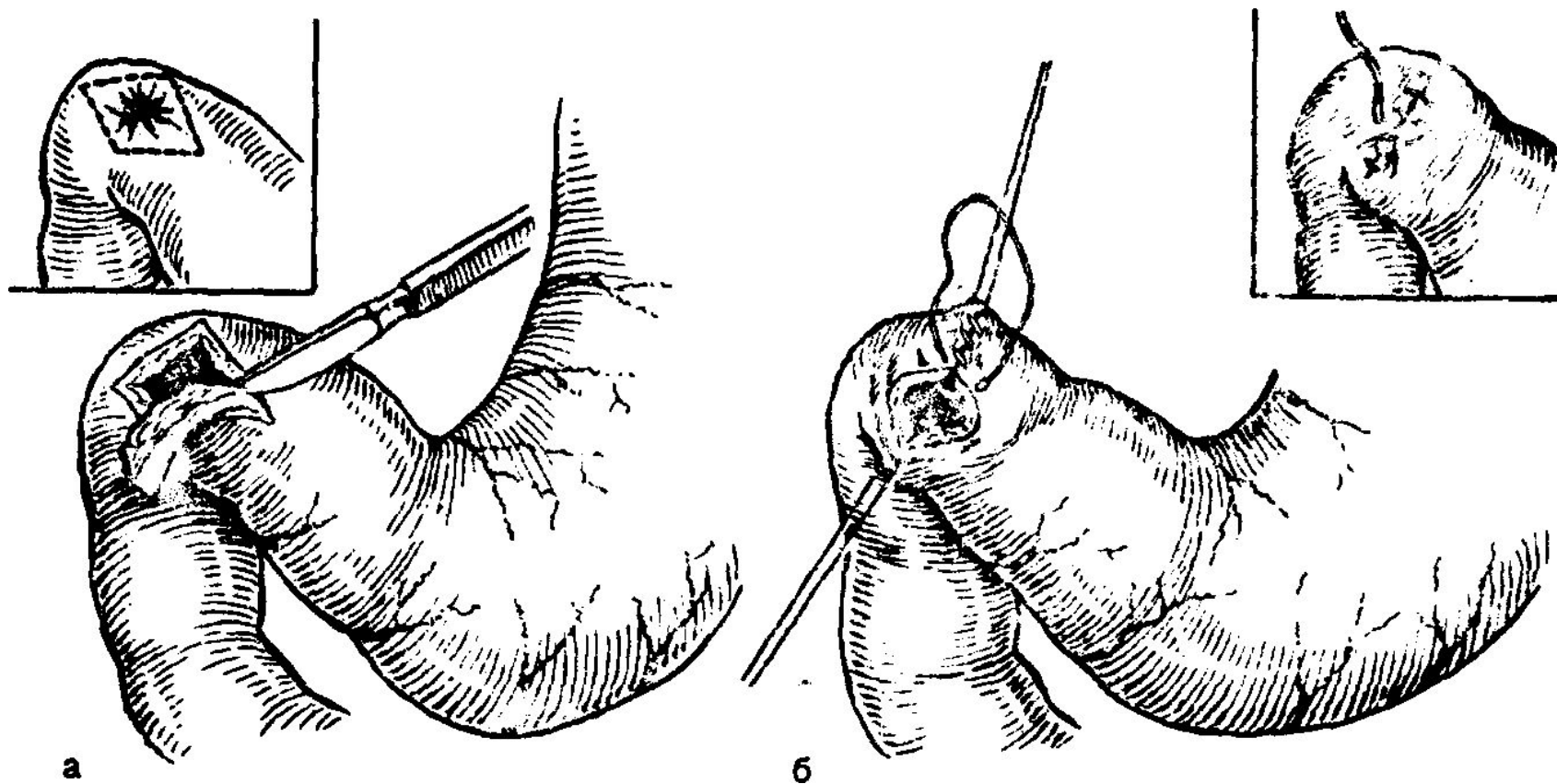
по Бильрот I

по Бильрот II

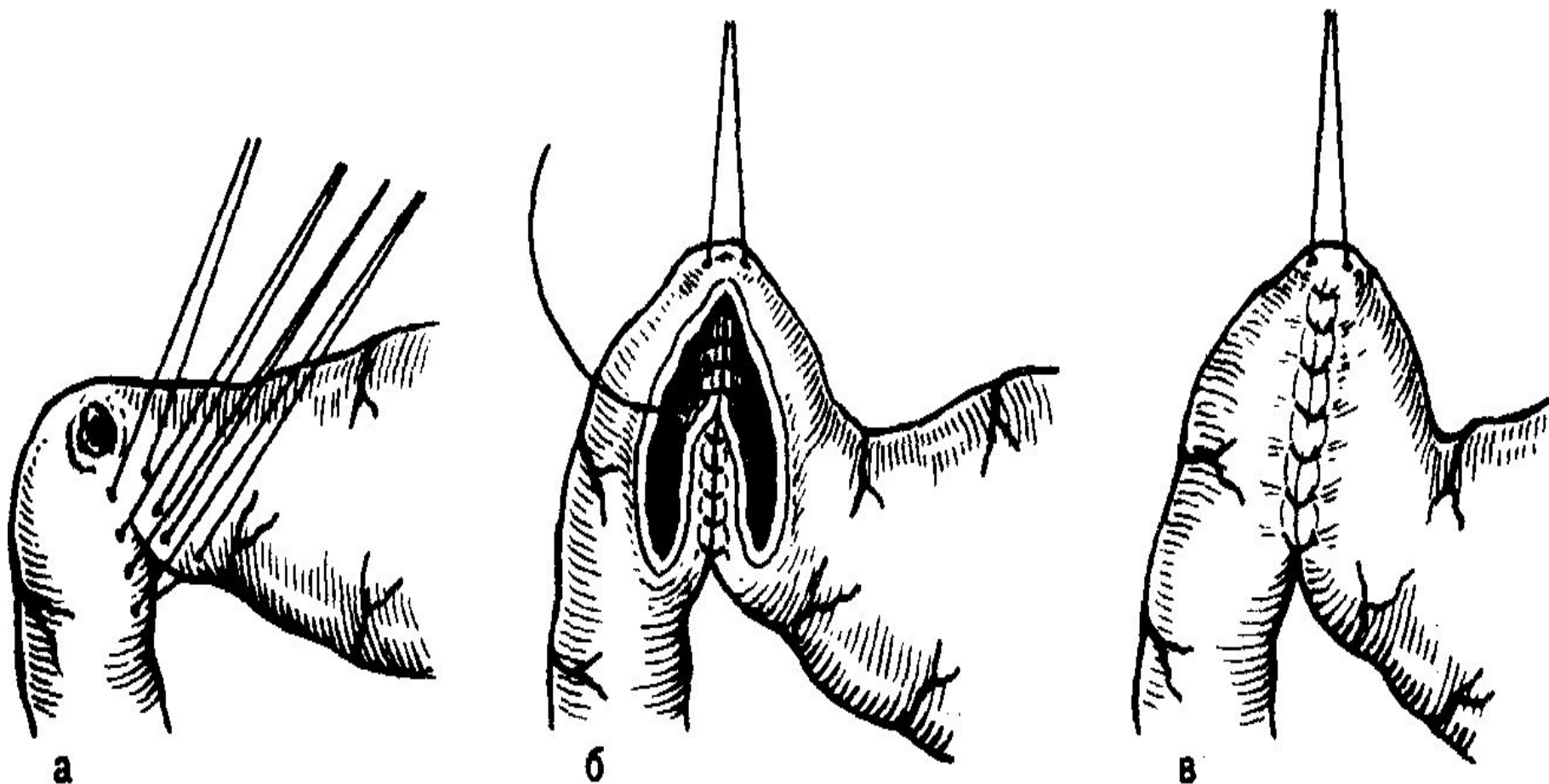
Иссечение язвы, пилоропластика по Гейнеке- Микуличу.



Иссечение язвы, пилоропластика по Гджадду- Хорслею.



Иссечение язвы, пилоропластика по Финнею.





Спасибо за внимание!