

Саратовский государственный  
медицинский университет

Кафедра общей хирургии

# КРОВОТЕЧЕНИЯ

Интерактивная обучающая  
программа

Вход

- **Кровотечение** (haemorrhagia) – это истечение (выхождение) крови из просвета кровеносного сосуда вследствие его повреждения или нарушения проницаемости его стенки



# Кровотечение опасно развитием следующих состояний

- Геморрагический шок
- Острая постгеморрагическая анемия
- Сдавление жизненно важных органов
- Развитие гнойных осложнений
- Развитие воздушной эмболии при ранении крупных вен



# Классификация кровотечений

- По происхождению
  - травматические
  - нетравматические
- По механизму возникновения
  - механические повреждения
  - аррозионные кровотечения
  - диапедезные кровотечения
  - при нарушении в системе свертывания крови
  - холемические кровотечения
  - при ДВС-синдроме



# Классификация кровотечений

- По виду поврежденного сосуда
  - артериальное
  - венозное
  - капиллярное
  - паренхиматозное
  - смешанное
- По времени возникновения
  - Первичное
  - Вторичное
  - раннее      позднее
- По месту излияния крови
  - наружное
  - внутреннее



# Внутреннее кровоотечение

- в естественные полости организма
- в полые органы
- в межтканевые промежутки (гематомы)
- в ткани (кровоизлияния)



# Задание

Что такое мелена?

Рвота содержимым цвета «кофейной гущи»

Черный дегтеобразный кал

Заболевание крови, характеризующееся  
спонтанным развитием кровотечений

Красивое женское имя

Ошибка! Рвота содержимым цвета «кофейной гущи» называется гематомезис.





Не угадали



СОВЕРШЕННО ВЕРНО!



# Клиника кровотечений

## ■ Общие признаки

- бледность кожи и слизистых оболочек
- головокружение, слабость, потемнение в глазах, сонливость, жажда
- учащение пульса
- снижение артериального давления



# Клиника кровотечений

- Общие признаки
- Местные признаки
  - рвота содержимым цвета " кофейной гущи "
  - дегтеобразный кал
  - кровохарканье
  - притупление перкуторного звука над скопившейся в полости кровью



# Задание

Больной Н. 44 лет, поступил в клинику через 6 часов от начала заболевания с жалобами на многократную рвоту содержимым цвета «кофейной гущи», выраженную слабость, головокружение. Из анамнеза известно, что больной в течение 1 недели злоупотреблял алкоголем. Около 6 часов назад появилась тошнота, рвота вначале желудочным содержимым, затем по типу «кофейной гущи», которая повторялась; возникли слабость, головокружение. Язвенного, гастритического анамнеза не имеет. При осмотре обращает на себя внимание бледность кожи. Тахикардия 100-110 уд в 1 мин. АД 110 и 70 мм рт. ст. Язык густо обложен темно-коричневым налетом. Живот не вздут, участвует в акте дыхания; при пальпации мягкий, умеренно болезненный в эпигастрии. При осмотре перистальтика как на перчатке обычного цвета. Какое заболевание наиболее вероятно в данной ситуации?

[Кровотечение из язвы желудка](#)

[Синдром Меллори-Вейсса](#)

[Кровотечение из варикозно расширенных вен пищевода](#)

[Легочное кровотечение](#)

Ответ неверный. Внимательнее  
прочитай задание!



Ответ неверный. Этот вид кровотока характерен для больных с синдромом портальной гипертензии. Вены нижней трети пищевода являются естественными портокавальными анастомозами и начинают функционировать при повышении давления в системе воротной вены. У таких больных также наблюдается расширение геморроидальных и подкожных вен в области передней брюшной стенки (голова медузы). Характерно развитие асцита.



Не угадали! При легочном  
кровотечении кровь имеет вид пены  
красного или розового цвета,  
выделяется при кашле





Совершенно верно. Синдром Меллори-Вейсса - продольный разрыв слизистой оболочки кардиального отдела желудка, возникающий при многократной рвоте



# Методы определения объема кровопотери

- равен 57% массы марлевых салфеток и шариков, использованных во время хирургического вмешательства
- радиоактивный метод изотопами йода  $^{131}\text{I}$  и  $^{132}\text{I}$
- по локализации повреждений костей
- по удельному весу крови:  $37x$   
(1,065 - истинный удельный вес крови)
- метод по вязкости крови и гематокритной величине.

$$\text{ДЦК}_{\text{м}} = 1000 \times V + 60 \times Ht - 6700$$

$$\text{ДЦК}_{\text{ж}} = 1000 \times V + 60 \times Ht - 6060$$



# Гемодинамические сдвиги при кровотечении (по В.К. Гостищеву)

Вид кровопотери	Объем, мл	АД, мм рт. ст.	Пульс, уд/мин
легкая	500-700	Не изменяется	Не изменяется
средняя	1000-1500	90-100	90-100
тяжелая	1500-2000	70-80	110-120
массивная	Более 2000	40-60	120-140



# Компенсаторные процессы при кровотоке

1. Предохранительная фаза
2. Компенсаторная фаза
3. Репаративная фаза
4. Регенеративная фаза



# Компенсаторные процессы при кровотоке

## 1. Предохранительная фаза

- Местные факторы
  - сокращение культи сосуда
  - заворачивание интимы с образованием клапана
  - формирование тромба
  - рефлекторное сокращение мускулатуры
  - отек окружающих тканей
  - спазм поврежденного сосуда



# Компенсаторные процессы при кровотечении

## 1. Предохранительная фаза

- Местные факторы
- Общие факторы
  - гиперкоагуляция
  - изменение кривой диссоциации Hb
  - падение артериального давления



# Компенсаторные процессы при кровотечении

1. Предохранительная фаза

2. Компенсаторная фаза

- мобилизация депонированной крови
- спазм кровеносных сосудов
- централизация кровообращения
- учащение сердечного ритма
- увеличение силы сердечных сокращений
- гипервентиляция
- олигурия



# ЗАДАНИЕ

Один из показателей развития шока у  
больного, в том числе с  
кровотечением

Индекс Алговера

Индекс Альцгеймера

Шкала Франка

Индекс Тиффно

Индекс Грюнера



НЕТ!!!



Верно! Индекс Алговера - отношение частоты пульса к систолическому АД. В норме равен 0,5-0,6



# И снова задание

Вы дежурите в приемном отделении. Ночью машиной скорой помощи доставляют молодого юношу в бессознательном состоянии. Известно лишь, что он стал участником ДТП – был сбит легковым автомобилем. При осмотре – кожа бледная. На задней поверхности груди слева имеется обширная ссадина размерами 20x25 см. Пульс 110 уд в 1 мин. АД 90 и 60 мм рт. ст. Живот не вздут, участвует в акте дыхания, при пальпации мягкий. Моча выведена катетером, макроскопически не изменена. Повреждение какого органа наиболее логично заподозрить в этой ситуации?

Печени

Мочевого пузыря

Селезенки

Поджелудочной железы

Внимательнее прочитайте задание



HET!



Верно!

Необходимо отметить, что существуют так называемые двухфазные разрывы селезенки (также характерные для повреждений печени). При этом вначале формируется подкапсульная гематома, состояние больного при этом может оставаться удовлетворительным. Однако, при повышении АД или при повторной даже незначительной травме, происходит разрыв капсулы и кровь изливается в свободную брюшную полость (вторая фаза), состояние больного резко ухудшается.



Какое исследование необходимо  
произвести для исключения  
повреждения органов брюшной  
полости?

УЗИ брюшной полости

Обзорная рентгенография брюшной  
полости

Лапароцентез

КТ брюшной полости

Метод хороший, а если его  
выполнить невозможно?



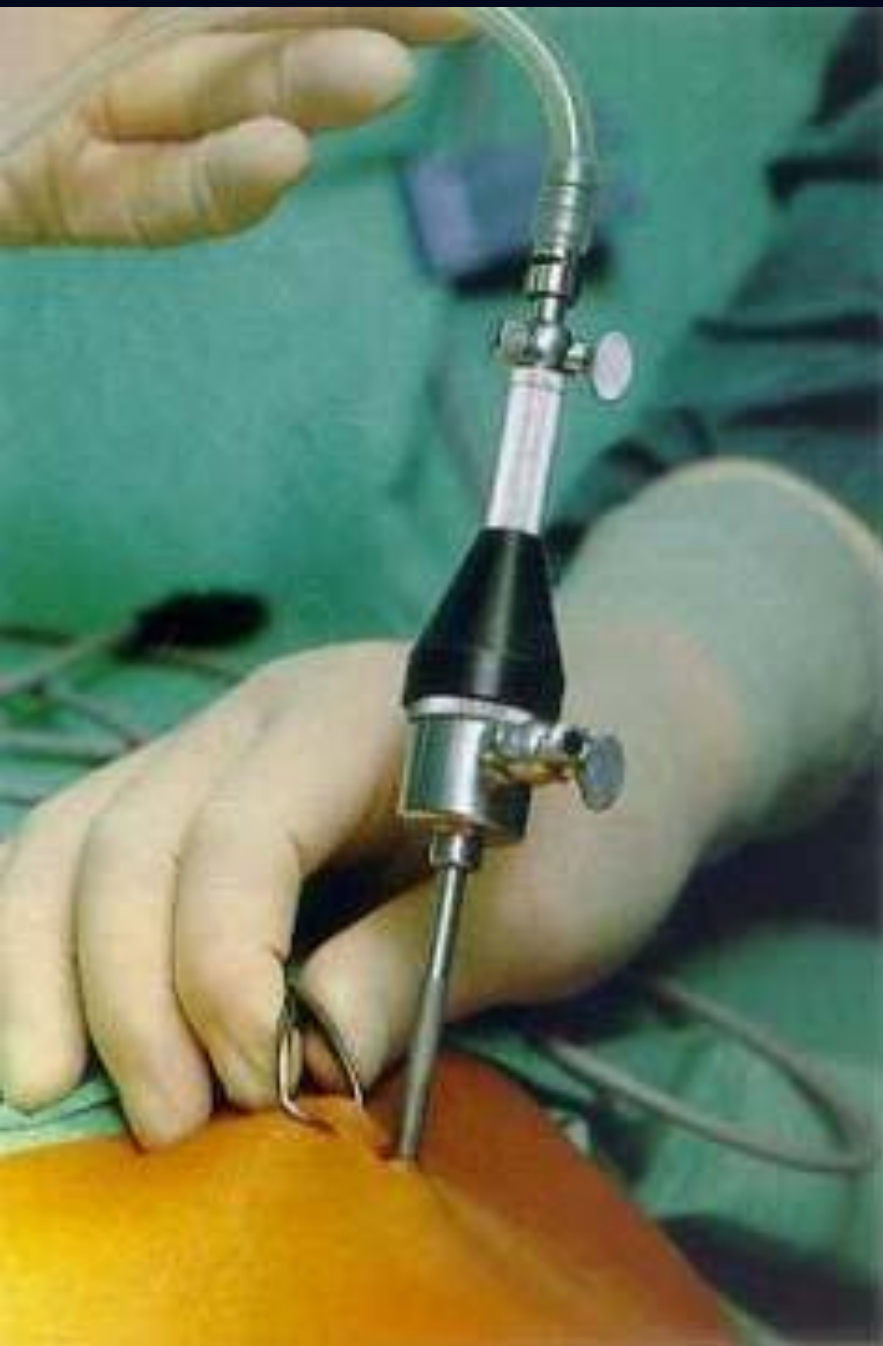

И ЧТО ВЫ ТАМ УВИДИТЕ?



К сожалению, а может к счастью, в нашей стране экстренная КТ, как и МРТ не могут служить методом выбора





## Ответ правильный!

Лапароцентез выполняется следующим образом:

Под м/а производится разрез на 1,5-2 см ниже пупка до апоневроза. Троякаром прокалывается апоневроз вместе с брюшиной. В брюшную полость заводится катетер, и по нему вводится 400-600 мл стерильного физ. раствора. Затем физ. раствор сливают. При наличии крови в животе, физ.раствор окрашивается в красный цвет, при повреждении полого органа появляется примесь кишечного содержимого.



# Методы остановки кровотечения

- Временные
- Окончательные



# Методы остановки кровотечения

- Временные
  - пальцевое прижатие сосуда
  - сгибание конечности в суставе
  - наложение давящей повязки
  - наложение жгута
  - наложение зажима на видимый сосуд
  - временное шунтирование сосуда
  - тампонада



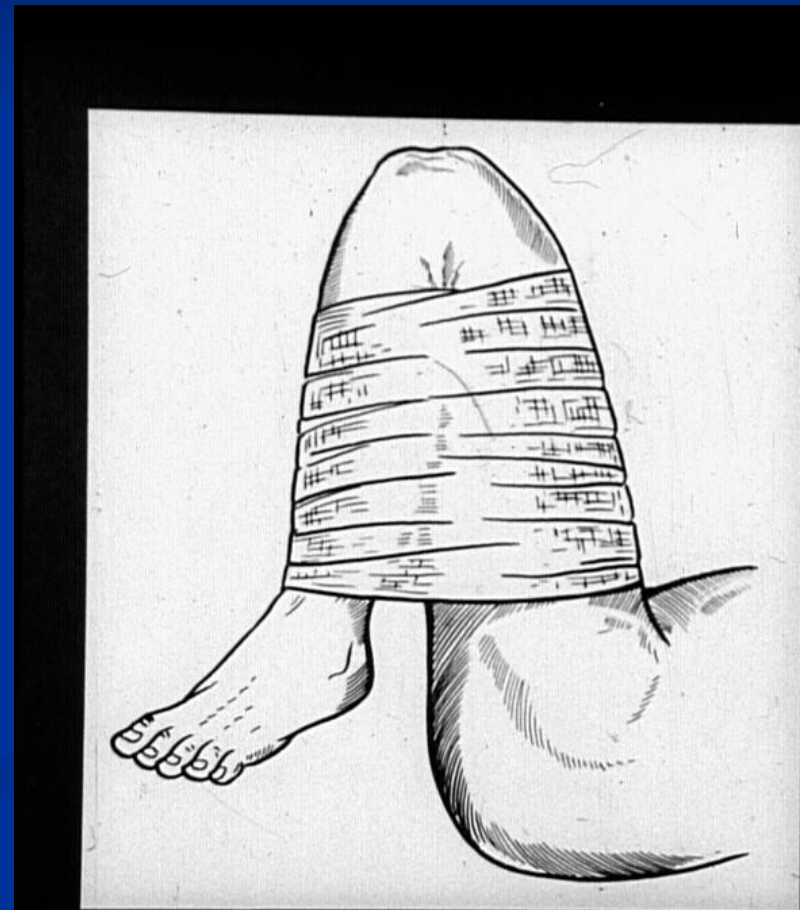
# Внимание! Задание!

Что изображено на рисунке?

Иммобилизация конечности при переломе голени

Метод временной остановки кровотечения — максимальное сгибание конечности в суставе

Тугое бинтование конечности при варикозном расширении вен нижних конечностей



Вы не правы!!!



Правильно!





# Еще задание

Какой тур жгута должен остановить кровотечение?

Первый

Второй

Жгут не останавливает, а лишь уменьшает интенсивность кровотечения

НЕТ!!! Второй и последующие туры  
жгута являются фиксирующими



Только неправильно наложенный  
жгут не останавливает кровотечения



Конечно первый. Последующие туры  
жгута являются фиксирующими



# Методы остановки кровотечения

- Временные
- Окончательные
  - Механические
    - перевязка сосуда в ране
    - перевязка сосуда на протяжении
    - наложение сосудистого шва
    - заплаты из биологического материала
    - использование трансплантатов
    - эмболизация сосуда



# Методы остановки кровотечения

- Временные
- Окончательные
  - Механические
  - Физические
    - диатермокоагуляция
    - лазерная коагуляция
    - ультразвуковая коагуляция



# Методы остановки кровотечения

- Физические
- Химические и биологические
  - ингибиторы фибринолиза (аминокапроновая кислота, контрикал)
  - препараты, ускоряющие образование тромбопластина (дицинон, этамзилат)
  - стимуляция образования протромбина в печени (провитамин К - викасол)
  - применение гемостатической губки, тромбина, тахокомба
  - переливание плазмы, тромбоцитарной массы, фибриногена



# А можно накладывать жгут на шею?

Можно

Нельзя

Если только хотите, чтобы больной  
поскорее умер



А вот не угадали

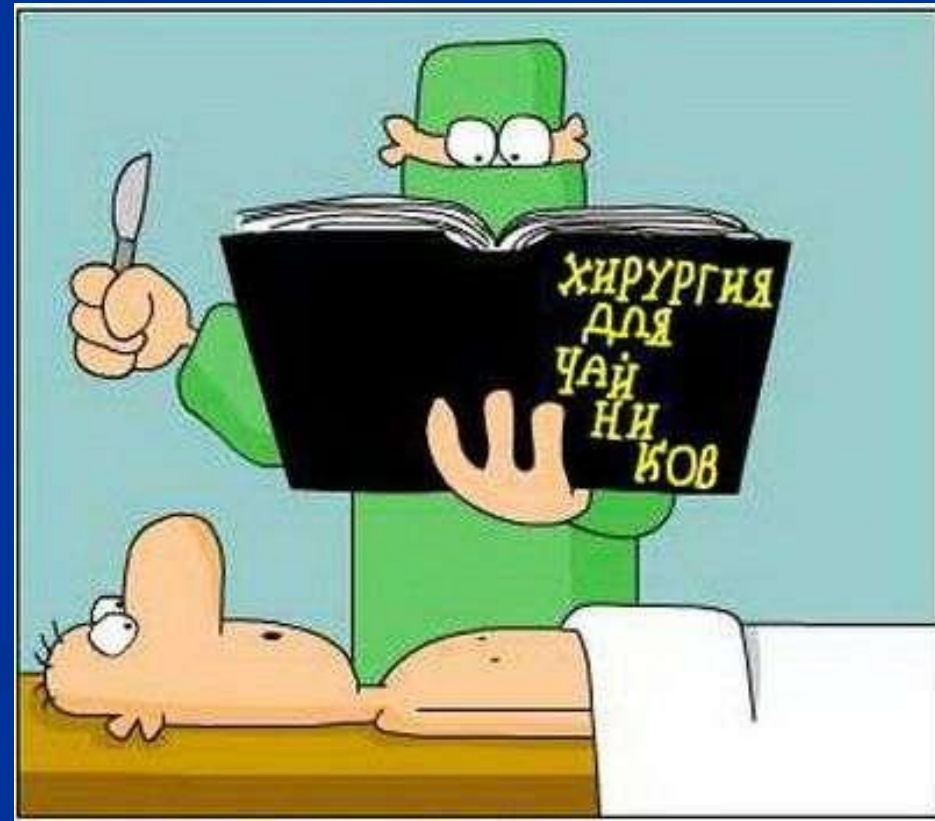


Правильно. Это выглядит вот так:



# Поздравляем!

Теперь Вы знаете о кровотечениях все. Теперь главное - не забыть все это до экзамена



ВЫХО  
Д