

# КРОВОТЕЧЕНИЯ В ПОСЛЕДОВОМ ПЕРИОДЕ

- Частота кровотечений в последовом периоде колеблется в пределах 4,1-38.2% по отношению ко всем родам.
- Внимание ! Остановка кровотечения происходит за счет ретракции волокон миометрия. В том случае, если есть причины, препятствующие нормальному сокращению матки, развивается патологическая кровопотеря.

# Этиология кровотечения в последовом периоде:

- 1.Пониженный тонус матки (опухоли, рубцы, хронический метроэндометрит, частые аборты) или аномалии развития матки .
- 2.Затяжное течение родов
- 3.Частичное плотное или интимное прикрепление плаценты, когда ворсины хориона прорастают базальный слой слизистой стенки матки, но не доходят до мышцы матки.

# Этиология кровотечения в последовом периоде:

- 4. Частичное истинное прикрепление плаценты - ворсины хориона прорастают мышцу матки.
- 5. Обширная плацента (прогестероновый блок матки), добавочная долька .
- 6. Нерациональное ведение последового периода (массаж матки с целью форсированного отделения плаценты).
- 7. Спазм шейки матки и/или нижнего сегмента и ущемление последа.

# Клиника

- Увеличение продолжительности последового периода более 30 минут и (или) появление кровотечения.
- При оценке значимости кровопотери для каждой роженицы необходимо исходить из следующих параметров: 250 мл или 0.2 % к массе тела - физиологическая кровопотеря, 250-400 мл - пограничная кровопотеря- ( 0.3 -0.5 % к массе тела); более 400 мл - патологическая кровопотеря- от 0,5 до 0,7 %
- Массивная кровопотеря ( 0.8- 1 % к массе тела).

# Тактика

- При кровотечении, слегка превышающем физиологическую норму и появлении признаков отделения последа (признак Шредера- изменение формы и смещение матки вправо; признак Альфельда -пуповина после отделения последа спускается на 10-12 см ниже; признак Чукалова- надавливание ребром ладони над лоном) - произвести его выделение по Абуладзе, по Креде. Ввести утеротонические средства.
- При задержке выделения последа за счет спазма внутреннего зева - наркоз, спазмолитики.

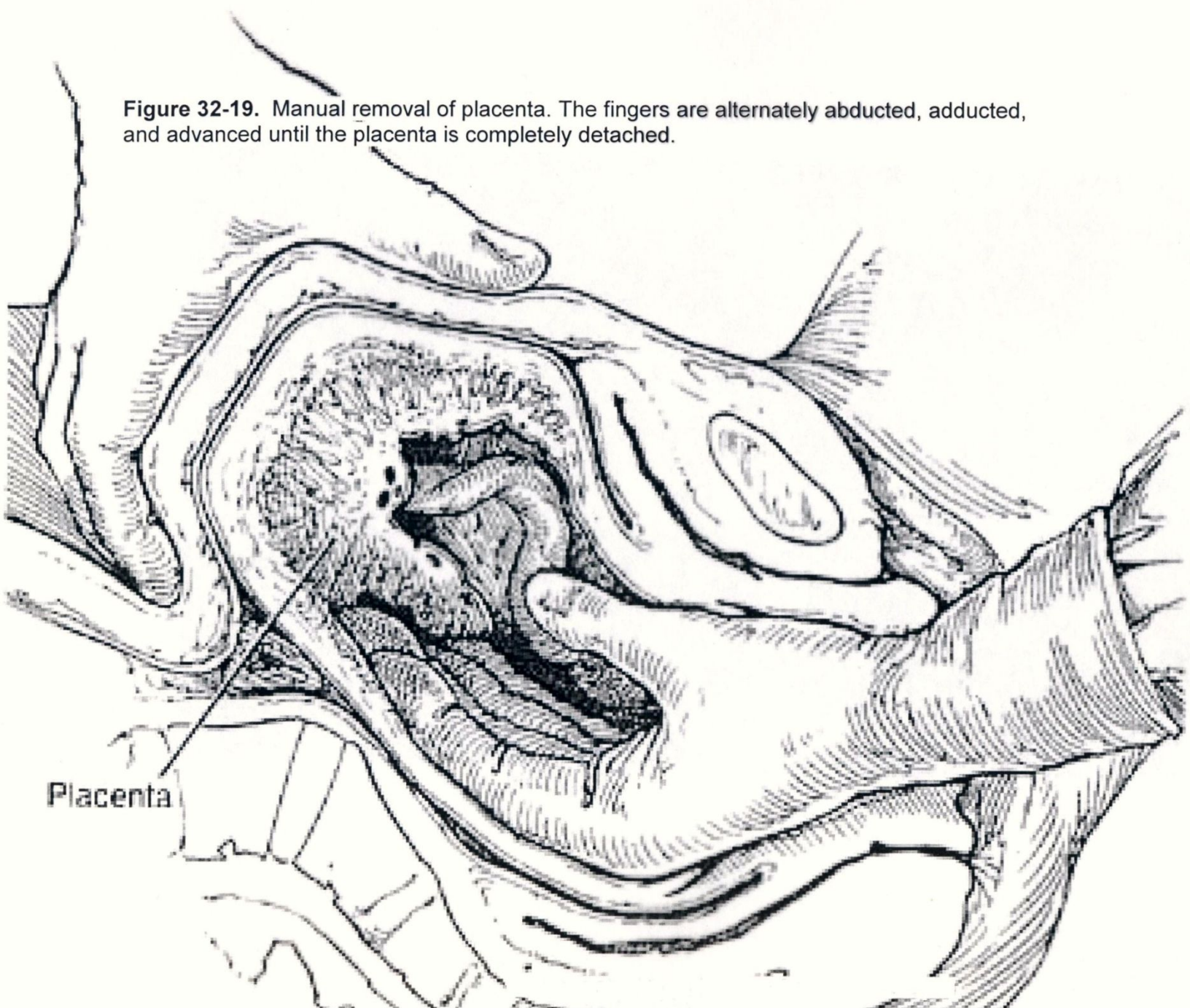
# Тактика

- При отсутствии признаков отделения плаценты – операция ручного отделения и выделения плаценты
- Форму патологического прикрепления плаценты можно определить при попытке ее ручного отделения. при полном приращении плаценты кровотечения и признаков отслойки плаценты как правило нет, при частичном приращении плаценты обычно имеет место обильное маточное кровотечение.

# Тактика

- При плотном прикреплении плаценты ее удается отделить от стенки матки. При выявлении приращения плаценты показано срочное чревосечение и удаление матки. В процессе подготовки к операции показана гемотрансфузия и введение кровезаменителей, в частности, плазмы крови.

**Figure 32-19.** Manual removal of placenta. The fingers are alternately abducted, adducted, and advanced until the placenta is completely detached.



Placenta