

Методика исследования

СКТ груди

Коллимация слоя – 5-10мм

Интервал реконструкции – 5-10мм

Шаг спирали – 1,7-2

Напряжение – 120кВт

Экспозиция – 140mAs

КТ-ангиография

Кубитальный катетер

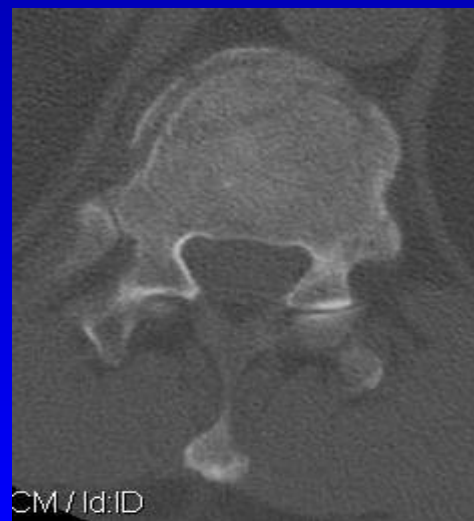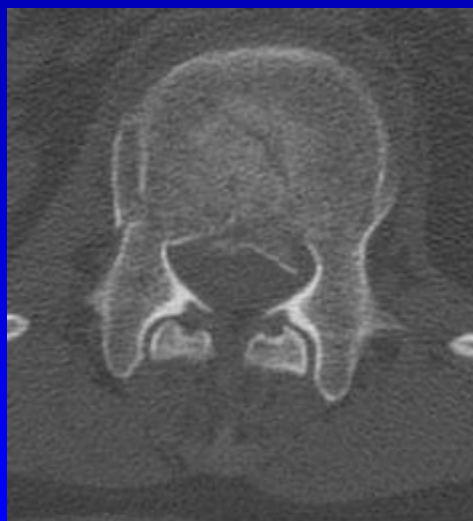
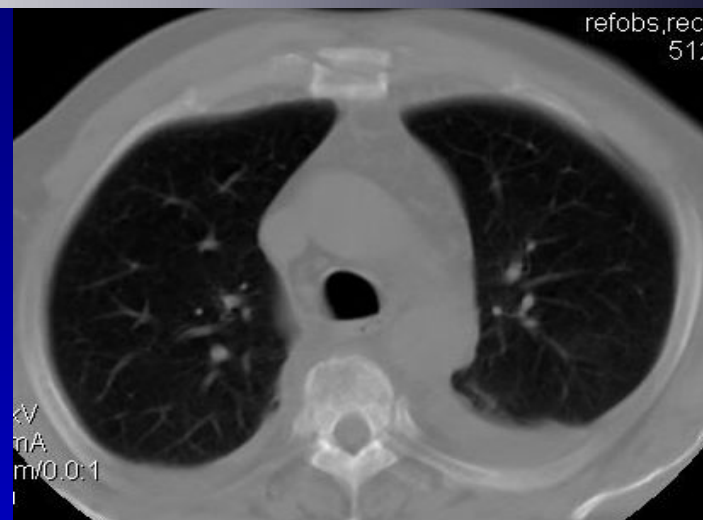
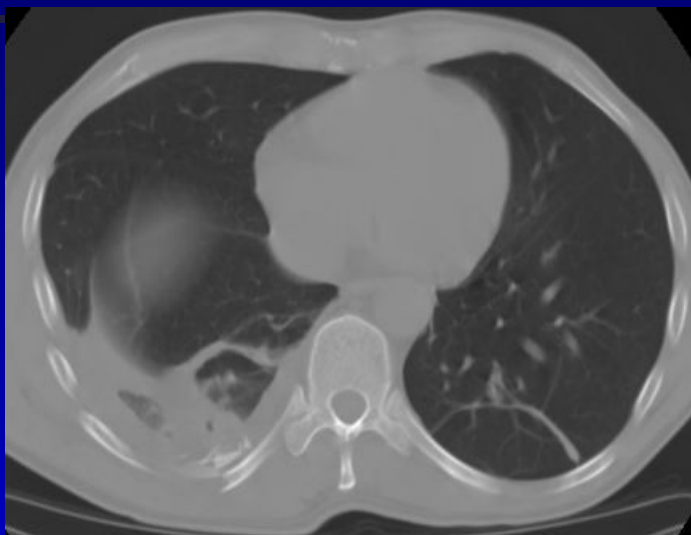Количество контраста - 100 мл

Скорость введения – 2,5-3,5 мл/сек

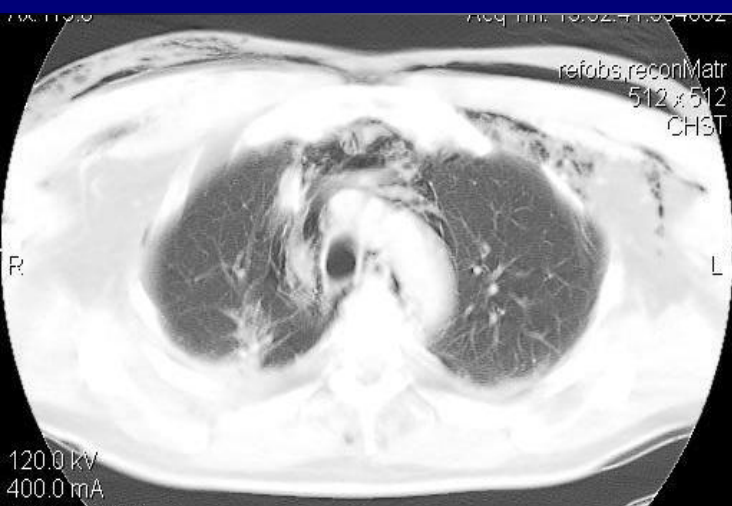Задержки сканирования – 20сек



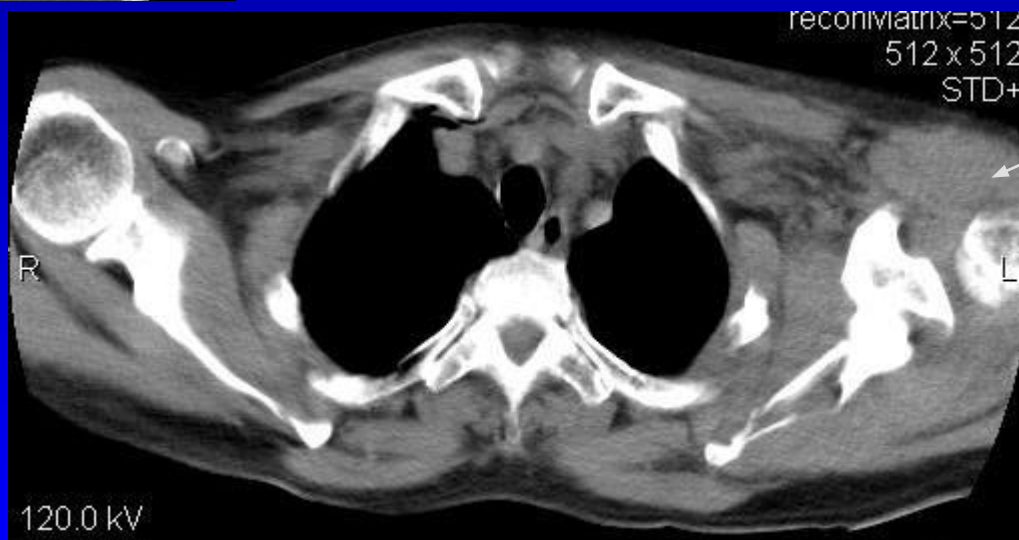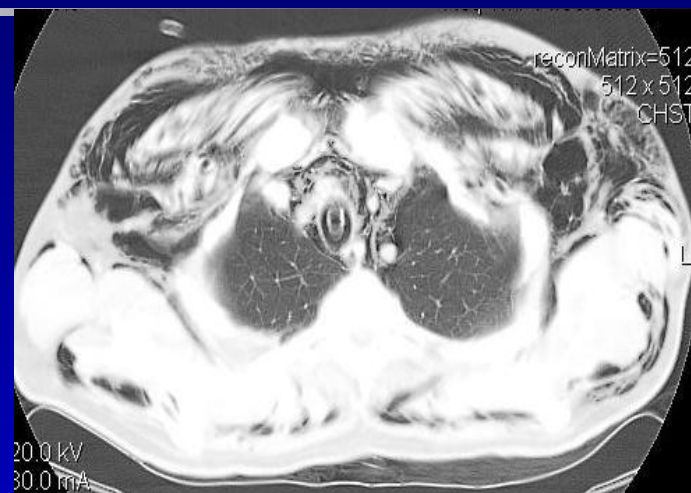
Повреждения костей грудной клетки



Повреждения мягких тканей груди



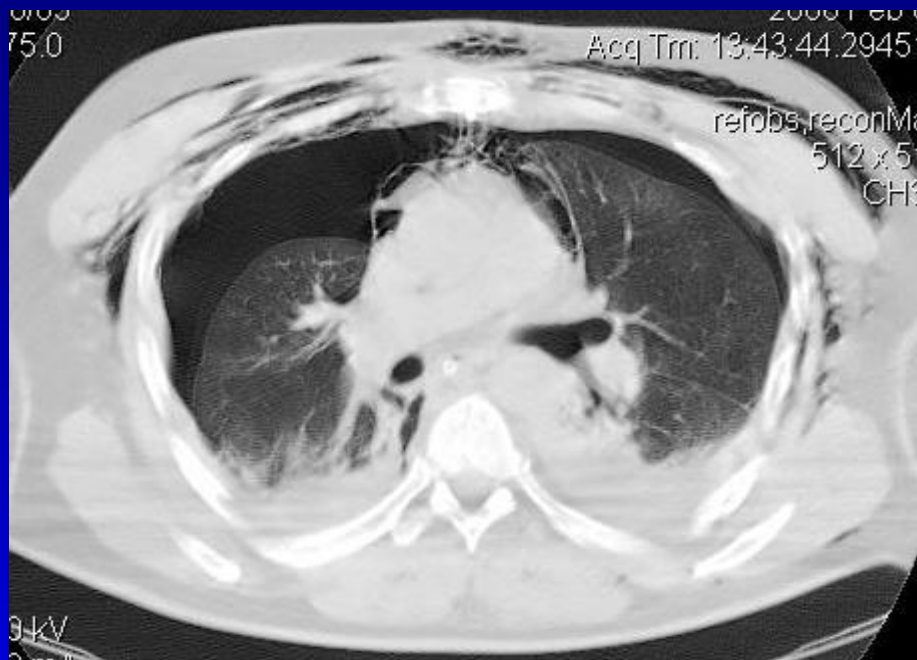Эмфизема
мягких
тканей



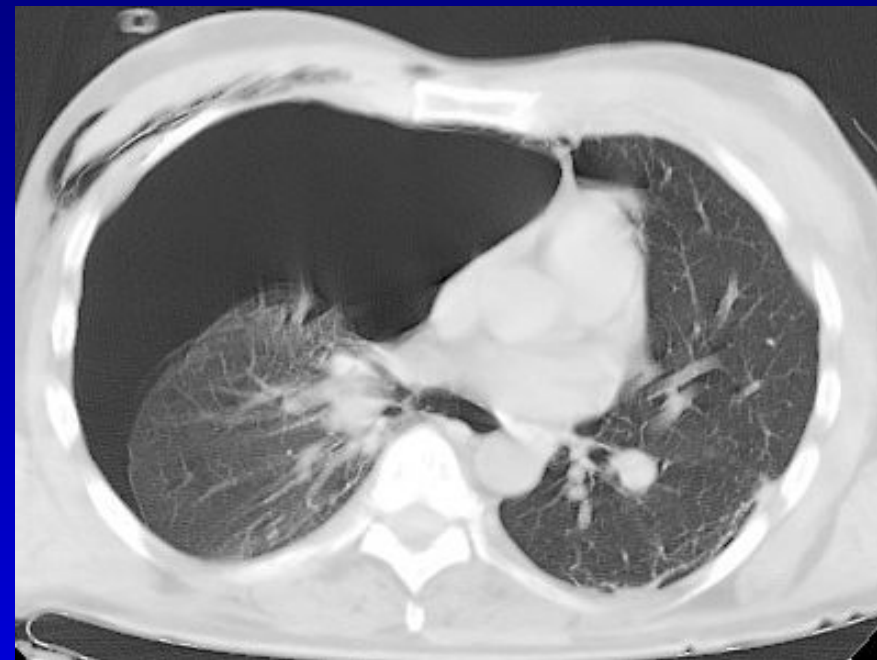
Гематома
мягких
тканей

Пневмоторак


С



Двухсторонний
пневмоторакс



Правосторонний
пневмоторакс с
коллабированием
легкого



Гемоторакс

классификация по локализации


- Реберно-диафрагмальный
- Междолевой
- Парамедиастинальный
- Диафрагмальный



Гемоторакс классификация по объему

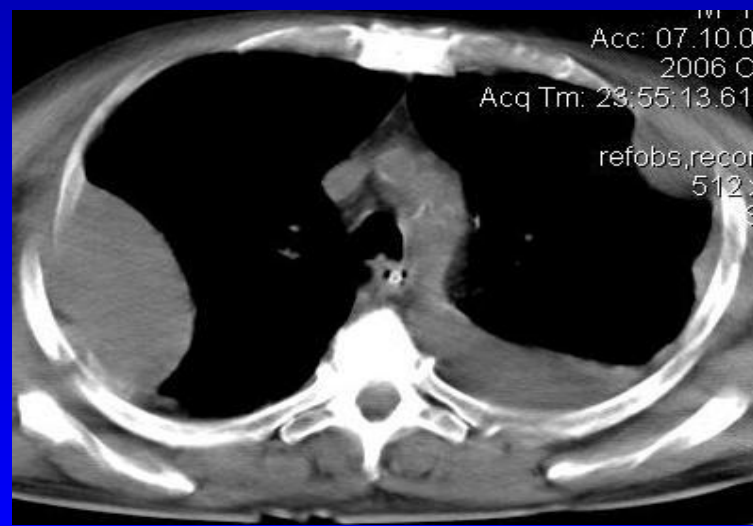
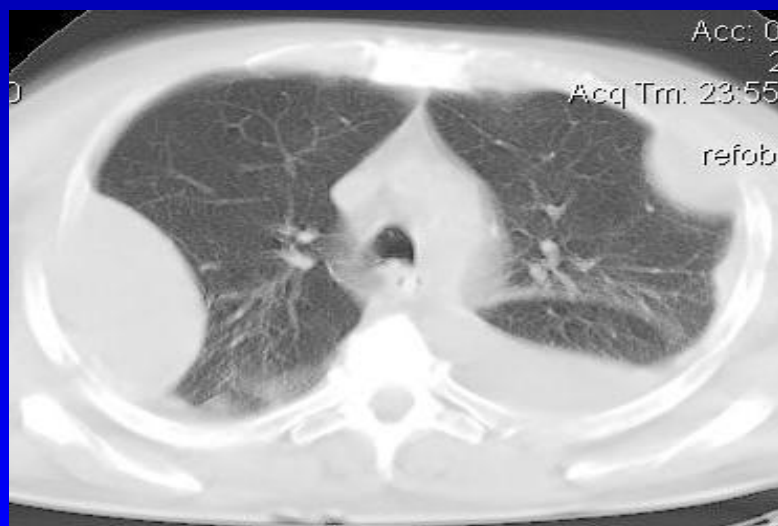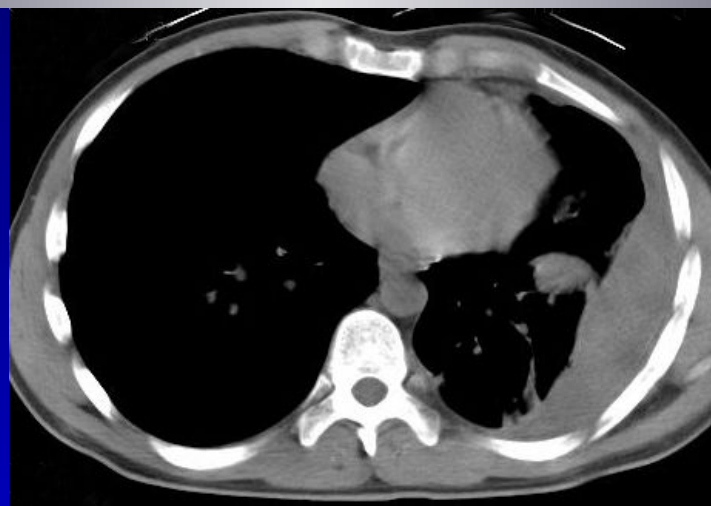(Шарифуллин Ф.А., 1999, Rashid M.A., Wikstrom T., Ortenwall P, 2000)

- до 500мл – малый
- от 500мл до 1000 мл – средний
- свыше 1000мл - большой



Гемоторакс

с



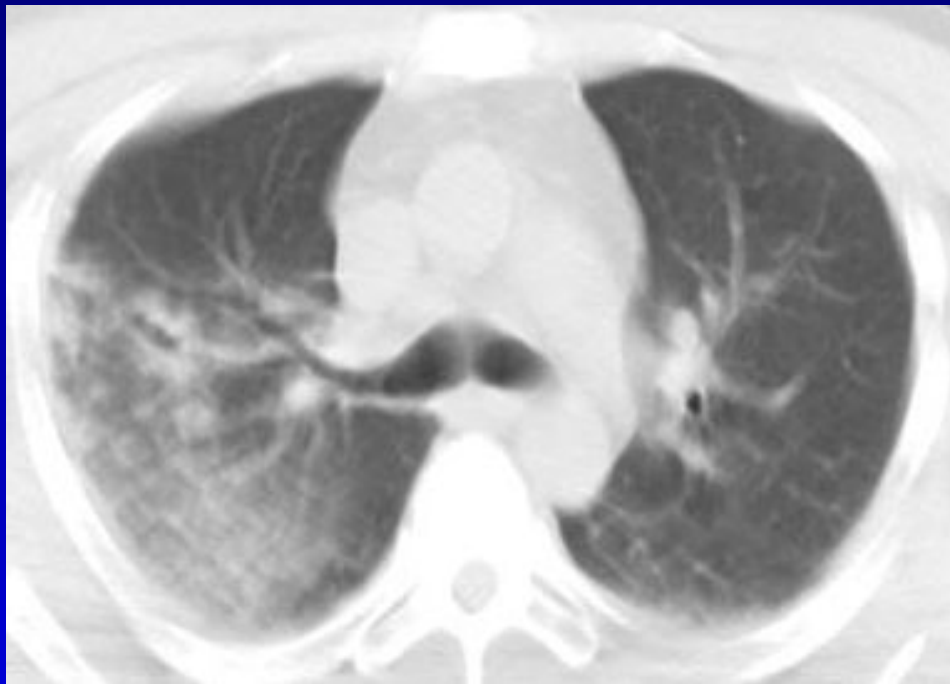

Дифференциальная диагностика ушибов легкого и внутрилегочных гематом

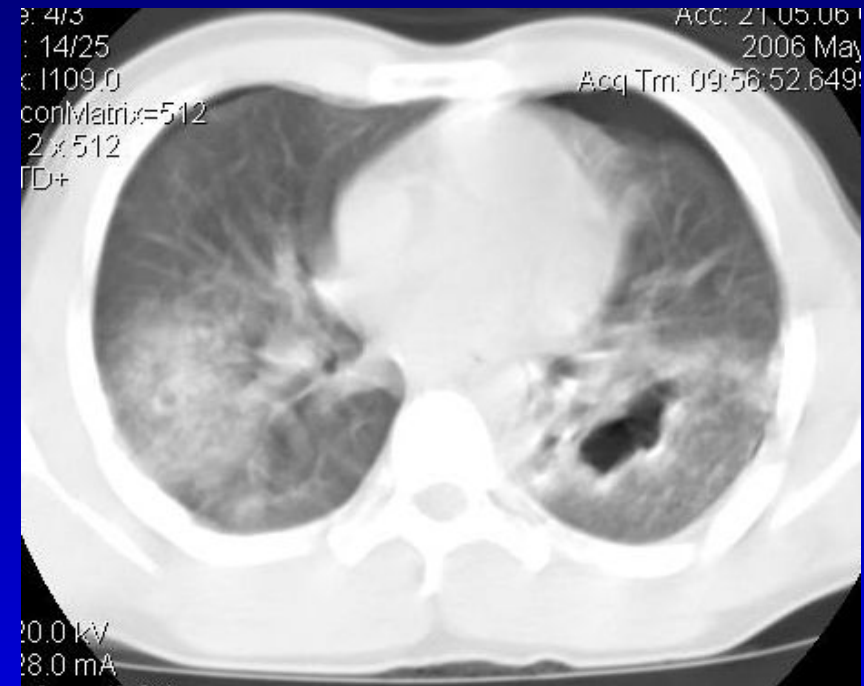
	ВЛГ	УШИБ
Морфология	Разрыв сосуда, истечение крови, «раздвигание» легочной паренхимы с формированием полости	Пропитывание кровью легочной паренхимы
КТ-семиотика: плотность	Зона плотности крови	Зона неоднородно повышенной плотности (но преимущественно - отрицательных значений)
КТ-семиотика: контуры	Четкие, неровные	Нечеткие, неровные
КТ-семиотика: легочный рисунок	Не прослеживается, вокруг – зона травматической инфильтрации	В большинстве случаев прослеживается бронхиальный компонент

Ушиб легкого

травматическая инфильтрация

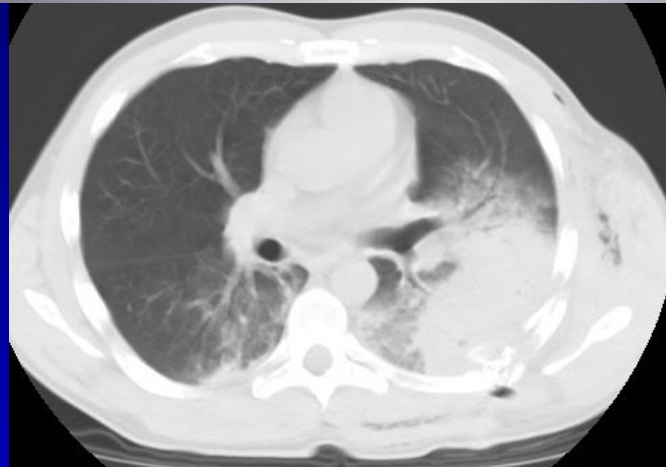


**Травматическая инфильтрация
(ушиб легкого)
2-е сутки**

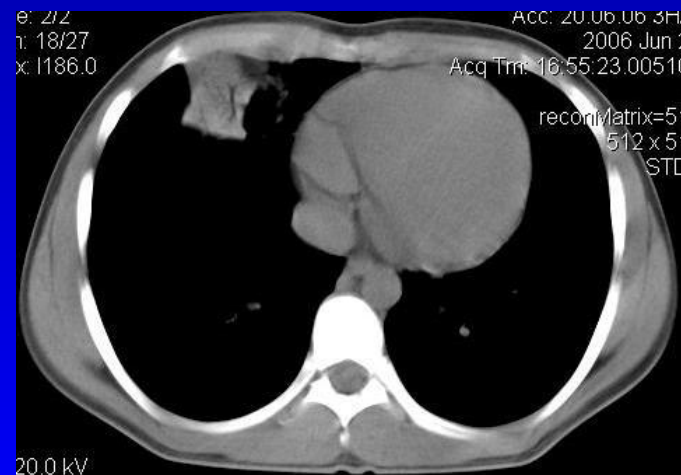
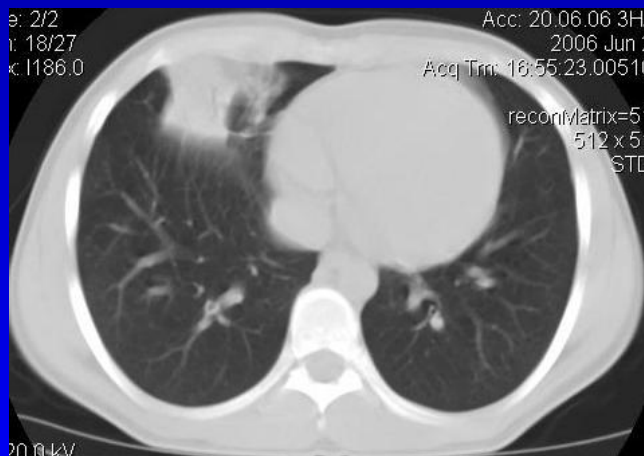


**Ушиб легкого
3-е сутки**

Внутрилегочная гематома



Внутрилегочная
гематома на
фоне
травматической
инfiltrации



КТ-признаки внутрилегочной гематомы в проекции S5 правого