

Методика исследования

СКТ живота

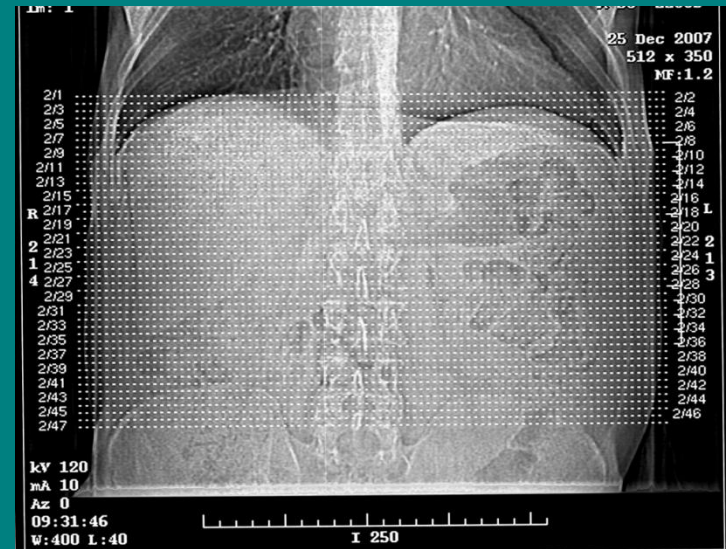Коллимация слоя – 5-10мм

Интервал реконструкции – 5-10мм

Шаг спирали – 1,7-2

Напряжение – 120кВт

Экспозиция – 140mAs



В/в болюсное КУ

Кубитальный катетер

Количество контраста - 100 мл

Скорость введения – 2,5-3,5 мл/сек

Задержки сканирования – 25с,
60с, 180с

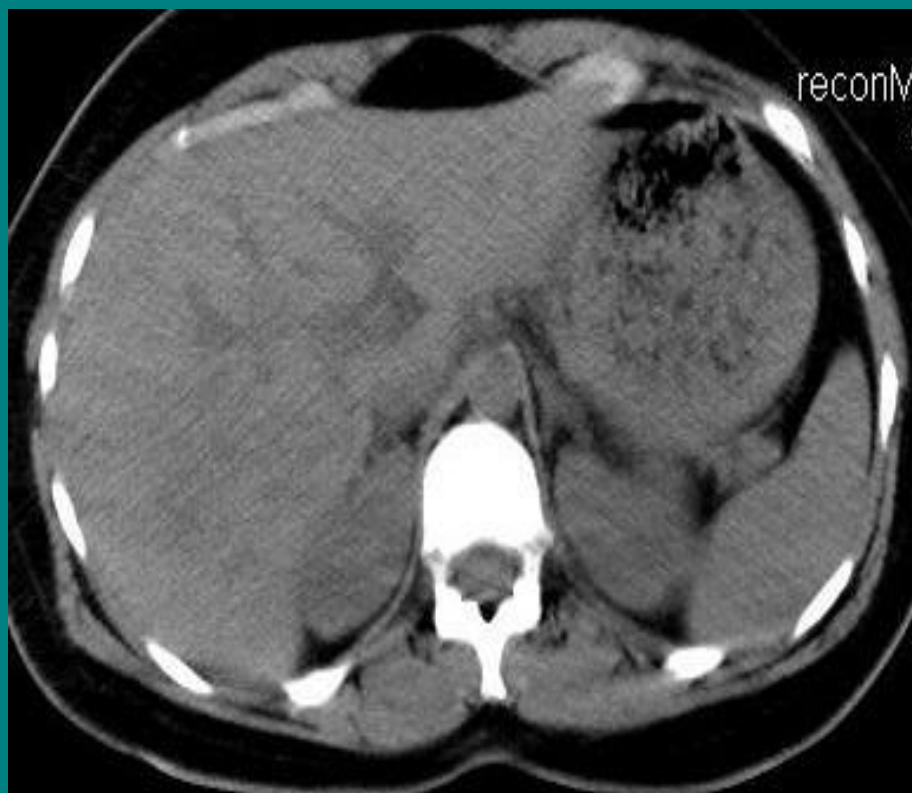


Повреждения паренхиматозных органов (n=108)

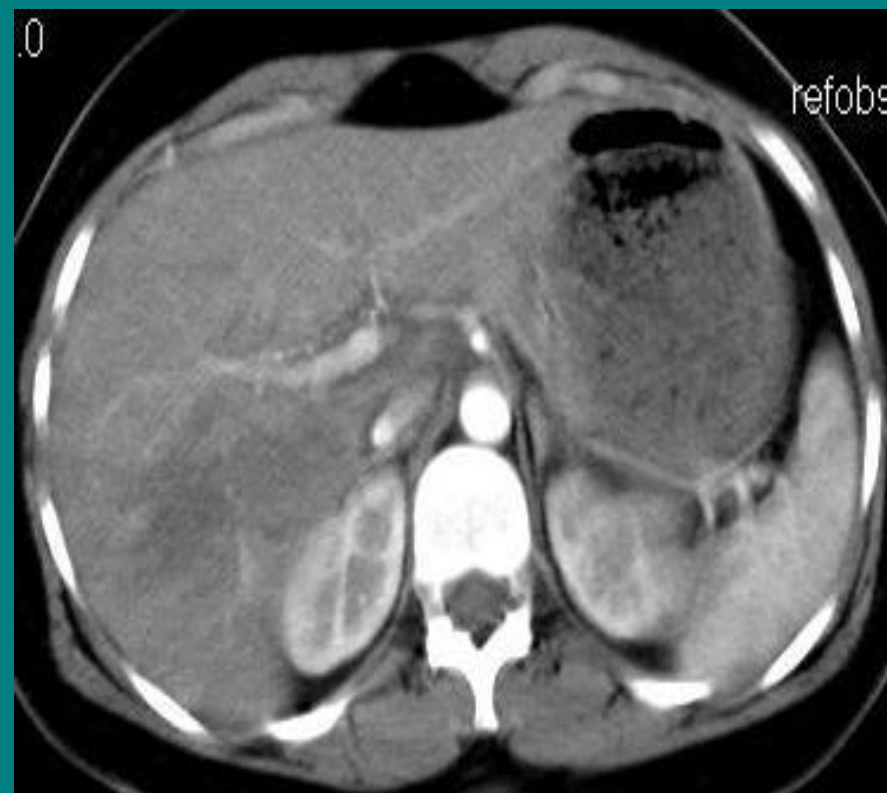
- Травма печени – 64 наблюдения
- Травма селезенки – 23 наблюдения
- Травма почки – 21 наблюдения

Травма печени

Ушиб печени (n=11)



До КУ

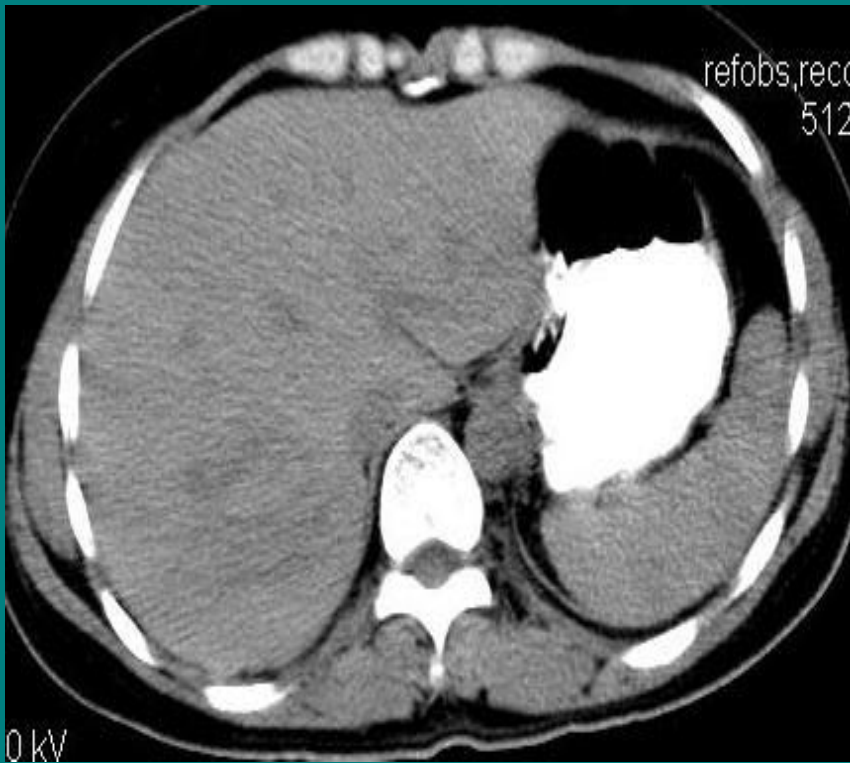


После КУ

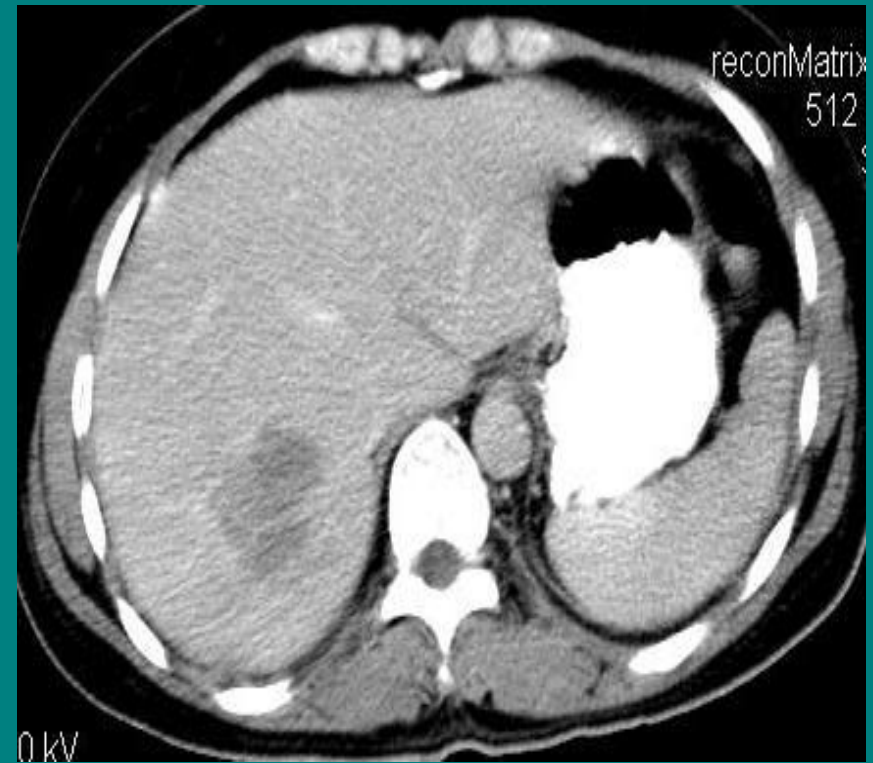
Травма печени

Центральная гематома печени (n=42)

1-е сутки



До КУ

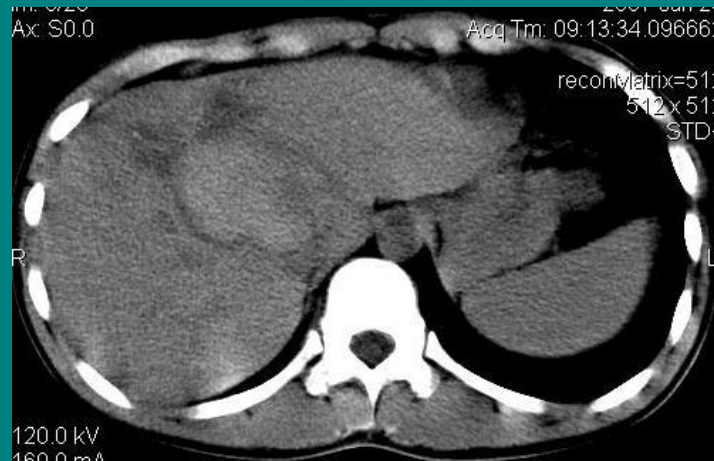


После КУ

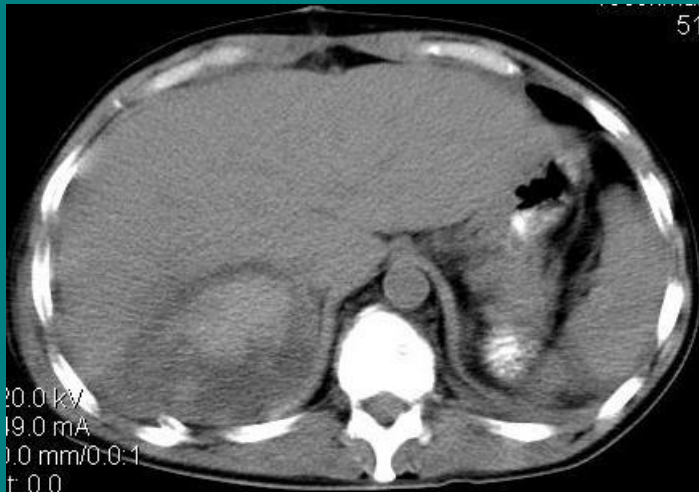Травма печени

Центральная гематома печени (n=42)

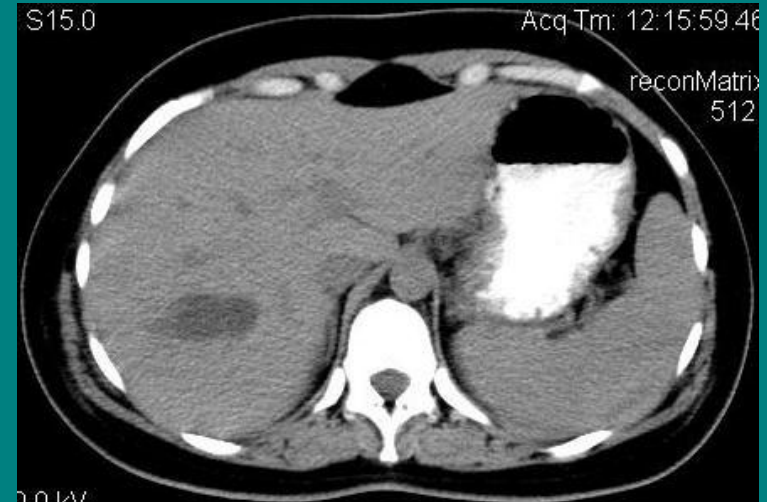
1-3 сутки



Свыше 3 суток



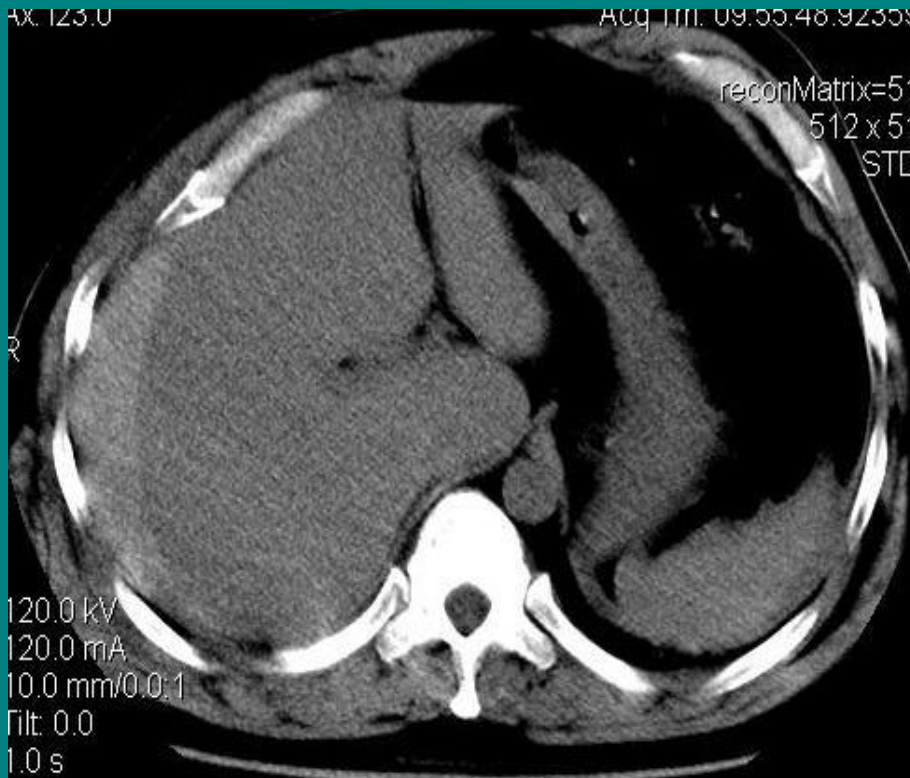
7 сутки



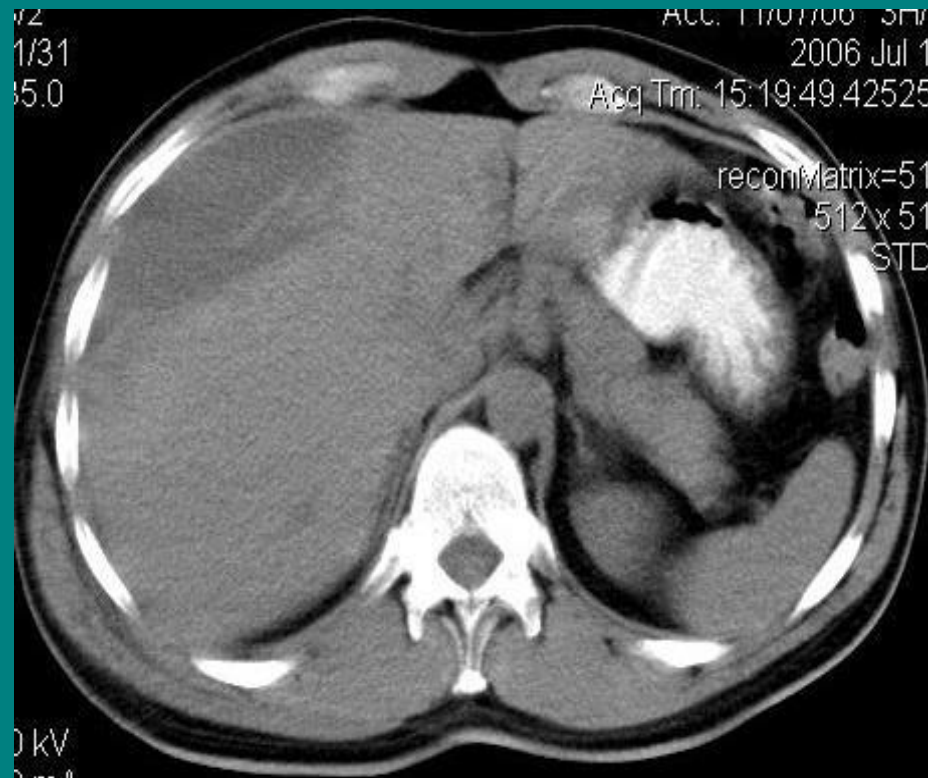
20 сутки

Травма печени

Подкапсульная гематома печени (n=23)



2 сутки

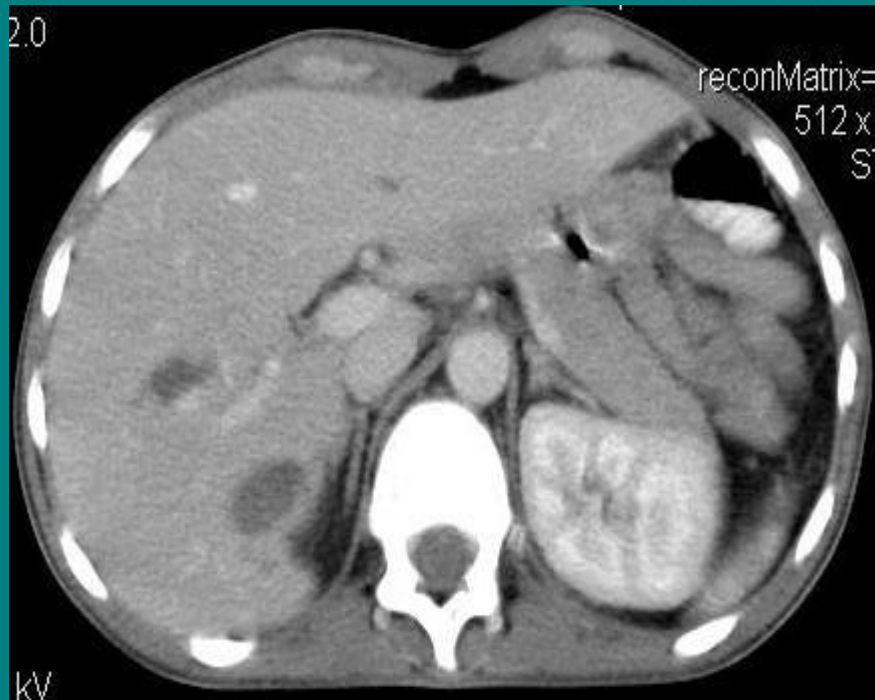

9 сутки

Травма печени

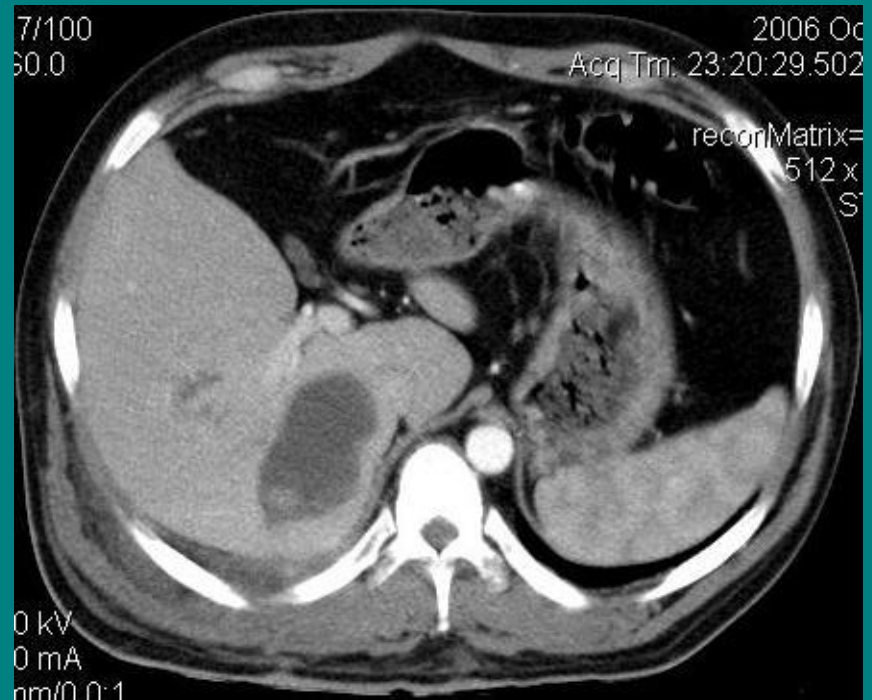
Билома (билиогематома) печени (n=11)

Билома



4-сутки

Билиогематома

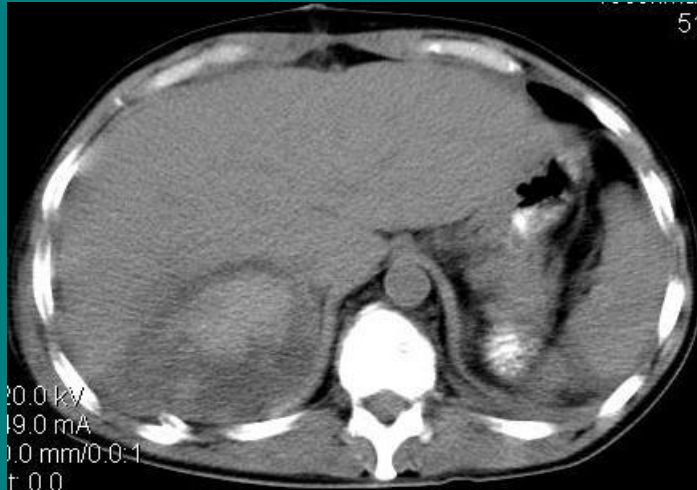

3 сутки

Травма печени

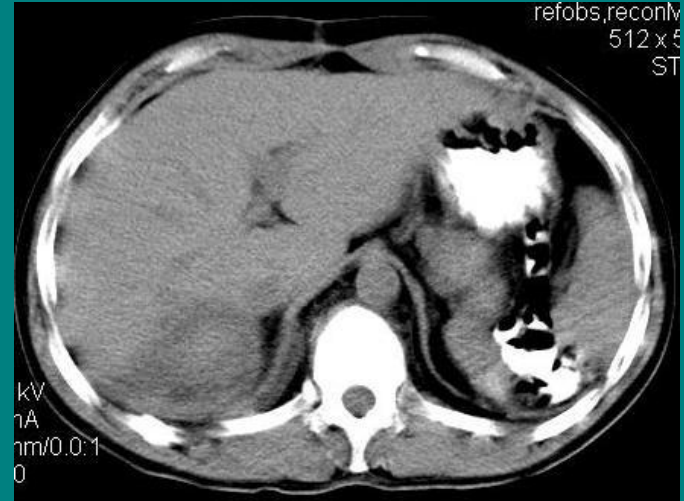Исследования в динамике (n=32)

Положительная динамика



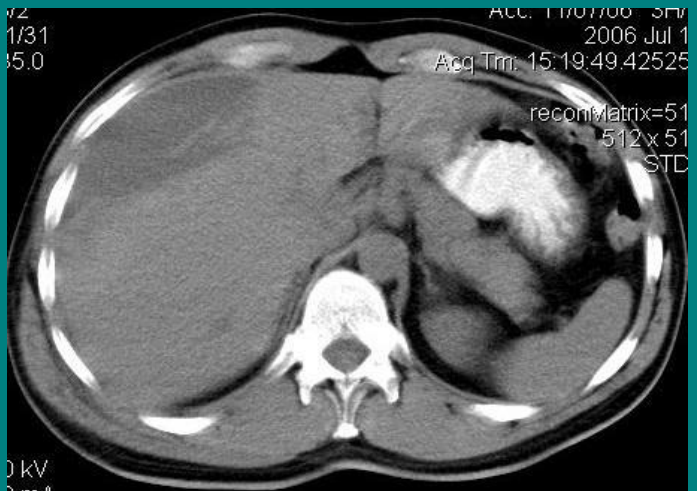
7 сутки ($V= 270\text{см}^3$)

(n=27)



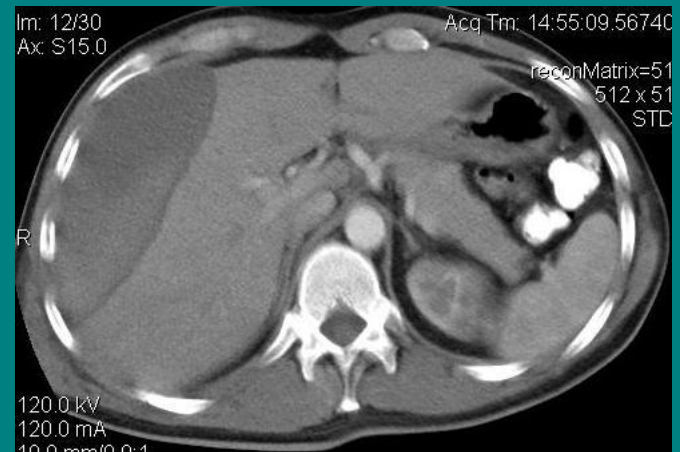16 сутки ($V= 109\text{см}^3$)

Отрицательная динамика



9 сутки ($V=350\text{см}^3$)

(n=5)

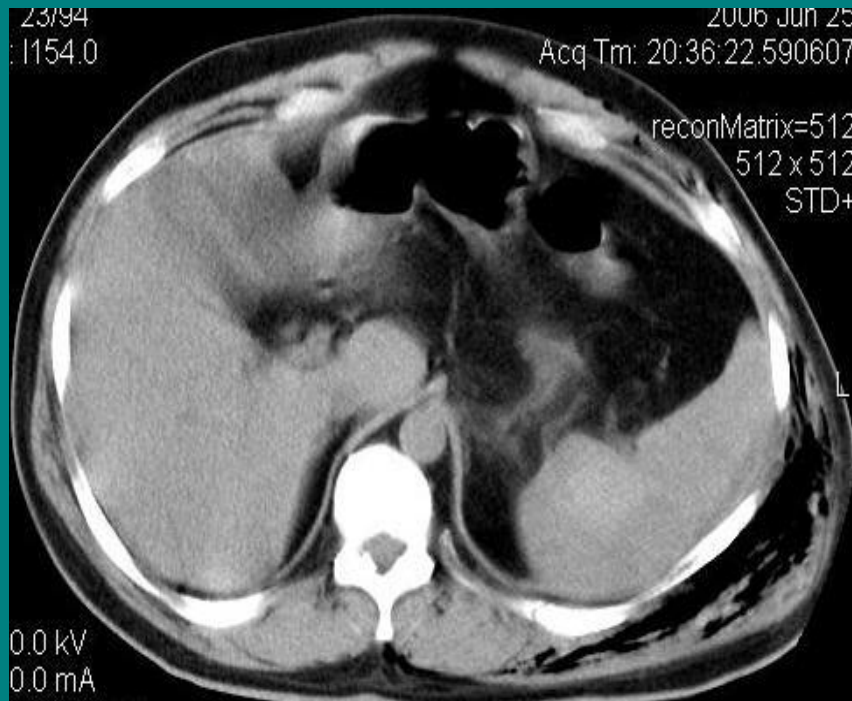


16 сутки ($V=1100\text{см}^3$)

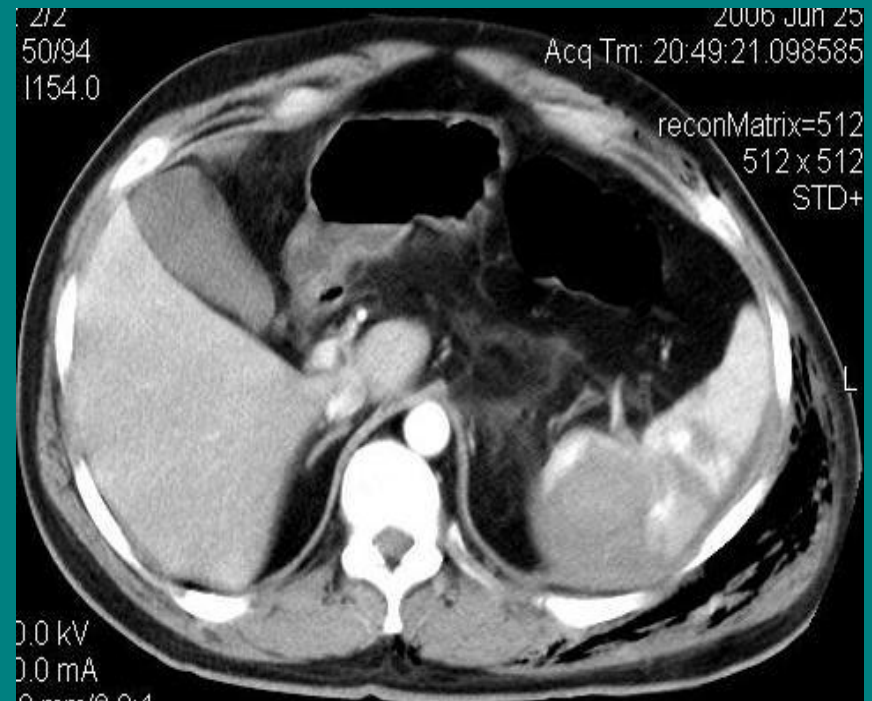
Травма селезенки

Центральная гематома селезенки (n=13)

2-е сутки



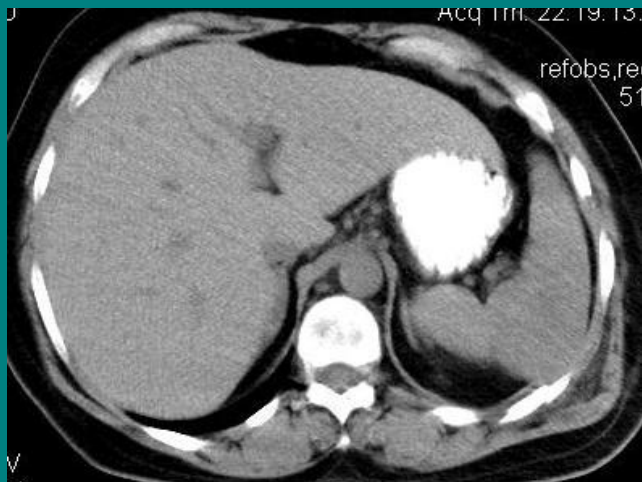До КУ



После КУ

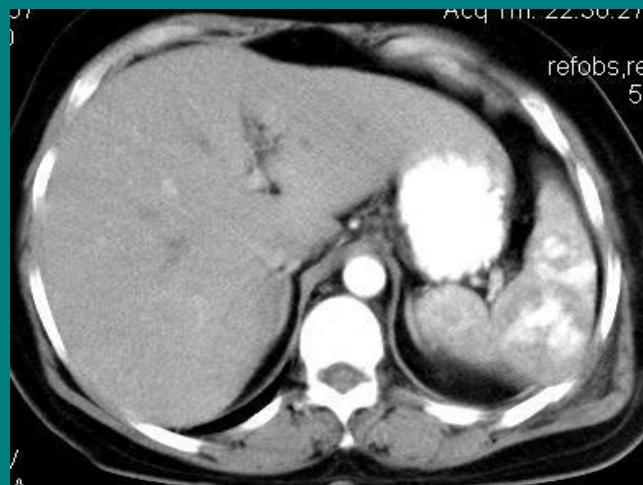
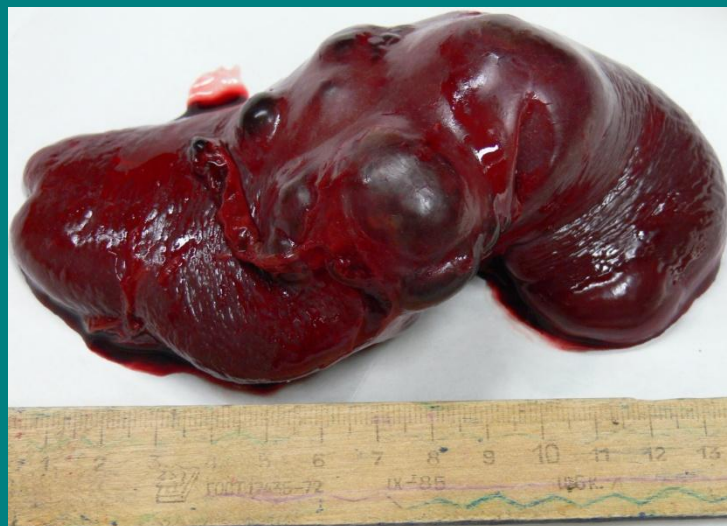
Травма селезенки

Центральная гематома селезенки с наличием артериальной ложной аневризмы

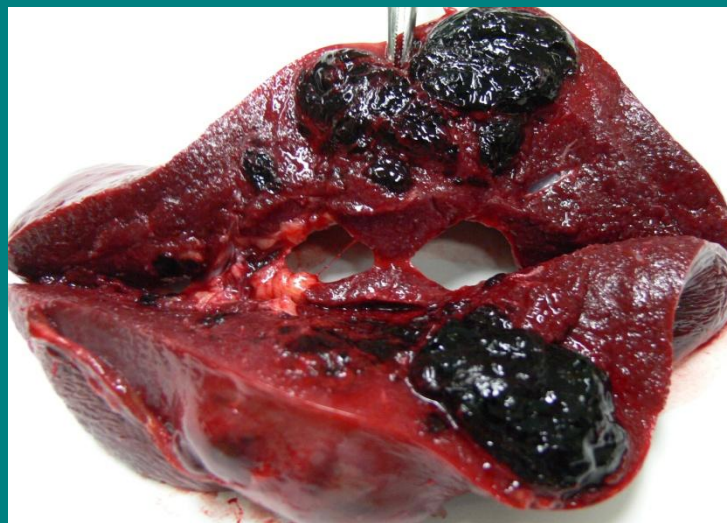


До КУ

7-е сутки

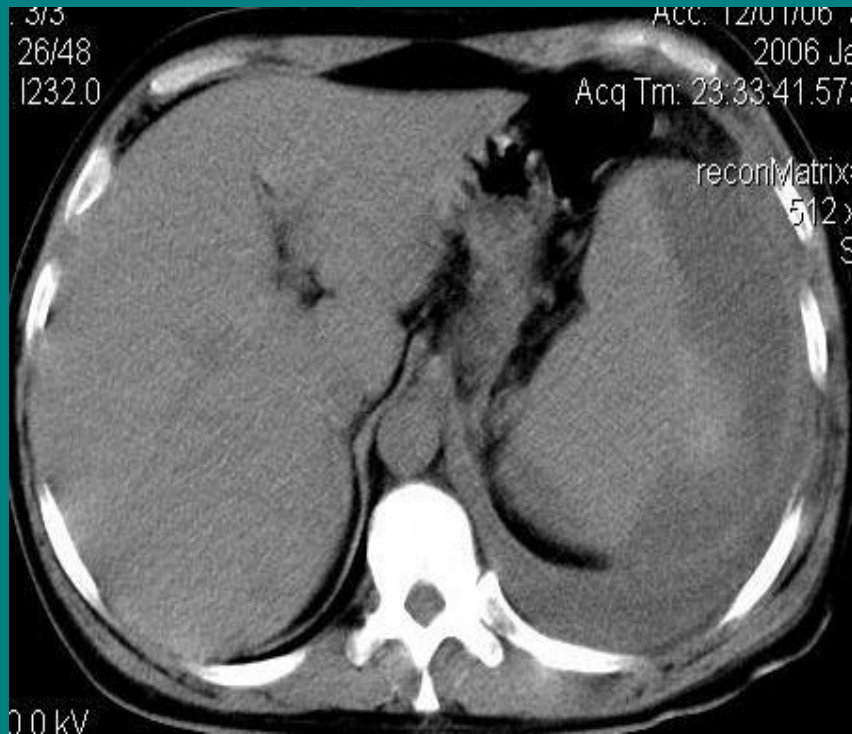


После КУ

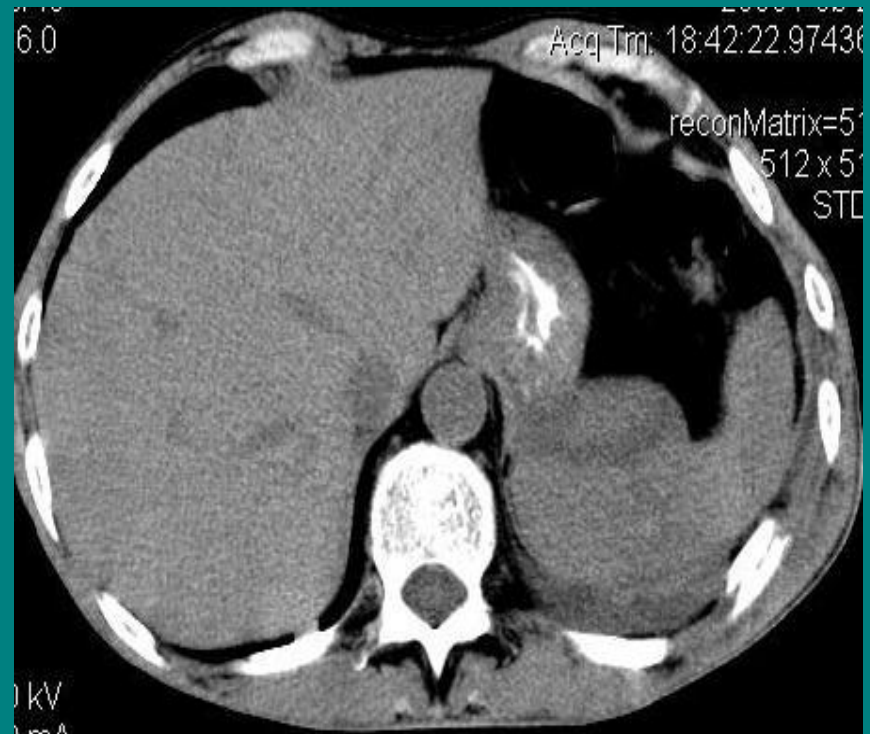


Травма селезенки

Подкапсулярная гематома селезенки (n=10)



8 сутки

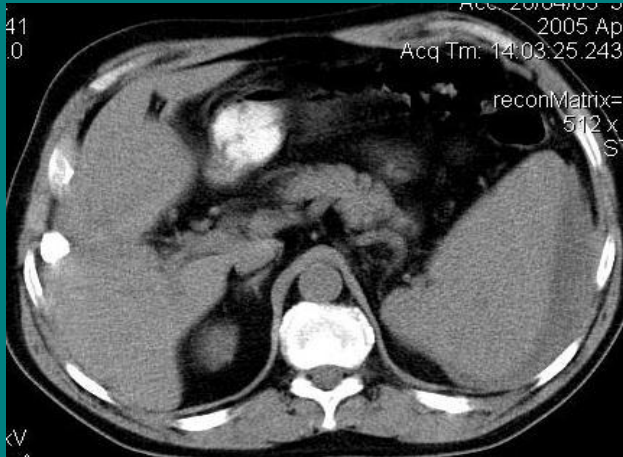


16 сутки

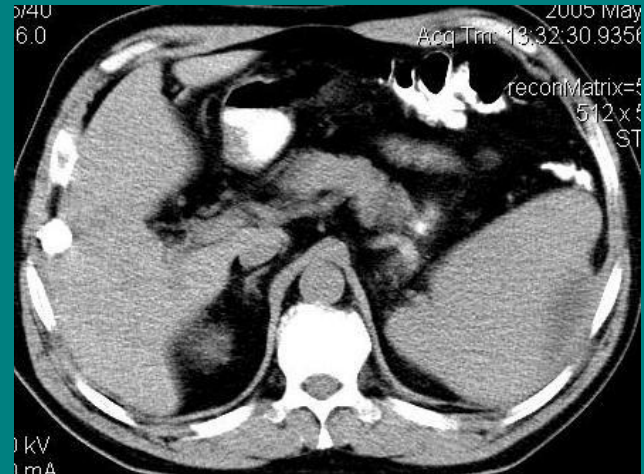
Травма селезенки

Исследования в динамике (n=15)

Положительная динамика



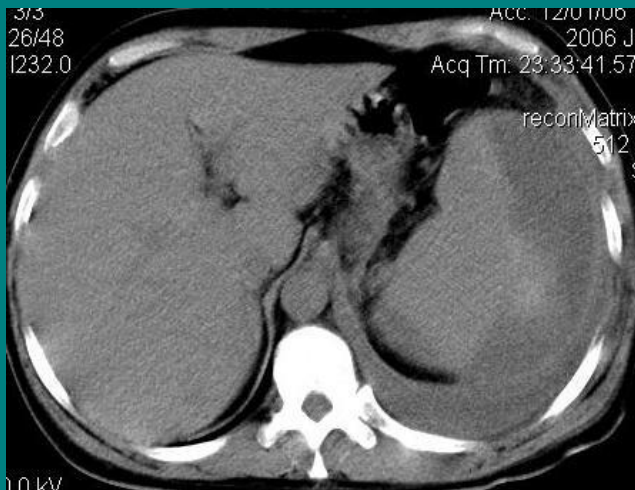
(n=14)



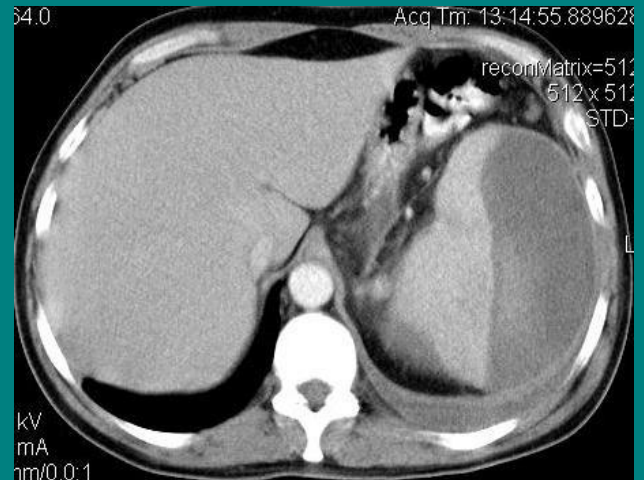
7 сутки ($V= 322\text{см}^3$)

Отрицательная динамика

22 сутки ($V= 120\text{см}^3$)



(n=1)



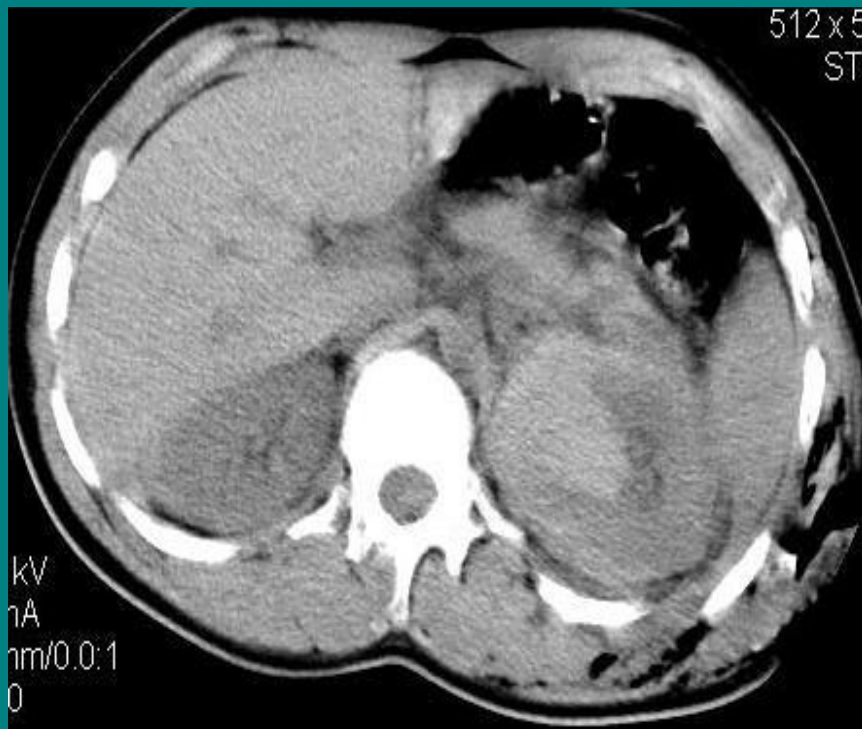8 сутки ($V=485\text{см}^3$)

14сутки ($V=717\text{см}^3$)

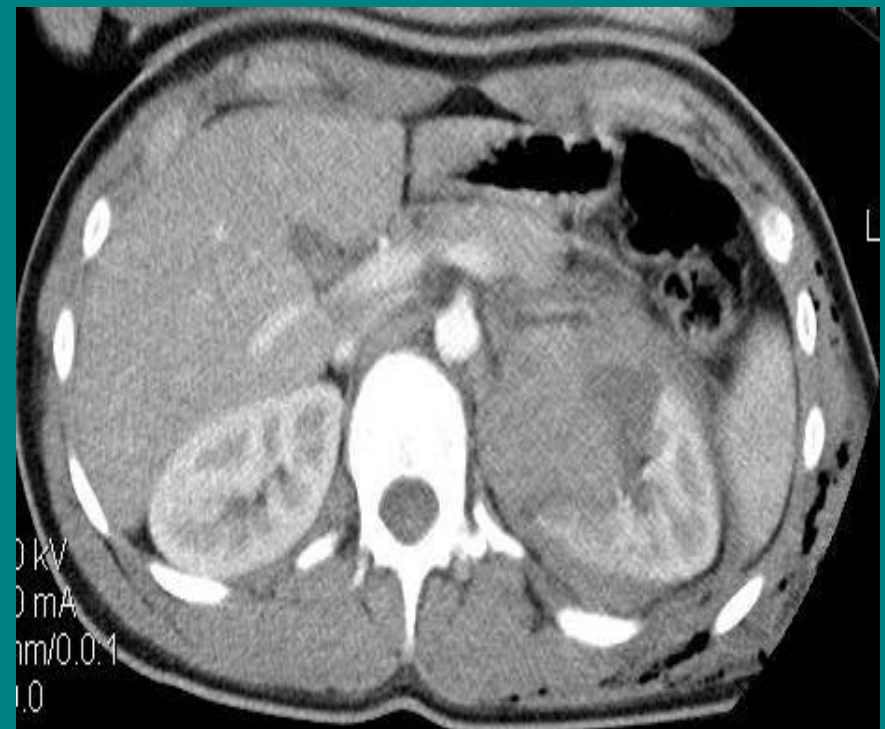
Травма почки

Центральная гематома (n=12) почки с разрывом фиброзной капсулы (n=7)

2-е сутки



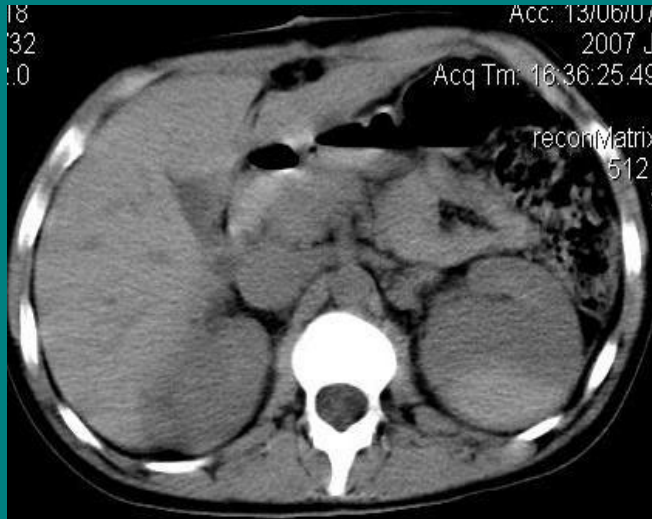
До КУ



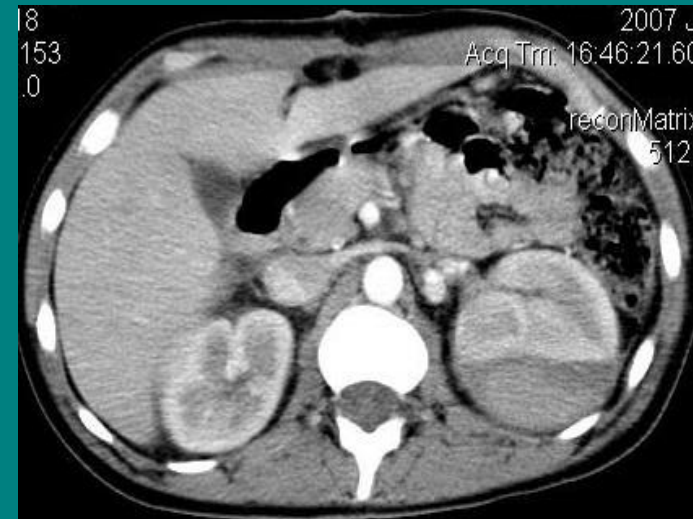После КУ

Травма почки

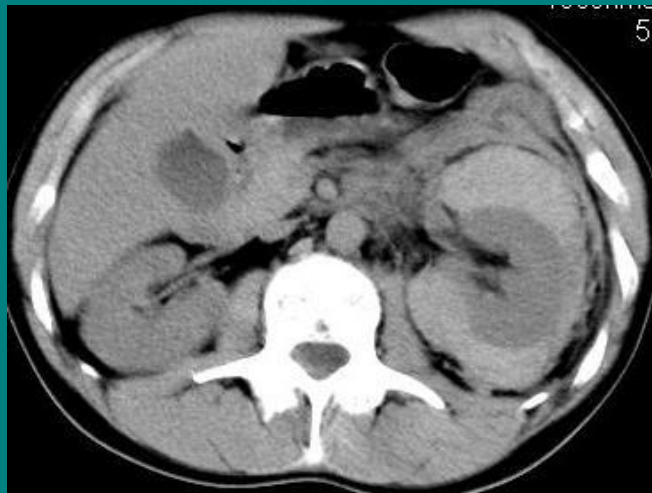
Подкапсулярная гематома почки (n=7)



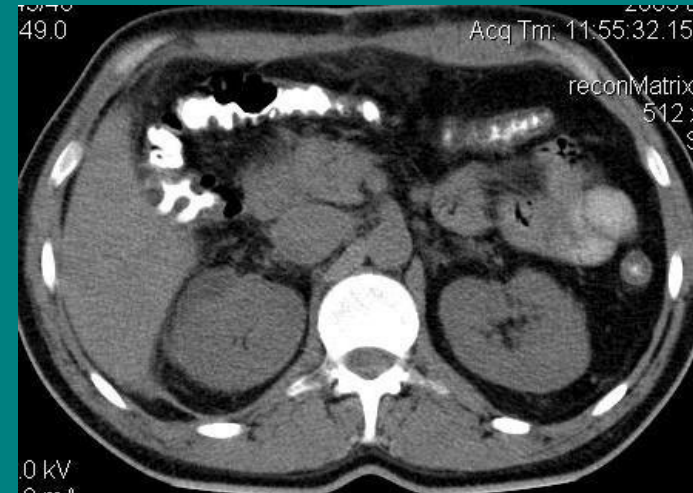
5 сутки (до КУ)



5 сутки (после КУ)



2 сутки

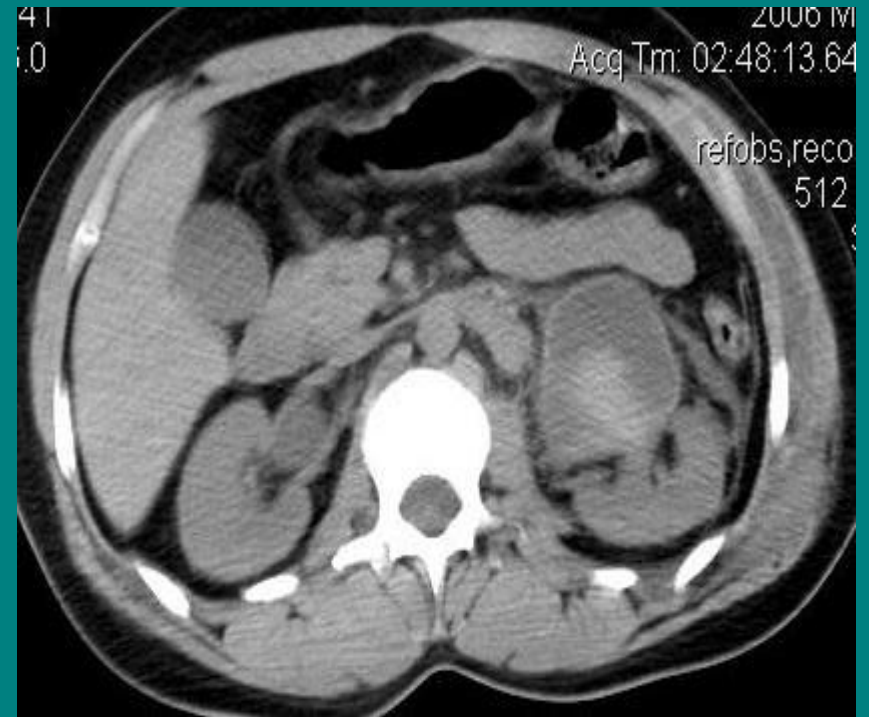
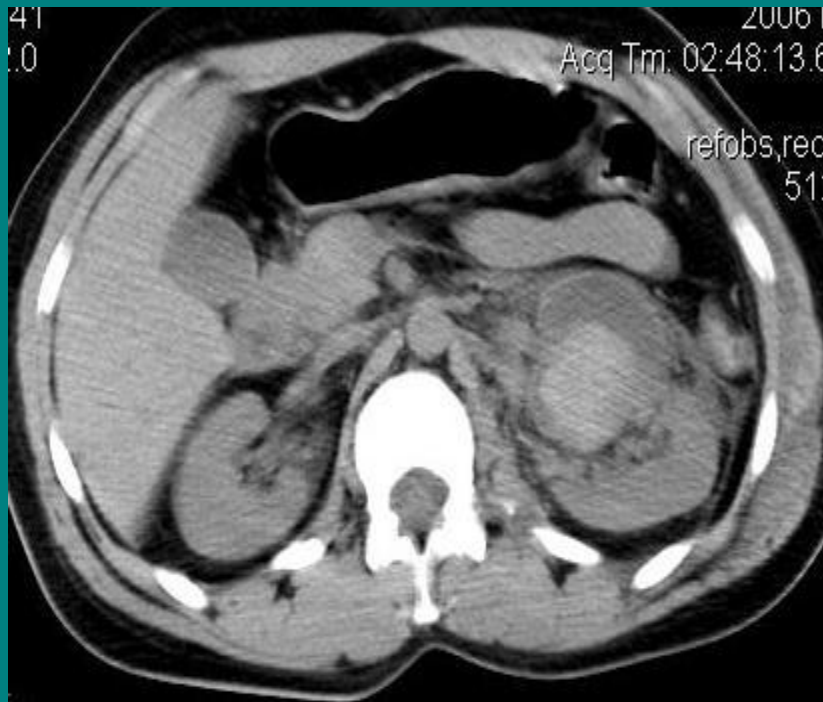


12 сутки

Травма почки

Разрыв лоханки (n=1)

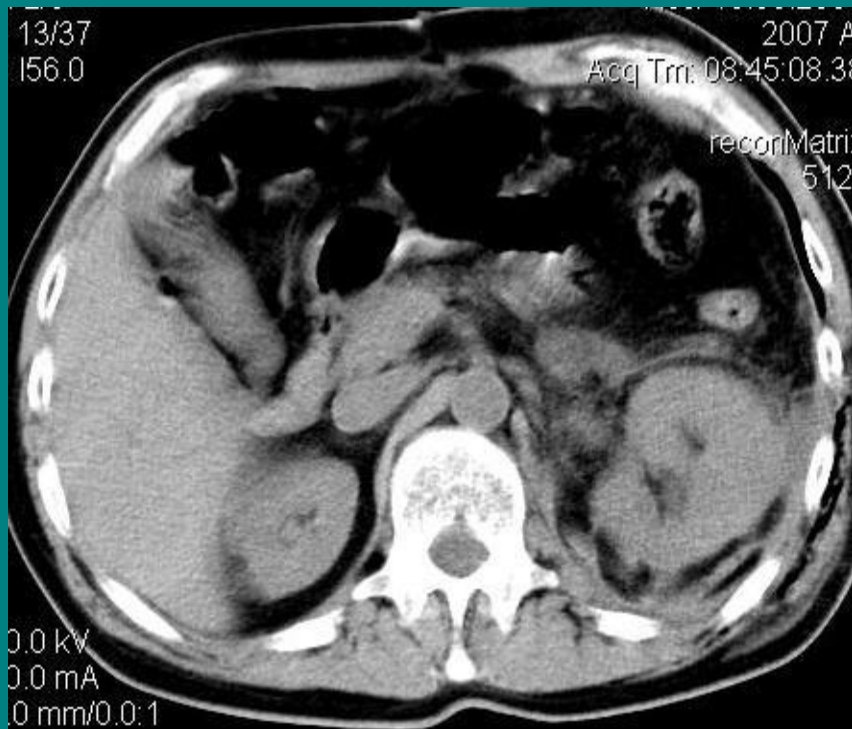
3-е сутки



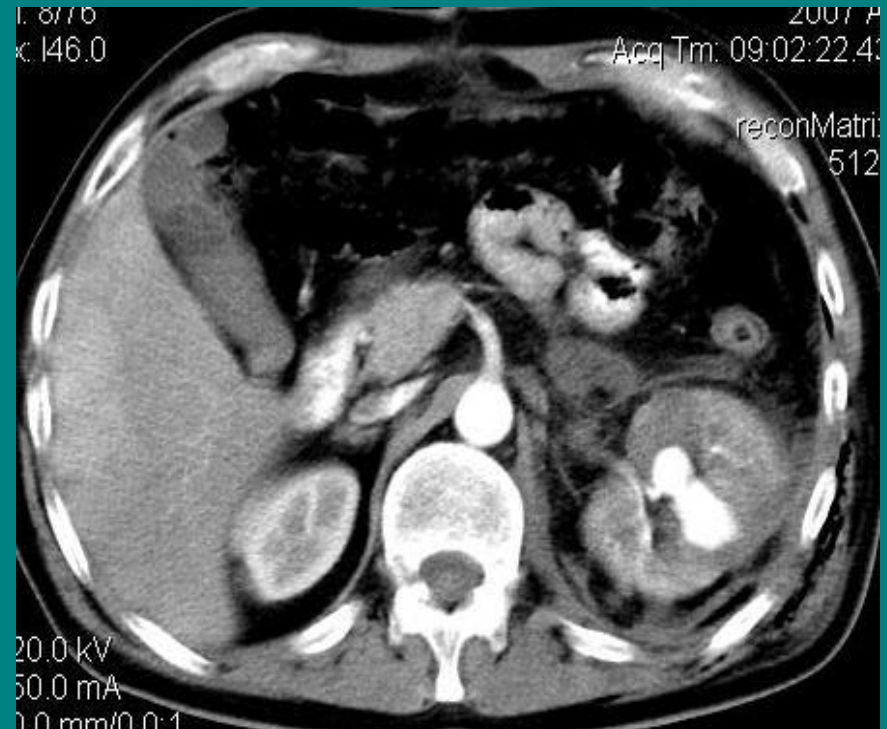Травма почки

Ложная аневризма почечной артерии (n=2)

6-е сутки



До КУ

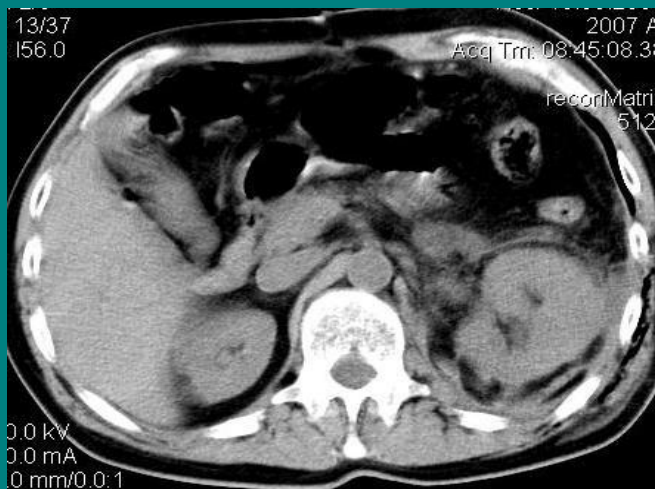


После КУ

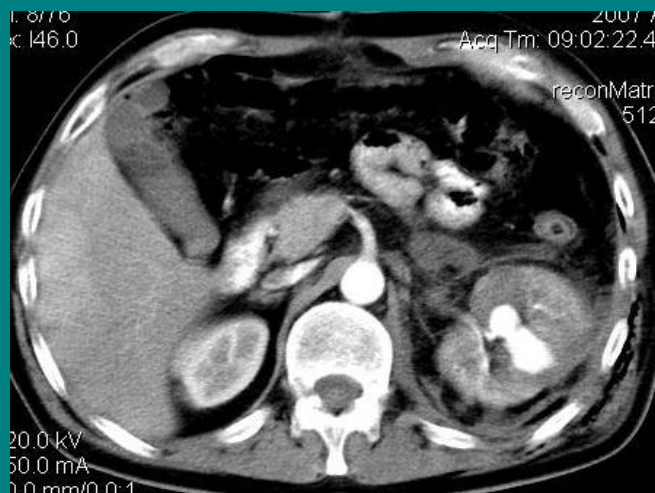Травма почки

Исследования в динамике (n=8)

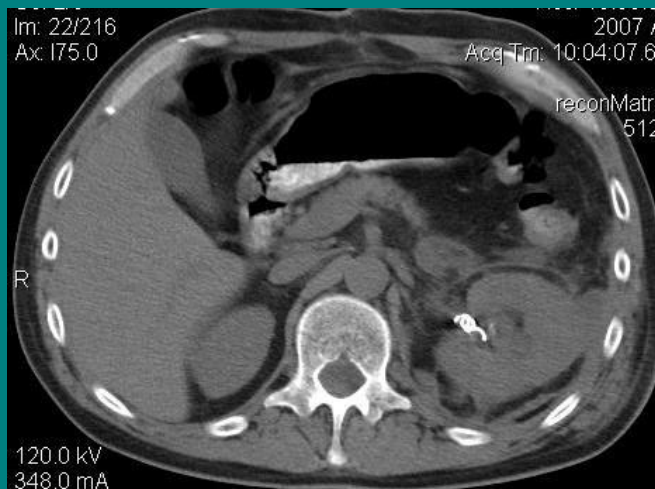
Положительная динамика (n=8)



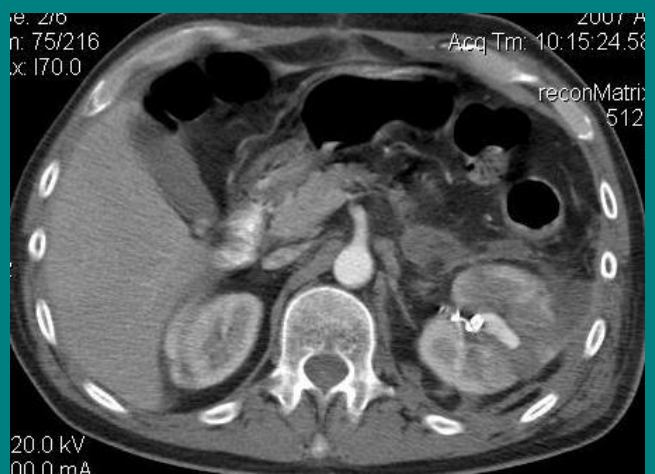
6 сутки
 $V = 15 \text{ см}^3$



После КУ



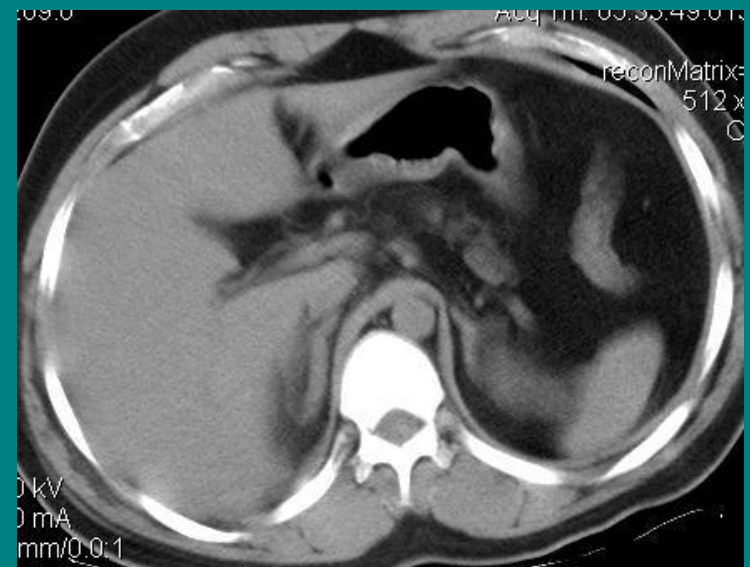
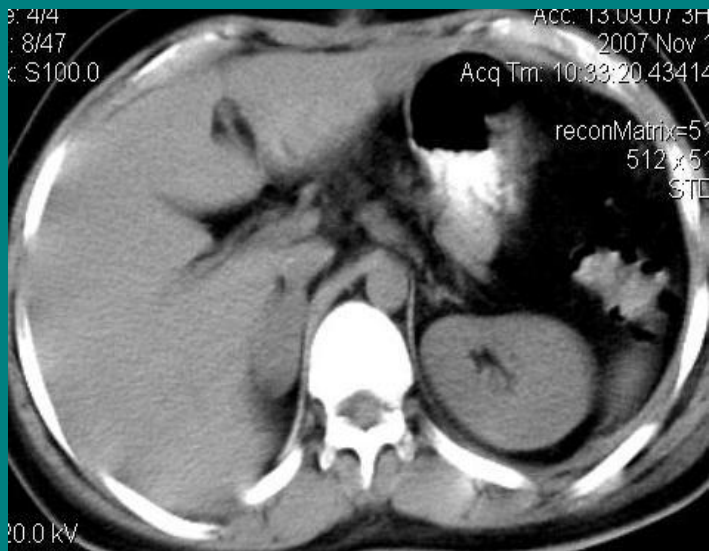
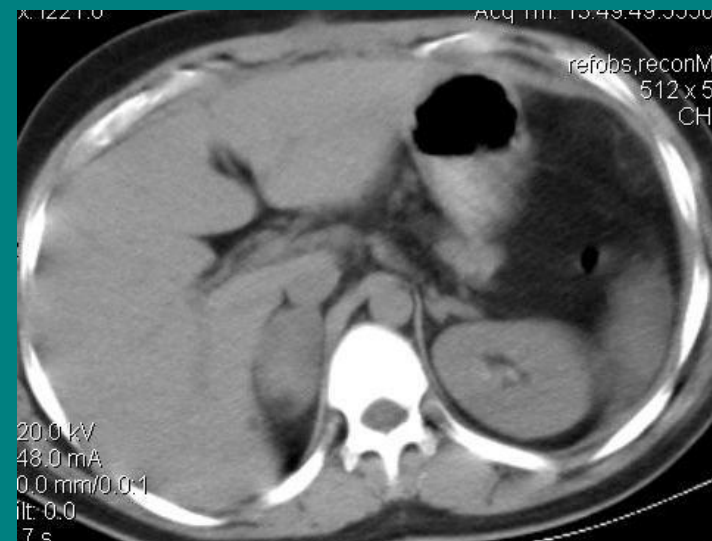
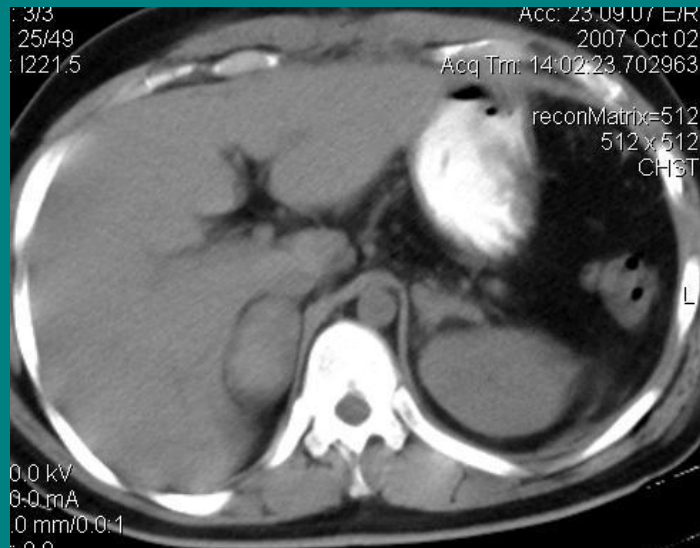
12 сутки
 $V = 3 \text{ см}^3$

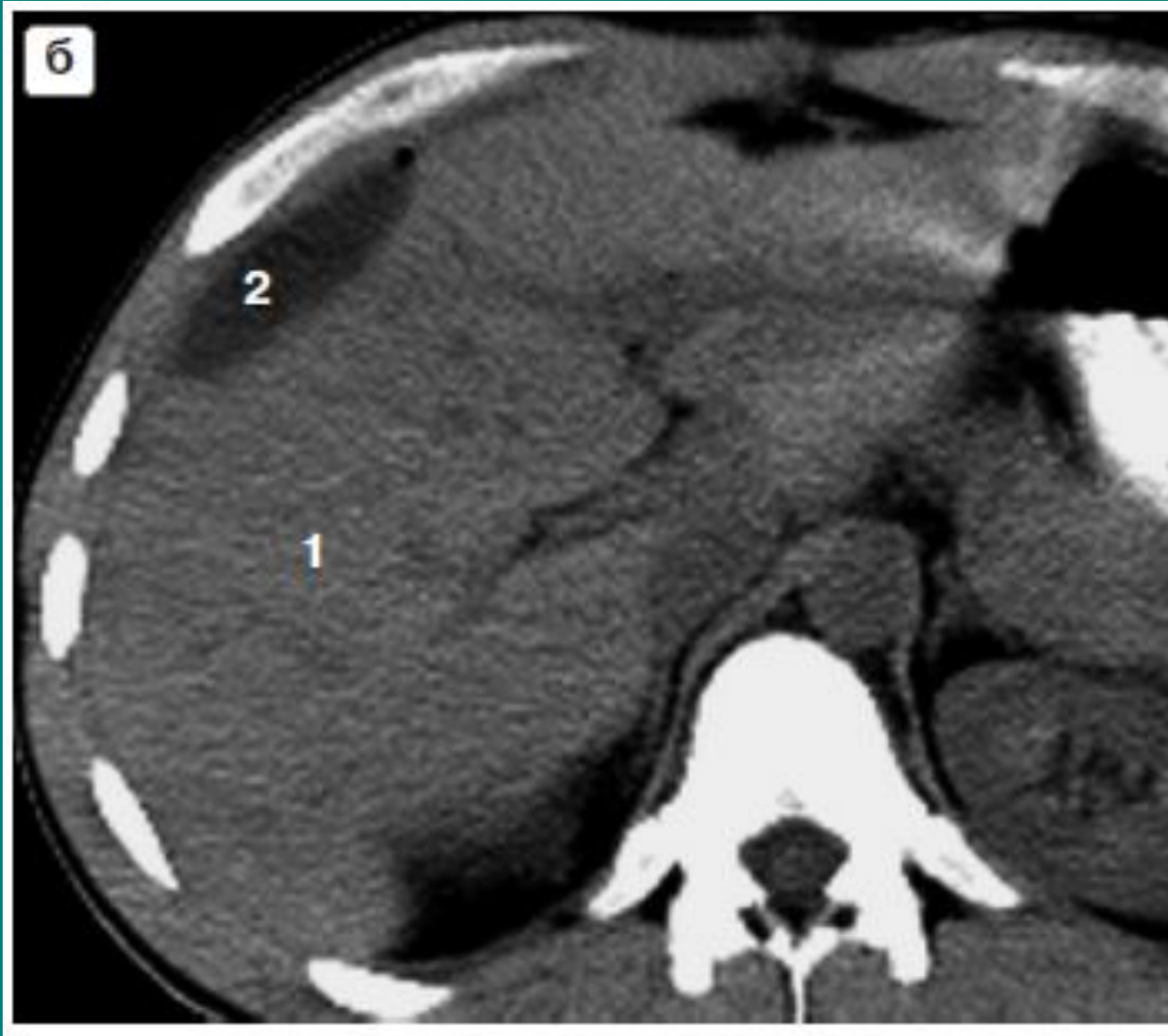


После КУ

До КУ

Травма надпочечника





компьютерная томограмма (б) субкапсулярной гематомы правой доли печени.

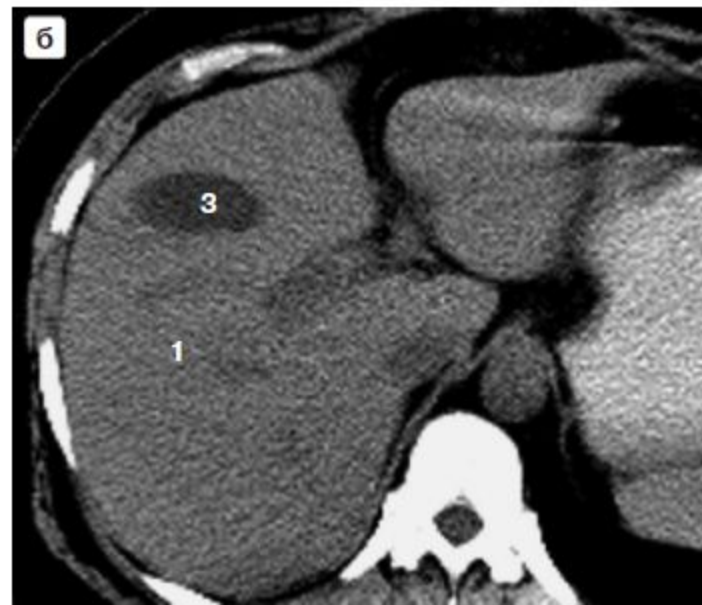
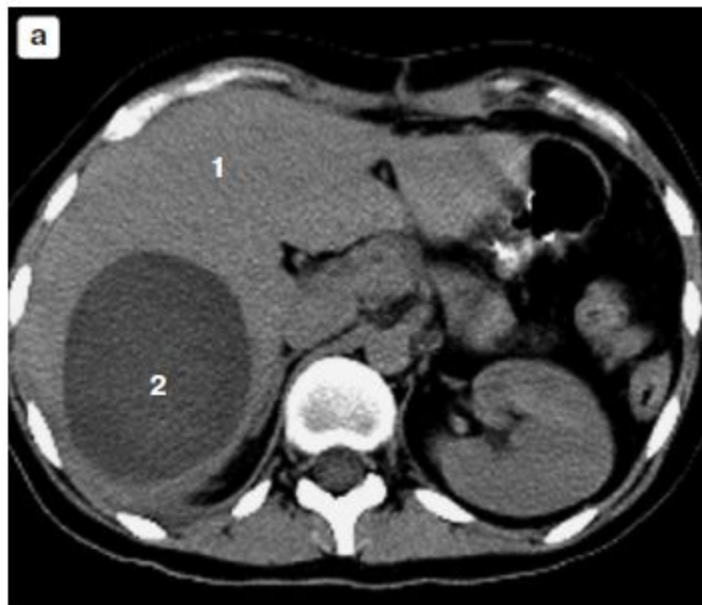


Рис. 2. Компьютерные томограммы больного после тупой травмы живота. а – гематома печени; б – гемобластома печени. 1 – паренхима печени; 2 – гематома; 3 – гемобластома.

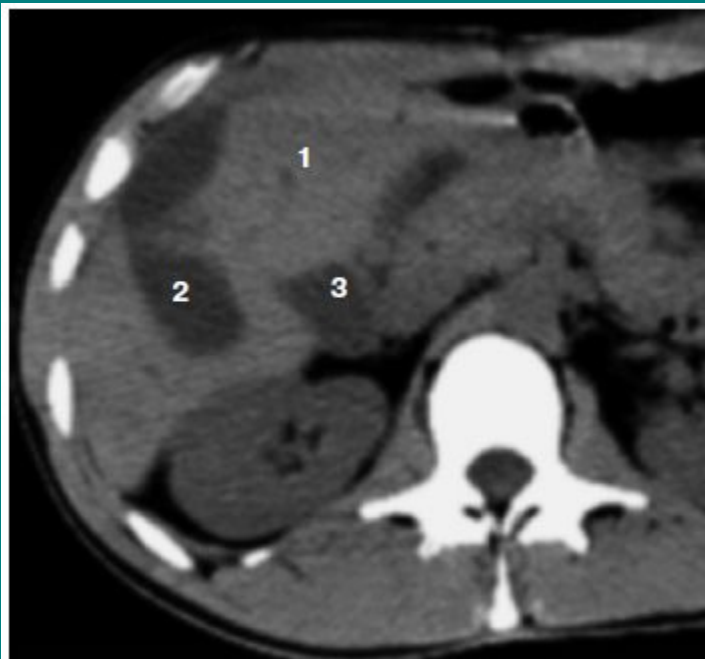


Рис. 3. Компьютерная томограмма больного с гемобластомой правой доли печени после колото-резаного ранения. 1 – паренхима печени; 2 – гемобластома; 3 – желчный пузырь.

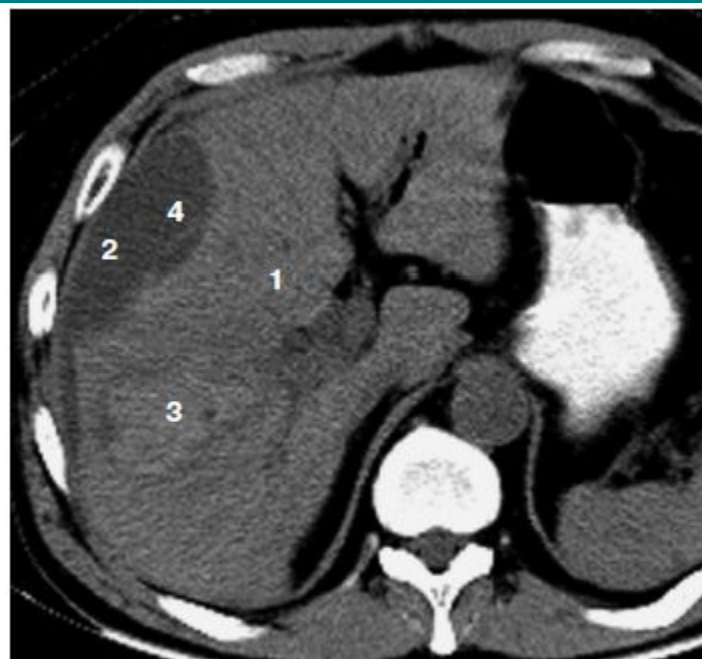

Рис. 4. Компьютерная томограмма больного с послеоперационной гематомой правой доли печени. 1 – паренхима печени; 2 – гематома; 3 – свежее кровоизлияние; 4 – фрагмент печеночной ткани.

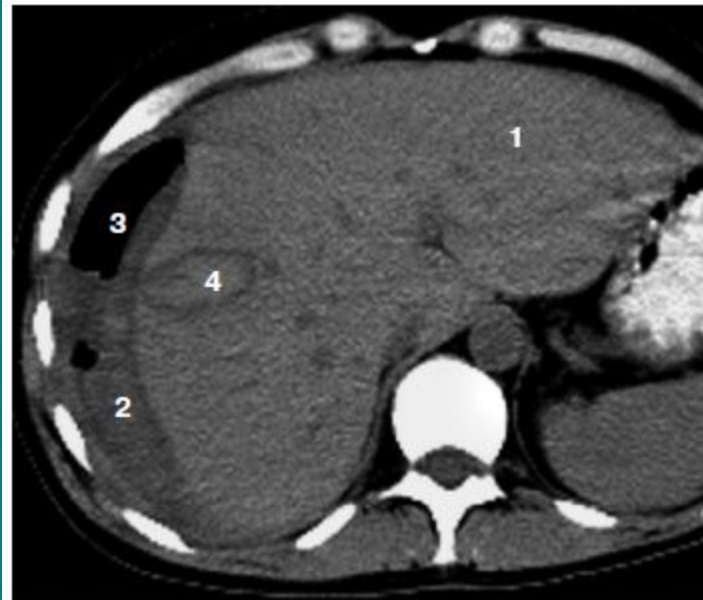


Рис. 8. Компьютерная томограмма больной с газосодержащей гематомой печени.
1 – паренхима печени; 2 – субкапсулярная гематома; 3 – газ; 4 – свежее кровоизлияние.

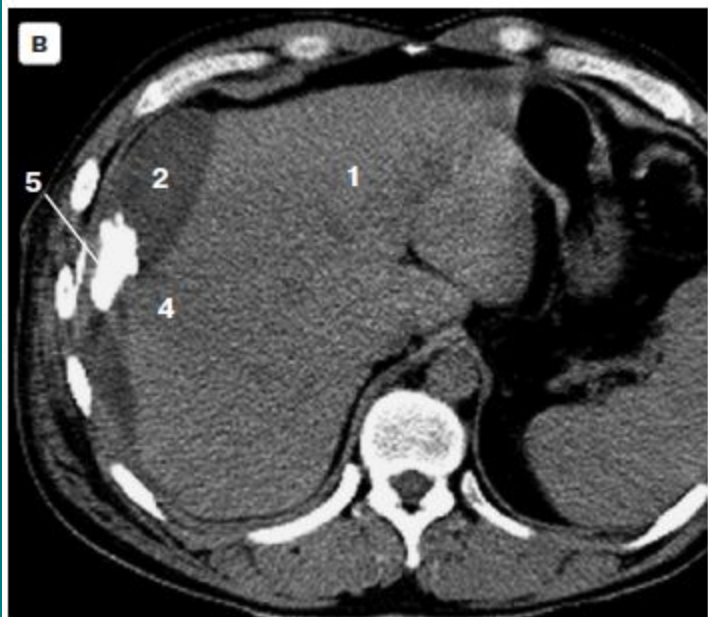
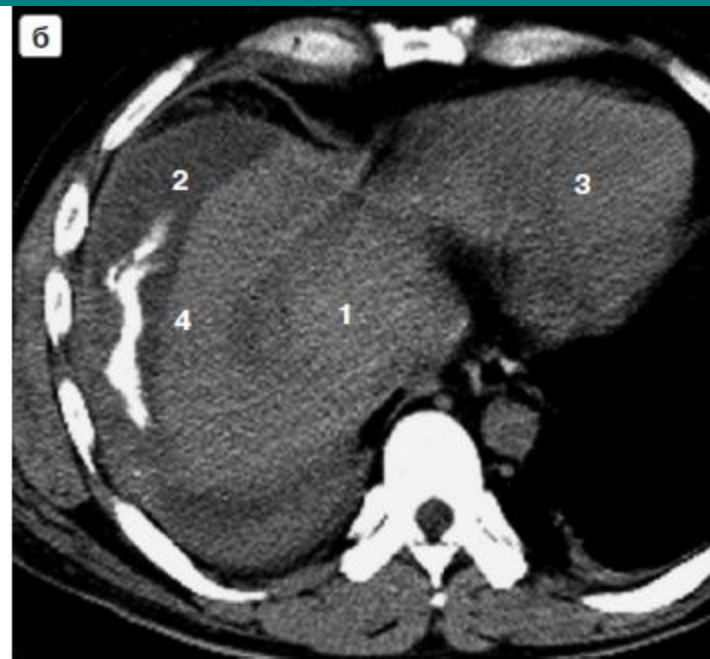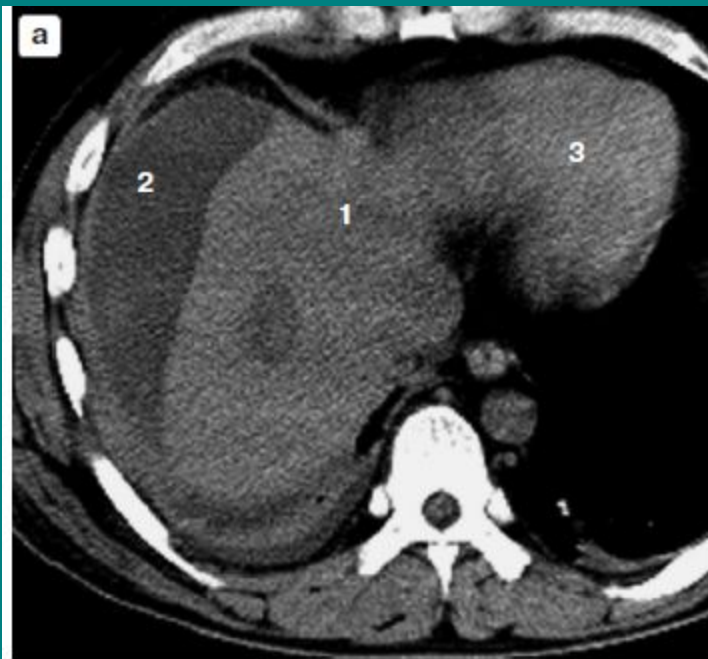


Рис. 12. Компьютерные томограммы больного с суб-капсулярной инфицированной гематомой правой доли печени. а – до дренирования; б, в – КТ-фистулография; в – КТ-фистулография. 1 – паренхима печени; 2 – гематома; 3 – сердце; 4 – контрастное вещество; 5 – дренаж.