



ВОЕННО-МЕДИЦИНСКАЯ АКАДЕМИЯ



Военно-медицинская академия

Компьютерная томография в
диагностике повреждений
органов живота и таза

Параметры сканирования	Технология спирального сканирования
Топограмма	Прямая проекция всей области таза
Зона сканирования	От крыльев подвздошных костей и L5 позвонка до симфиза с захватом верхней трети бедренной кости
Время вращения рентгеновской трубки	0,75 с
Коллимация слоя	3 – 8 мм
Смещение стола за один оборот трубки	4,5 – 12 мм
Шаг спирали	1,5
Напряжение кВт	120 – 140
Экспозиция мАс	250
Наклон гентри	Нет (иногда параллельно плоскости крестца)
Направление сканирования	Любое, обычно краниокаудальное
Длительность сканирования	Менее 30 с
Инкремент реконструкции	1/2, 2/3 величины коллимации
Величина поля исследования (FOV)	35 – 40 см

КТ-морфология

- ▶ Разрыв - происходит по ходу сосудов и щелей
- ▶ Внутрипаренхиматозная гематома – скопление крови по ходу разрыва
- ▶ Подкапсульные гематомы- скопление крови под интактной капсулой, которые обычно имеют форму линзы
- ▶ Контузия - участки минимального кровоизлияния и отека паренхимы без ее разрыва

Рентгенологическими симптомами наличия свободной крови в брюшной полости является расширение и затенение боковых каналов живота, а также наличие затенений неправильной формы в брюшной полости в местах скопления крови. Однако эти симптомы выявляются не всегда и только при большом объёме излившейся крови.

Вместе с тем, симптом расширения боковых каналов и при обширном гемоперитонеуме может отсутствовать в связи с переслоением скопления крови раздутыми петлями кишечника

Рентгенологическое исследование не обладает достаточной информативностью в выявлении вне- и внутрибрюшных кровотечений, чувствительность рентгенографии составляет 10,1%, специфичность 32,6%.

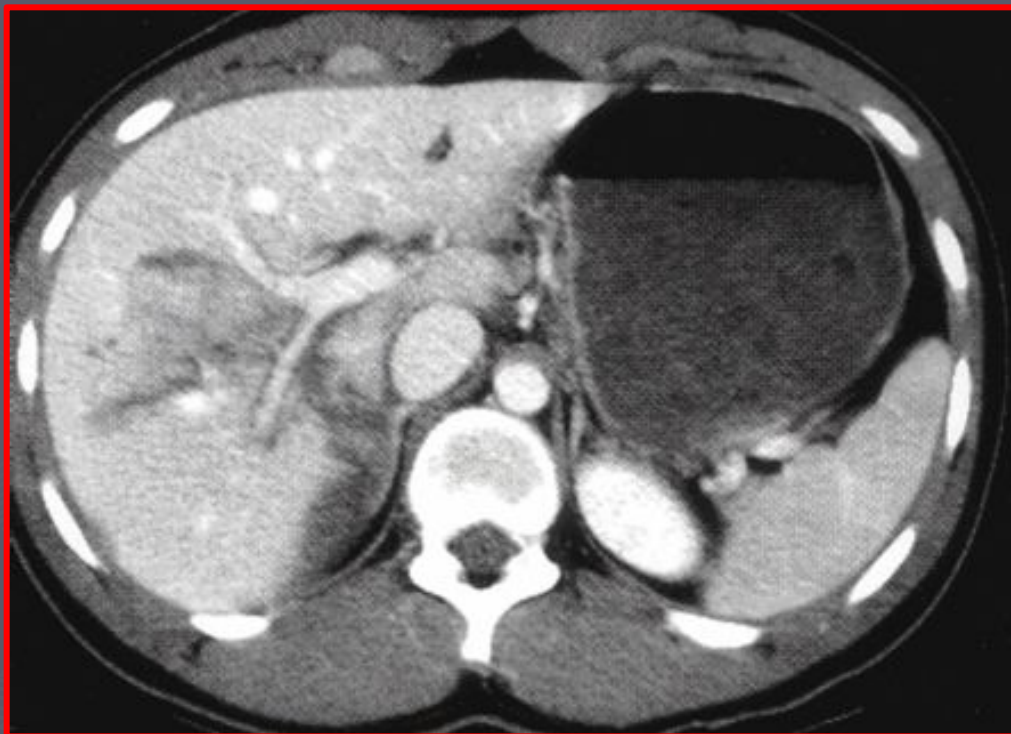
Шкала повреждений органов AAST/для повреждений печени

1	Степень	Повреждение	Описание
2	1	Гематома Разрыв	Подкапсульная, < 10% площади поверхности Разрыв капсулы. Глубина < 1 см
3	2	Гематома Разрыв	Подкапсульная, 10-50 % площади поверхности Внутрипаринхиматозная, диаметр <10 см Глубина в паренхиме 1-3 см, длина <10 см
4	3	Гематома Разрыв	Подкапсульная >50 % площади поверхности или распространенная, прорвавшая капсулу Подкапсульная или внутрипаринхиматозная гематома Внутрипаринхиматозная, диаметр >10 см или распространенная Глубина в паренхиме > 3 см

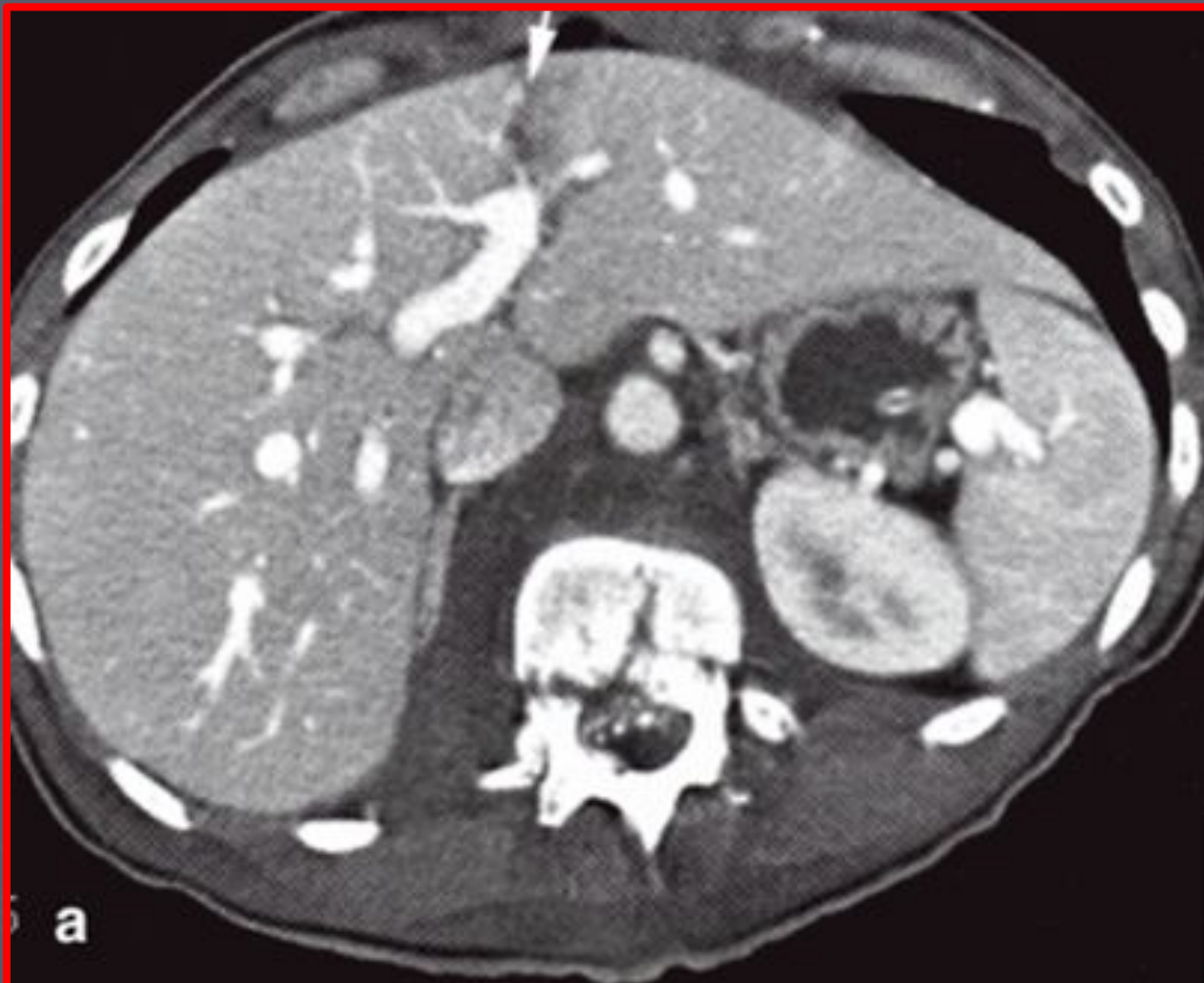Шкала повреждений органов AAST/для повреждений печени

1	Степень	Повреждение	Описание
5	4	Разрыв	Разрыв паренхимы с вовлечением 25-75 % доли печени или 1-3 сегментов в одной доле
6	5	Разрыв Сосудистое	Разрыв паренхимы с вовлечением >75 % доли печени или 1-3 сегментов в одной доле Юкставенозные повреждения по ходу печеночных вен (сзади печеночной части НПВ/центральных главных печеночных вен)
7	6	Сосудистое	Отрыв печени

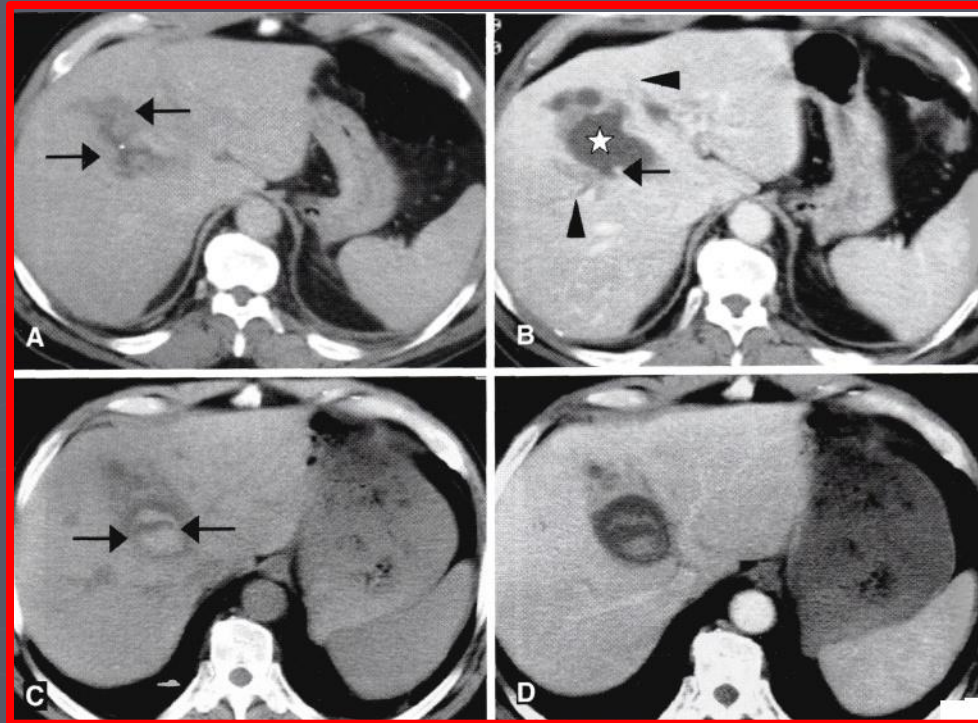
Разрыв печени



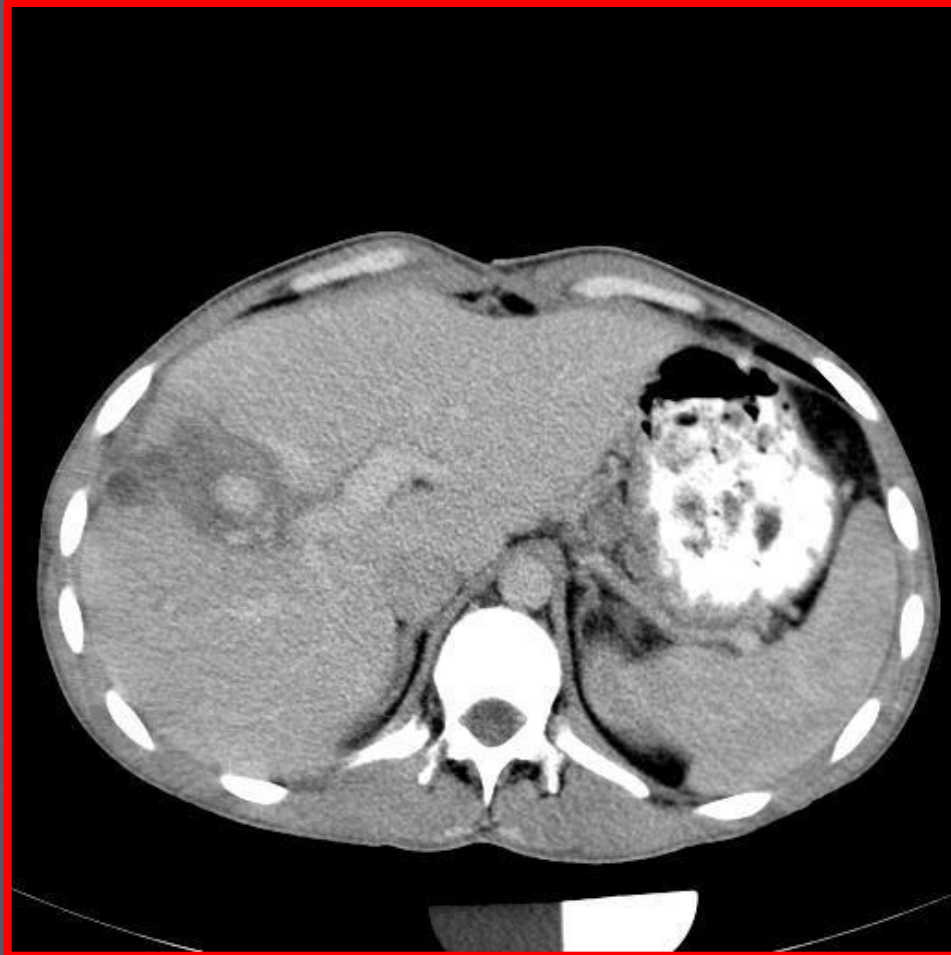Разрыв печени

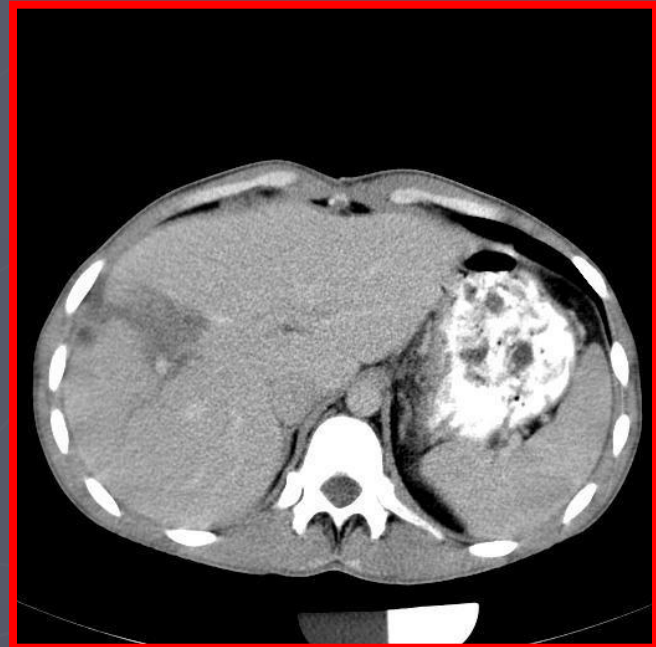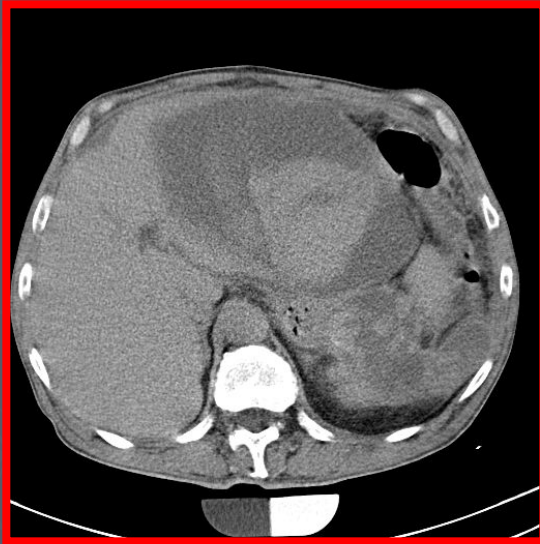
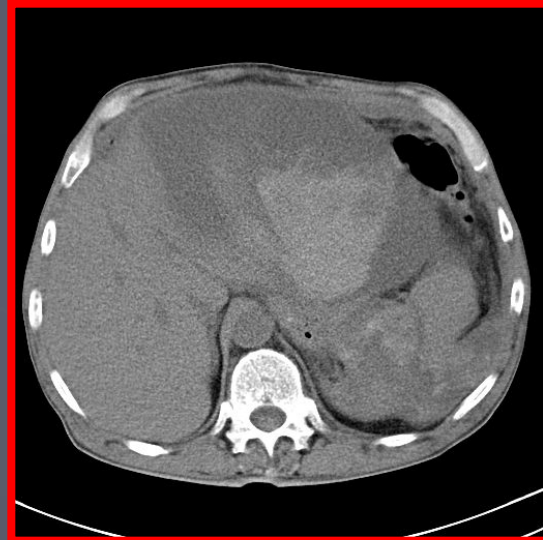
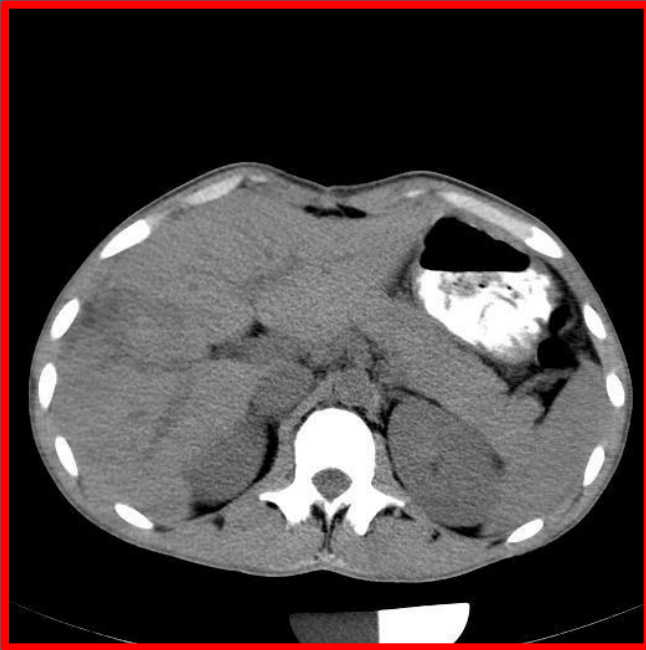


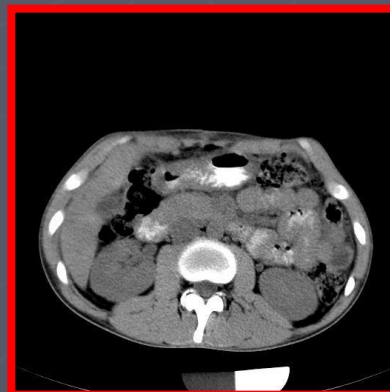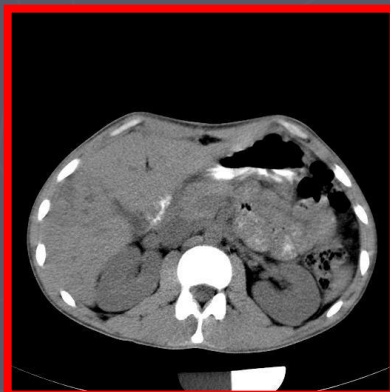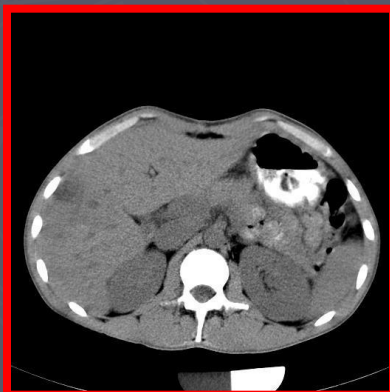
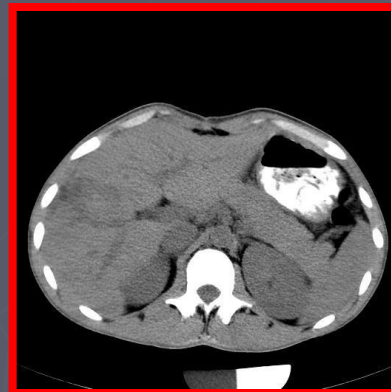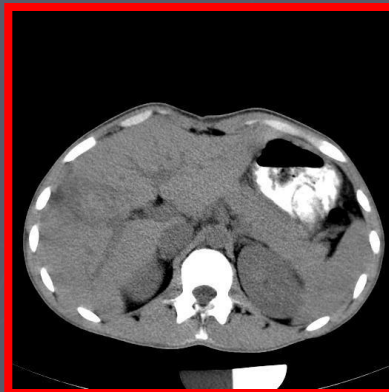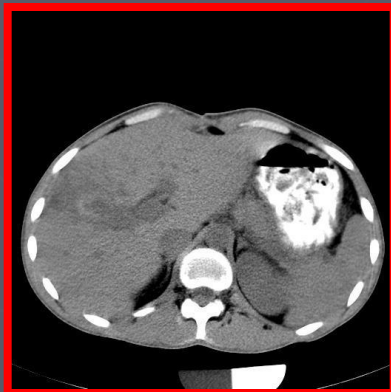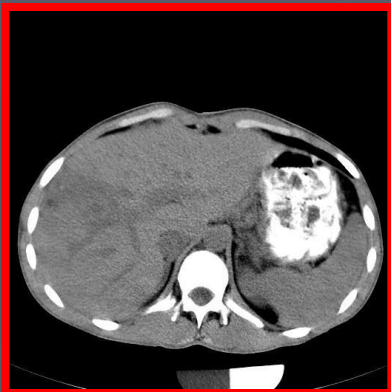
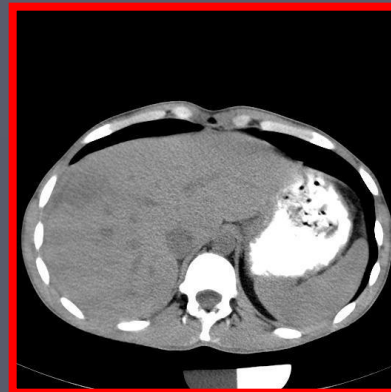
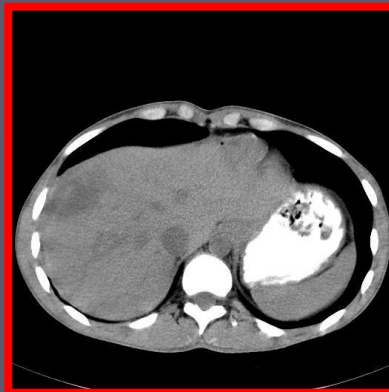
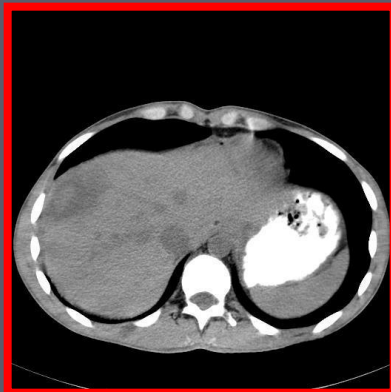
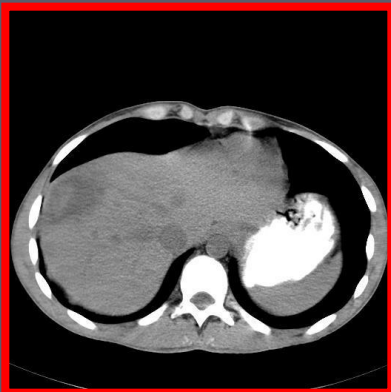
Разрыв печени



Разрыв печени







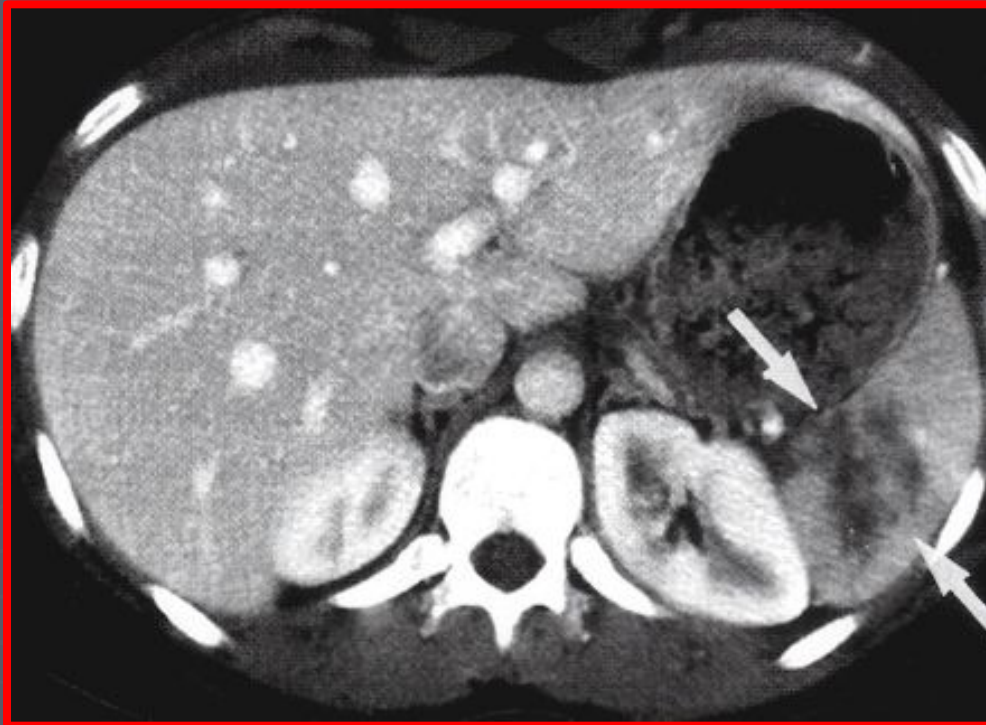Шкала повреждений органов AAST/для повреждений селезенки

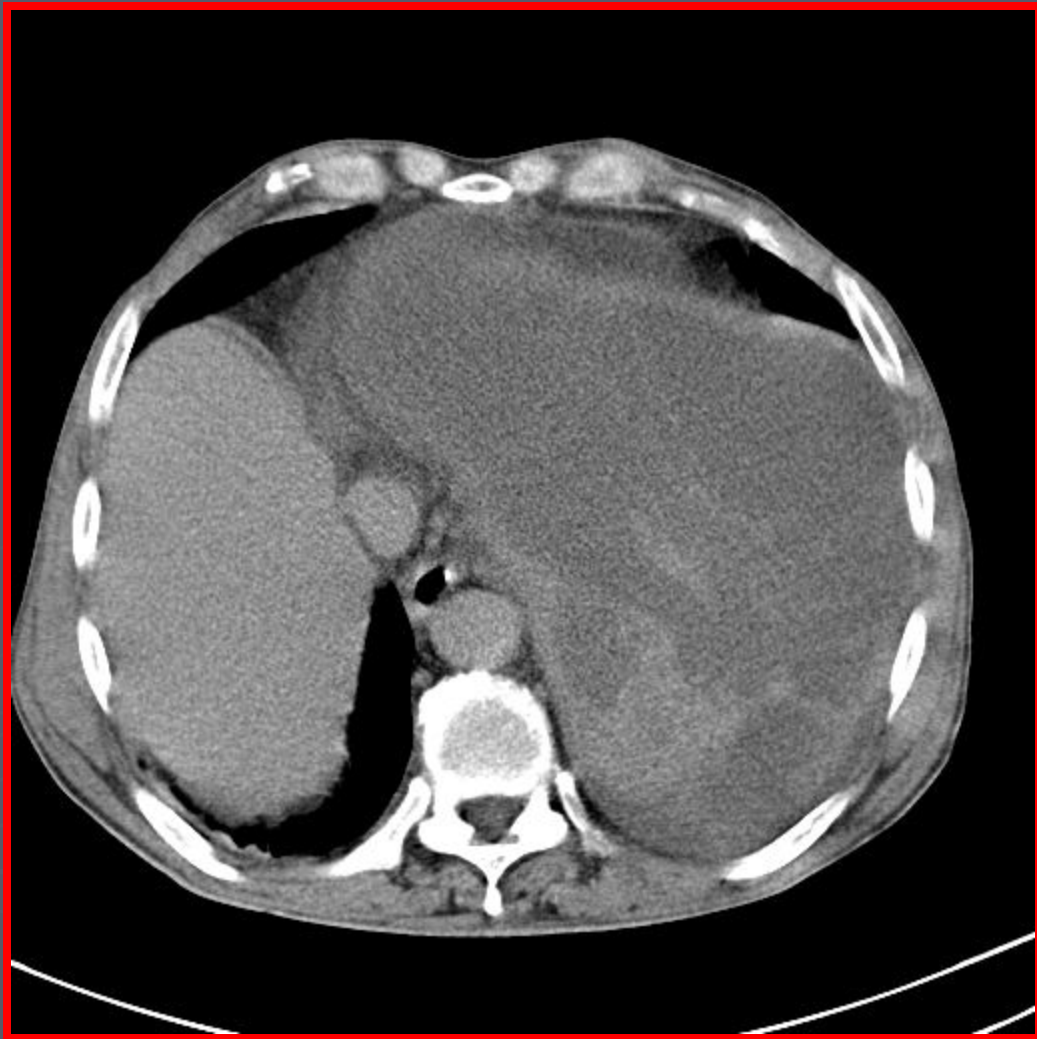
1	Степень	Повреждение	Описание
2	1	Гематома Разрыв	Подкапсульная, не распространяющаяся, < 10% площади поверхности Капсулярный разрыв, не кровоточащий, < 1 см в глубину органа
3	2	Гематома Разрыв	Подкапсульная, не распространяющаяся, 10-50 % площади поверхности Внутрипаринхиматозная, диаметр < 2 см, не распространяющаяся Капсулярный разрыв, активно кровоточащий, 1-3 см в глубину органа

Шкала повреждений органов AAST/для повреждений селезенки

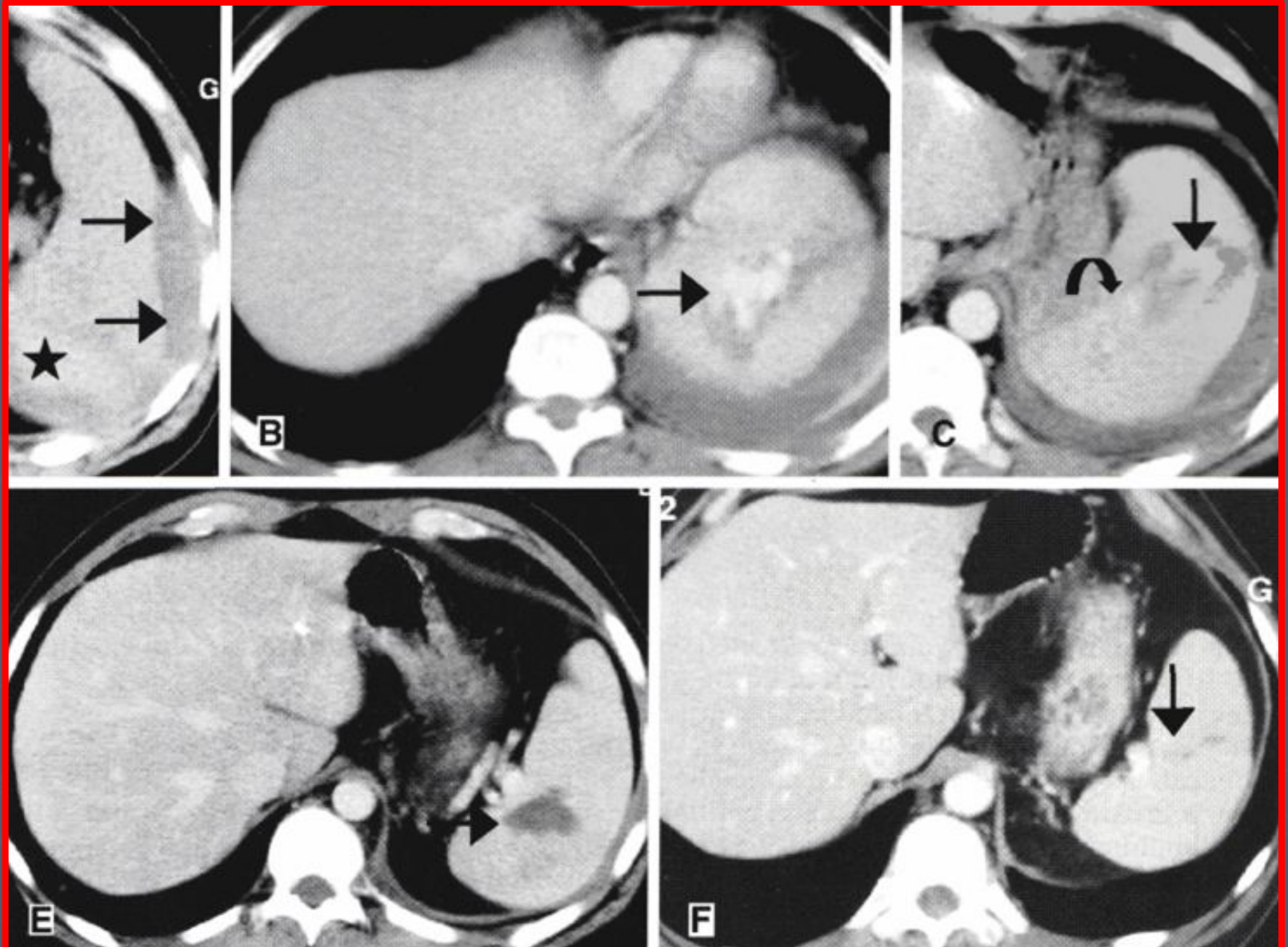
1	Степень	Повреждение	Описание
5	3	Гематома Разрыв	Подкапсульная, распространяющаяся или >50 % площади поверхности Подкапсульная, разорвавшаяся, с активным кровотечением Паренхиматозная, диаметр >2 см или распространяющаяся Капсулярный разрыв, активно кровоточащий, 1-3 см в глубину органа >3 см в глубину органа
6	4	Гематома Разрыв	Разорвавшаяся паренхиматозная, с активным кровотечением Вызывающий деваскуляризацию >25% паренхимы
7	5	Гематома Разрыв	Размозженная селезенка Повреждение сосудов ворот с деваскуляризацией селезенки

Разрыв селезенки





Разрыв селезенки



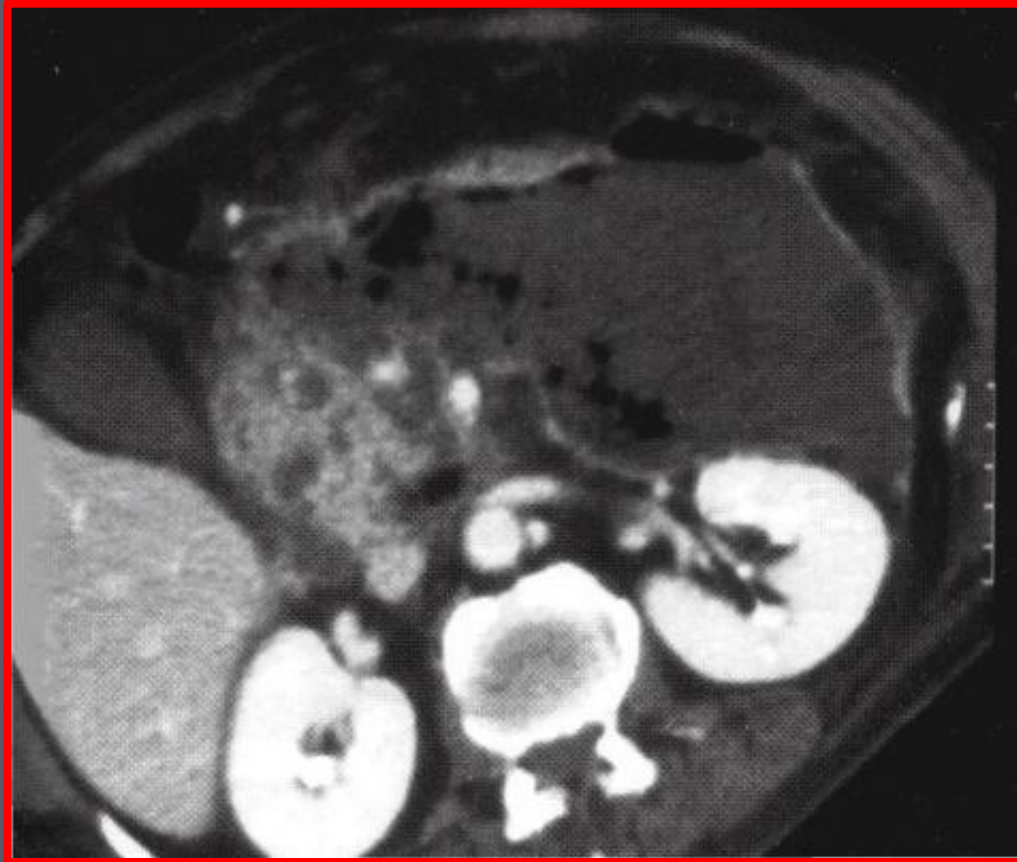Шкала повреждений органов AAST/для повреждений поджелудочной железы

1	Степень	Повреждение	Описание
2	1	Гематома Разрыв	Небольшой ушиб без повреждения протока Поверхностный разрыв без повреждения протока
3	2	Гематома Разрыв	Обширный ушиб без повреждений протока и потери ткани Глубокий разрыв без повреждений протока и потери ткани

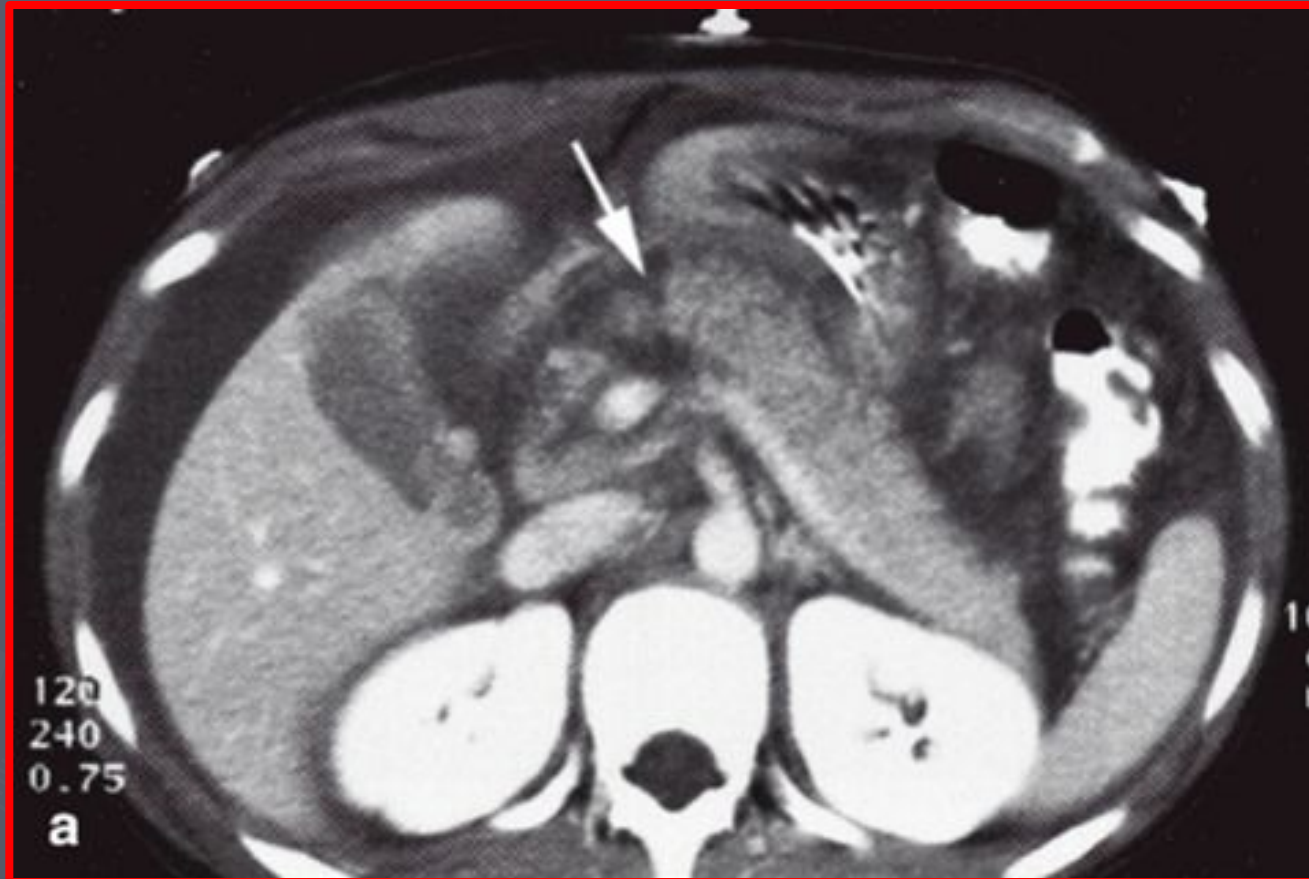Шкала повреждений органов AAST/для повреждений поджелудочной железы

1	Степень	Повреждение	Описание
5	3	Разрыв	Дистальный перерыв протока или повреждение паренхимы с повреждением протока
6	4	Разрыв	Проксимальный перерыв протока или повреждение паренхимы с вовлечением в процесс большого сосочка двенадцатиперстной кишки
7	5	Разрыв	Массивный разрыв головки поджелудочной железы

Травма поджелудочной железы с формированием абсцесса



Травма поджелудочной железы (переход головки в тело) 3 день после травмы



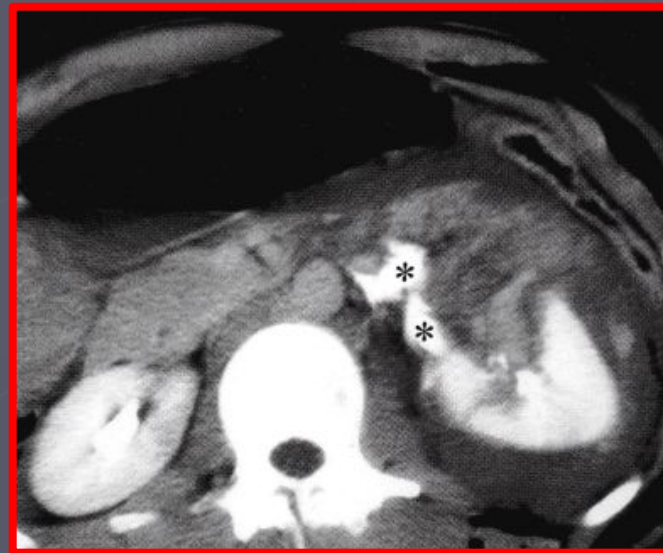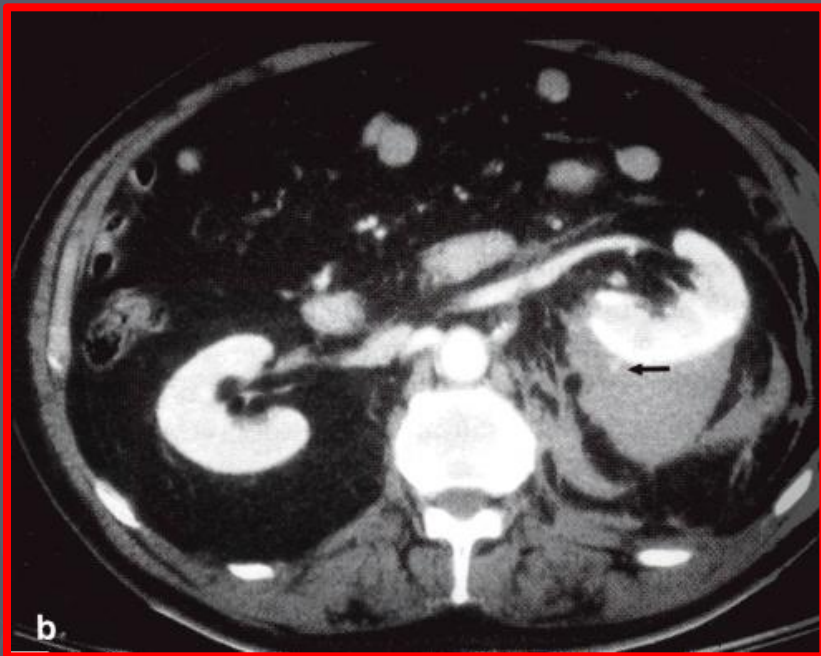
Шкала повреждений органов AAST/для повреждений почек

1	Степень	Повреждение	Описание
2	1	Контузия Гематома	Микро- или макрогематурия, при урологических исследованиях- нормальная картина Подкапсульная, не нарастающая, без разрыва паренхимы
3	2	Гематома Разрыв	Не нарастающая, периренальная, ограниченная ренальным забрюшинным пространством Разрыв коркового вещества глубиной < 1см без экстравазации мочи

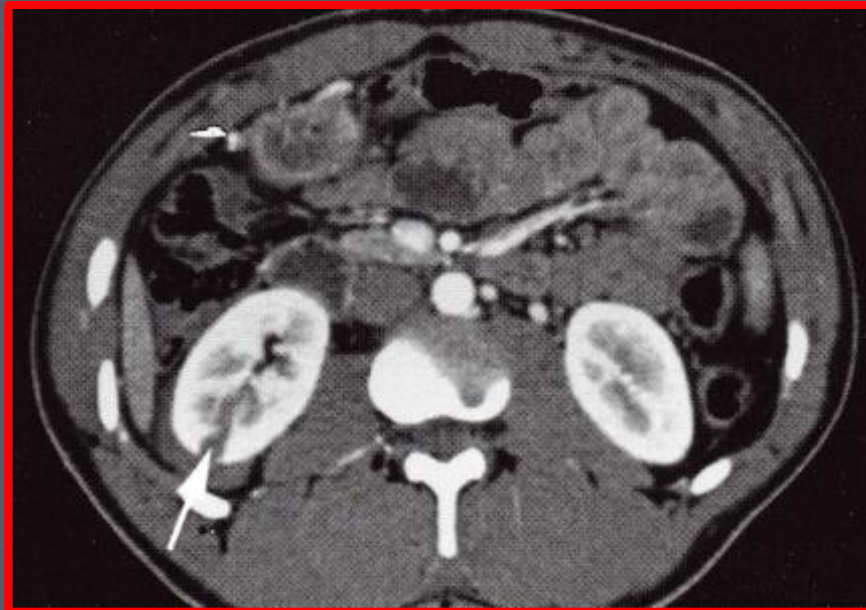
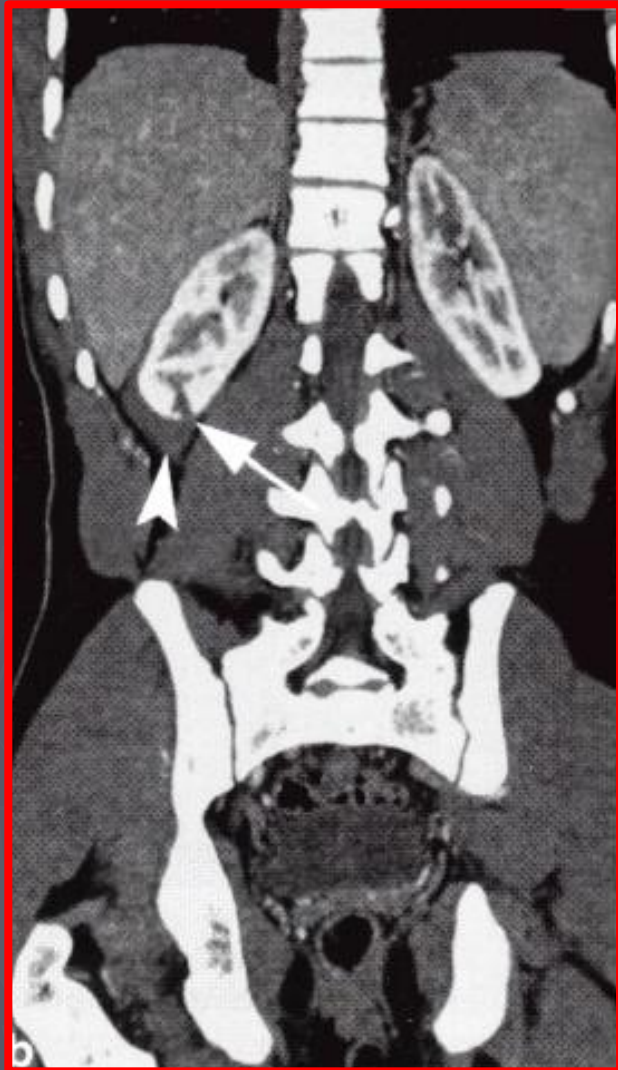Шкала повреждений органов AAST/для повреждений почек

1	Степень	Повреждение	Описание
5	3	Разрыв	Разрыв коркового вещества глубиной >1 см без экстравазации мочи и разрыва собирательной системы
6	4	Разрыв Сосудистое повреждение	Разрыв паренхимы, распространяющийся на корковое вещество, мозговое вещество и собирательную систему Главной почечной артерии или вены с ограниченным кровоизлиянием
7	5	Разрыв Сосудистое повреждение	Разрыв паренхимы, распространяющийся через кору, мозговое вещество и собирательную систему Отрыв почечной ножки с деваскуляризацией почки

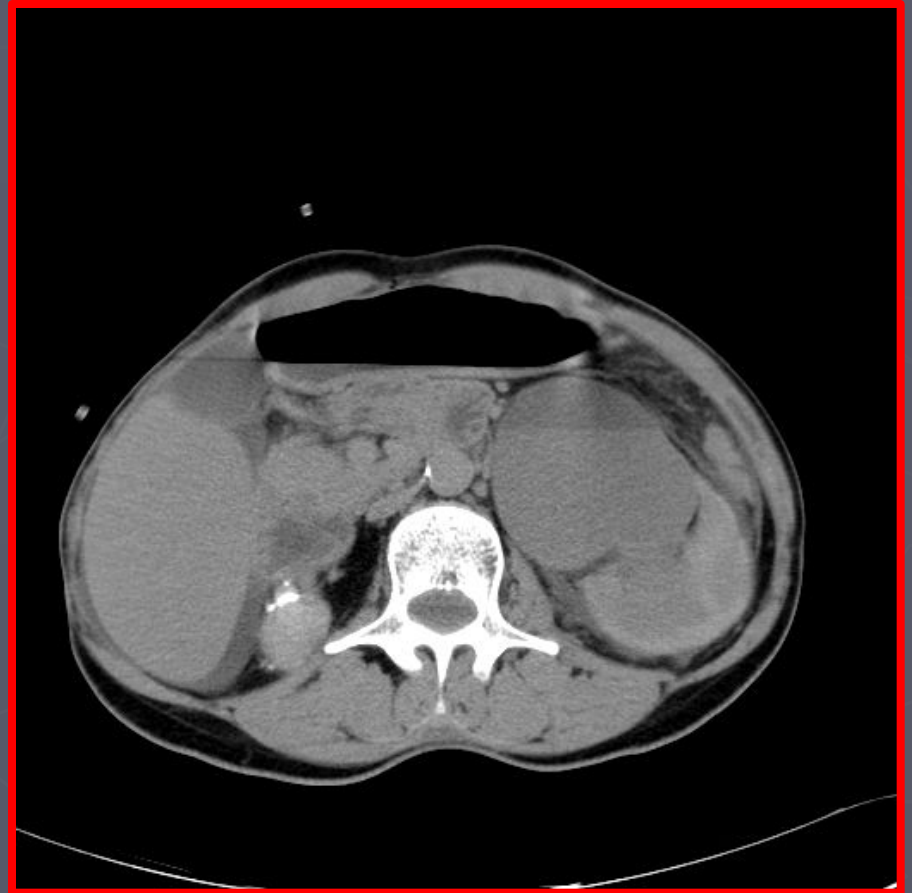
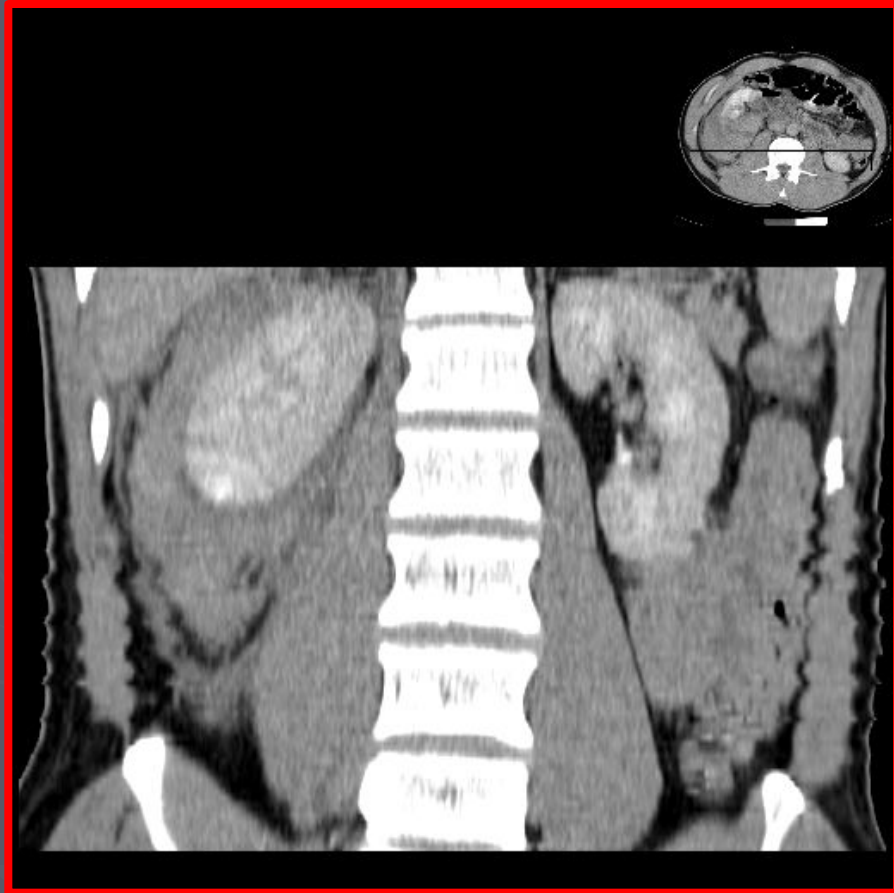Разрыв левой почки



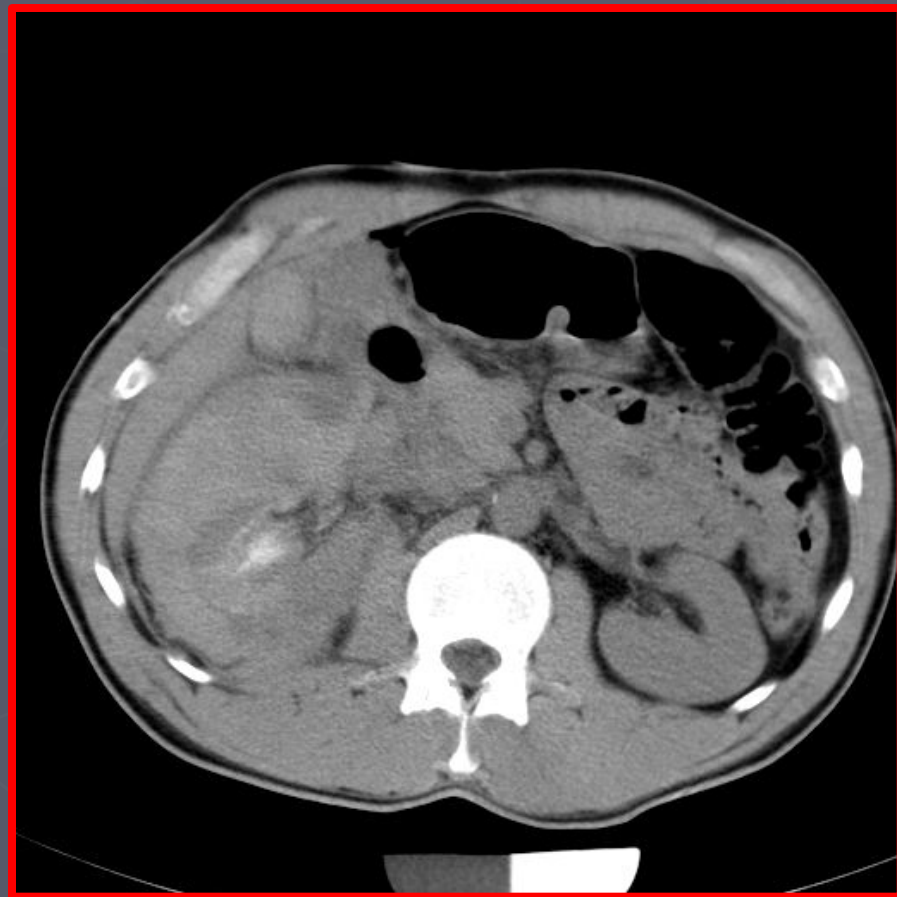
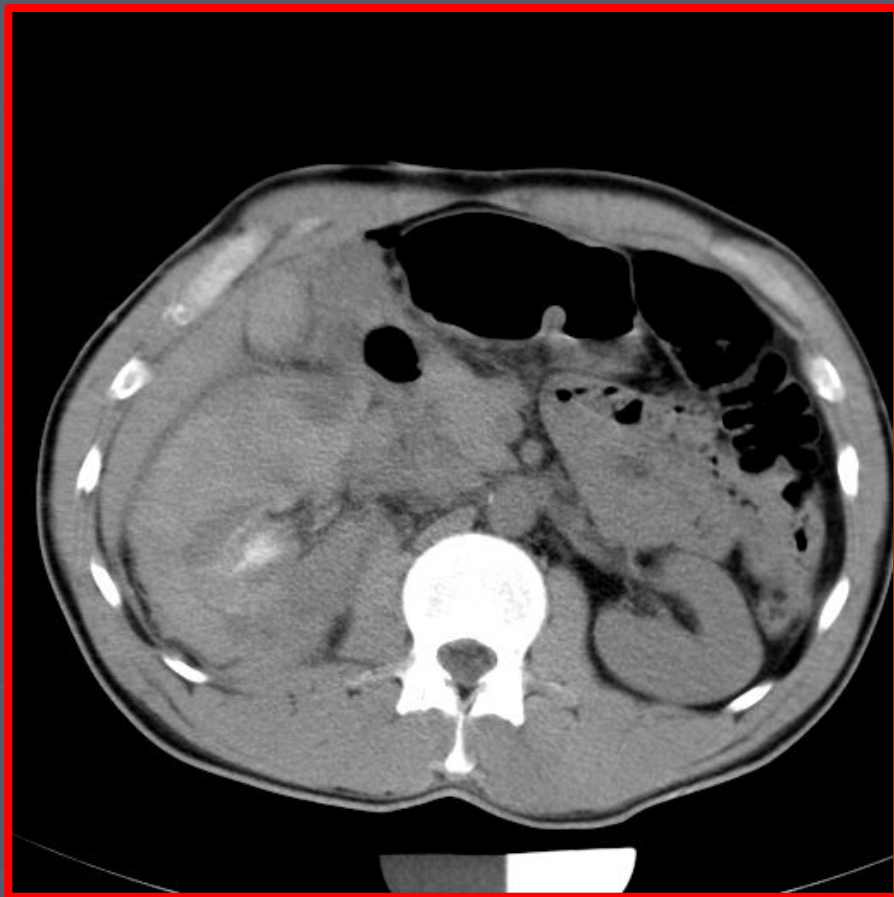
Разрыв правой почки



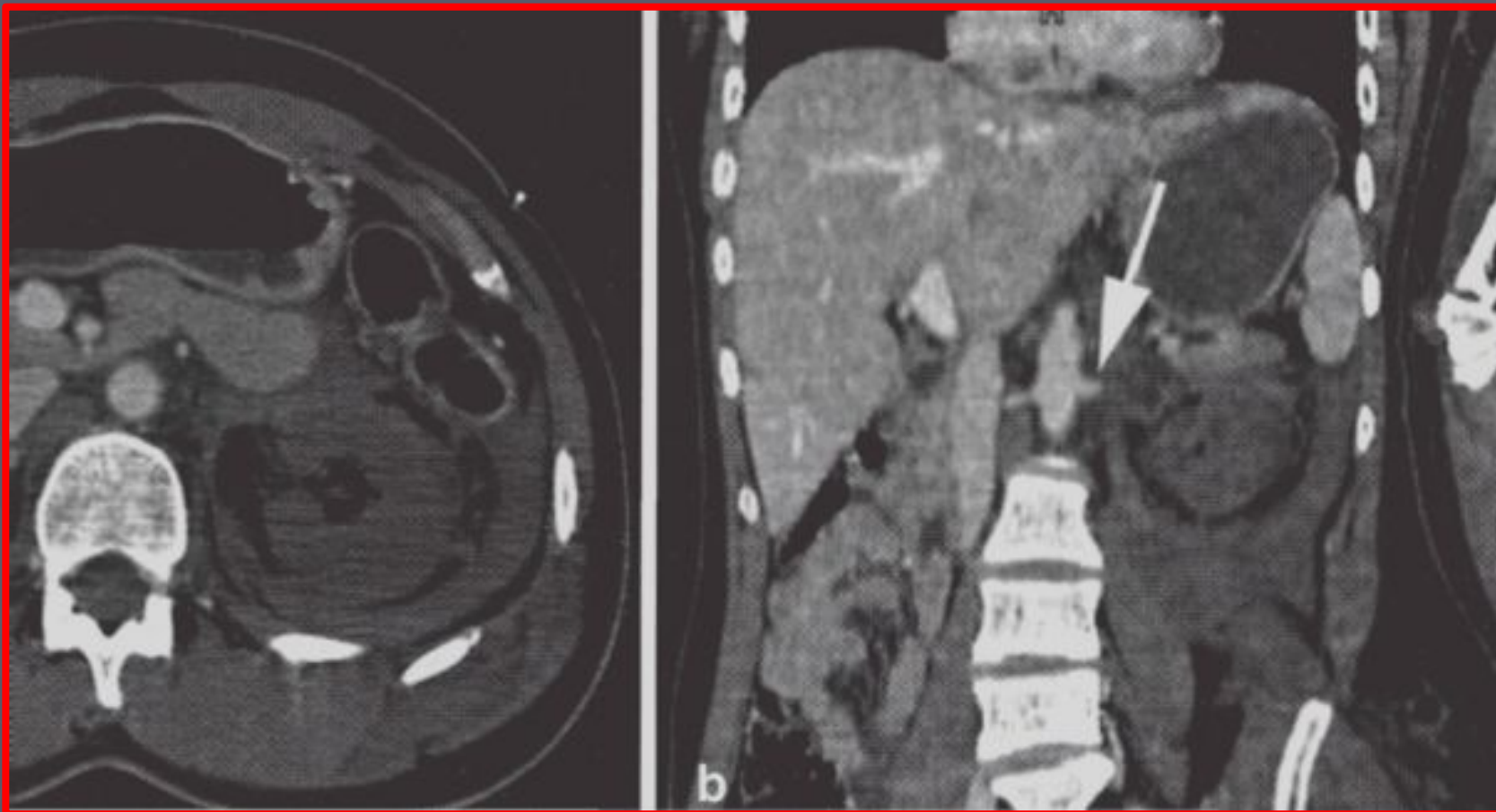
Разрыв левой почки



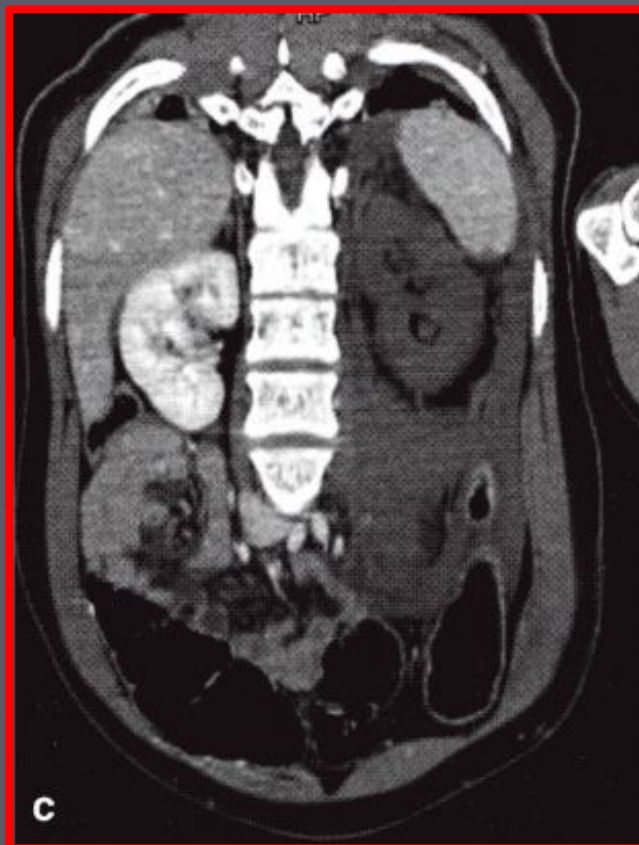
Разрыв правой почки



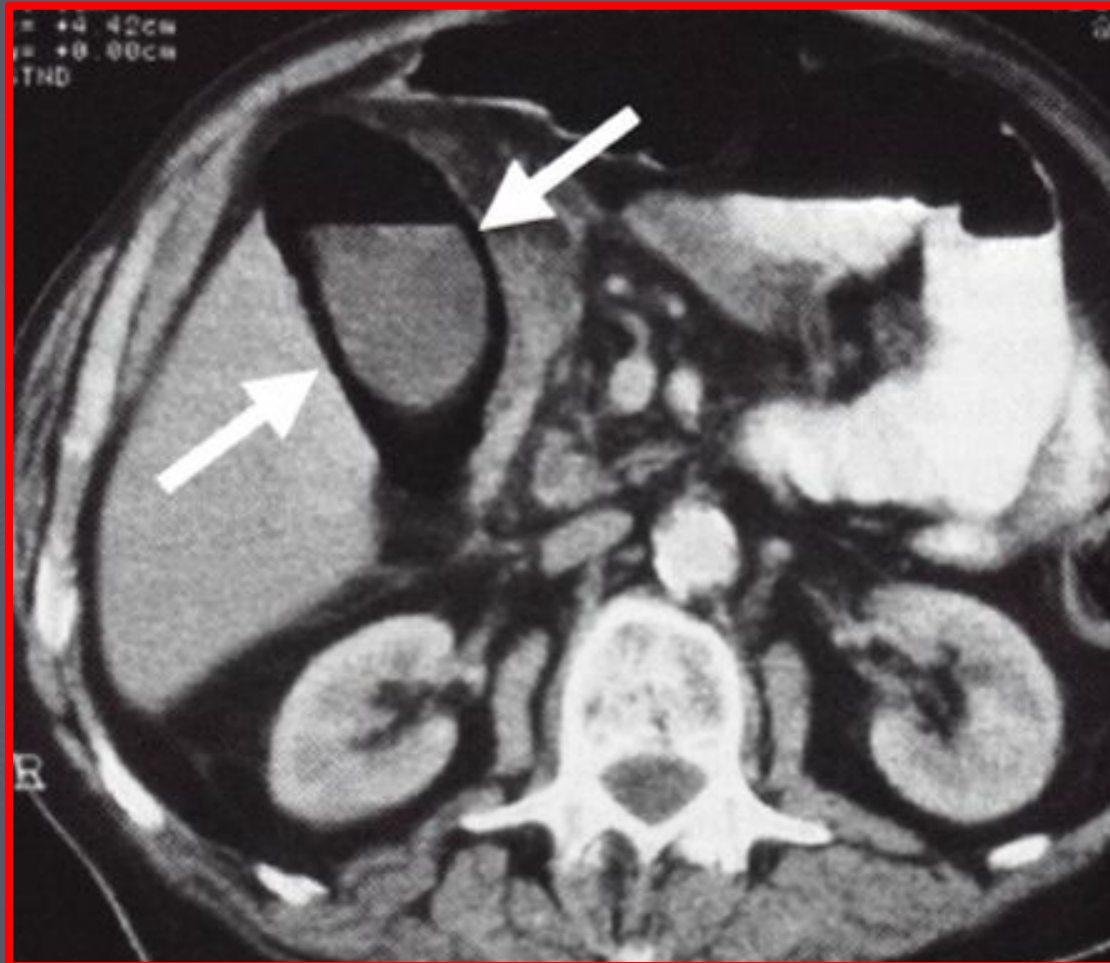
Острая посттравматическая обструкция левой почечной артерии



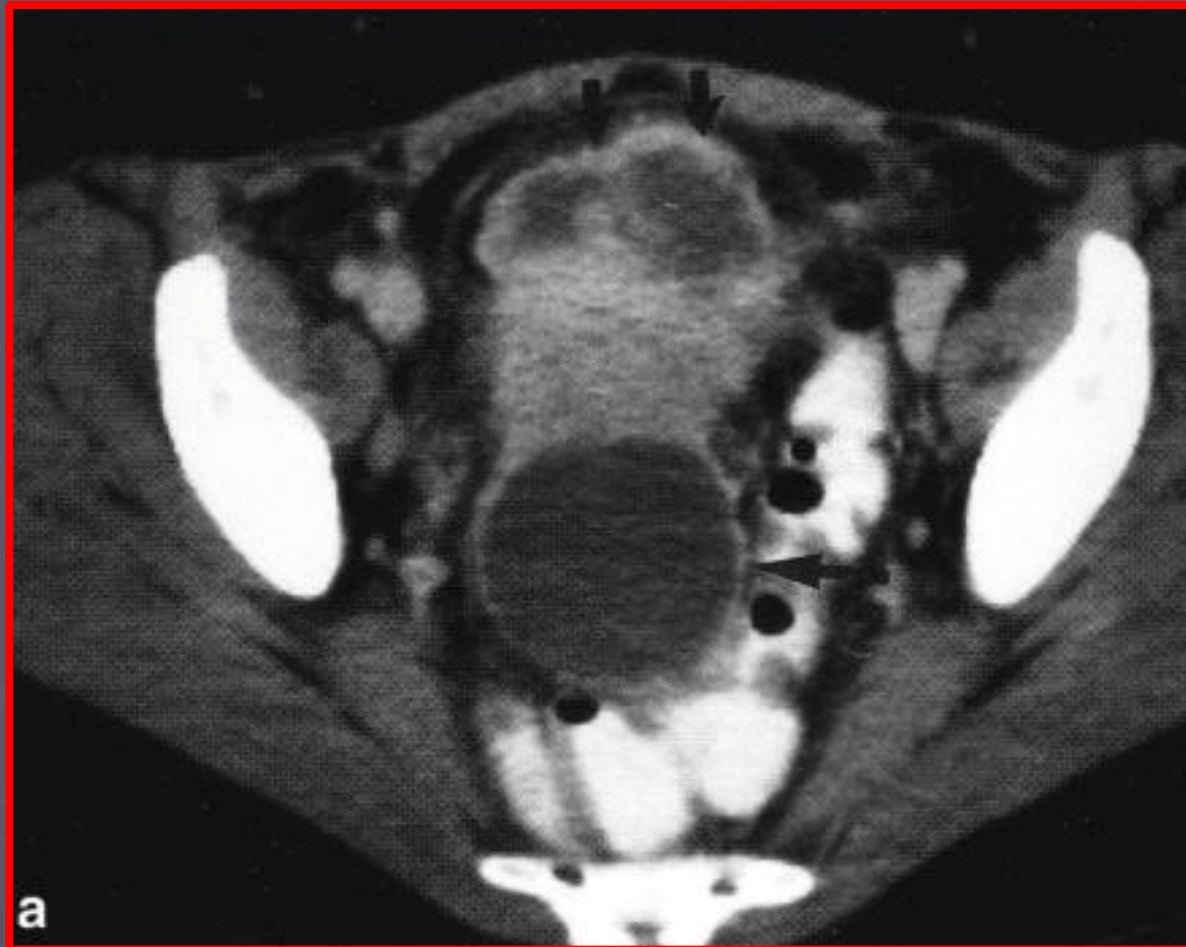Острая посттравматическая обструкция левой почечной артерии



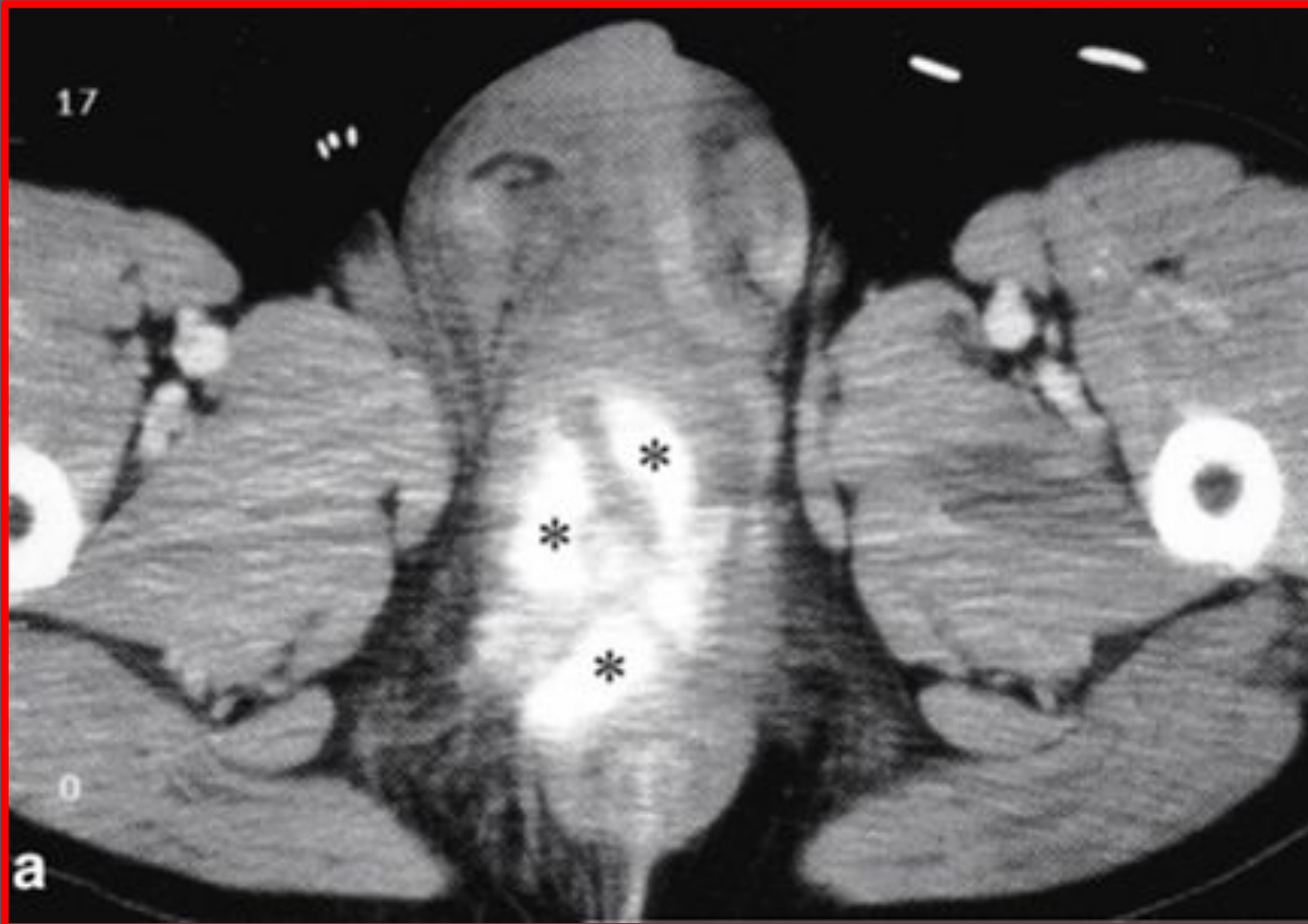
Травма желчного пузыря (газ)



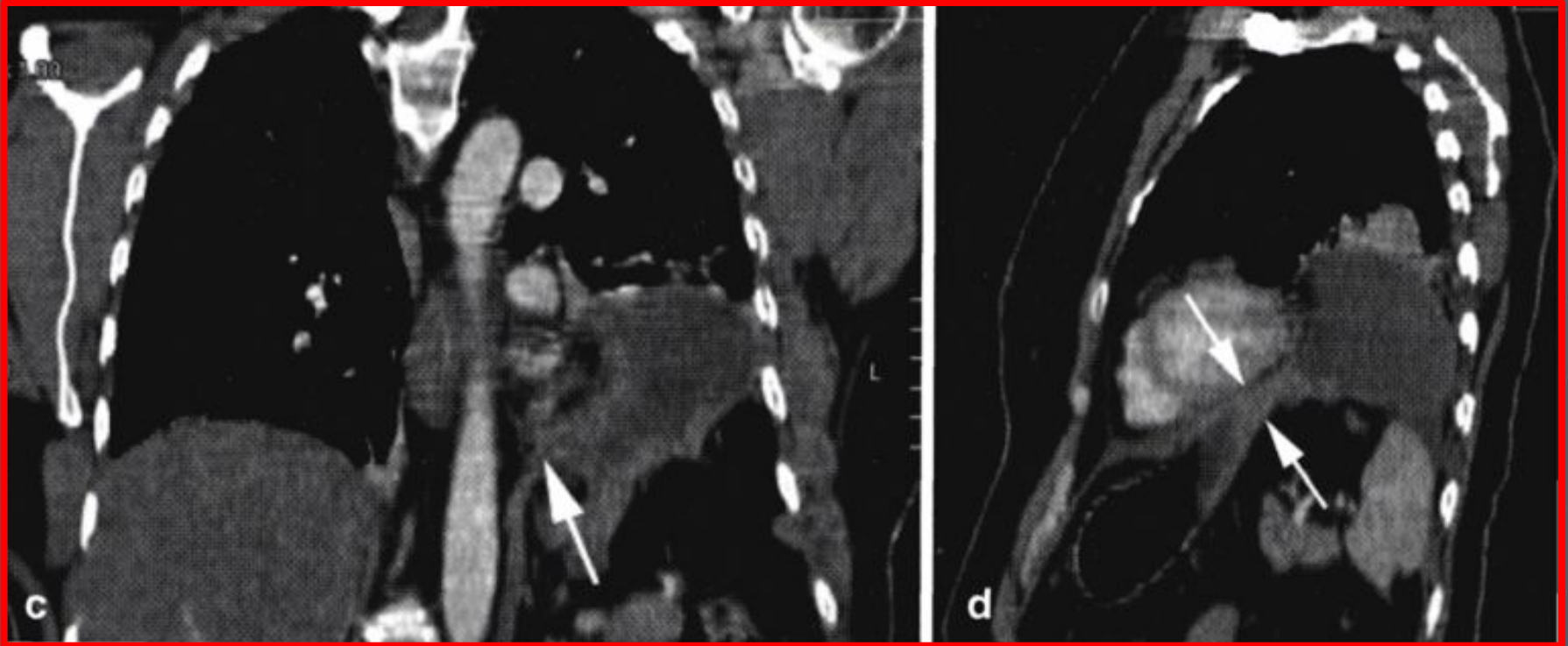
Посттравматический абсцесс в полости малого таза



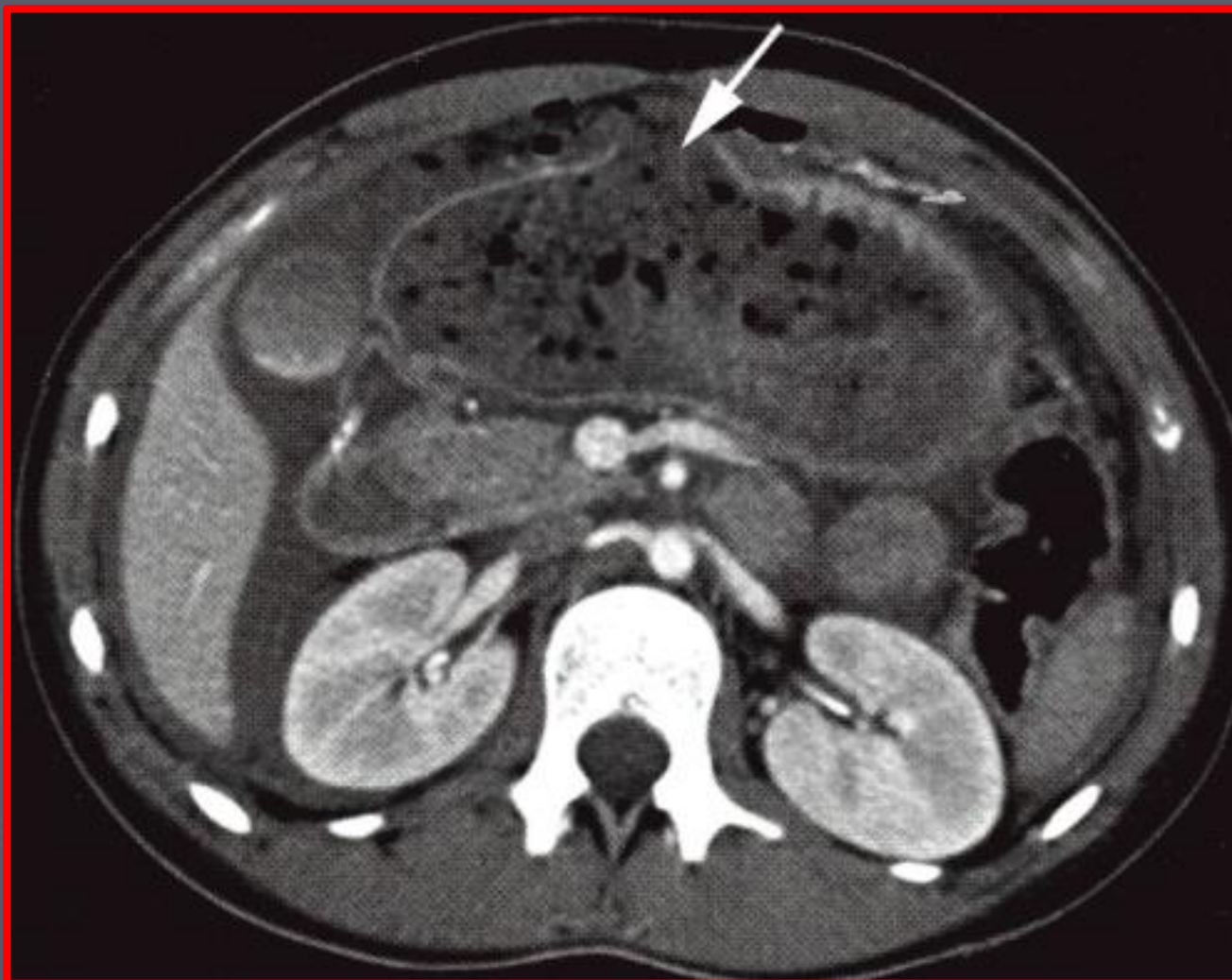
Экстравазация контрастного препарата в полость малого таза при сочетанной травме живота и таза



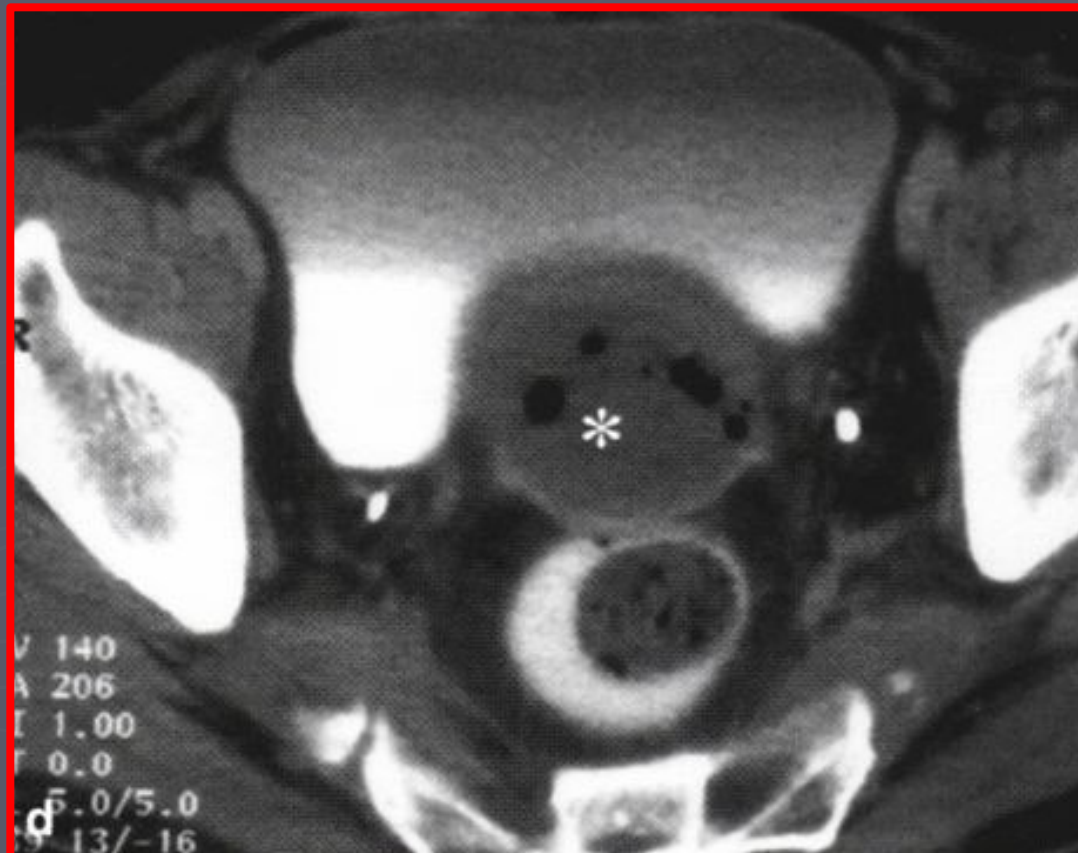
Разрыв левой ножки диафрагмы



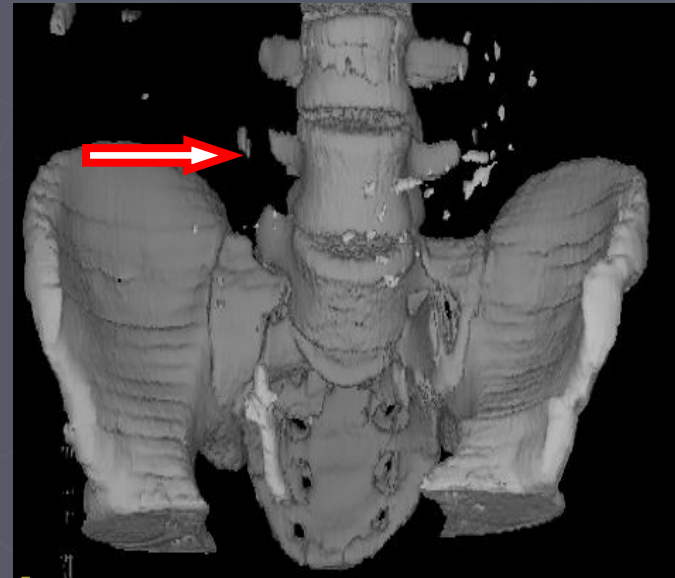
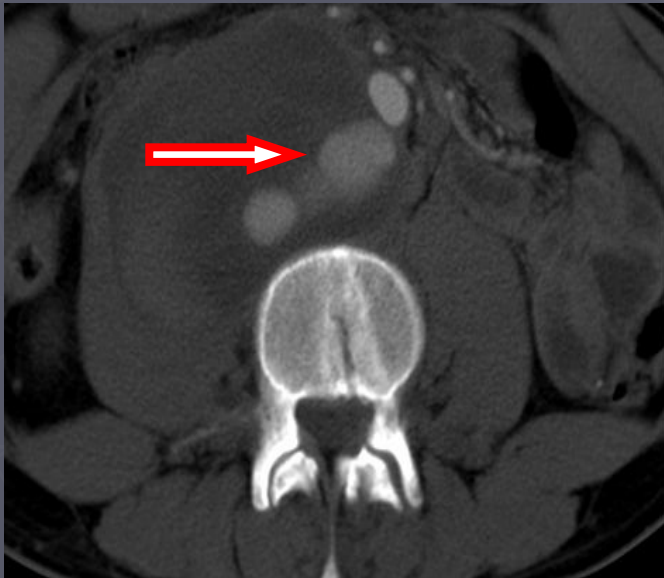
Разрыв стенки желудка



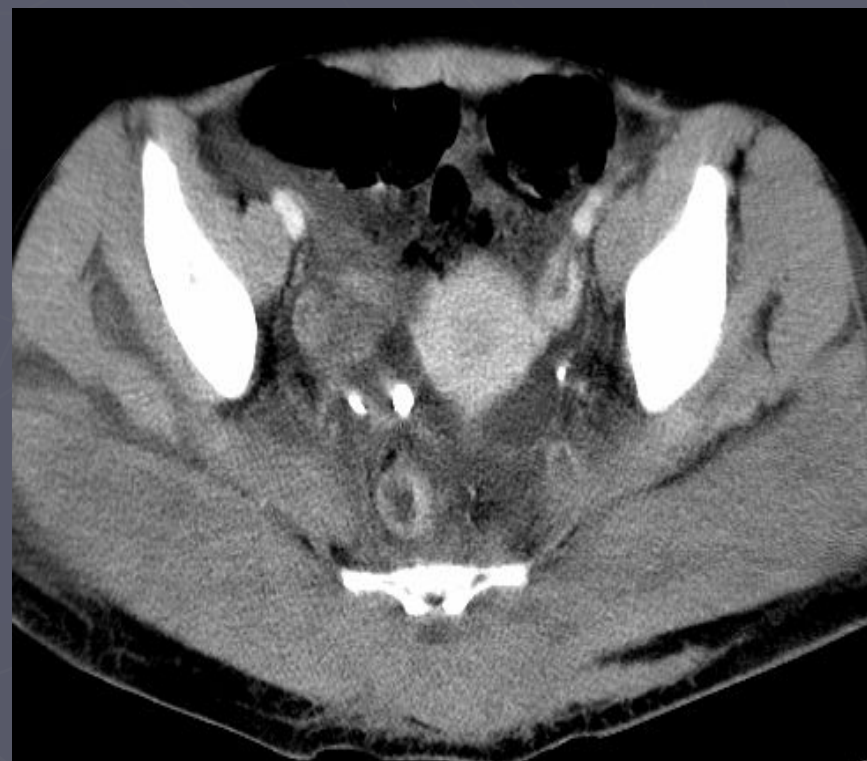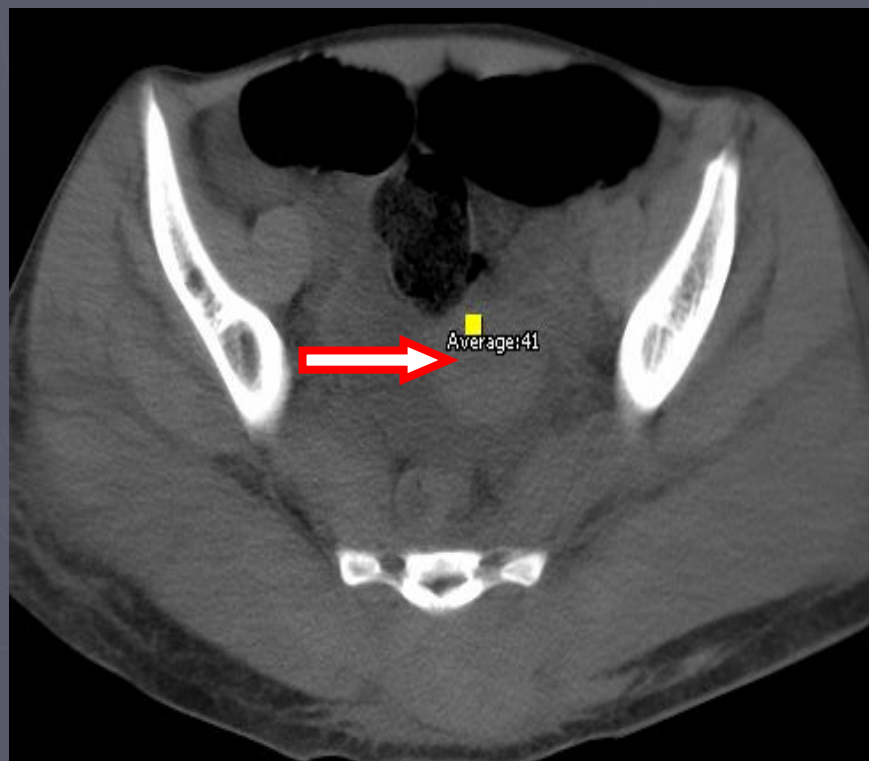
Гиподенсное образование в проекции пресакрального Дугласова пространства



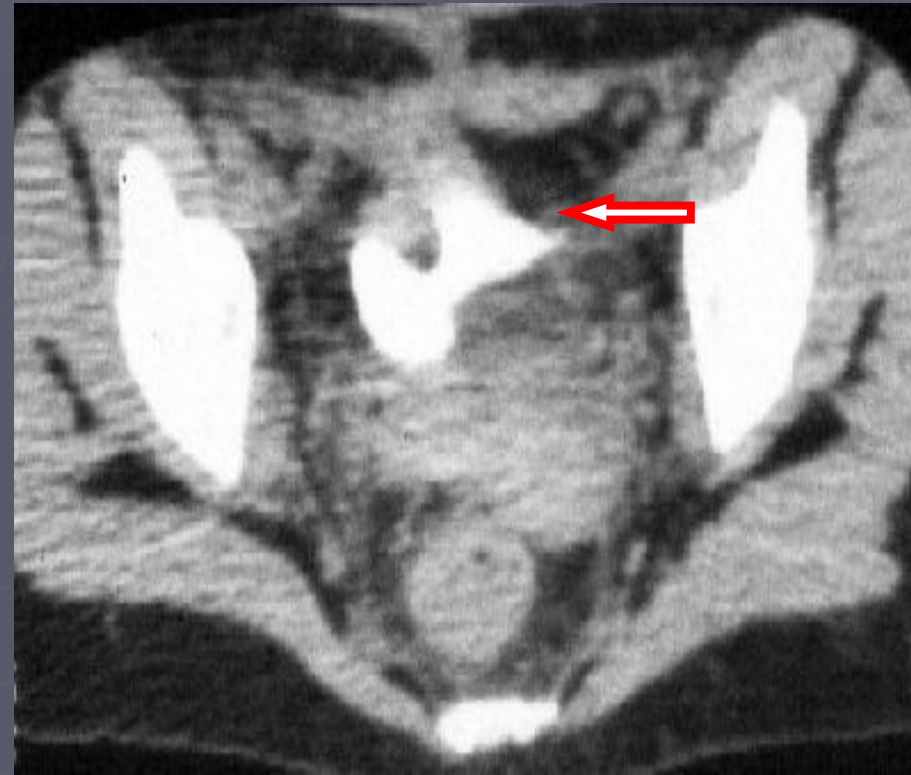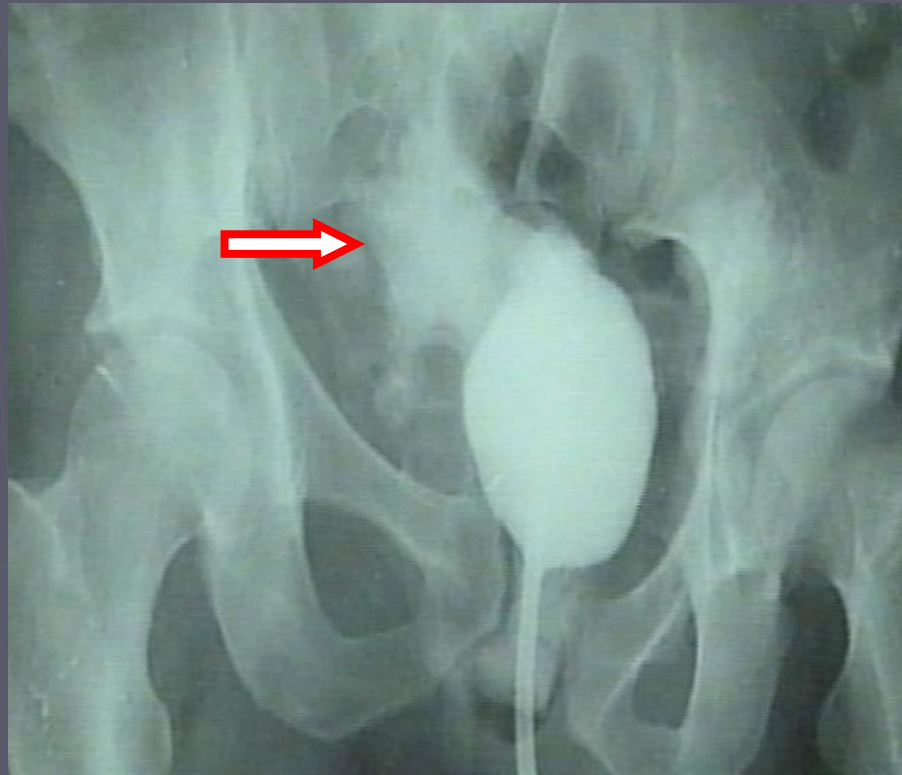
Большая паравертебральная гематома справа, экстравазация контрастного вещества из правой общей подвздошной артерии (стрелка)



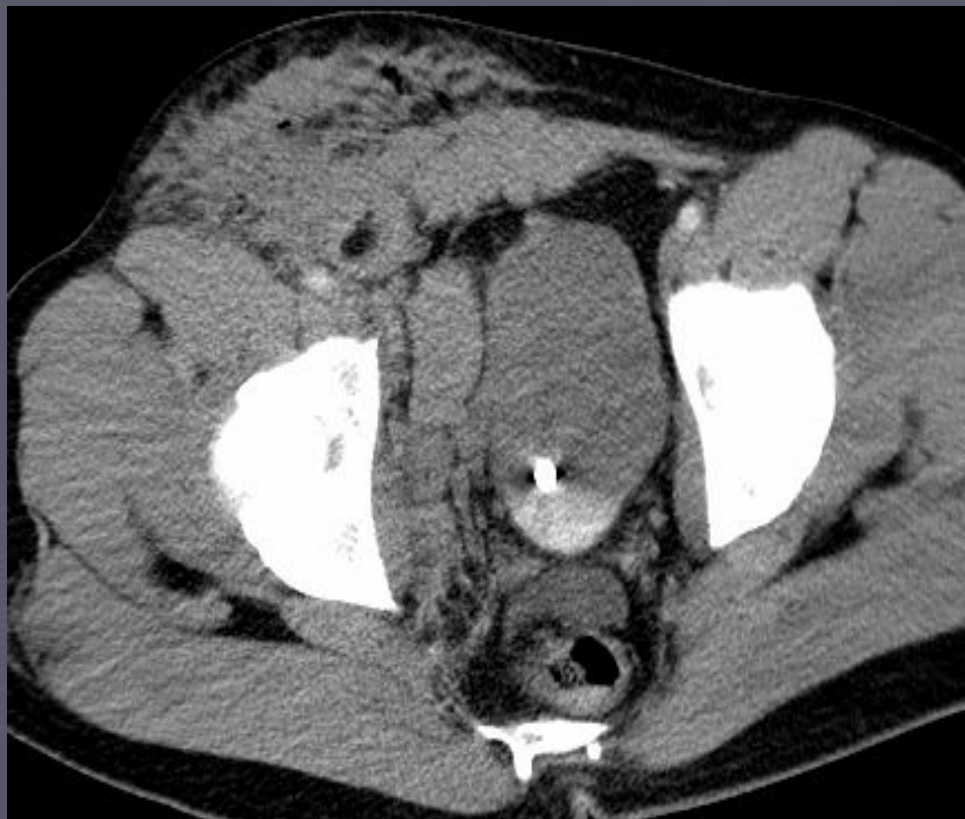Внутрибрюшная гематома



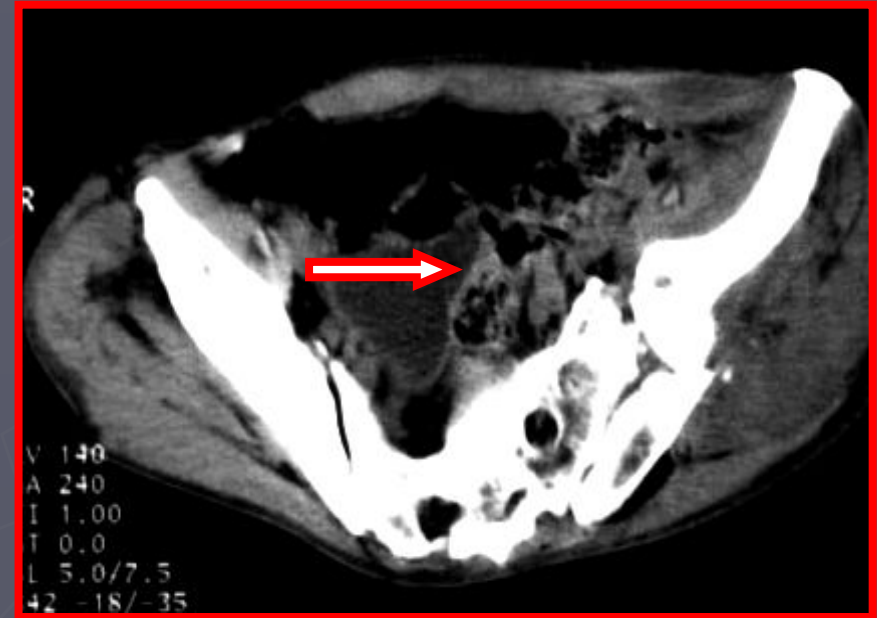
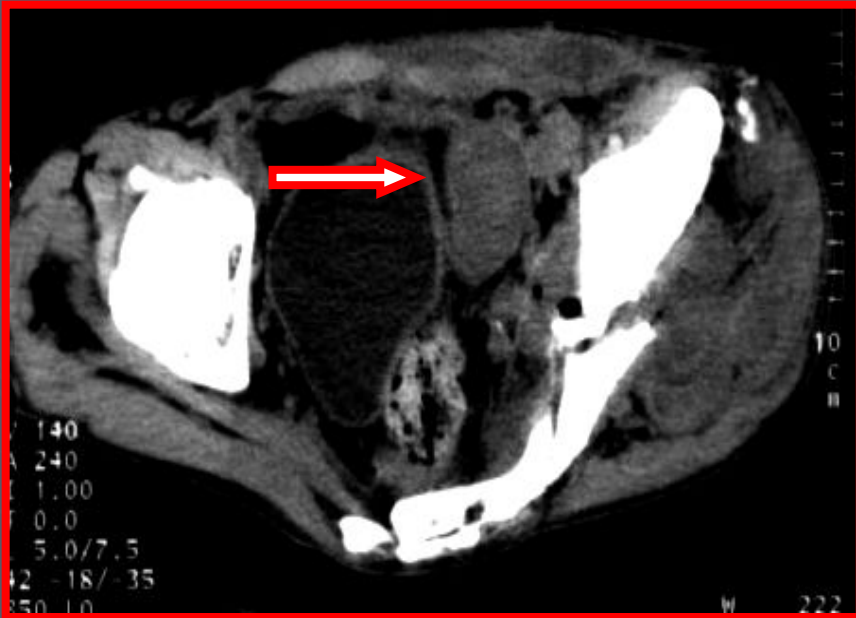
Внебрюшинный разрыв по правой латеральной стенке мочевого пузыря – выход контрастного вещества за пределы мочевого пузыря



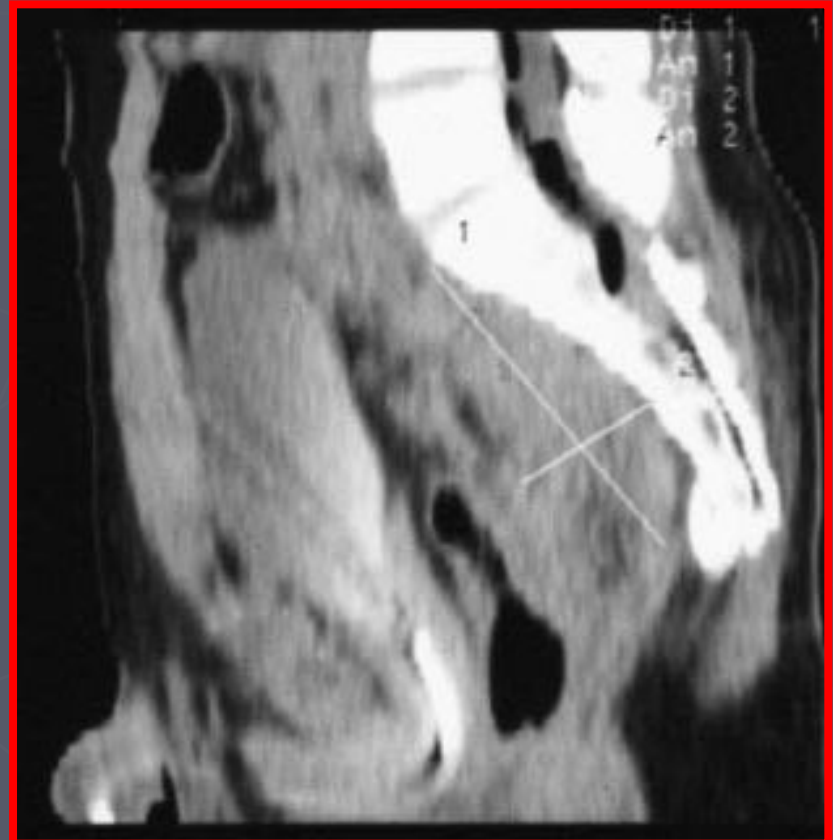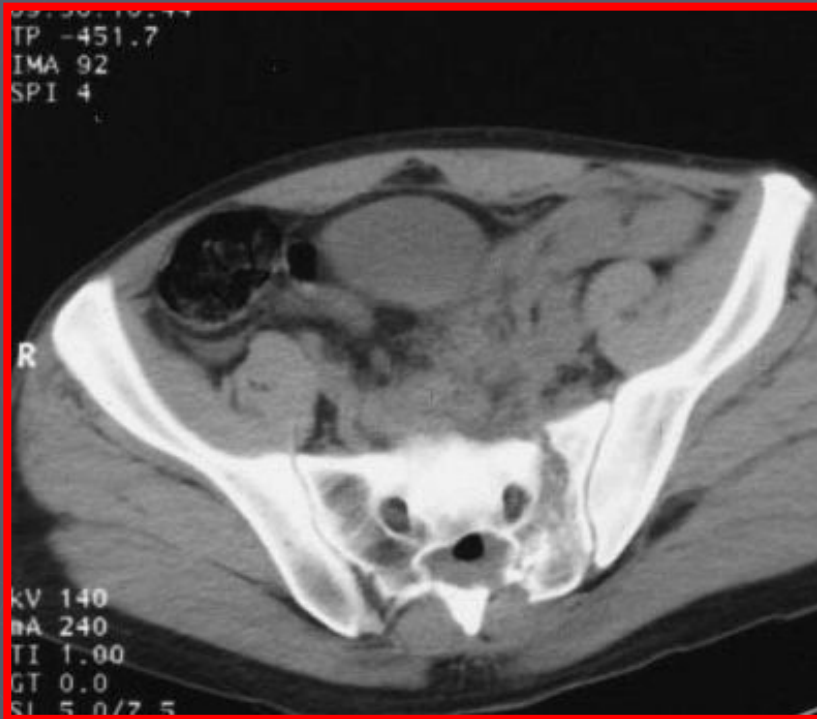Паравезикальная гематома



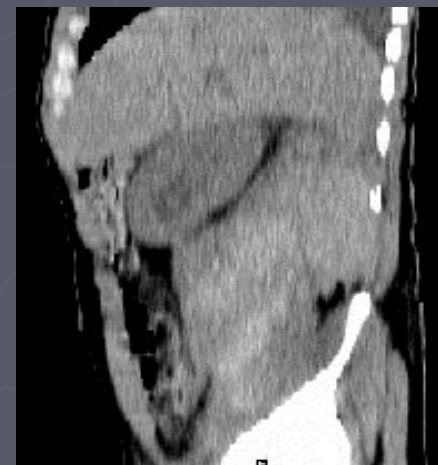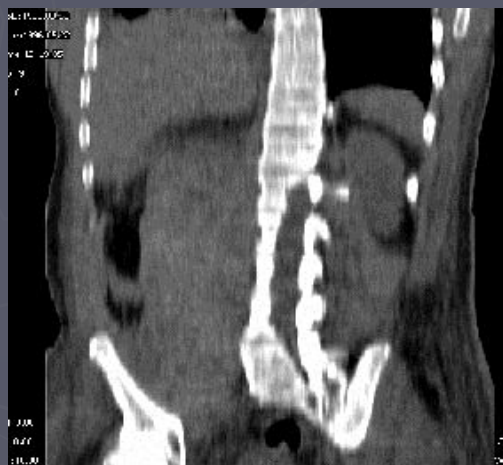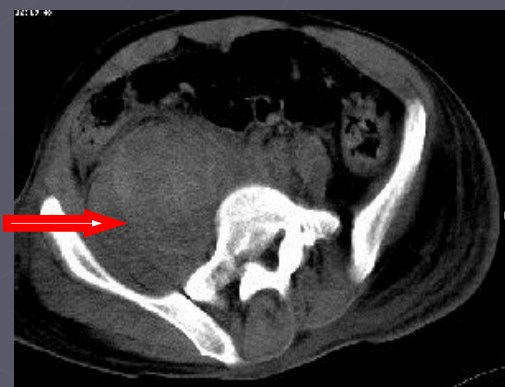
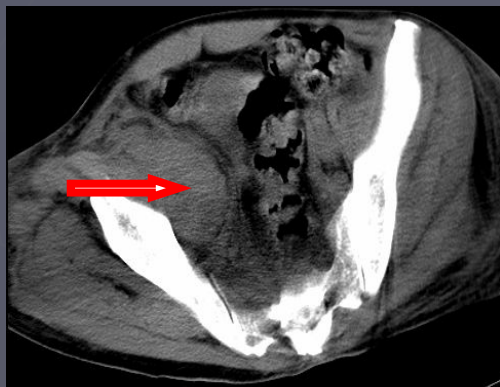Состояние после ушивания разрыва мочевого пузыря.



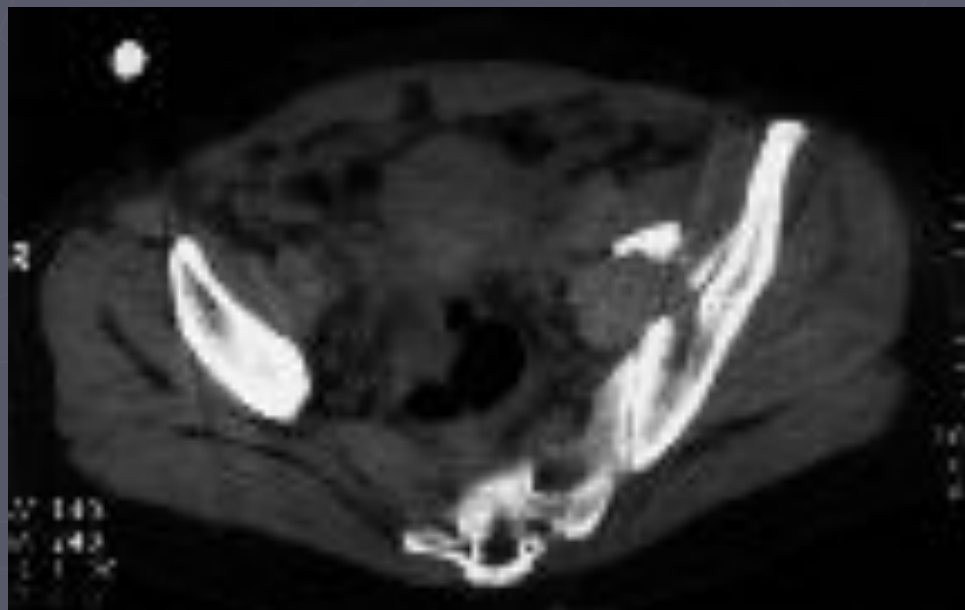
Пресакральная гематома



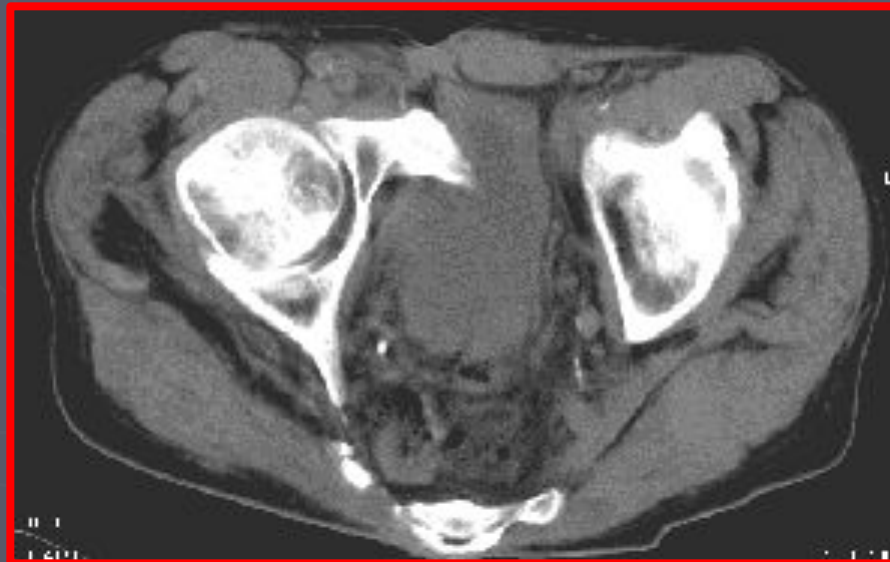Большая забрюшинная гематома справа, достигающая до уровня почек: гематома в правой подвздошной ямке, контуры мышцы и гематомы чётко не дифференцируются друг от друга



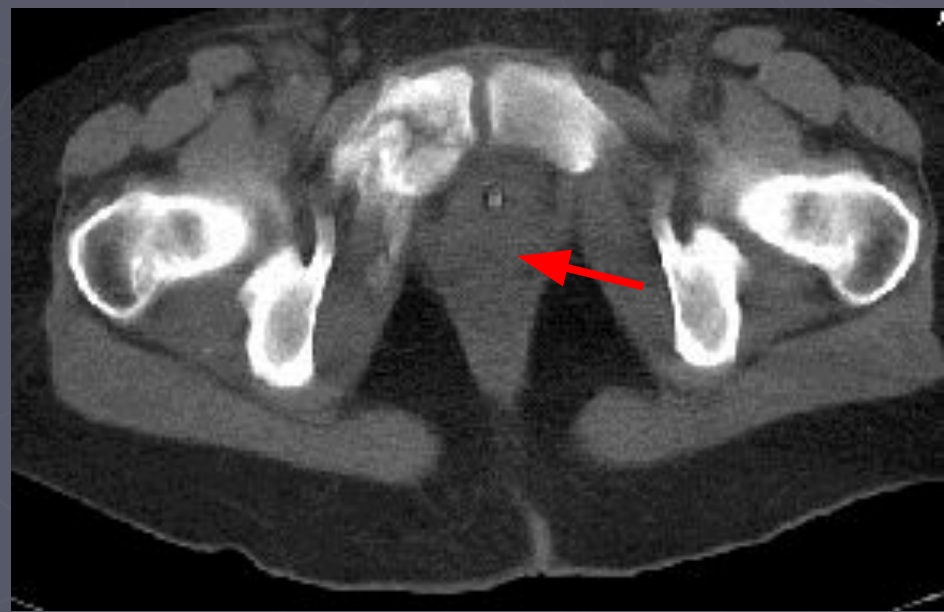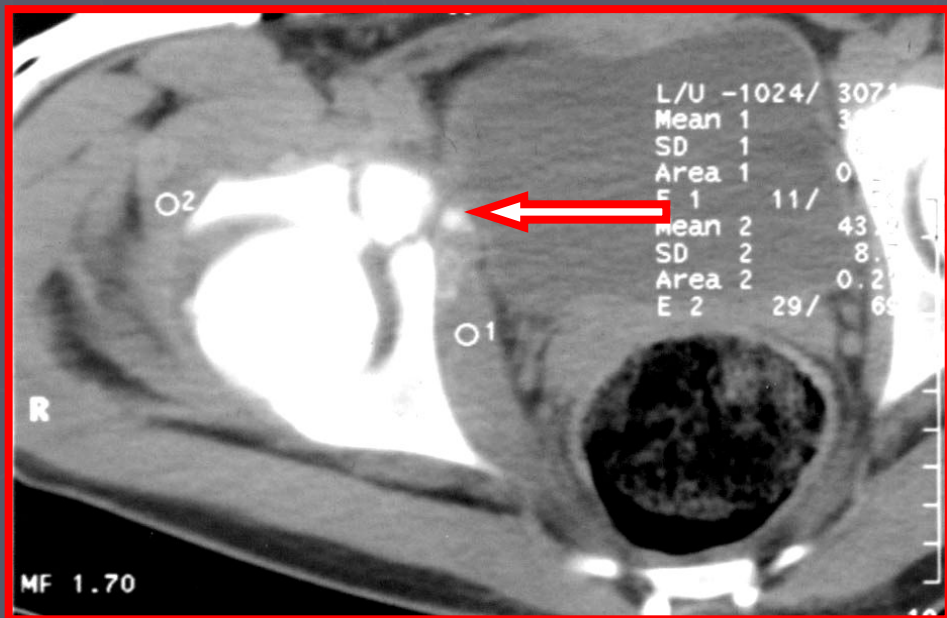
Гематома в полости малого таза на уровне многооскольчатого перелома дна вертлужной впадины



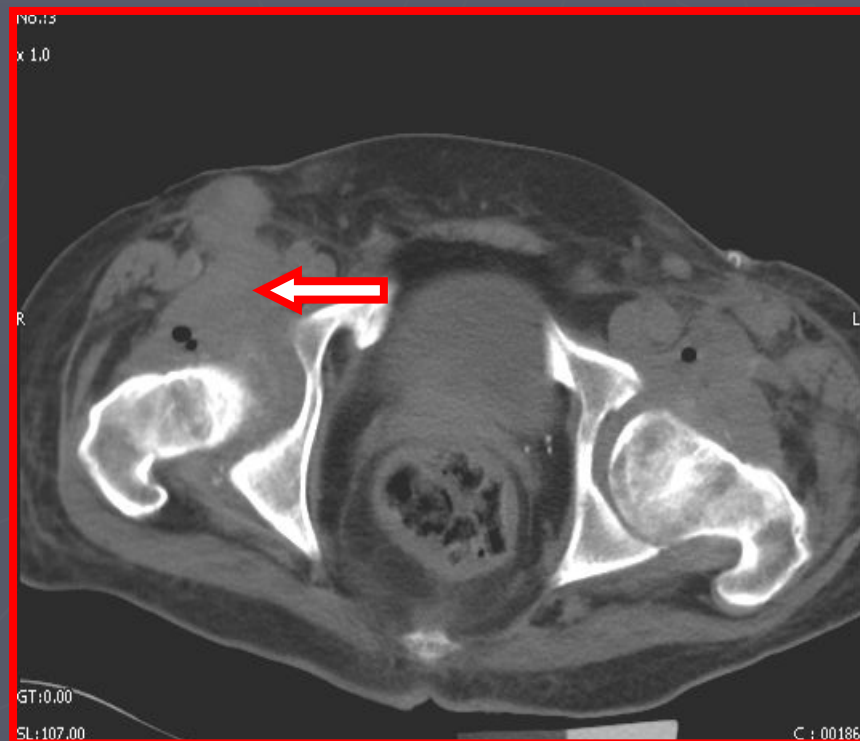
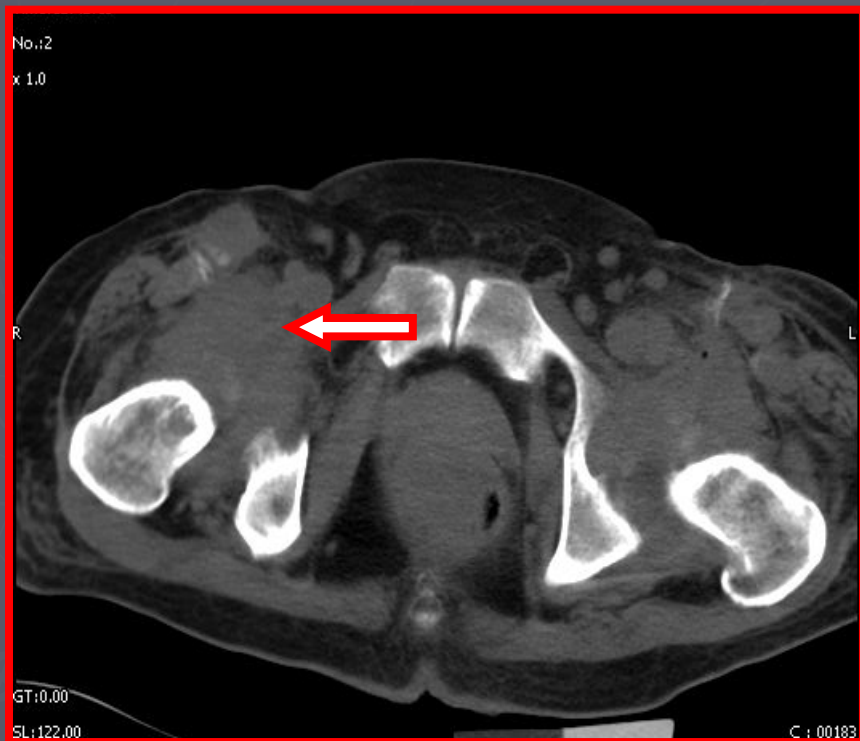Шипообразная деформация правой лобковой
кости, смещающая мочевой пузырь, стенки
которого утолщены



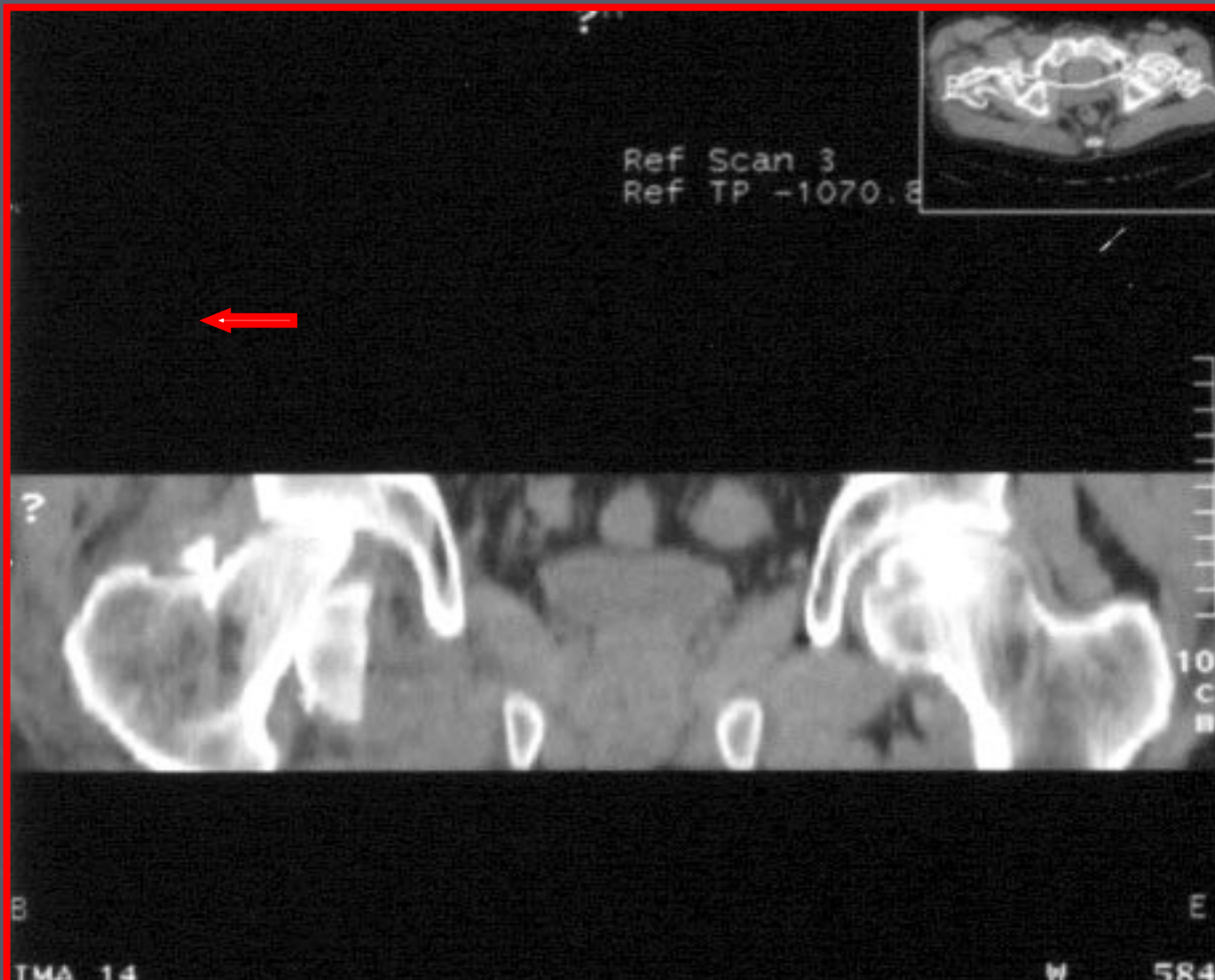Оскольчатый перелом передней стенки вертлужной впадины, мягкие ткани вокруг увеличены



Кровоизлияние в параартикулярные мягкие ткани



Липогемартроз



- ▶ Повреждения таза занимают одно из ведущих мест в структуре травматизма мирного и военного времени и составляет от 0,5% до 22,0%
- ▶ Частота переломов таза при сочетанной травме мирного времени составляет от 28% до 55%
- ▶ Пострадавшие с повреждениями таза в 77-80% лица - трудоспособного возраста (средний возраст 33 ± 5 лет)
- ▶ Летальность при сочетанной травме таза достигает 37% от числа пострадавших, при повреждении тазовых органов – до 45,9%
- ▶ высокий уровень инвалидизации пострадавших с сочетанной травмой таза - от 25% до 67,5%

Основные причины травмы таза

- ▶ ДТП - 53,9-70% - автоаварии 50-60%, мотоциклисты (10-20%), пешеходы (10-20%)
- ▶ Кататравма или падение с высоты (8 - 31,5 %)
- ▶ Внешнее сдавление (2,6 - 6,0%)
- ▶ у военнослужащих в период ведения боевых действий ведущее место занимают пулевые или осколочные ранения, а также минно-взрывная травма (2,9 %)

Повреждения таза являются компонентом сочетанных травм в 61,7-70,5%

Травматический шок наблюдается у 20,3-95,2%

- ▶ Повреждения мочевого пузыря - 11,2-16,4 %
- ▶ Повреждения уретры - 4,0 -8,2 %
- ▶ конечности - 43-65,5%
- ▶ головы 21-28%
- ▶ груди 10-17%
- ▶ живота 6,3-8,0%
- ▶ Лечение пострадавших повреждениями таза в острый период направлена на спасение жизни, в поздние сроки необходимо о специализированное ортопедическое лечение

Стратегию и тактику лечения пострадавших с повреждениями таза главным образом определяют

- Наличие и характер сочетанных повреждений
- Наличие и характер повреждения внутренних органов и кровеносных сосудов (объём и характер внутренней кровопотери, повреждения толстой кишки, органов мочевого выделения)
- степень нарушения стабильности тазового кольца
- Наличие и характер повреждения вертлужной впадины

Лучевые исследования пострадавших с травмой таза

Неинвазивные

- традиционная рентгенодиагностика
- ультразвуковая диагностика
- компьютерная томография
- магнитно - резонансная томография

Малоинвазивные

- СКТА
- контрастные методики :
уреторография, цистография
внутривенная урография,
фистулография, ангиография
- КТ с усилением
- радионуклидная диагностика

В классификациях повреждений таза используются различные критерии:

- ▶ механизм травмы
- ▶ характер и локализация повреждений
- ▶ состояние связочного аппарата
- ▶ нарушение стабильности тазового кольца
- ▶ наличие и характер повреждений внутренних органов, сосудов и нервов

3 группы переломов костей таза (Черкес-Заде) :

- -в переднем полукольце,
- -в заднем полукольце,
- -и обоих отделах тазового кольца с расшифровкой вариантов повреждений в каждом.

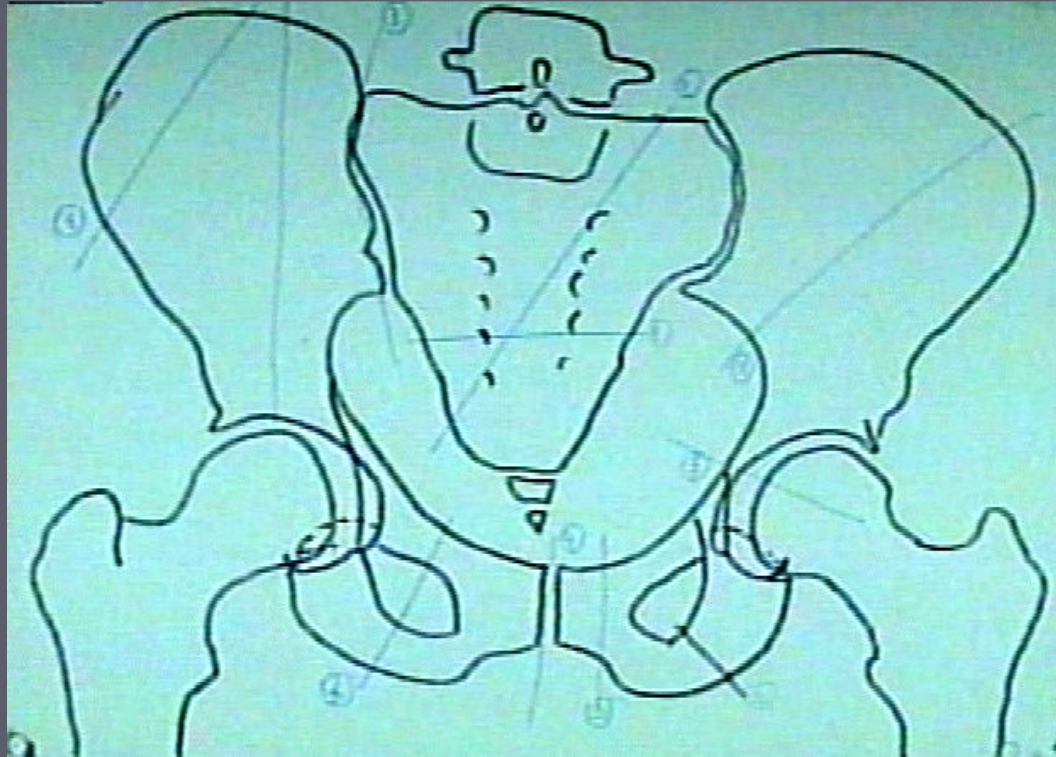
Классификация переломов костей таза

(описательно-патологоанатомическая С.С. Ткаченко 1977)

Изолированные переломы	Переломы гребня и крыла подвздошной кости, отрывы передне-верхней и передне-нижней остей подвздошной кости, переломы крестца или области крестцово-подвздошных суставов, переломы копчика.
Переломы тазового кольца без нарушения его непрерывности.	Одно или двухсторонние переломы лобковых или седалищных костей; перелом лобковой кости с одной стороны, седалищной с другой.
Двойной вертикальный перелом костей таза (типа Мальгенья)	Нарушение целостности тазового кольца в переднем и заднем отделах.
Переломы вертлужной впадины	Переломы края впадины, её дна, в том числе сопровождающиеся центральным вывихом бедра
Переломы костей таза, сочетающиеся с повреждением тазовых органов.	Переломы костей таза, сопровождающиеся повреждением мочевого пузыря, уретры, прямой кишки и т. д.

Типы переломов костей таза

(E. Letournel 1981)




1 - переломы крыла, 2 - переломы подвздошной кости с распространением на КПС, 3 - чрекрестцрвые переломы, 4 - односторонние переломы крестца, 5 - разрывы КПС, 6 - переломы в/в, 7 - переломы лонной кости, 8 - переломы седалищной кости, 9 - разрывы симфиза

Классификация таза АО

М .Tile (1988), М. Muller (1990)

- ▶ **Тип А** - повреждения таза без нарушения стабильности тазового кольца (целостность костно-связочного аппарата заднего полукольца и диафрагмы таза не нарушены, обычные механические нагрузки не вызывают патологических смещений).
- ▶ **Тип В** - повреждение с частичным нарушением стабильности тазового кольца (имеется перелом лонных костей и неполный разрыв заднего полукольца связанного с разрушением КПС (односторонний или двусторонний), диафрагма таза интактна или частично повреждена, определяется ротационная нестабильность тазовых костей).
- ▶ **Тип С** - повреждение с нарушением стабильности тазового кольца (с полной потерей целостности костно-связочного аппарата заднего полукольца и разрывом диафрагмы таза, смещение возможно во всех плоскостях (ротационная и вертикальная нестабильность).

Тип А



А1-перелома без вовлечения тазового кольца

- ▶ А1.1. - перелом передней верхней дуги
- ▶ А1.2. - перелом передней нижней дуги
- ▶ А1.3.- перелом седалищного бугра

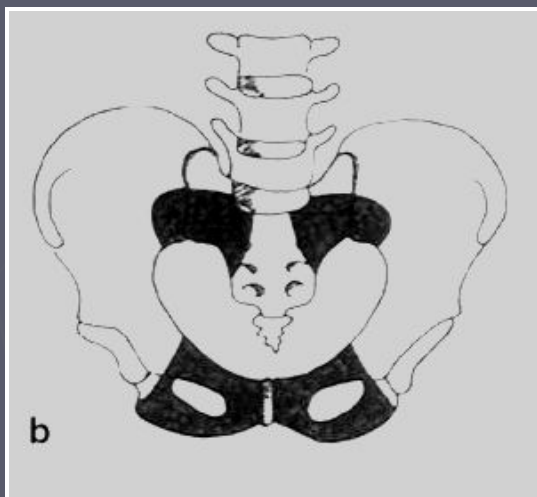
А2 -стабильные переломы тазового кольца без смещения отломков или с минимальным смещением

- ▶ А2.1. - перелом крыла подвздошной кости
- ▶ А2.2. - перелом переднего полукольца без или с минимальным смещением отломков
- ▶ А2.3. - стабильные переломы тазового кольца без смещения отломков

А3 -поперечные переломы крестца и копчика

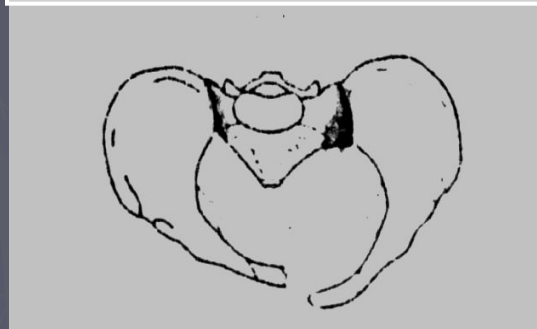
- ▶ А3.1. - перелом крестца без смещения отломков
- ▶ А3.2. - перелом крестца со смещением отломков
- ▶ А3.3. - перелом копчика

Тип В



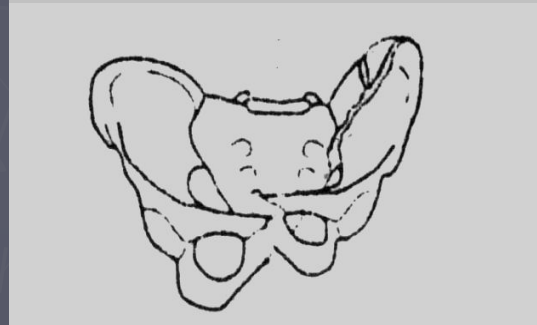
В1 - наружно ротационно нестабильные, типа «открытой КНИГИ»

- ▶ В1.1. - односторонние повреждения
- ▶ В1.2. - с расхождением лонных костей менее 2,5 см
- ▶ В1.3. - с расхождением лонных костей более 2,5 см

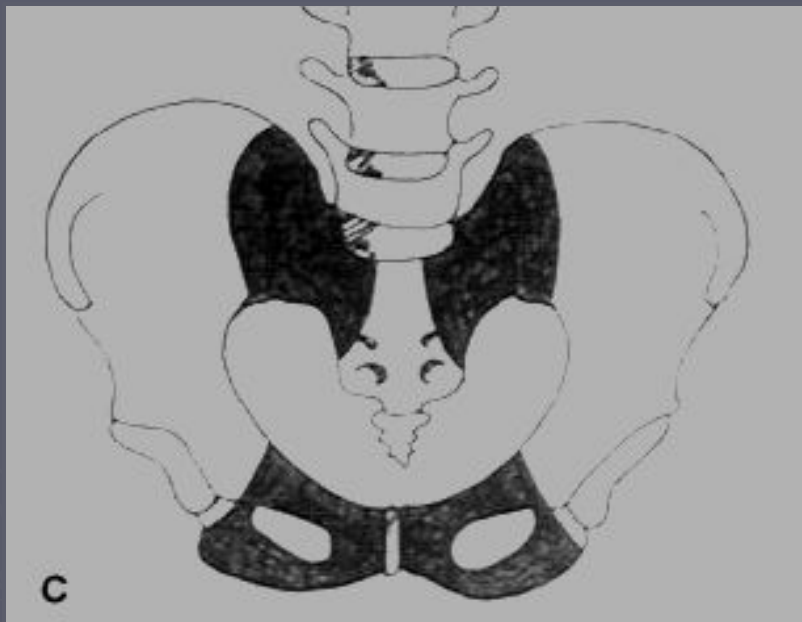


В2 - повреждения по механизму боковой компрессии, внутренняя ротация

- ▶ В2.1. - ипсилатеральные переломы переднего и заднего полуколец
- ▶ В2.2. - контрлатеральные переломы переднего и заднего полуколец (типа «ручки корзины»)
- ▶ В2.3. - двухсторонние ротационно нестабильные повреждения



Тип С

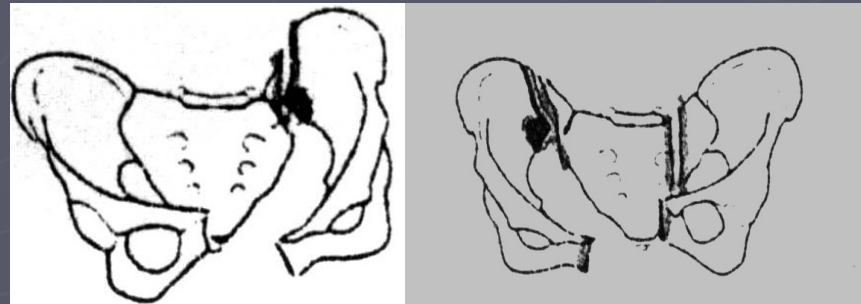
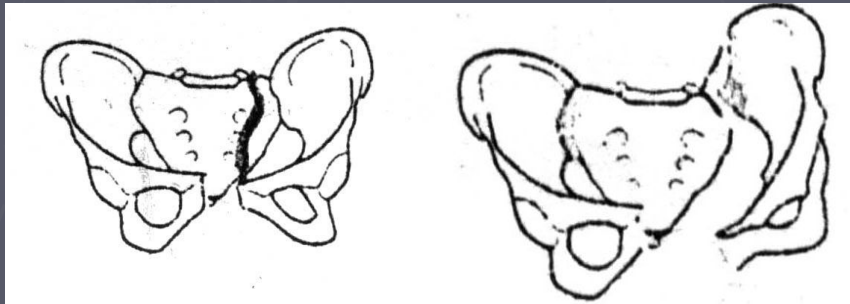


С1 - односторонние повреждения заднего полукольца

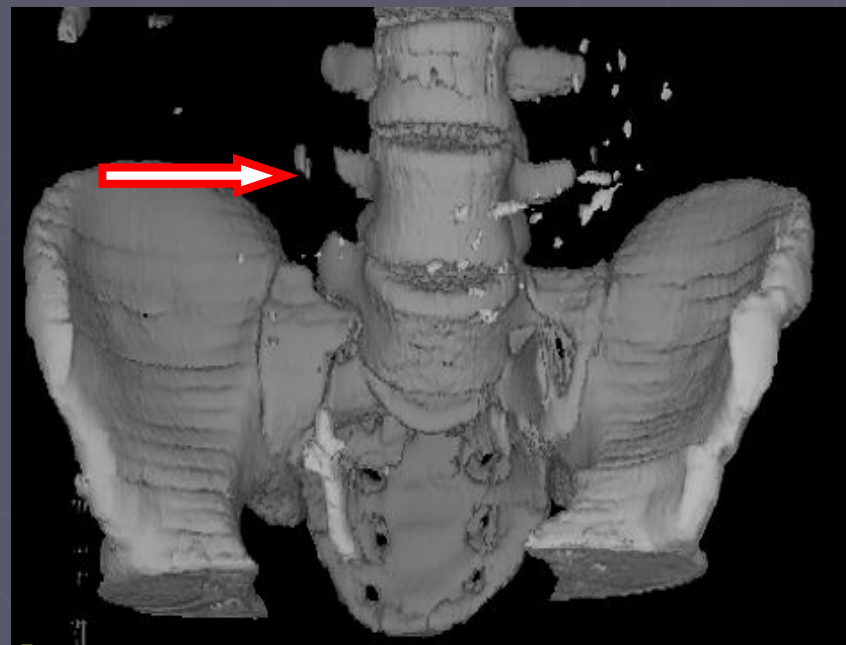
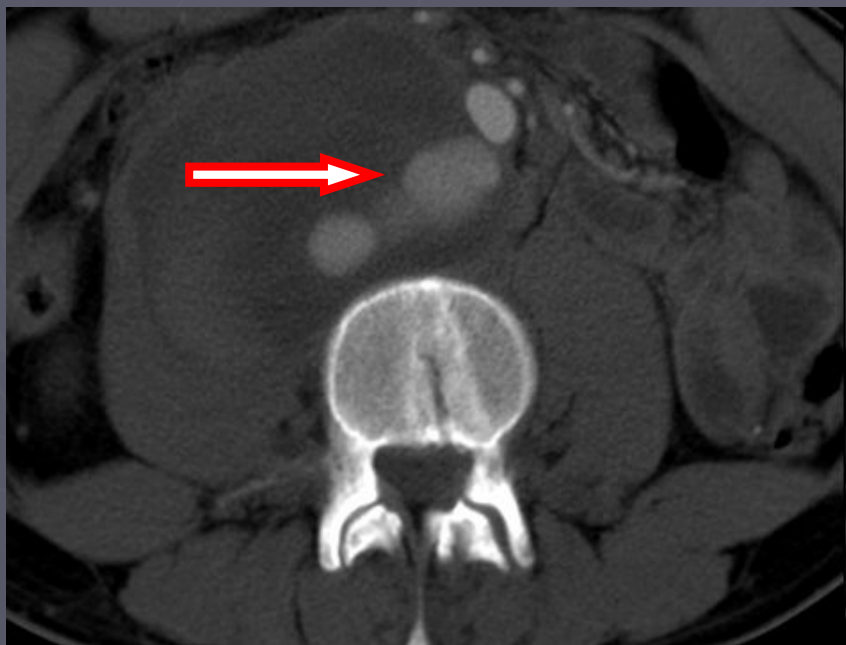
- ▶ С1.1. - перелом крыла подвздошной кости
- ▶ С1.2. - вывих (переломо-вывих) в КПС
- ▶ С1.3.- вертикальный перелом крестца

С2 - двухсторонние повреждения: с одной стороны вертикально, с другой - ротационно-нестабильные

С3 - двухсторонние вертикально нестабильные повреждения

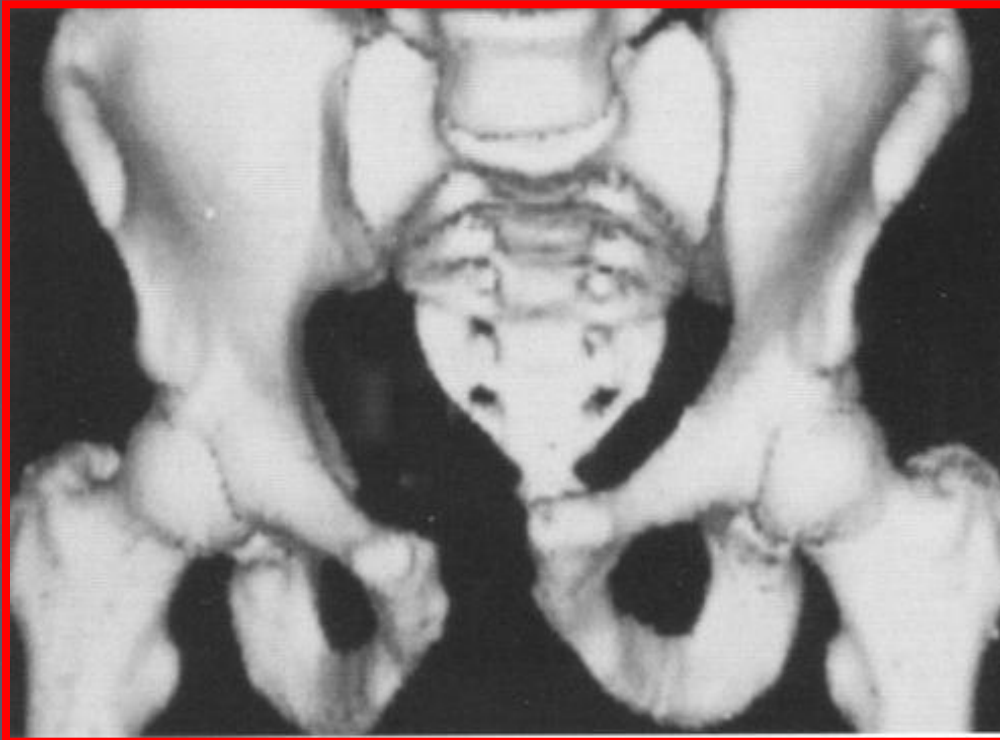


Перелом L4-L5 позвонков - косвенный признак повреждения КПС

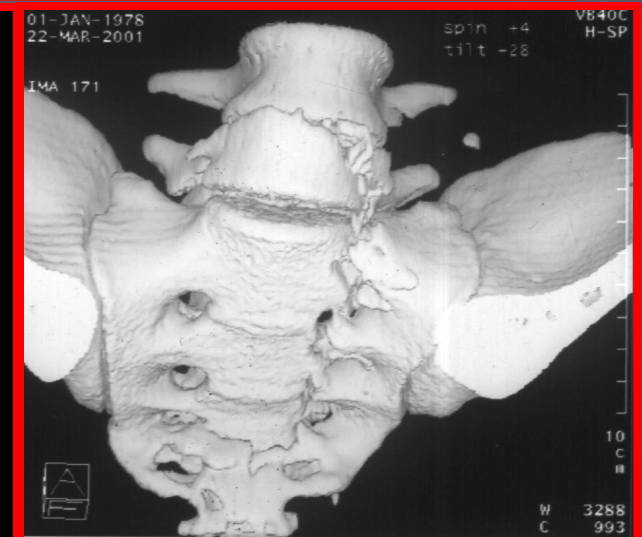
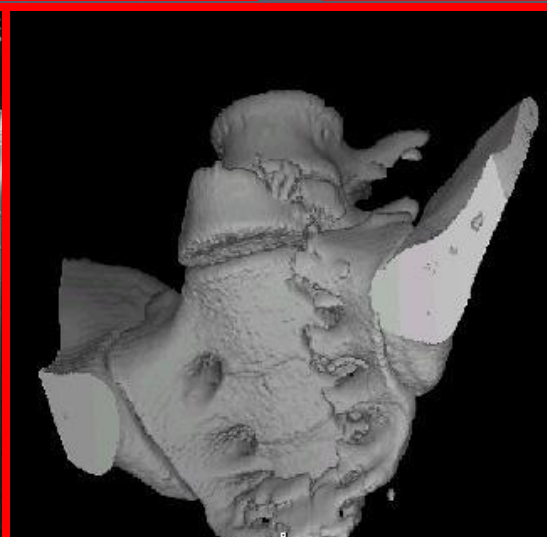
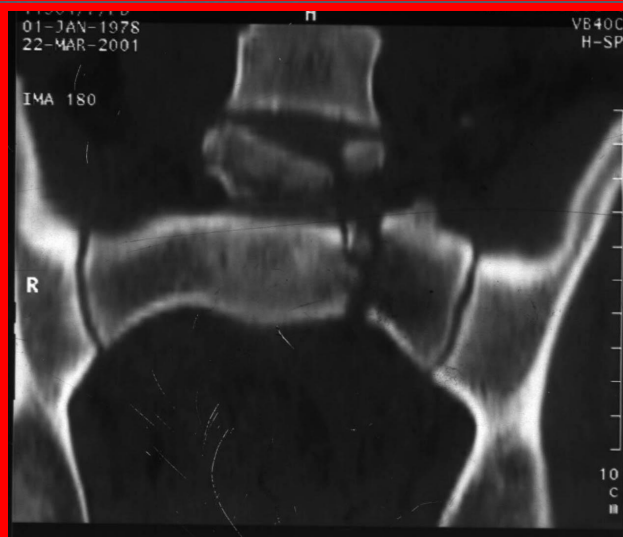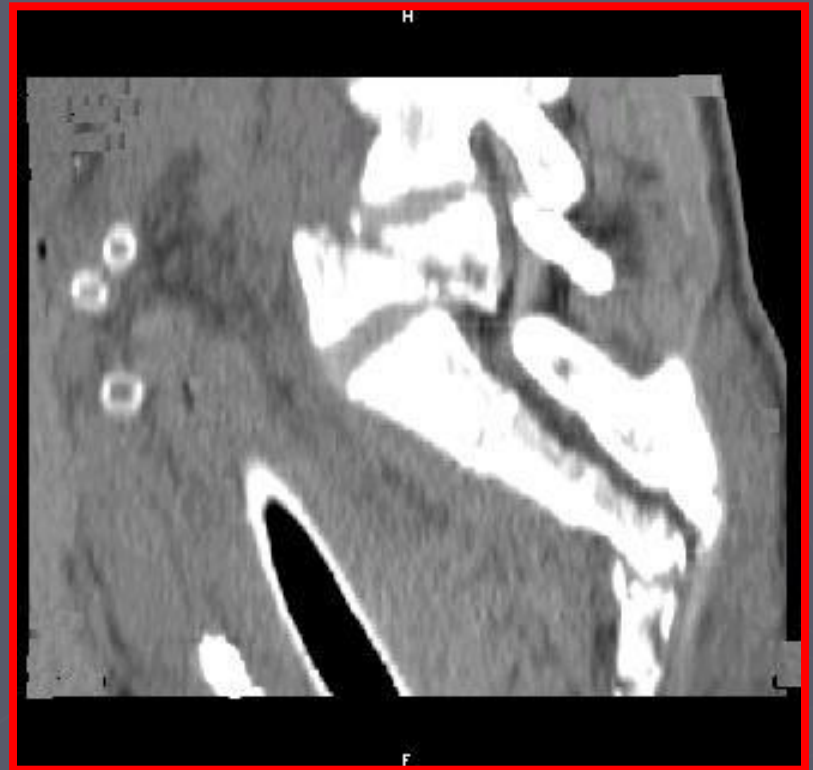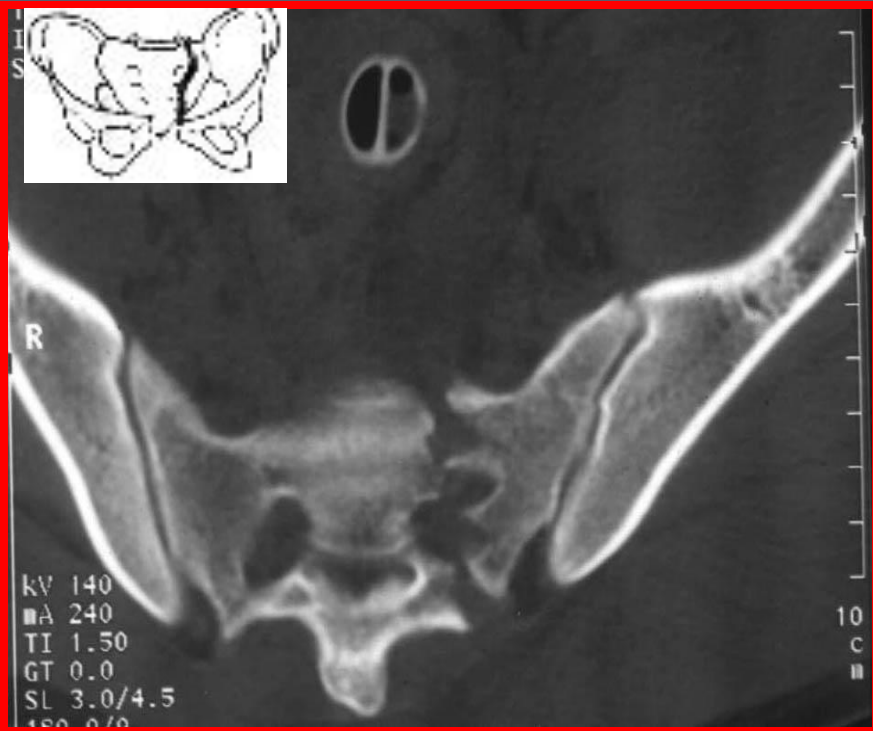


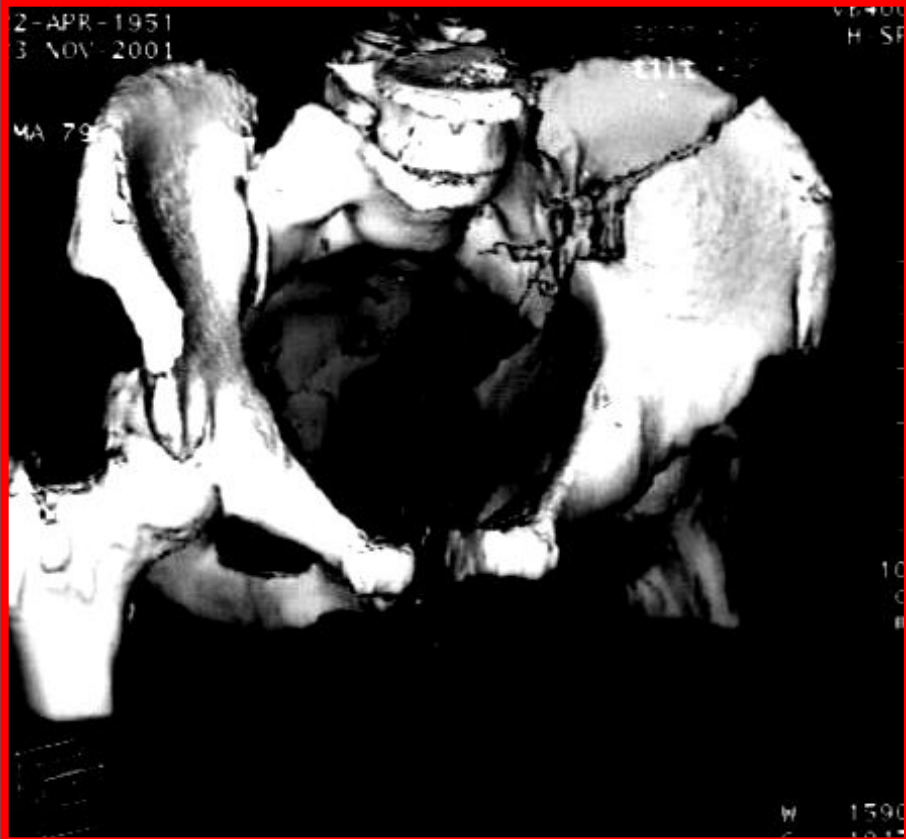Тип В

«открытая книга» разрыв лонного симфиза

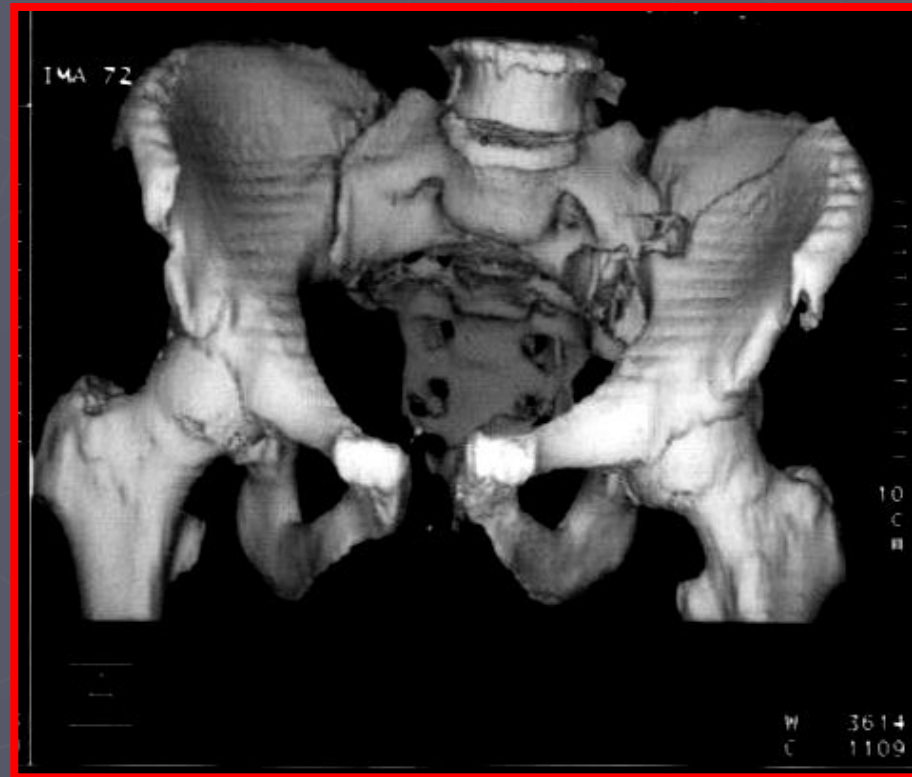


диастаз менее 2,5 см между лонными костями, или при вертикальном сдвиге менее 5 мм разрыв передних и частично межкостных КПС, крестцово-бугорные и крестцово-остистые не повреждены, м.б. импрессионный перелом крестца

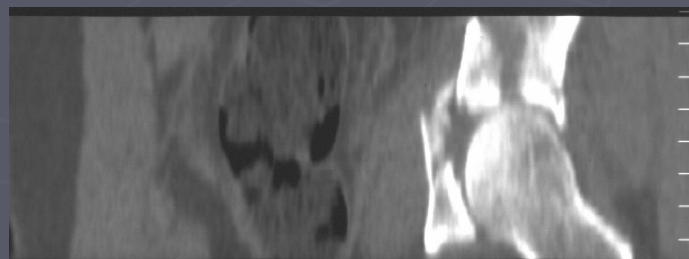
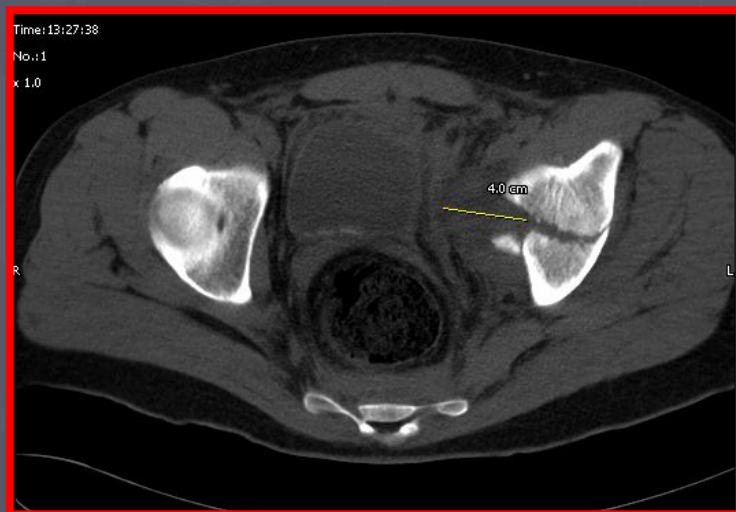
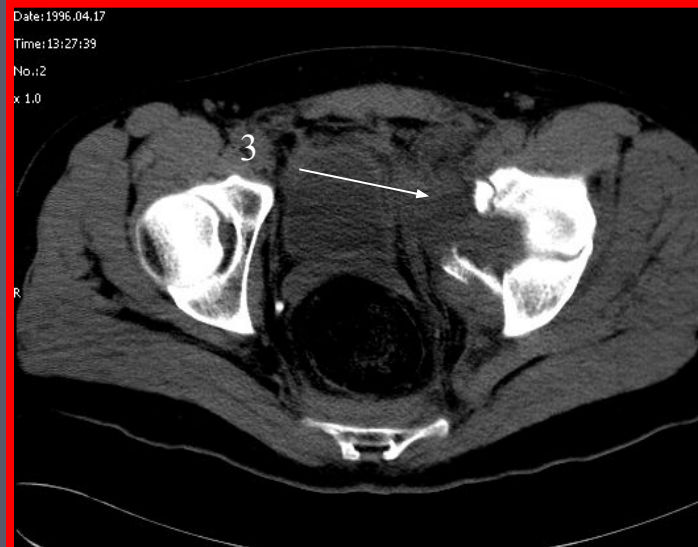
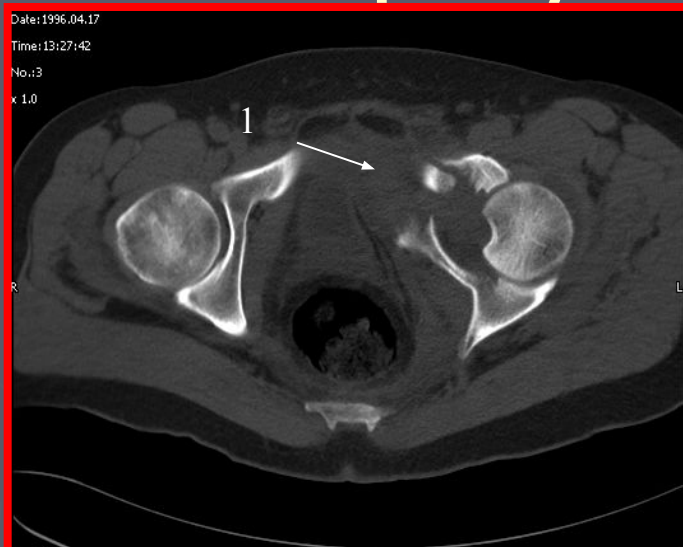


Тип С

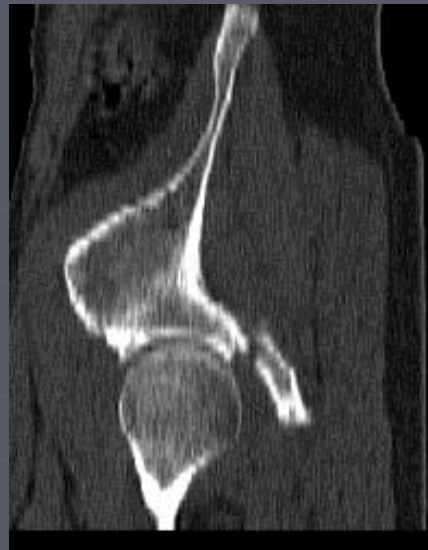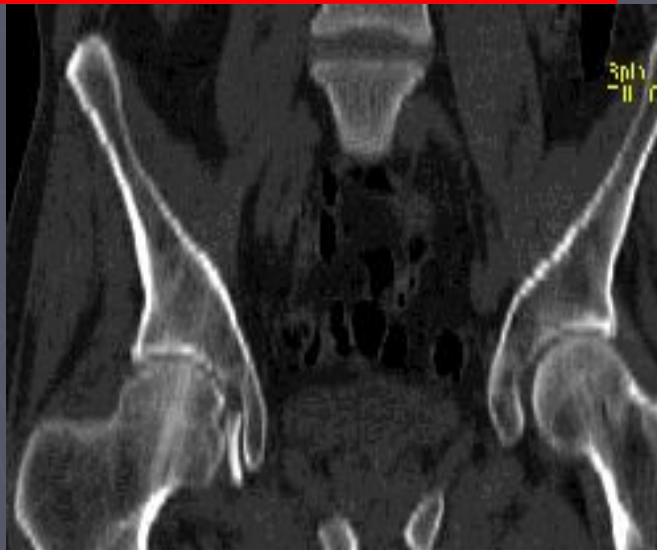
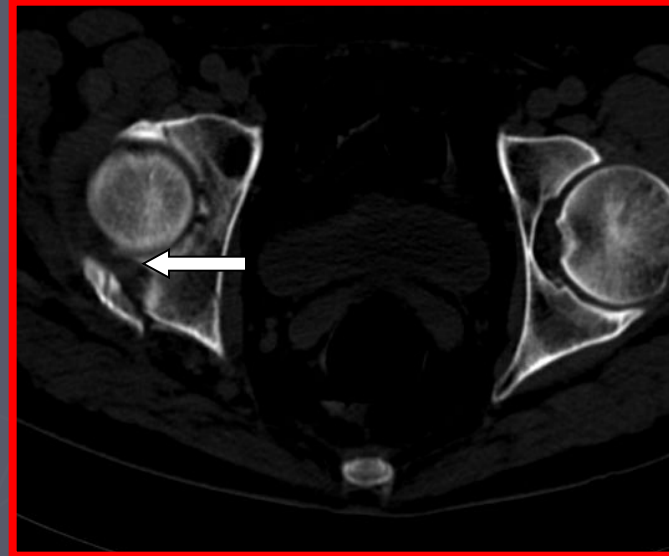
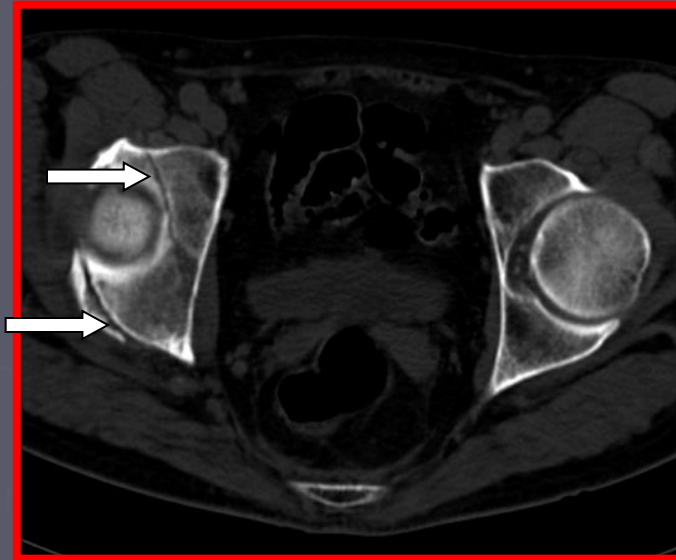


Закрытый перелом дна и крыши вертлужной впадины.



Косопоперечный перелом крыши вертлужной впадины без смещения
отломков (стрелка);

перелом крыши задней стенки вертлужной впадины со смещением мелких
отломков(стрелка) костный фрагмент у головки бедренной кости;



Перелом правой вертлужной впадины, вывих головки правого бедра

