

**Қ.А.Ясауи атындағы халықаралық қазақ-түрік
Университеті
Медицина факультеті**

**Тақырыбы: Куратор парағын дайындау мен
науқасты курациялау**

Қабылдаған: Таиров Р.А.

Орындаған: Бердинязова А.

Тобы-ЖТД 419

Жоспары:

I КІРІСПЕ

A) НАУҚАСТЫ КУРАЦИЯЛАУ

II НЕГІЗГІ БӨЛІМ

A) КУРАТОР ПАРАҒЫН ТОЛТЫРУ

Б) МҰРЫН ПОЛИПІ ТУРАЛЫ МӘЛІМЕТ

III ҚОРЫТЫНДЫ

ПАЙДАЛАНЫЛҒАН ӘДЕБИЕТТЕР



Зерттеу сұрағы



Куратор парағын толтыру және науқасқа курациялау

Зертеу мақсаты

Мұрын полипі бар науқасқа курация жасап, шағымдарын тыңдап, анамнез жинау арқылы ұғынып, сол мағлұматтарды болашақ әріптестеріме түсіндіру.

I. РЕСМИ МӘЛІМЕТ

(паспорттық бөлім)

- 1. **Фамилиясы, аты: Сагинбаева Шахима**
- 2. **Жасы: 15.12.1948ж.**
- 3. **Жынысы: әйел**
- 4. **Ұлты: қазақ**
- 5. **Жұмыс орыны: зейнеткер**
- 6. **Аурудың мекен-жайы: ОҚО Түркістан қаласы Айқожа ата №73 үй.**
- 7. **Ауруханаға түскен күні, сағаты: 04.10.2016 ж 10:40**
- 8. **Ауруханадан шыққан күні: 12.10.2016ж**
- 9. **Клиникалық диагноз: Полип поса**
- **Қосымша (ілеспелі) ауру жоқ**

НАУҚАСТЫҢ ТҮСКЕН КЕЗДЕГІ ШАҒЫМДАРЫ

Мұрнымен тыныс алуының қиындауына, бас ауруына, ұйқысыздыққа, әлсіздікке, шаршағыштыққа шағымданады.

АУРУДЫҢ ДАМУ ТАРИХЫ

Anamnesis morbi:



- Науқастың айтуы бойынша 3 жастан бері ауырады, үйде уақытша жағдайды жақсарту мақсатында емделген, соңғы күндері бас ауру, әлсіздік, шаршағыштық, ұйқысыздық пайда болған. Жолдамамен поликлиникадағы стационарға портал бойынша травматология бөлімшесіне оперативті ем алу үшін госпитализацияланды.

АУРУДЫҢ ӨМІР ТАРИХЫ.

Anamnesis vitae:

- Науқас- өзінің жасына байланысты жетілген. Тұқымқуалаушылық белгілері жоқ. Гепатит, туберкулез, тері ауруларымен ауырмаған. жасына байланысты екпесін уақытында алып отырған. Гемотрансфузия қабылдамаған. Препараттарға аллергиясы жоқ. Эпидемиологиялық айналасы таза.

II. ҚАЗІРГІ КЕЗДЕГІ ЖАҒДАЙЫ

Status praesens:

Жалпы қарау

- Санасы: айқын.
- Жалпы жағдайы: қанағаттанарлық
- Тері жамылғысы таза, перифериялық лимфа түйіндері пальпацияланбайды. Щитовидная железа и молочные железы қалыпты. Өкпесінде везикулалы тыныс. Жүрек тондары айқын, ырғақты. АҚ 120/80 мм. Іші қалыпты формада, пальпация кезінде жұмсақ, ауырсынусыз. Бауыр және көкбауыр пальпацияланбайды. Диурезі нормада.

Status lokalis



- Сыртқы мұрын дұрыс пішінді, риноскопия арқылы тексергенде – мұрынның сілемейлі қабаты аздап бозарған полип жоғары қарай өркендеп, тыныс алуға қиындық туғызған. мұрын тесігі арқылы рентгенография жасағанда – мұрын қуыстарының қарайған. Миндалиналар сусымалы, гипертрофияланған, лакуналары бос, Зак және Гисс белгілері теріс мәнді. Есту жолдары құрғақ, гиперемия, бөлінділер жоқ. Естуі қалыпты.

ТЫНЫС ЖҮЙЕСІН ТЕКСЕРУ

Тыныс алу сипаты – мұрын арқылы демалуы қиындық туғызады.

Көмекей – дауысының сипаты қалыпты, қарлығулар жоқ

Keуде клеткасын қараған кезде : көкірек клеткасы симметриялы, бұғана асты және үстіңгі шығыңқылары өзгеріссіз, жауырын қалпы өзгермеген.

Keуде клеткасын динамикалық қарап көруі: кеуде клеткасы екі жақты бірдей тыныс алу актісіне қатысады. Науқаста кеуделік тыныс алу.

ПАЛЬПАЦИЯ

Қабырға аралықтары ауырсынусыз, дауыс дірілі екі жақта да бірдей

ПЕРКУССИЯ

Өкпенің төменгі жиегінің шекарасы

Аускультацияда:

Keуде клеткасының әр жерінде везикулярлы тыныс,
сырылдар жоқ

Бронхофония – күшеймеген

Топографиялық сызықтар	Оң жақ	сол жақ
1. Төс маңы сызығы	VI	—
2. Бұғана орта сызығы	VI	—
3. Алдыңғы қолтық асты сызығы	VII	VII
4. Ортаңғы қолтық асты сызығы	VIII	VIII
5. Артқы қолтық асты сызығы	IX	IX
6. Жауырын сызығы	X	X
7. Омыртқа асты сызығы	XI кеуде омыртқа тұсы	XI кеуде омыртқа тұсы

ЖҮРЕК ТАМЫР ЖҮЙЕСІН ТЕКСЕРУ

Жүрек тұсын қарау: қарап тексергенде мойын тамырлары қалыпты. Жүрек тұсында патологиялық өзгерістер жоқ. Жүрек ұшы түрткісі анықталады.

Пальпация: жүрек ұшы түрткісі бұғана орта сызығынан 0,5 см ішке қарай, сол жақта 5 – ші қабырға аралықта анықталады. Оның аумағы шамамен 1,5 см, орташа күшті резистентті. Пульсі 73 рет минутына.

Перкуссия: жүректің шекаралары қалыпты. Жүректің оң жақ салыстырмалы тұйықтығының шекарасы бұғана орта сызығынан 1 см ішке қарай орналасқан. Жүректің жоғарғы шекарасы бұғана орта сызығы бойынша 3-ші қабырға денесіне сәйкес. Салыстырмалы тұйықтық көлденең 12 см. Жүректің оң жақ абсолютті тұйықтығының шекарасы төстің сол жақ шетінен 1 см ішке қарай. Сол жақ абсолютті тұйықтығының шекарасы бұғана орта сызығынан 1 см ішке қарай.

Жоғарғы абсолютті тұйықтығының шекарасы сол жақ 3-ші қабырғаның төменгі шеті.қан тамыр шоғырының ені 5 см.

Аускультация: жүрек тондары жақсы естіледі. Жүректің жиырылу жиілігі 73 рет минутына. «бөдене ырғағы», «шоқырақ ырғағы» жоқ. Артериалды қан қысымы сол жақта да оң жақта да 120/80мм.сын.бағ.

АС ҚОРЫТУ ЖҮЙЕСІН ТЕКСЕРУ.

Науқастың тәбеті қалыпты, дәм сезу, жұтынуы жақсы. Ауыз қуысын қарағанда тілі ылғалды, шырышты қабаттар, ашық қызыл түсті, тілінде емізіктер айқын көрінеді, жұтқыншағы бос, бадамша бездері айқын өзгеріссіз. Іші дұрыс формалы, симметриялы,. Ортнер, Кера, Мерфи симптомдары теріс.

Терең пальпацияда : тоқ ішектің төмендеген бөлімі сол жақ аймағында анықталады, цилиндр тәрізді, жұмсақ, аздап қозғалмалы. Тоқ ішектің көлденең бөлігі асқазанның төменгі шекарасынан 2-3 см төмен, доға тәрізді иілген, көлденең орналасады, асқазанның үлкен иілімі кіндіктен 2см жоғары, дененің ортаңғы сызығының 2 жағында орналасқан. Асқазанның кіші иілімі, қалтқысы пальпацияланбайы.

Перкуссияда: тимпаникалық реңді дыбыс естіледі. Асқазанды перкуссиялағанда асқазанның төменгі шекарасы кіндіктен 3см жоғары орналасқан. Бауыр пальпациясында ауырсынбайды. Курлов бойынша өлшемдері 11*9*7см. Көкбауыр ауырсынусыз, ұлғаймаан.

НЕСЕП БӨЛУ ЖҮЙЕСІН ТЕКСЕРУ.

Жалпы қараған кезде мықын, бел аймағында ісінулер жоқ. Ұрғылау симптомы 2 жактан да теріс. Қуық қасаға үстінен жоғары пальпацияланбайды. Несепағар нүктелерінде ауырсыну жоқ. Зәр шығаруы еркін , ауырсынусыз.

НЕРВ ЖҮЙЕСІН ТЕКСЕРУ.

Дәм және иіс сезуі сақталған. Есту және вестибулярлы аппараттары өзгеріссіз. Мимикалық бұлшықеттері қалыпты, жұтынуы , еркін сөйлесуі бұзылмаған. Науқастың жүруі қалыпты. Гиперкинездер жоқ, қалтырау болмайды, рефлекстері сақталған. Беткей және терең сезімталдығы сақталған. Менингиальды симптомдар теріс.

ІШКІ СЕКРЕЦИЯЛЫҚ БЕЗДЕРДІҢ ЖҮЙЕСІ.

Бой өсуінің бұзылысы жоқ. Қалқанша безі жалпы қарағанда көрінбейді, пальпацияланбайды.

III. АЛҒАШҚЫ (БОЛЖАМДЫ) ДИАГНОЗ ЖӘНЕ ОНЫ ДӘЛЕЛДЕУ

- **Шағымдарының негізіне:** Әлсіздік, мұрнымен тыныс алудың қиындауы, бас ауруы, ұйқысыздық.
- **Объективті тексергенде:** пальпацияда ауырсынусыз, есту жолдары құрғақ, гиперемия, бөлінділер жоқ. Естуі қалыпты. Миндалиналар сусымалы, гипертрофияланған, лакуналар бос, Зак және Гисс симптомдары теріс мәнді. Мұрны дұрыс пішінді. Тыныс алуында қиындық бар. Мұрын қуысы қабаттары гиперемияланған. Мұрын тесігі арқылы рентгенологиялық тексергенде мұрын қуысы қарайған.

● ПАРАКЛИНИКАЛЫҚ ЗЕРТТЕУ НӘТИЖЕЛЕРІН САРАПТАУ

● Қанның жалпы анализі: 3.10.2016ж

- Гемоглобин 148г/л – қалыпты
- Эритроциттер $4.9 \times 10^{12}/л$ – қалыпты
- Лейкоциттер $4,8 \times 10^9/л$
- Түс көрсеткіш -0,9
- Таяқша ядр - 2
- Эозинофил – 1%
- Тромбоцит $240 \times 10^9/л$ – қалыпты
- ЭТЖ 18 мм/сағ – жоғарылаған
- сегмент ядролары- $59 \times 10^9/л$
- Моноциттер- $4 \times 10^9/л$
- Лимфоциттер- $34 \times 10^9/л$
- Соэ-2мм/сағ

- Гепатит В және С – теріс
- Биохимия жалпы белок –
- АлаТ –
- Асат - 0,85
- Билирубин жалы 17,1
- Креатинин -70,0

● **Жалпы несеп анализі**



- Мөлшері –
- Мөлдірлігі –
- Түсі – сабан сары
- Белок – жоқ
- Жалпақ эпителии - 3-5
- Шырыш – жоқ
- Лейкоцит – 4-5 к/а
- Билирубин – жоқ
- Кетон денелері – жоқ

Клиникалық диагноз: Мұрын полипі

Ота алды эпикриз

1. Ф.И.О – Асаев Бабир 1980г
2. Диагноз: Мұрын полипі
3. Аурудың клиникалық көрінісі: мұрынмен тыныс алудың қиындауы, ұйқысыздық, бас ауру.
4. Шағын анамнез: бірнеше жылдан бері зардап шегіп келеді, амбулаторлы ем нәтиже бермеген.
5. Лабараторлық тексерулер:
6. Инструментальды тексерулер: Мұрын тесігі арқылы рентгенография ж. ргізгенде – мұрын қуысының қарайғандығы. УЗИ почек – созылмалы пиелонефрит
7. Отаға көрсеткіш: полипке байланысты
8. Ота жоспары: Полипотомия
9. Қарсы көрсеткіштер: жоқ
10. Жансыздандыру : жергілікті.
11. Ескерту:
12. Отаға келісім: келісім берген.

Полипотомия операциясы

05.10.2016г 12:30

Димедролдың 1%-1,0 В/м, аналгиннің 50%-2,0 в/м енгізгеннен кейін, ота бөлімшесіне алынды, ауыз айналасын спирт ерітіндісімен тазарту жасалынды, стерильді жапқышпен жабылды, жергілікті инфильтрациялы жансыздандыру 0,25%- 5,0 новокаин ерітіндісімен лидокаин ерітіндісі шырышты қабатқа жасалды. Полипотом арқылы полипотомия жасалды. Қансырау бірінші алдыңғы тампонада жасаған сәтте тоқтады. Мұрынмен тыныс алуы қалпына келді. Алынған препарат ООД гистологиялық тексеруге жіберілді.

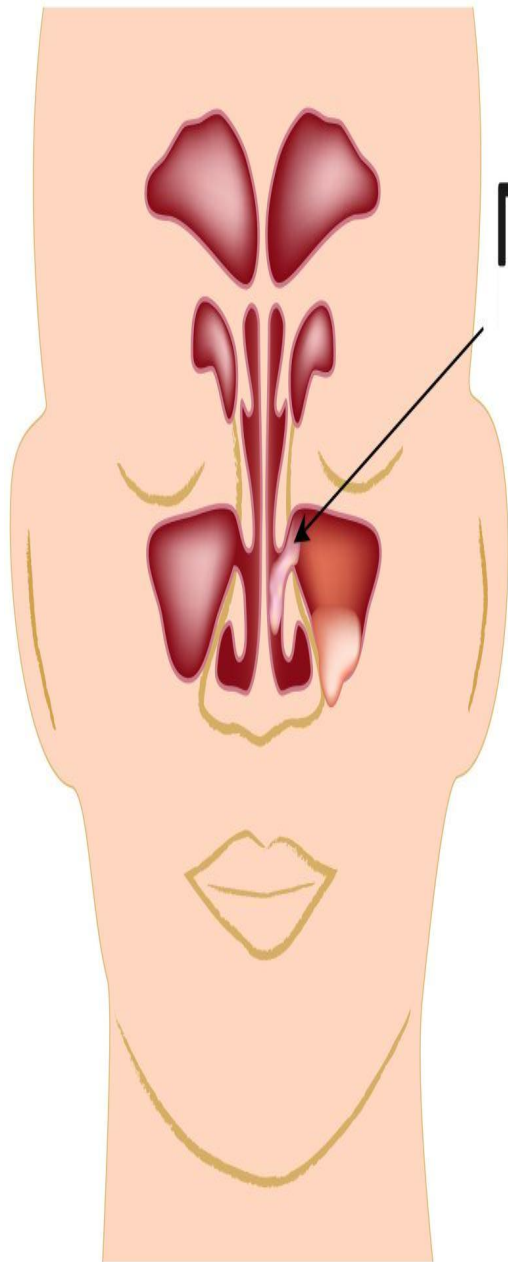
Жалпы жағдайы қанағаттанарлық , тері және көзге көрінер қабаттар таза.

Объективті: мұрынның шырышты қабаттары гиперемияланған, мұрын арқылы тыныс алу қадпына келді, мұрын арқылы тыныс алуы еркін. Алдыңғы тампон жойылды, қансырау жоқ. Миндалиналар сусымалы, гипертрофияланған. Емін жалғастыруда.

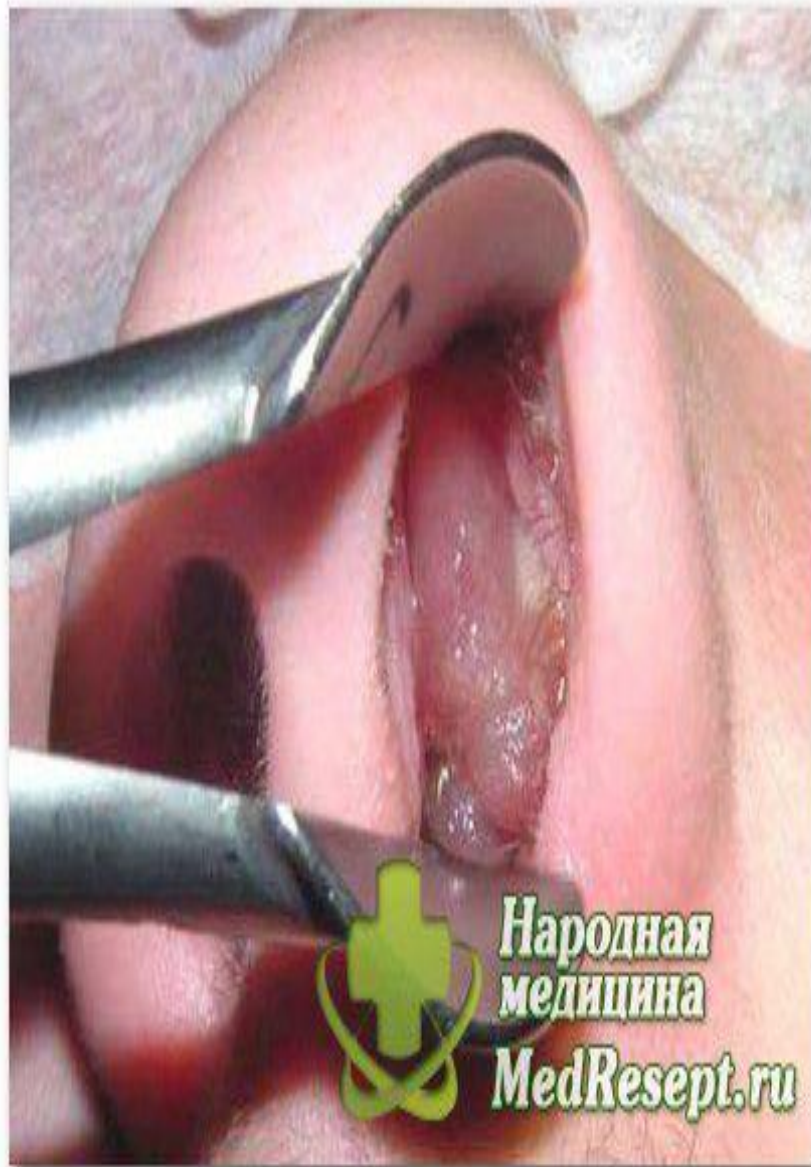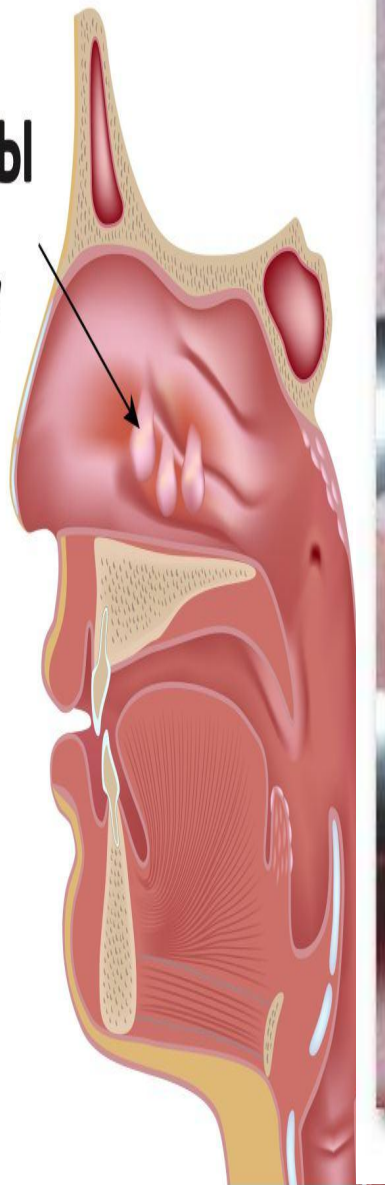


Мұрын полипі – бұл мұрын тесігі айналасындағы шырышты қабықтың гипертрофияланып, өсуімен сипатталады. Шырышты қабаттың гипертрофиялануының **бірнеше стадиялары** бар :

- Полиптің көлемі өте кішкентай, мұрынмен тыныс алу кезінде еш кедергі келтірмейді.
- полиптің көлемі үлкенірек, мұрын жолдарының біраз бөлігін бітейді.
- полиптің көлемі тым үлкен, толықтай мұрын жолдарын бекітеді, мұрын арқылы тыныс алуды бұзады.



**Полипы
в носу**

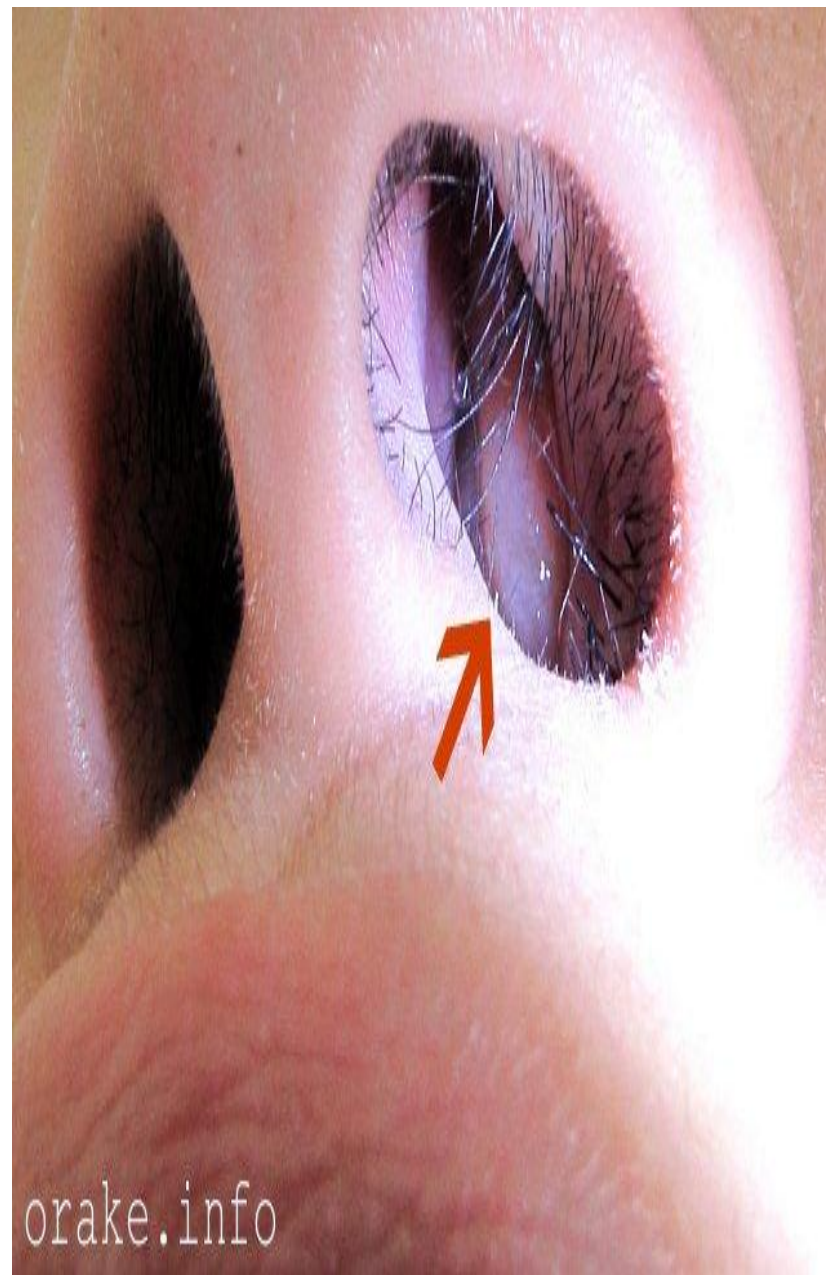


**Народная
медицина
MedResept.ru**

Мұрын полипі ересектер арасында көп таралған ауру ретінде есептеледі. Ол тез арада анықталмайды, полиптің көлемі үлкендеу болған кезде, мұрын арқылы тыныс алуды бұзған кезде ғана науқаста мазасыздық пайда болады.

Мұрын полипі симптомдары:

- Мұрын арқылы тыныс алудың қиындауы. Бастапқы сатыда бұл симптом біресе бар болады, біресе жоғалады. уақыт өте келе симптом күшейіп, науқастың жағдайы нашарлай бастайды.



Мұрын полипінің себептері:

себептері өте көп, сондықтан да полиэтиологиялық ауру болып саналады. Бірнеше факторлар әсер етеді, мысалы:

1. созылмалы инфекция. (фронтит, гайморит, этмоидит)

2. Мұрынның анатомиялық орналасуы

3. аллергиялық аурулар - поллиноз, аллергиялық ринит,
бронхиалды астма

4. Экология

Мұрын полипінің емдеу әдістері :

2топқа жіктеледі: **хирургиялық және отасыз** әр түрлі емдеу әдістері. Хирургиялық әдіс:

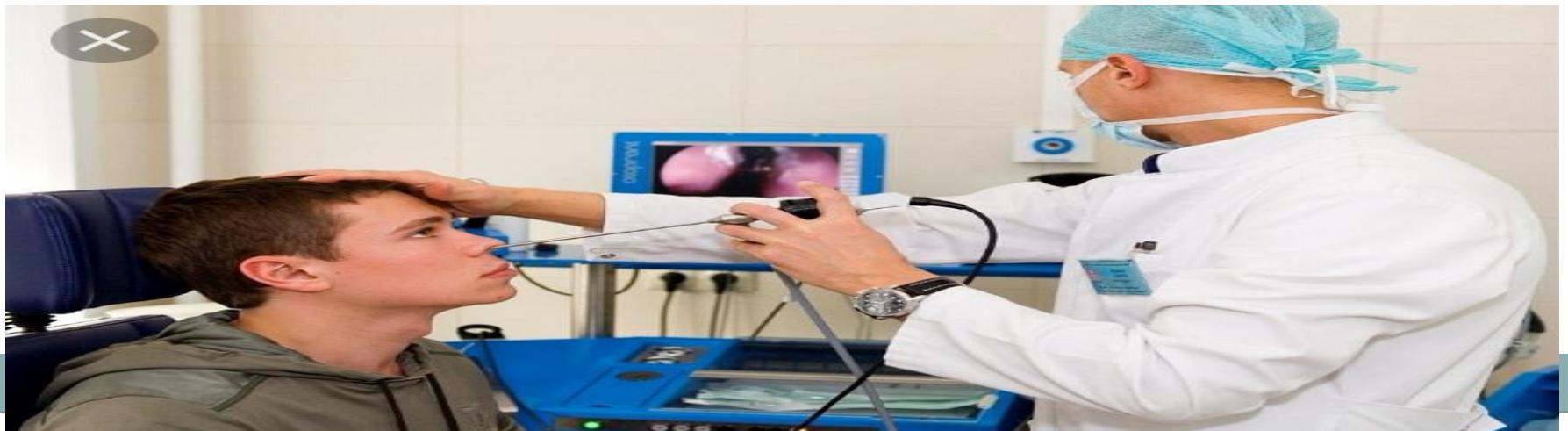-Полип контуры арқылы полипті жою

-Лазер көмегімен

-Эндонозальды операция

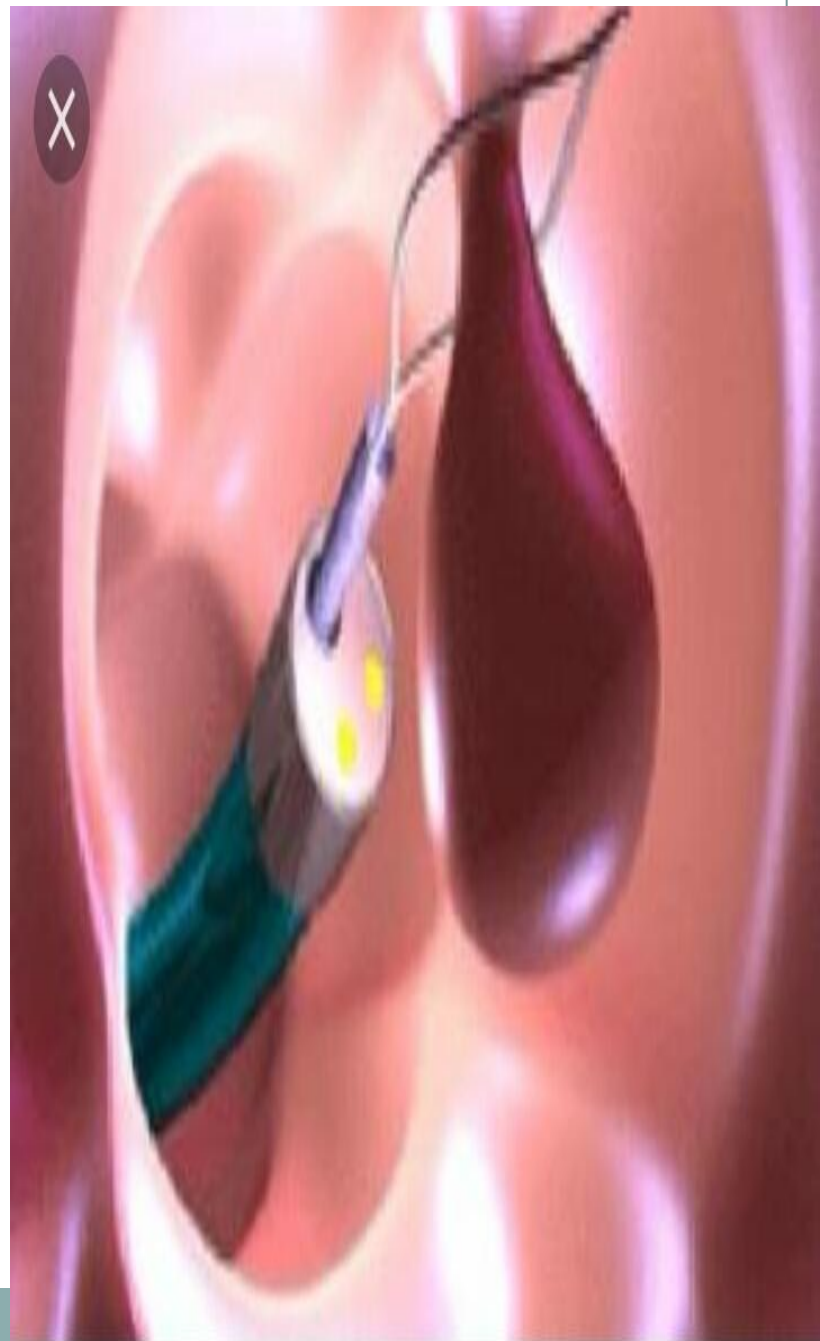
Полип контуры арқылы полипті жою кезінде операция барысында шырышты қабаттың жарақат алу көрсеткіші жоғарырақ. Шырышты қабатқа аз жарақат саналатын ол лазердің көмегімен полипті жою болып саналады.

Хирургиялық жолмен операция жасағанда полипті алып тастағанмен ол бірнеше жылдан кейін қайта пайда болуы мүмкін.



Мұрын полипін операциялық емес жолмен емдеу:

- аурудың дамуына әсер еткен факторды анықтап соны жою.(Созылмалы инфекция ошақтарына санация жүргізіледі, иммунокоррекция, аллергияға қарсы терапия)
- шырышты қабатты іріңдіктен тазарту мақсатында ингаляциялар жүргізіледі.
- ультрафиолетовая санация
- лазеротерапия
- мекдикаментозды препараттар.



Қорытынды



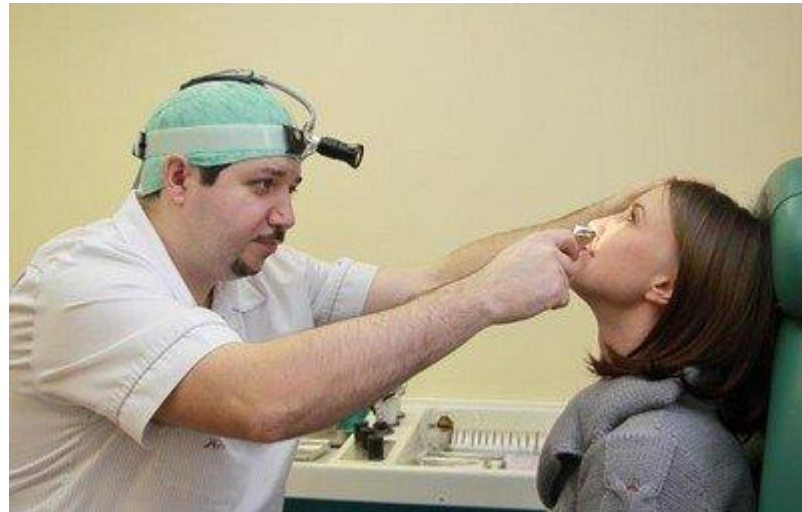Қорытындылай келе мұрын полипі диагнозындағы Асаев Бабиржан Икрамовичке курация жасау барысында мұрын полипі туралы көптеген мәліметтер алдым. Сонымен қатар мұрын полипінің қандай шағымдармен жүретінін, қандай жағдайлардан кейін пайда болатындығы туралы ізденіп, жадымда мұрын полипі туралы түсінік қалыптастырдым.

Пайдаланылған әдебиеттер:



- Науқастың жеке ауру тарихы
- Төлебаев Р.Қ., Исмагулова Э.К., Жусупов Б.З., Яхин Е.Ж. “Оториноларингология дәрістері” Астана 2009
- В.Т.Пальчун, М.М.Магомедов, Л.А.Лучихин “Оториноларингология” оқулық
- Интернет желісі: google.com
- www.nebolet.com

Кері байланыс сұрағы: Мұрын полипінің себептері?



Жауабы: Бірнеше факторлар әсер етеді,
мысалы:

1. созылмалы инфекция. (фронтит,
гайморит, этмоидит)

2. Мұрынның анатомиялық
орналасуы

3. аллергиялық аурулар - поллиноз,
аллергиялық ринит, бронхиалды астма

4. Экология



Назарларыңызға рахмет!