# КУРАЦІЯ ХВОРОГО

**Підготувала:**
**Студентка 12 гр. VI к.**
**Здрок Тетяна Вікторівна**

# ПАСПОРТНА ЧАСТИНА

- Прізвище, ім’я, по-батькові – **Кострич Аліна Казимирівна**
- Дата і рік народження (вік) – **24.10.1931р.н.  (82 роки)**
- Стать  **- жіноча**
- Постійне місце проживання – **м. Івано-Франківськ, вул. Новгородська 9/8**
- Місце роботи, професія – **пенсіонер**
- Ким направлено хворого – **ЦМКЛ (09.12.13р.)**

# СКАРГИ ХВОРОЇ

**На момент поступлення:**

- на інтенсивний біль за грудниною, стискаючого характеру, з іррадіацією в ліву руку, міжлопаткову ділянку спини. Біль тривав більше 30 хв, супроводжувався відчуттям нестачі повітря, страхом смерті;
- на задишку, серцебиття, запаморочення, загальну слабкість, пітливість;
- підняття АТ до 160/100 мм рт. ст.

**На момент курації:**

- на загальну слабкість.

# АНАМНЕЗ ХВОРОБИ

Пацієнтка вважає себе хворою з 06.12.13р., коли вперше відчула тиснучий біль за грудиною. Біль вщух без прийому ліків. Протягом трьох двів біль кілька разів повторювався.

09.12.13р. о 9 год. ранку у хворої виник інтенсивний біль пекучого характеру в ділянці лівої руки. Через кілька хвилин пацієнтка відчула інтенсивний біль за грудниною, стискаючого характеру на фоні підняття АТ до 150/90 мм.рт.ст., виникла задишка, біль іррадіював в міжлопаткову діляянку спини.

О 13 год. 30 хв. хвора була госпіталізована бригадою ШМД в ЦМКЛ. В стаціонарі було проведено ЕКГ; введено 2,0 мл 0,005% фентанілу в/в струминно; 10000 Од гепарину в/в; 300 мг плавіксу внутрішньо та скеровано хвору в АзПІТ ОККД.

# АНАМНЕЗ ЖИТТЯ

- Хвора росла і розвивалась в задовільних матеріально-побутових умовах.
- У фізичному та розумовому розвитку не відставала від однолітків.
- Туберкульоз, венеричні та інфекційні захворювання хвора у себе та родичів заперечує.
- Алергологічний анамнез необтяжений.
- Спадковий анамнез: батько помер від ІМ у віці 60 років, мати хворіла на артеріальну гіпертензію.
- Шкідливі звички заперечує.
- Близько 15 років хворіє на артеріальну гіпертензію.
- З 2000 року хворіє ревматоїдним поліартритом.

# ФАКТОРИ РИЗИКУ

- Вік (82 роки);
- Обтяжений спадковий анамнез.
- Артеріальна гіпертензія близько 15 років;
- Дисліпідемія 2а типу.

# ОБ’ЄКТИВНЕ ОБСТЕЖЕННЯ

- Загальний стан важкий.
- Шкіра та видимі слизові бліді. Підшкірна клітковина розвинена нормально. ІМТ-28,3.
- Органи дихання: ЧД-20/хв. Перкуторно – ясний легеневий звук. Аускультативно – дихання везикулярне. Патологічні шуми не вислуховуються
- Органи кровообігу: при перкусії права межа відносної серцевої тупості знаходиться на 1 см вправо від правої парастернальної лінії, верхня межа на рівні II ребра, ліва – на 2 см на зовні від лівої середньоключичної лінії. Аускультативно – діяльність серця ритмічна, тони серця ослаблені. ЧСС - 82 уд/хв, Ps - 82уд/хв, АТ-160/100 мм.рт.ст.

# ОБ’ЄКТИВНЕ ОБСТЕЖЕННЯ
## (ПРОДОВЖЕННЯ)

- Периферичні набряки відсутні.
- Живіт при пальпації м’який, неболючий. Печінка не виступає з-під краю реберної дуги, селезінка не пальпується. При аускультації перистальтика вислуховується.
- Сечопуск вільний, с-м Пастернацького від’ємний з обох сторін.
- Фіз.відправлення б/о.
- Психологічний стан хворої адекватний.

# ПЛАН ОБСТЕЖЕННЯ

- Тропоніни.
- ЕКГ в динаміці.
- Коронарографія.
- Ехокардіоскопія.
- Біохімічний аналіз крові ( АлАТ, АсТАТ, загальний холестерин, загальний білок, білірубін, креатинін, сечовина, глюкоза, С-реактивний протеїн).
- Загальний аналіз крові.
- Загальний аналіз сечі.
- Коагулограма.
- Кров на RW.
- Кров на цукор.
- Рентгенографія ОГК.

# ТРОПОНІНИ І

| Дата | Показник |
|---|---|
| 10.12.13 р. | 5,9 нг/мл |

# ЕКГ 09.12.13 Р. 11ГОД.52ХВ.

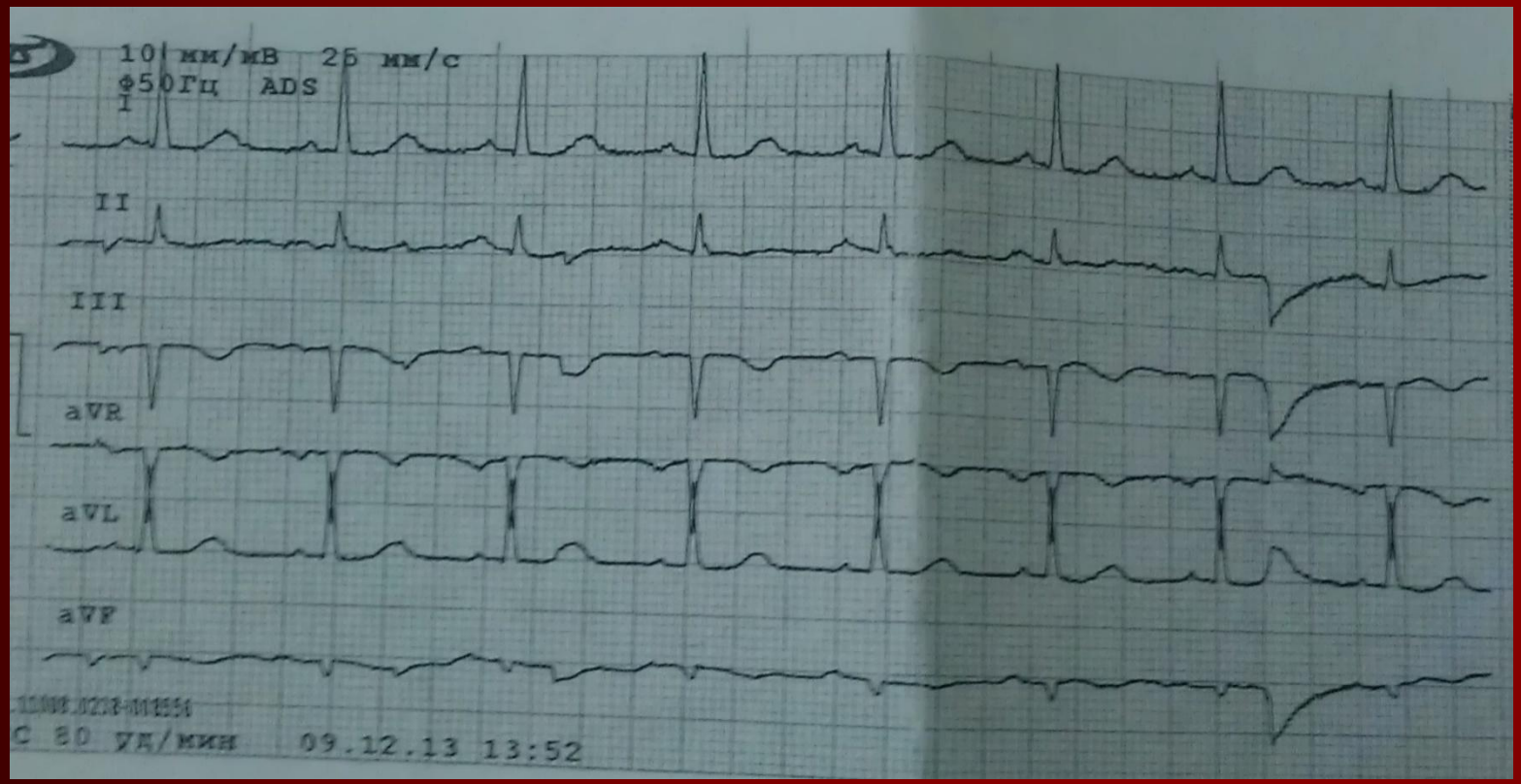


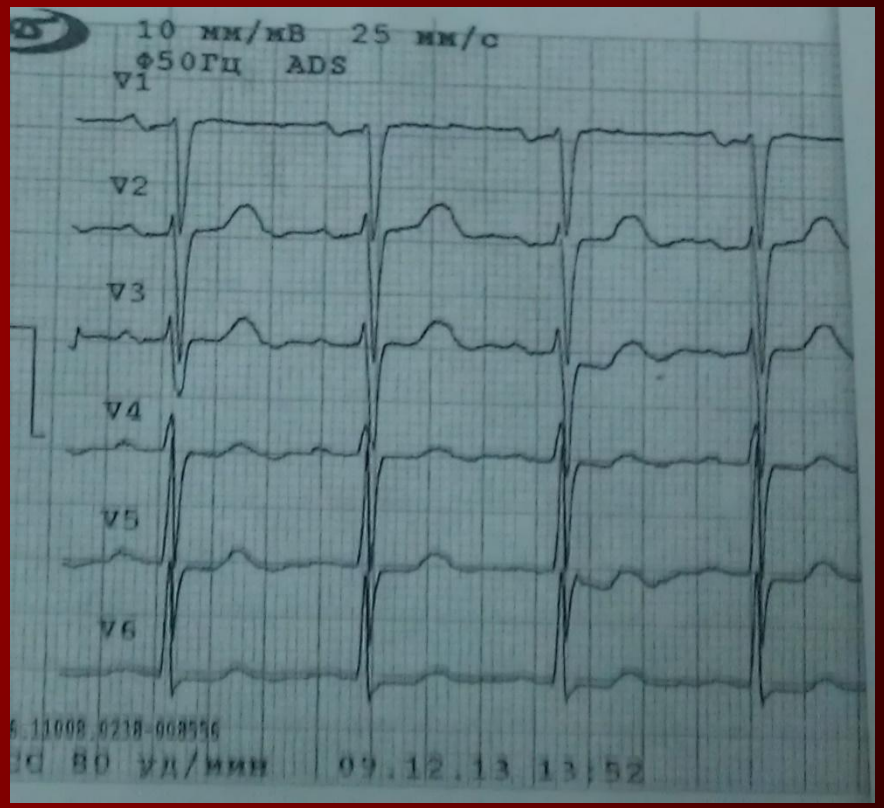

# ЕКГ 09.12.13 Р. 14 ГОД.59ХВ.

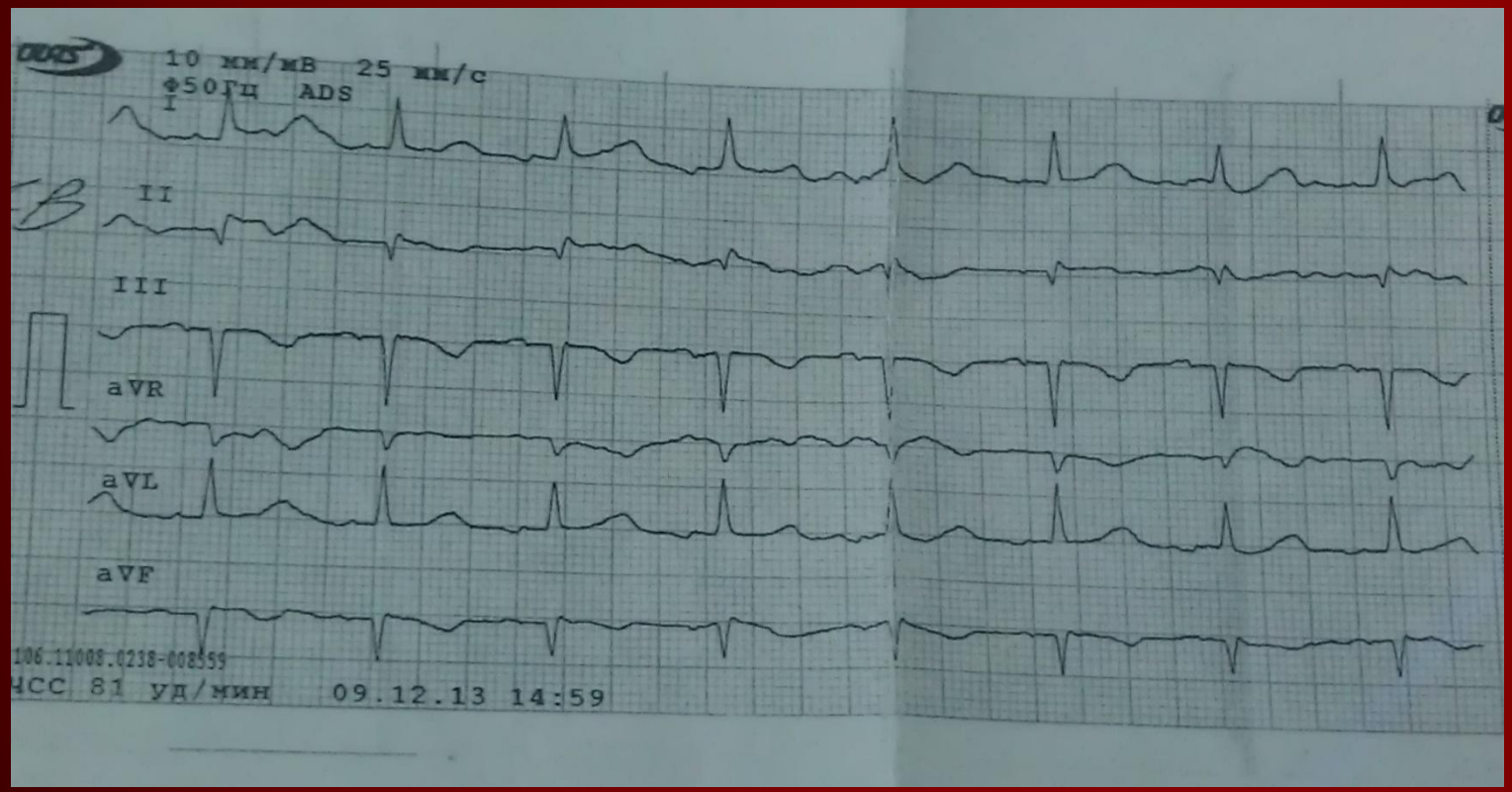


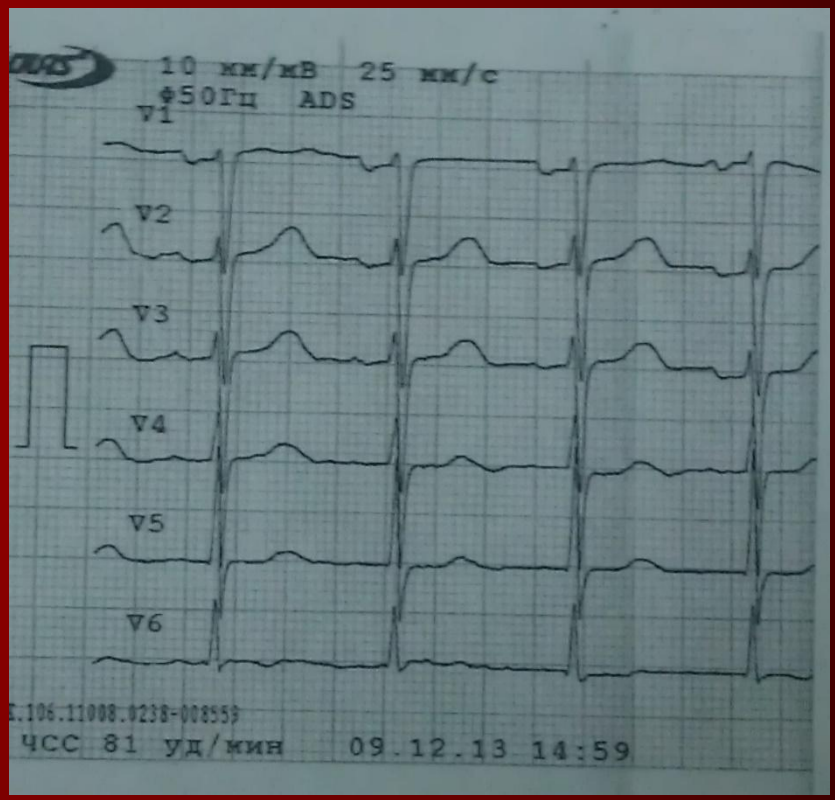

# ЕКГ 11.12.13 р.

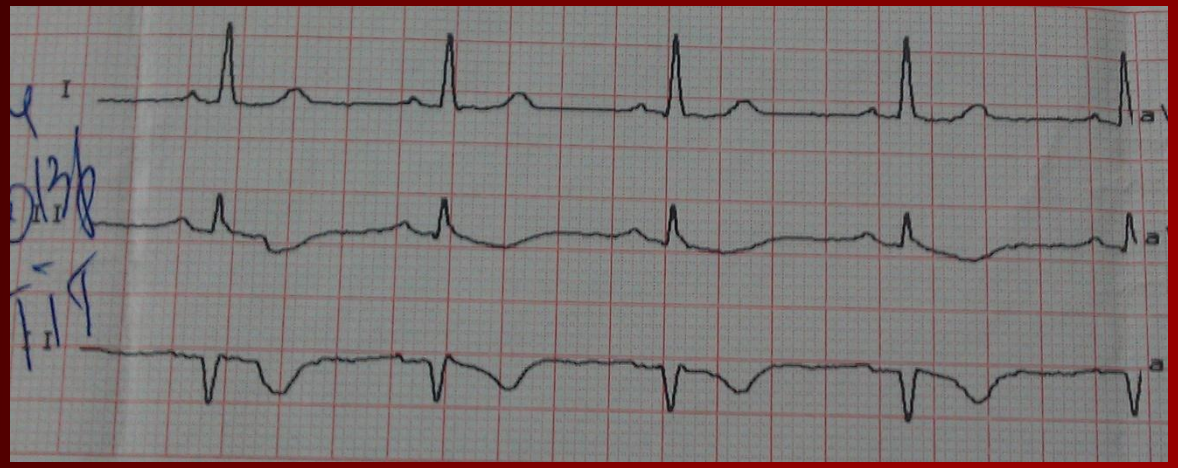


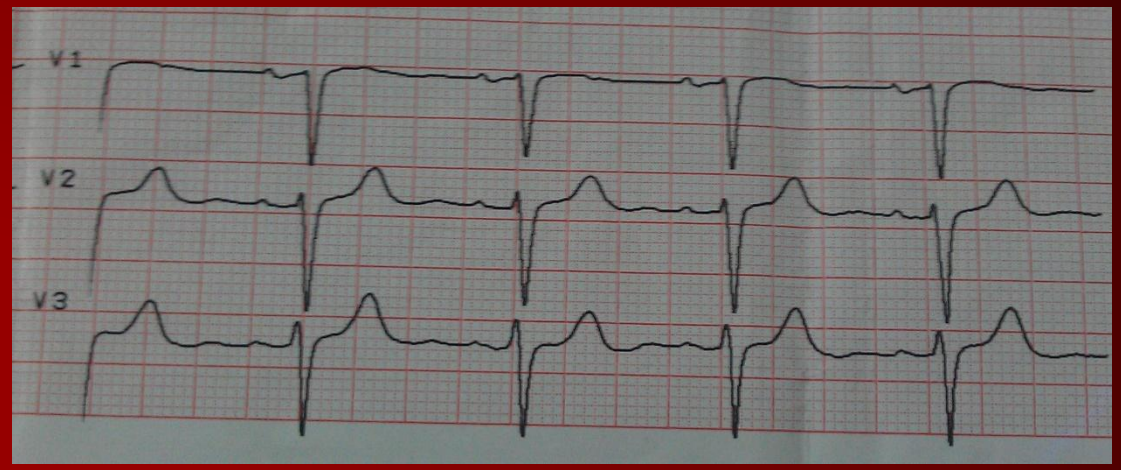


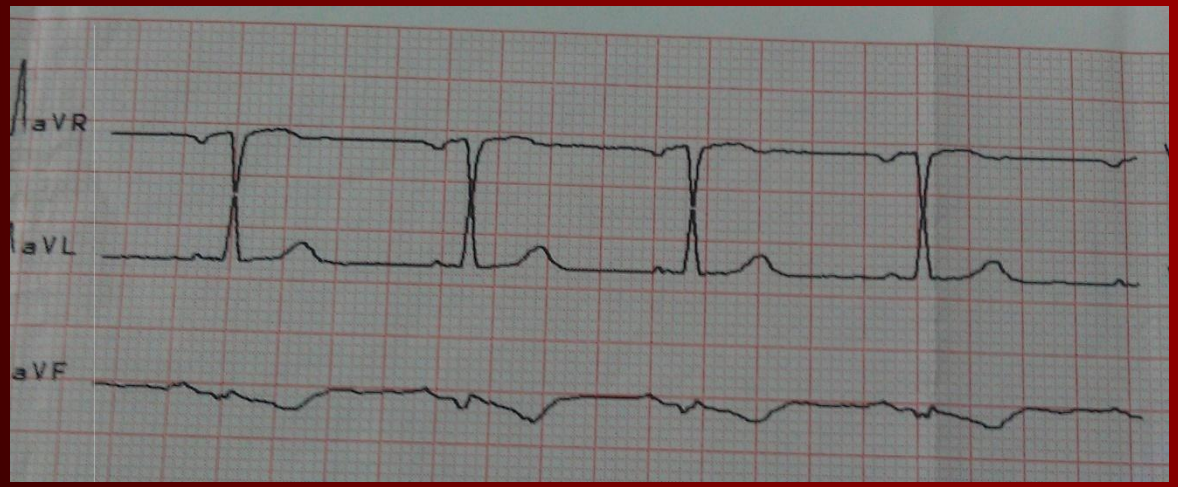


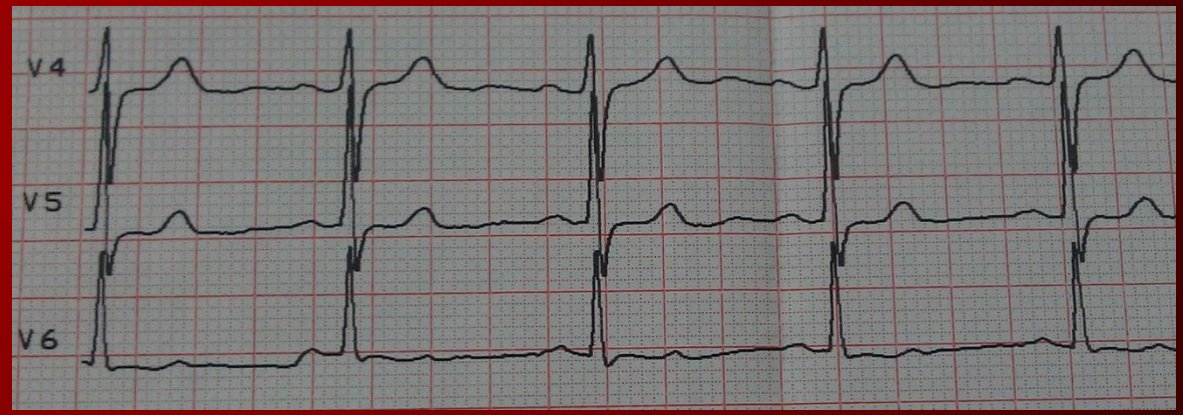

# ЕКГ 17.12.13 р.

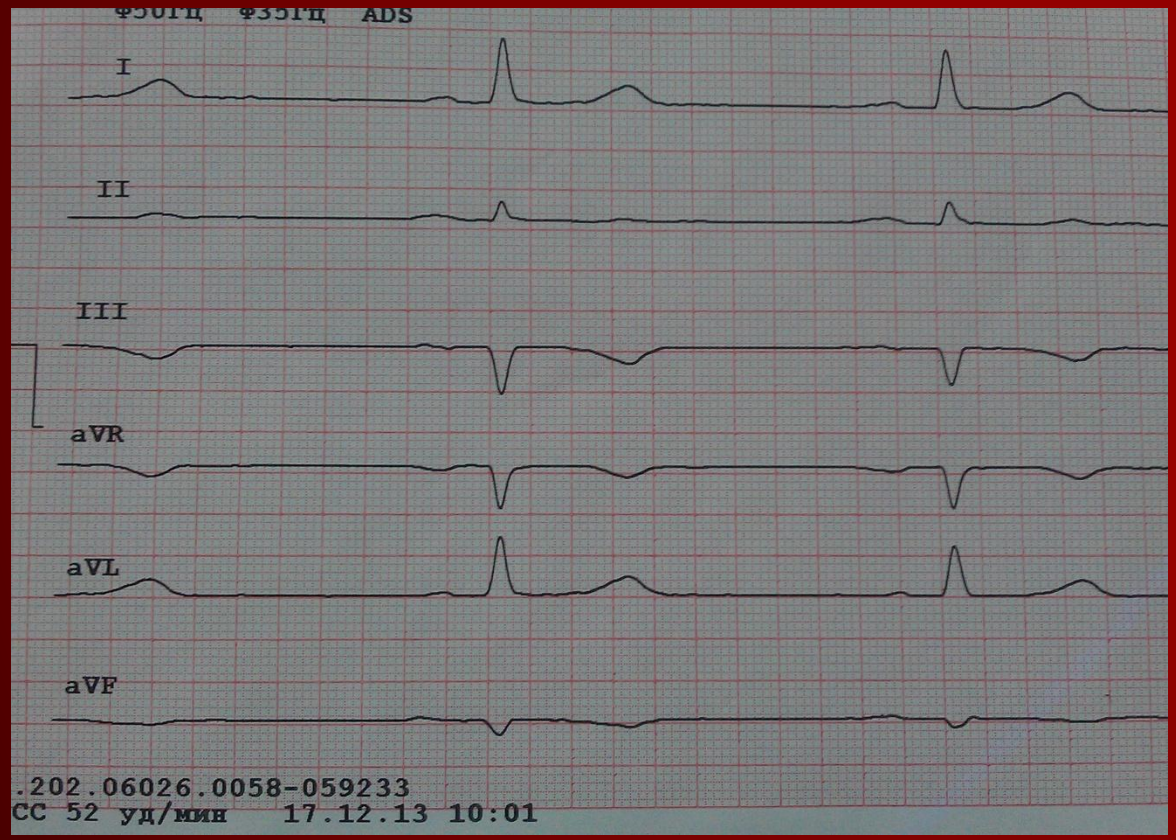
ADS
I
II
III
aVR
aVL
aVF
.202.06026.0058-059233
СС 52 уд/мин 17.12.13 10:01

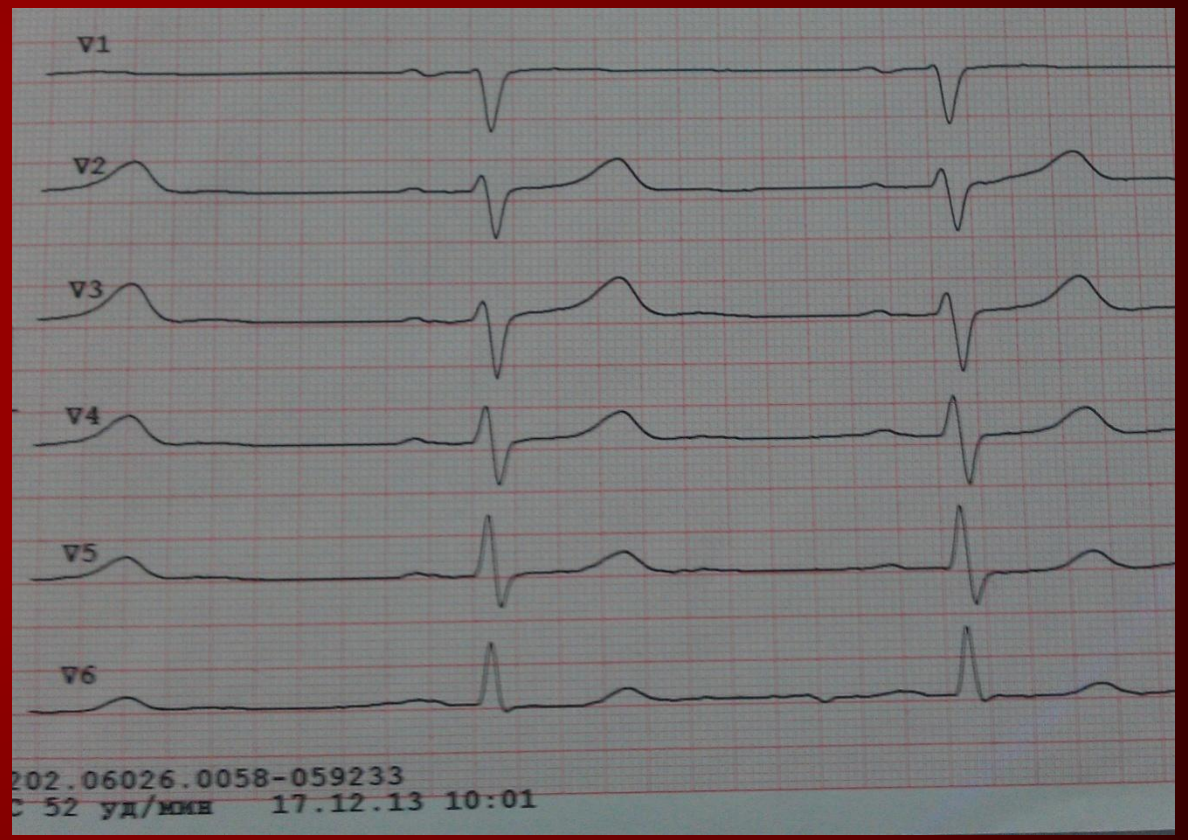
V1
V2
V3
V4
V5
V6
202.06026.0058-059233
С 52 уд/мин 17.12.13 10:01

# ЕКГ 19.12.13 р.

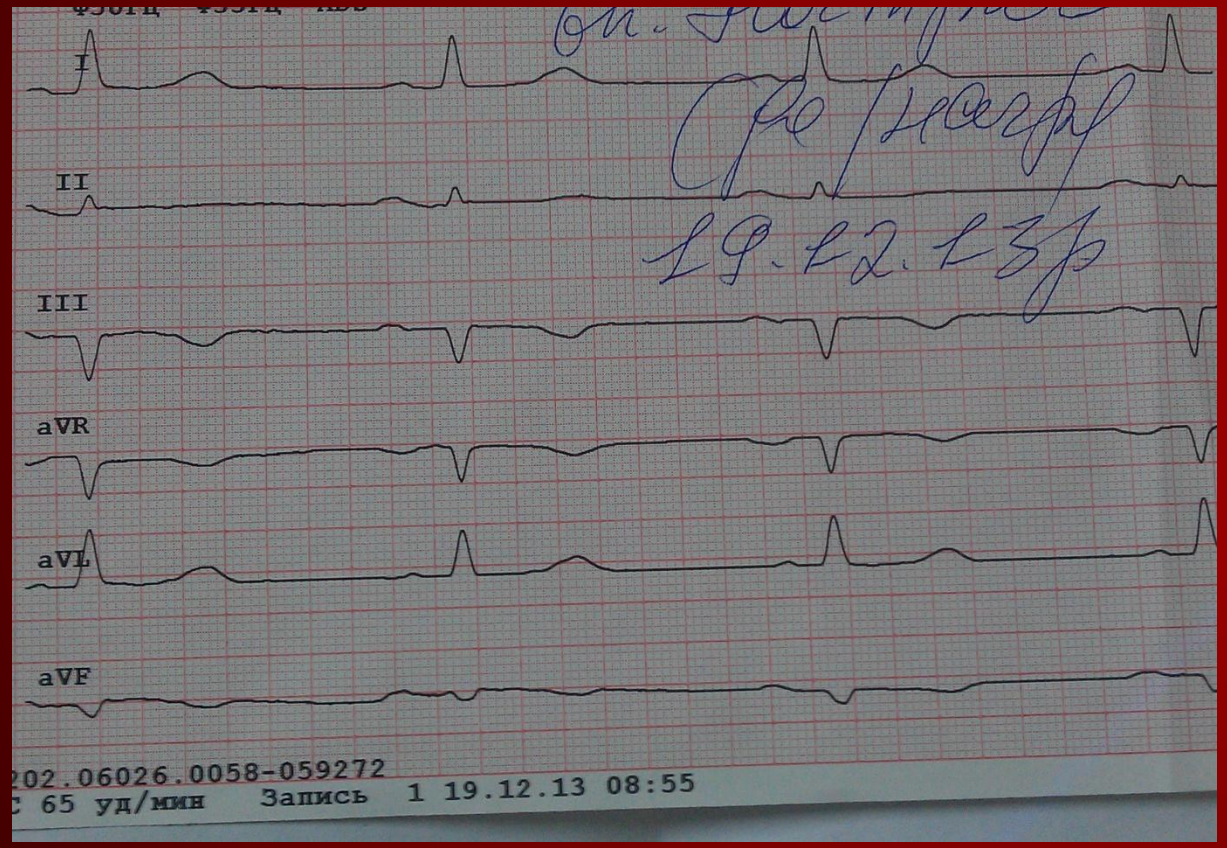
I
II
III
aVR
aVL
aVF
202.06026.0058-059272
С 65 уд/мин Запись 1 19.12.13 08:55

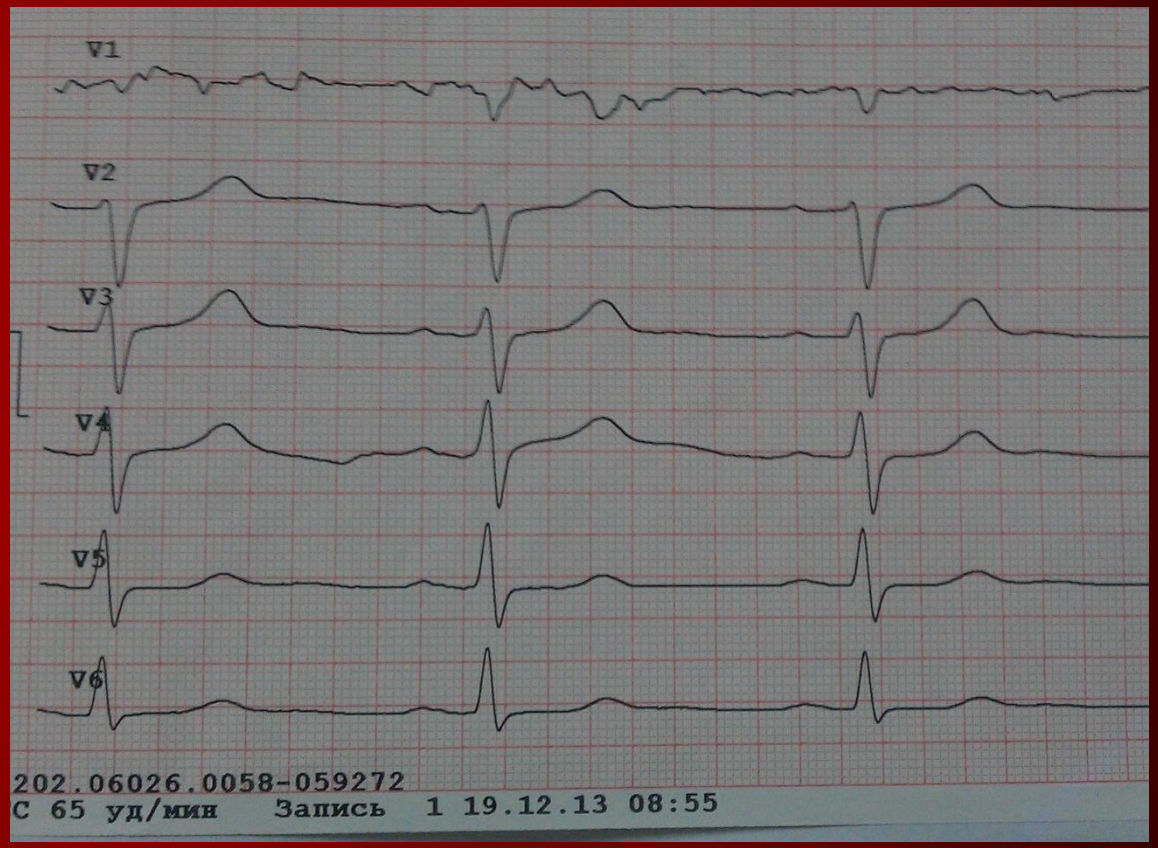
V1
V2
V3
V4
V5
V6
202.06026.0058-059272
С 65 уд/мин Запись 1 19.12.13 08:55

# ЕХОКАРДІОСКОПІЯ

**ОБЛАСНИЙ КЛІНІЧНИЙ КАРДІОЛОГІЧНИЙ ДИСПАНСЕР**

**Ультразвукове дослідження серця**

**ПРОТОКОЛ ДОСЛІДЖЕННЯ №** _____

Прізвище, ім'я, по батькові Кострич Н. Р.

Вік 1931 Ким направлений Н ЗПіТ

Аорта: 2,2 2,6 _____ 4,0 см на рівні синуса Вальсальви 2,7 см

Аортальний клапан фіброз, ск. ненам. зміни

Розходження стулок _____ (1,9 - 2,0 см) Рег. (2)

max. гр. - 11,5 мм рег. см

Ліве передсердя _____ (до 3,8 см)

Мітральний клапан: М - тип П - тип фіброз, пальц. по задн. см

Площа мітрального отвору E/A - 0,94 Рег. (4,5 - 7,0 см. кв.)

Швидкість діагностичного прикриття _____ (145 мм/с)

додаткова хорда 1 см

Лівий шлуночок: КДР 4,7 (3,7 - 5,8 см) КДО 102 (ж. до 120 мл)

КСР 3,5 (2,3 - 3,6 см) _____ (ч. до 170мл)

ФС _____ (28 - 41 %) КСО 51 (16 - 76 мл)

УО _____ (74 +/- 4 мл) ФВ 45% (55 - 70 %)

# ЕХОКАРДІОСКОПІЯ

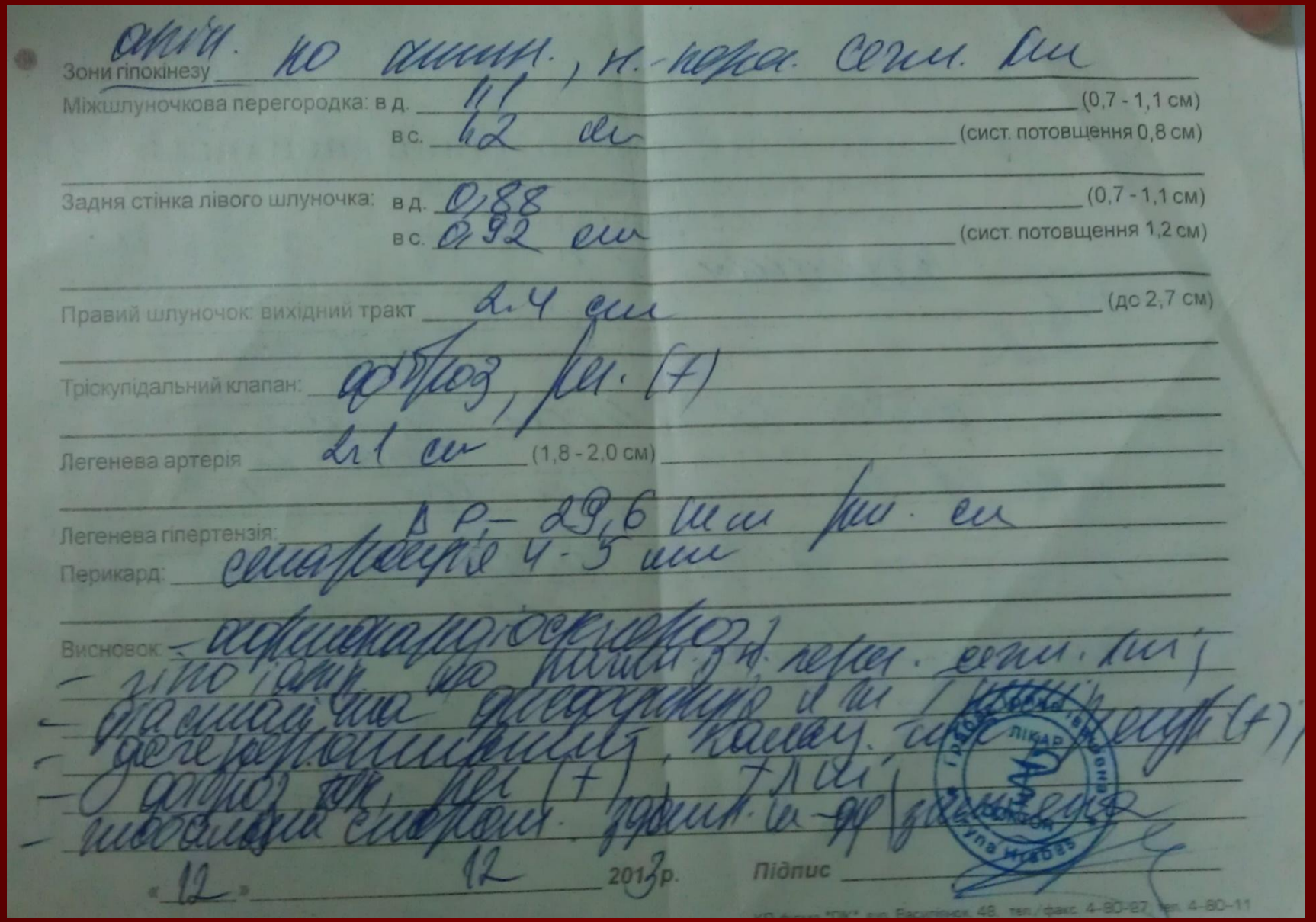

Зони гіпокінезу: апік. по [illegible], н.-перег. сегм. [illegible]

Міжшлуночкова перегородка: в д. 1,1 (0,7 - 1,1 см)

в с. 1,2 см (сист. потовщення 0,8 см)

Задня стінка лівого шлуночка: в д. 0,88 (0,7 - 1,1 см)

в с. 0,92 см (сист. потовщення 1,2 см)

Правий шлуночок: вихідний тракт 2,4 см (до 2,7 см)

Тріскупідальний клапан: [illegible], рег. (+)

Легенева артерія 2,1 см (1,8 - 2,0 см)

Легенева гіпертензія: ΔP – 29,6 мм рег. см

Перикард: [illegible] 4-5 мм

Висновок: – [illegible]

– [illegible] по [illegible] н.-перег. сегм. [illegible]

– [illegible]

– [illegible] (+)

– [illegible] рег. (+), [illegible]

– [illegible]

«12» 12 2013 р. Підпис

[illegible] Василівська, 48, тел./факс 4-80-27, тел. 4-80-11

# КОРОНАРОГРАФІЯ

**09.12.13р. ВИСНОВОК:**

*Коронарні артерії атеросклеротично змінені на всьому протязі. ЛКА дифузно атеросклеротично змінена. Стенози > 50% ПМШГ у проксимальному та меіальному сегментах, > 75% дистального сегменту ПМШГ. Стеноз > 75% першої діагональної гілки при відходженні. Стеноз > 50% проксимального сегменту ОГ ЛКА. Дифузний стеноз 75% гілки тупого краю.*

*ПКА: дифузно атеросклеротично змінена. Субоклюзія 95% задньої міжшлуночкової артерії. Дистальні сегменти ПКА виповньоються з ОГ ЛКА.*

# ЗАГАЛЬНИЙ АНАЛІЗ КРОВІ

| Найменування показників | Результат (10.12.13) | Норма |
|---|---|---|
| Гемоглобін | 102 г/л | 120-140 г/л |
| Еритроцити | 3,2 Т/л | 3.9-4.7 Т/л |
| Кольоровий показник | 0,96 | 0.85-1.15 |
| Тромбоцити | 208 Г/л | 180-320 Г/л |
| Лейкоцити | 10,8 Г/л | 4-9 Г/л |
| ШОЕ | 10 мм/год | 2-15 мм/год |
| Паличкоядерні нейтрофіли | 9 % | 1-6% |
| Сегментоядерні нейтрофіли | 62 % | 47-72% |
| Еозинофіли | 1 % | 0,5-5% |
| Базофіли | 0 % | 0-1,0% |
| Лімфоцити | 24 % | 19-37% |
| Моноцити | 4 % | 3-11% |

# ПОКАЗНИКИ СИСТЕМИ ЗГОРТАННЯ

| Найменування показника | Результат (10.12.13) |
|---|---|
| Протромбіновий індекс (час) | 16″ – 94 % |
| Активований час рекальцифікації | 1′38″ |
| Фібриноген | 2440 г/л |
| Етанолів тест | - |
| З-нафтолова проба | - |
| Гематокрит | 44 |
| Тромботест | V ст. |

# БІОХІМІЧНИЙ АНАЛІЗ КРОВІ

| Н-ня показника | Результат (10.12.13) | Норма |
|---|---|---|
| Загальний білок | 69,8 г/л | 65-85 г/л |
| Холестерин загальний | 5,4 ммоль/л | до 5,0 ммоль/л |
| Тригліцериди | 1,01 ммоль/л | 0,45-1,86 ммоль/л |
| В-ліпопротеїди | 5600 г/л | до 6100 г/л |
| Білірубін загальний | 12,7 мкмоль/л | 8,5-20,5 мкмоль/л |
| АЛТ | 0,18 мкмоль/мл-год | 0,1-0,68 мкмоль/мл-год |
| АСТ | 0,45 мкмоль/мл-год | 0,1-0,45 мкмоль/мл-год |
| Глюкоза | 4,8 ммоль/л | 4,22-6,11 ммоль/л |
| Сечовина | 6,5 ммоль/л | 1,7-8,3 ммоль/л |
| Креатинін | 103,6 мкмоль/л | 44-124 ммоль/л |

# ЗАГАЛЬНИЙ АНАЛІЗ СЕЧІ

| Н-ння показника | Результат (11.12.13) | Норма |
|---|---|---|
| К-сть сечі | 90 | |
| Колір | Світло-жовта | Світло-жовтий |
| Прозорість | Мутна | Прозора |
| Питома вага | 1018 | 1,001-1,040 |
| Реакція | 5,5 | 5,0-7,0 |
| Білок | 0,066 | - |
| Лейкоцити | Густо на все п/з | 6-8 в п/з |
| Бактерії | 2+ | - |

# ДІАГНОЗ

- **Основний:** ІХС: гострий трансмуральний інфаркт міокарду нижньої стінки лівого шлуночка від 09.12.13 року. Ургентна коронарографія 09.12.13 року. Кардіосклероз атеросклеротичний. СН І Killip. ХСН І стадія із систолічною дисфункцією лівого шлуночка, ФК ІІІ.
- **Супутній:** Гіпертонічна хвороба ІІІ стадія., ступінь 2, ризик 4. Ревматоїдний поліартрит, стадія ремісії. Гострий цистит.

# ЛІКУВАННЯ

1. DASH-дієта: овочі, фрукти, морепродукти, обмеження вживання солі.
2. **Антитромбоцитарна терапія:**

- Аспірин кардіо – 325 мг в перші 3 дні. Потім по 100 мг в день.
- Плавікс (клопідогрель) – 150 мг 1 р\день. Потім 75 мг 1 раз/день, до 1 року.

3. **Антикоагулянтна терапія:**

- Клексан (еноксапарин) – 0,8 мл п\ш. 2 р\день.
- Підтримуюча терапія - Рівароксабан 2,5 мг 2 р\добу протягом 12 місяців.

4. **Анальгетики:**

– Трамадол 5% 2,0мл в/м

– Фентаніл 0,005% 2,0мл д/в струминно

5. **Антиангінальна терапія**:

- Ізосорбіду мононітрат – 20 мг\ 2 р\день.

6. **Метаболічна терапія**:

- Корвітин – перша доба – 0,5 гр. 10% розчинити в 50 мл фіз.розчину. В подальшому вводити через 2 та через 12 годин. 2-3 доба – 0,5 гр з інтервалом 12 год. 4-5 доба 0, 25 з інтервалом 12 годин.

- Підтримуюча терапія - кварцетин. По 1\2 пакету 2 р\добу в 1\2 склянки теплої води. Курс - 10 днів.

7. **Інгібітори АПФ:**

- Еналаприл – 5 мг 2 р\день.

- 8. Статини:
  - Етсет 20 мг 1 р/д на вечір

9. **Модифікація способу життя**.

ДЯКУЮ ЗА УВАГУ!