

Қазақстан Республикасының Ғылым және Білім Министрі
Қазақ Ұлттық Аграрлық Университеті
Биологиялық қауіпсіздік кафедрасы

***ТАҚЫРЫБЫ: КҮЙІСТІ МАЛДАРДЫҢ
АНОПЛОЦЕФАЛЯТОЗДАРЫ.***

**Орындаған: ВМ-401 студенті Ильясқызы М.
Тексерген: б.э.к Ахметова Г.Д**



Жоспары:

I. Кіріспе.

II. Негізгі бөлім.

2.1 Аноптоцефалытоз.

2.2 Монезиоз.

2.3 Титаниезиоз.

2.4 Авителлиноз.

2.5 Стилезиоз.

2.6 Аноптоцефалытоздарды анықтау,
емдеу ж/е алдын алу.

III. Қорытынды

IV. Пайдаланылған әдебиеттер.

? **Аноцефалиатоздар**—бұл көбінесе күйістілердің ащы ішегінде мекендейтін таспа құрттардан пайда болатын имагинальды цистоздоз аурулар. Оларға :

- ? **Күйістілер монезиозы;**
- ? **Күйістілер тизаниезиозы;**
- ? **Күйістілер авителлинозы;**
- ? **Күйістілер стилезиозы;**
- ? **Жылқы Аноцефалиатоздары;**



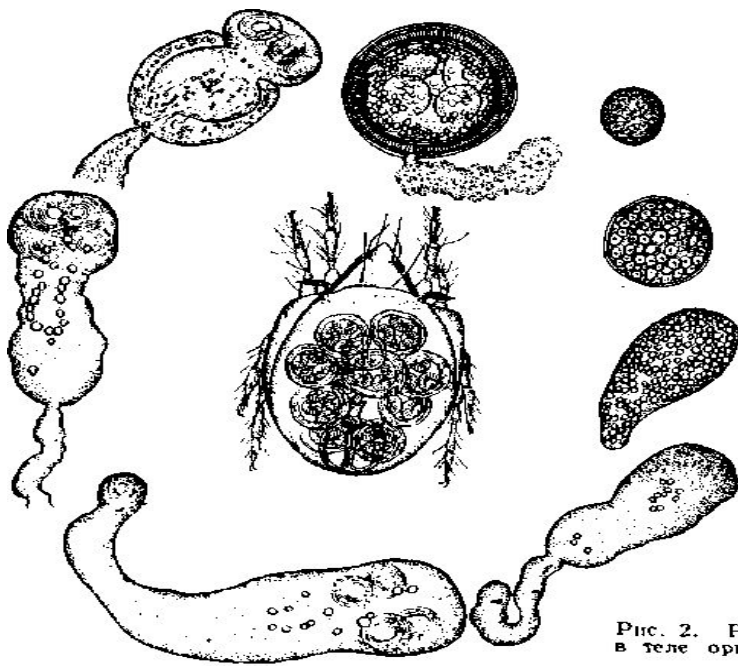


Рис. 2. Развитие личинок мониезий в теле орibatидного клеща (по Кузнецову).

? Күйітілер мониозиозы.

? Қозыларда жіті түрде, ал сақа малдарда созылмалы түрде өтетін, ас қорыту жүйесінің зақымдалуымен, салдануымен, ішектердің түйінделуімен өтетін гельминтоз ауруы.



? **Экономикалық зияны:**

- ? 1) ауырған мал өте нашар өседі, ет ж/е жүн өнімдері аз өндіріліп, сапасы төмендейді.
- ? 2) қозылардың шығыны 80 пайызға түсуі мүмкін.
- ? 3) ветеринариялық шығын- диагноз қоюға, емге, сақтандыру шараларына жұмсалатын қаражат.

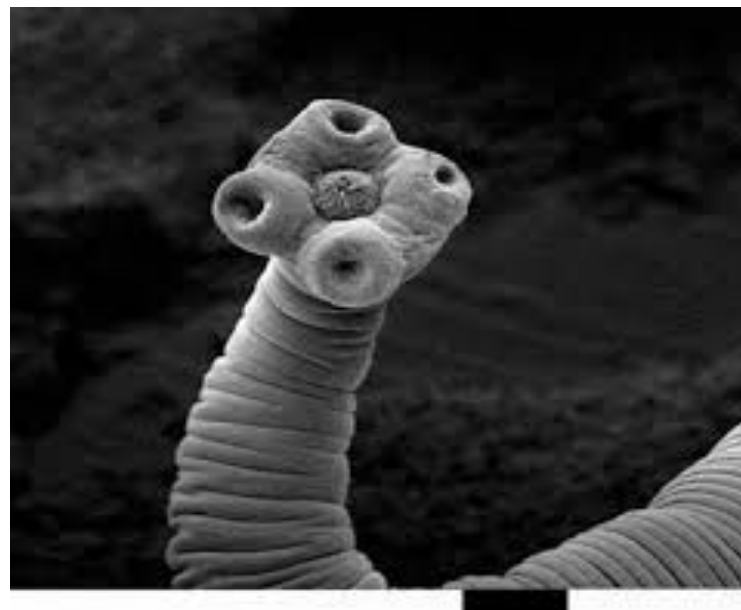
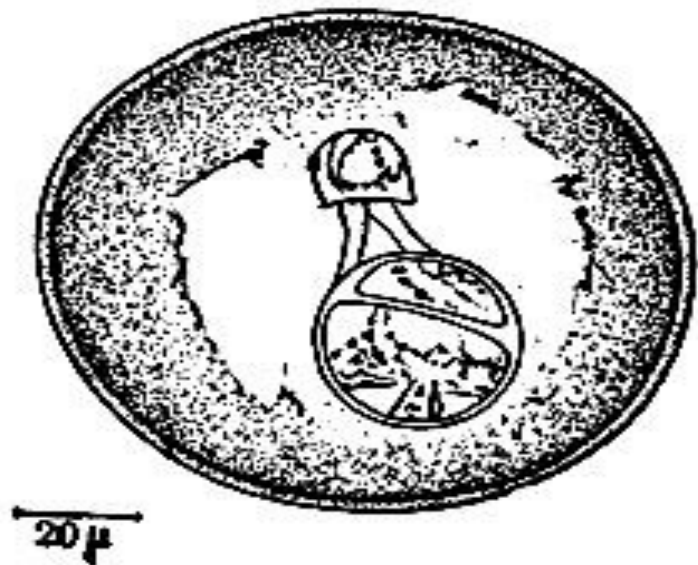




Рис. 1. *Moniezia expansa*: 1 — сколекс; 2 — членики (по Матевосян).

- ? **Құрылысы:** монезиоздардың 3 сатысы бар: имаго, жұмыртқа, ларвоциста.
- ? **1. Имаго-** ұзындығы 2,5-10м –ге дейінгі таспа құрт, тек қана 4 сорғышы бар. Жалпақ, ақшыл н/е сарғыш таспа құрт. Оның бунақтары өте жалпақ болып келеді. Әрбір бунақта жыныс мүшелері екіден болады. Сондықтан жыныс тесіктері екі жағынан ашылады, томпақ тәрізді болып көрінеді.
- ? ***M.expansa***- ұзындығы 6-10м, түсі ақшыл, бунақаралық бездерінің формасы дөңгелек.
- ? ***M.benedeni*** -ұзындығы 2,5-4 м, түсі сарғыштау, бунақ аралық бездері сызықшаға ұқсайды.





- ? **2. Жұмыртқасы-** ірілеу (0,05-0,09мм) көп қырлы бұрыштарымен көмкерілген, түсі сұрғылт болып келеді. Ішінде онкосфера, алты ілгекшесі бар ж/е онкосфера алмұрт тәрізді құрылғымен қоршалған. Жұмыртқалар сыртқы ортаға нәжіспен, бос ж/е соңғы пісіп жетілген бунақтардың ішінде болады.
- ? **3. Ларвоцистасы- Cysticercoid** –бұл құрт ларвоциста алдыңғы жағында сколексы бар, ал артқы шетінде құйрықшасы орналасқан. Сколексте 4 сорғышы көрінеді, сұйығы жоқ. Бұл ларвоциста аралық иесінің топырақта тіршілік ететін кенелердің денесінде болады.



- ? **Даму айналымы:** Биогельминт, екі иесі бар.
- ? **Ақтық иелері**-күйісті жануарлар. Құрт ащы ішегінде мекендейді.
- ? **Аралық иелері**- орибатитті кенелер, өрмекші тәрізділер.

Мал нәжісімен бірге пісіп жетілген бунақтары, жұмыртқалары түсіп тұрады. Осы жерде оларды топырақ кенелері жұтып қояды. Олар көбінесе топырақты, ылғалды әр түрлі органикалық заттары мол қалың шөпті жерлерде, қора маңында тіршілік етеді. кене денесінде 1,5-3 ай мерзімде цистоцеркоид атты инвазиялық ларвоциста өсіп жетіледі. Ол кенелерді мал шөппен қосып жеп қойған кезде монезиоз ауруына шалдығады. Малдың денесінде қортылып, цистоцеркоид сорғыштарымен ащы ішектің кілегей қабығына жабысып, өседі. 38-49 күннен кейін қайтадан сыртқы ортаға бунақтарды бөле бастайды. Мал ішегінде мониезиялар 7-8 айға дейін өмір сүреді де, сыртқа өзі шығады.



? **Эпизоотологиялық деректер.** Қой мониезиозы Қазақстанда кең таралған. Мониезиоз малға өріске шығысымен жұға бастайды, ал төл арасында аурудың алғашқы сырт белгілері жайылымға шыққан соң 15-20 күннен кейін байқалады. Бұл гельминтоз 2-3 айлық қозыларды энзоотия түрінде өтеді де, көп шығын 80 пайызға дейін әкеледі.

? Бұл ауру жылдың екі мезгілінде байқалады.



- ? **Ауруды анықтау.** Эпизоотологиялық деректер мен сырт белгілеріне қарай, лабораториялық тексерулерді пайдалана отырып ауруды анықтауға болады.
- ? **Лабораториялық әдістер.** Мониезиозды анықтау үшін капрологиялық әдістердің бірнеше түрі қолданылады, макроскопиялық ж/е микроскопиялық, өйткені ауру малдан сыртқы ортаға нәжіспен құрттың соңғы пісіп жетілген бунақтары ж/е жұмыртқалары түсіп тұрады.
- ? **1) гельминтоскопиялық әдістер.**
- ? **2) гелминтовокопиялық әдістер.**



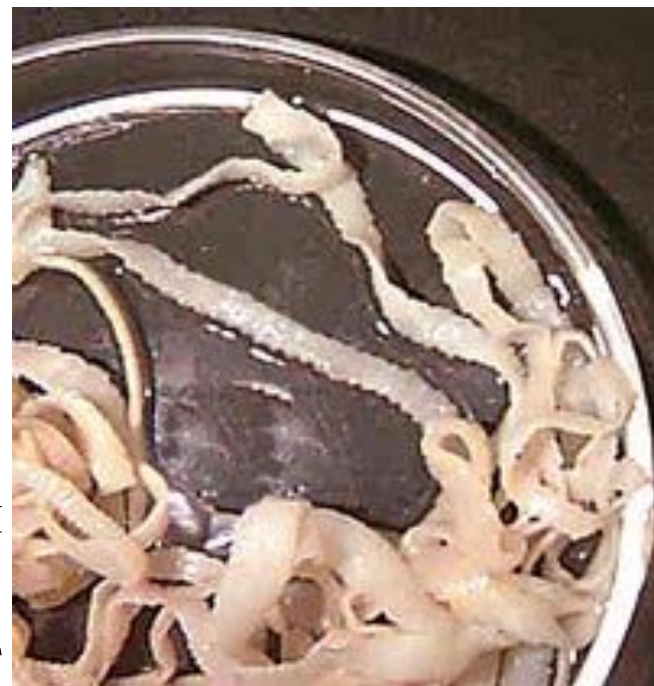? **Тизаниезиоз.**

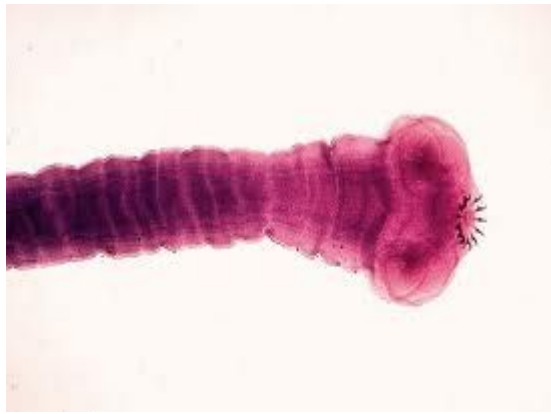
? **Құрылысы:** тизаниеоздардың 3 сатысы бар:

? **имаго, жұмыртқа, ларвоциста.**

? **Эпизоотологиясы.** Тизаниезиоз

Қазақстан мен Орта Азия Республикаларында кең таралған. Қазақстанның О.Шығысында бұл дерт жыл бойы тіркеледі. Қозылар 5 айлығынан бастап шалдығады. Ауру тоқтылар мен ересек қойларда жиі кездеседі. Наурызда туған қозыларда іш құрт ауру белгілері тамыз, қыркүйек айларында білінеді. Қарашаға дейін жұғу деңгейі көп емес.





? **Қоздырғышы-** ақ түсті таспа құрт – *Thysaniezia giardi* – ұзындығы 1-4,5 м, ені 1 см-ге жетеді. Магиезиоздан айырмашылығы – әр бунақта бір ғана қызтекелік жыныс мүшесі бар. Сондықтан жыныс тесіктері буылтықтың бір ғана бүйірінен кезек-кезек ретсіз ауысып проглатиданың не оң, не сол жағынан ашылады. Жатыры сан бұралған түтікше секілденіп көлденең жатады.



? Клиникалық белгілері.

Мониезиозға ұқсас. Бұл гельминтоздың қоздырушысы-таспа құрт денесінен бөлінетін улы заттар мен ұйқы безінің ж/е ас қорыту жүйесі бездерінің қызметін әлсіретеді, қан азаю, оның құрамындағы гемоглобин, эритроциттердің санын азайтады. Жануарлардың кілегей қабаттары бозарып тұрады. Аузынан сілекей ағады, бұлшық еттері тартылады, іші өтеді, оттегі азаяды, мал өлуі мүмкін.



? **Өлекседегі өзгерістер.** Монезиозбен өлген малдікыне ұқсас. Өлексе арық, құрсақ қуысы суға толған, ішектің іші, әсіресе тизаниезилар жалғасқан сұрғылт түсті тұтқыр қою, сұйыққа толы, ішкі қабаты қанталаған ж/е таспа құрттарға толған.



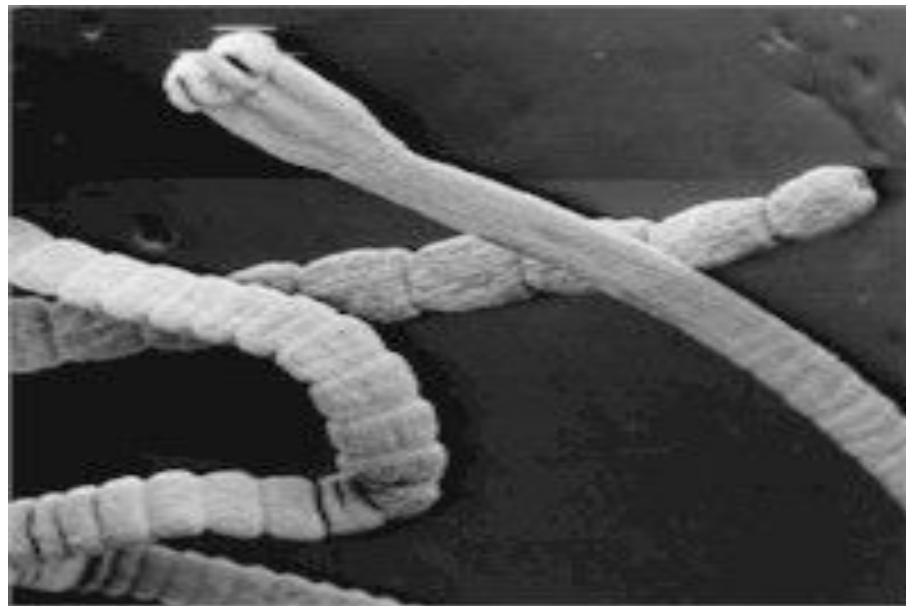
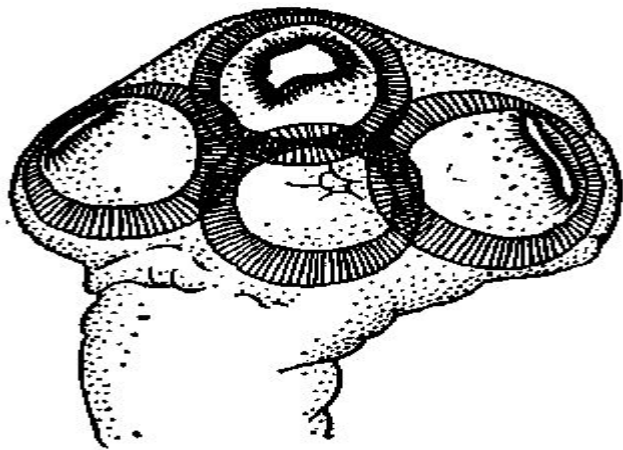


Рис. 1. Сколекс *Avitellina centripunctata*.

- ? **Қой авителлинозы.**
- ? Бұл табиғи ошақты, жіті түрде өтетін, іш өтумен, интоксикация белгілерімен сипатталатын гельминтоз ауруы.
- ? **Қоздырғышы** –сұрғылт түсті таспа құрт- *Avitellina Centripunctata* –ұзындығы 1-3мм, ені 3мм, шамасындай. Стробиласы жіңішке жіпке ұқсайды, бас жағындағы бунақтары байқалмайды, соңғы буылтықтары тізілген ақ тастардай. Жыныс тесіктері бунақтардың бір ғана бүйірінен ашылған. Оларда 50-ге жуық бунақтары бар.
- ? Даму айналымы: биогельминт, 2 иесі бар.
- ? Ақтық иесі-қой, ешкі, сирек ірі-қара, түйе, елік, ақ бөкен.
- ? Аралық иесі- коллембола алты аяқты жәндіктер.



- ? **Индеттанулық деректер.** Бұл дерт Қазақстанның Оңтүстік аудандарында кеңінен тарлаған. Авителлинозға негізінен 1 жастан асқан мал шалдығады. Олардың арасынан өлім-жетім шығады.
- ? Тоқтылар мен сақа мал көктем мен күзде көп шалдығады. Ешкілер қойлармен салыстарғанда бұл таспа құртпен аз зақымданады. Авителлинозды таратуға қара құйрық себепші болатындығы анықталған.



- ? **Клиникалық белгілері 2 түрлі:**
- ? **Субклиникалық түрі-** ас қорыту жүйесі бұзылады, малдың күйіс қайыруы тоқтайды, нәжісі сұйылып, оған шырыш араласуы байқалады. Оларға қосымша авителлинаның пісіп-жетілген бунақтары сыртқы ортаға шығарылып отырады.
- ? **Жіті түрі-** қой жайылмайды, отарға ілеспей қалады, су ішпейді, тәлтіректеп жүріп, басын, кеудесін тіреп ұзақ тұрады. Көзінің кілегей қабығы қанталап кетеді, көз қарашығы ұлғаяды, тісін қайрайды, бұлшық еттері дірілдейді, ауру зардабы 6-24 сағатқа созылады, мал өледі.



? **Өлекседегі өзгерістер.** Авиланадан өлген қойды жарып қарағанда, ащы ішектің ішкі қабатының ісініп, қанталағанын ж/е ішек ішінен құрттарды көруге болады.



? **Стилезиоз.**

? Бұл созылмалы түрде өтетін ас қорыту жүйесінің зақымдануымен, іш өтуімен сипатталатын гельминтоз ауруы.

? **Жіктелуі:** *Stilesia globipunktata* деген таспа құрт *Anoplocephalata* тек тармағынан.

? **Құрылысы:** тым жіңішке, нәзік, ақшыл таспа құрт. Ұзындығы -60см. Сыртынан қарағанда бунақтардың бөлінгендері байқалмайды. Жатыр алғашқы бунақтарда жіп тәрізді көлденең орналасқан, ал пісіп жетілген бунақтарда екі-екіден парутериндық мүшелер қалыптасқан.




- ? **Имаго-** күйістілердің аш ж/е он екі елі ішегіндегі орналасады.
- ? **Жұмыртқасы** –ұсақ, қысқа.
- ? **Даму циклы.** Әлі толық айқындалған жоқ.
- ? **Эпизоотологиялық деректер.** Қазақстанда жиі кездеседі.
- ? **Сыртқы бедгілері.** Малдың жем-шөпке зауқы төмендейді, іші өтеді. Мал әлсіреп қалады. Қан азаю белгілері байқалады, мал тәлтіректен, тұра алмай қалады. Көзге шалынатын кілегей қабаттары бозарып, кейде сарғаяды.
- ? **Балау әдістері.** Лабораториялық зерттеулер нақты айқындалмаған.
- ? **Емі.** Битиол, фенасал.



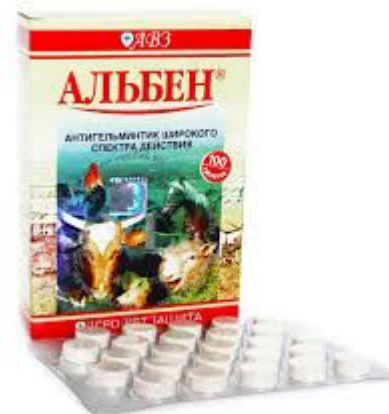- ? **Аноцефалиатоздарды анықтау, емдеу ж/е алдын алу.**
- ? **Анықтау.** Күйістілер аноцефалиатоздарына диагноз қою үшін эпизоотологиялық мәліметтерді, аурудың клиникалық көріністерін, капрологиялық, диагностикалық, дегельминтизация әдістерін пайдаланады.
- ? **Эпизоотологиялық мәліметтер.** Монезиозбен қозы қатты ауырады, олардың арасынан өлім-жітім көп ұшырасада, тоқтылар мен ересек қойлар да бұл дертпен жиі зақымданады. Іш құрт жылдың барлық ауруларында тіркеледі. Тизаниозбен көбінесе тұсақ пен сақа қой ауырады, цистодоз жыл бойы кездесуі мүмкін.





- ? Клиникалық белгілері.
- ? Монезиозбен ауырғағн төлдің тамағы ісінеді, арықтайды, іші өтеді, құйрығы, сауыры, артқы сирақтары нәжіспен бұлғанады. Авителлинозбен қой аяқ астынан ауырады, лезде оның кілегей қабықтары бозарып, іші өтеді, келесі күнге жетпей өледі.





- ? **Емі.**
- ? Құрамы альбендазолдан тұратын препараттар: альбен, альбендазол, альбендекс, альдекс т.б.
- ? Тотияйын 1-1,5 айлық қозыларға 15-20мл 2 % ішкізеді.
- ? Қалайы арсенаты 22-27мг/кг есебінде қолданылады, 1-4 айлық тоқтыларға 0,8 мг есебінде береді.
- ? Кальций арсенаты малға марганец арсенаты мөлшеріндегідей беріледі.
- ? Фенасол қойға 3-8г (0,1-0,2гр/кг) береді



- ? **Сақтандыру.** Қойдың ж/е басқа күйістілердің аноцефалиатоздарын н/е ішек цистодоздарын алдын алу үшін негізгі дауа болып сақтық дегельминтазация, химиялық алдын алу ж/е жалпы санитариялық шаралар болып саналады.
- ? **Жалпы санитариялық шаралар.** Ішек цестодоздары жыл сайын тіркелетін шаруашылықтарда төлді енесінен айырып, бөлек баққан жөн. Мал дәнді дақылдар, жері жыртылған ,екпе шөбі мол жерлерде жайылуы тиіс.



ПАЙДАЛАНЫЛҒАН ӘДЕБИЕТТЕР:

- ? М.С.Сабаншиев , 2001 жыл “ Паразитология және жануарлардың инвазиялық аурулары”
- ? Шабдарбаева Г , Гельминтология
- ? Ақаев А. Үй құстарының гельминтоз аурулары, Алматы 1981
- ? Демидов Н.В. Гельминтозы животных. Справочник. – М. Агропромиздат , 1987.
- ? Шульц Р.С., Диков Г.И. Гельминты и гельминтозы сельскохозяйственных животных. Алма-Ата , Кайнар , 1964.

