

# Лапароскопическая кардиомиотомия при ахалазии пищевода

РГМУ, ДГКБ №13 им. Н.Ф.Филатова

А. Ю. Разумовский, З. Б. Митупов,  
А. Б. Алхасов, В. Е. Рачков, Е. В. Феоктистова,  
О. С. Геодакян

# Ахалазия пищевода

- С 2002 по 2008 гг. оперировано **10** детей
- Возраст от 4 до 15 лет
- Средний возраст 9,9 лет
- Мальчики – 6      Девочки – 4

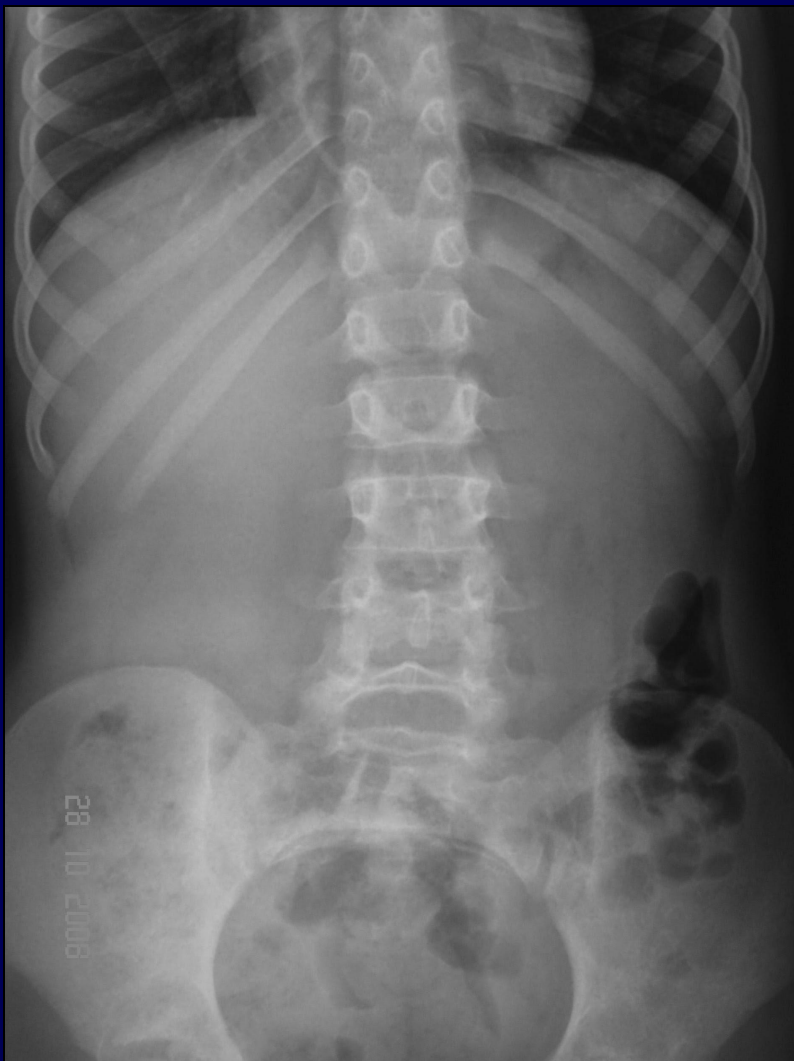# Симптомы ахалазии пищевода

- Рвота
- Дисфагия
- Симптом «мокрой подушки»
- Гипотрофия
- Анемия
- Кашель
- Повышение температуры

# Методы диагностики

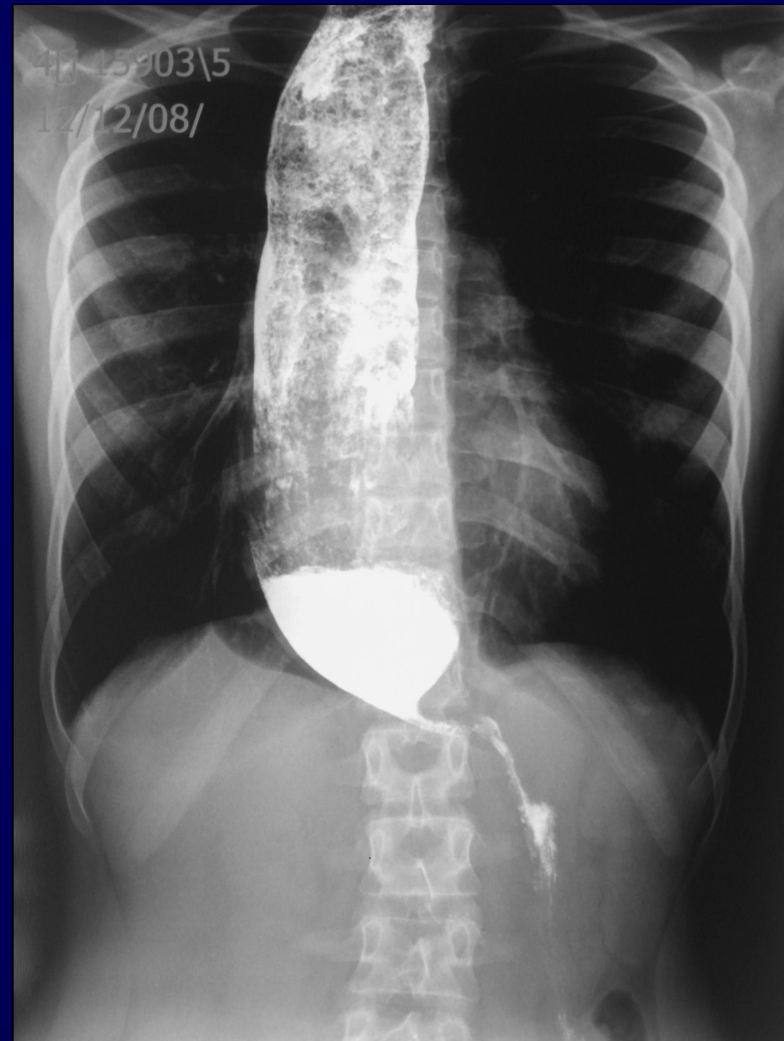
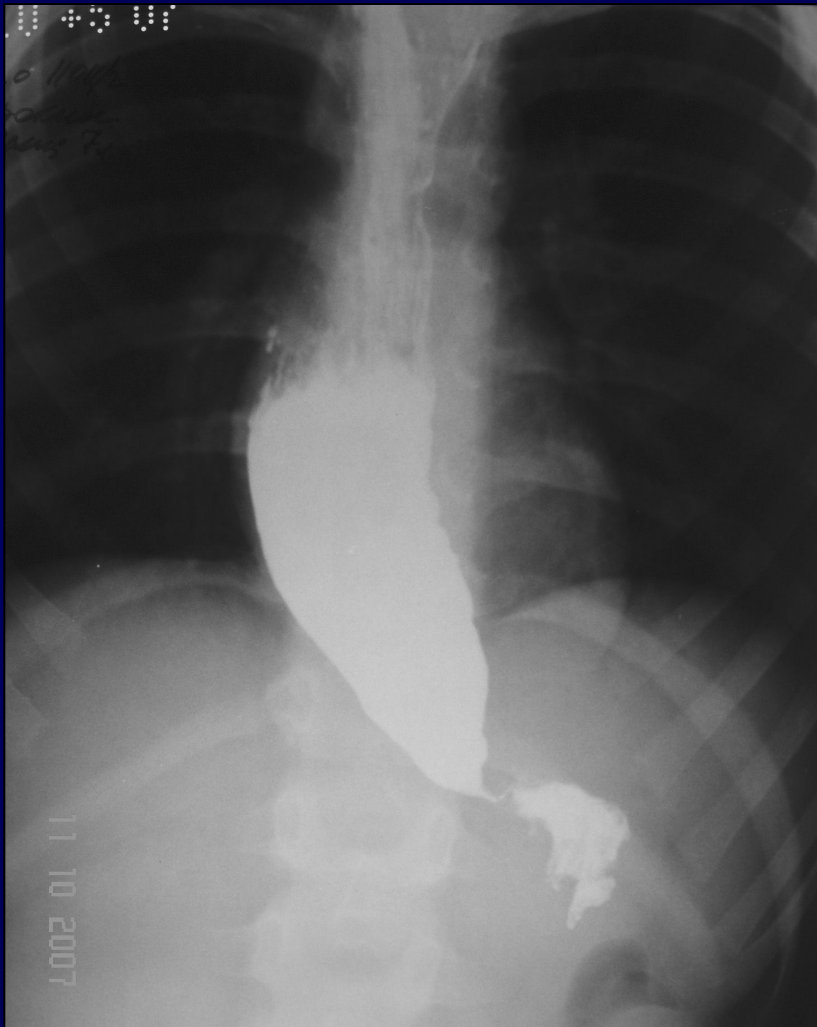
- общеклиническое обследование;
- рентгенография органов брюшной полости;
- рентгеноскопия пищевода с контрастным веществом;
- эзофагофиброскопия;
- УЗИ органов брюшной полости;
- компьютерная томография.

# Обзорная рентгенография брюшной полости

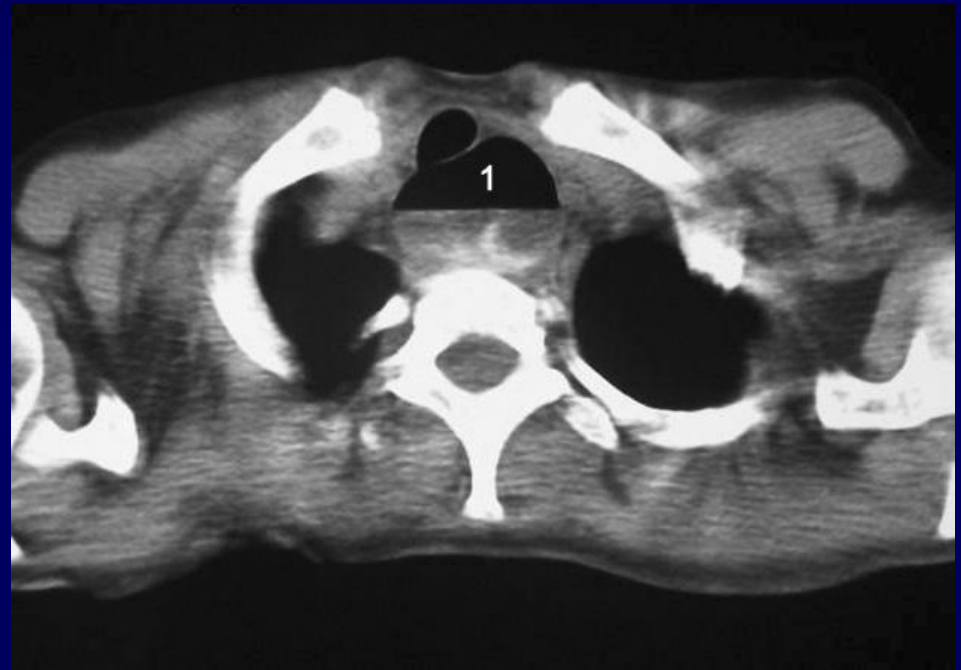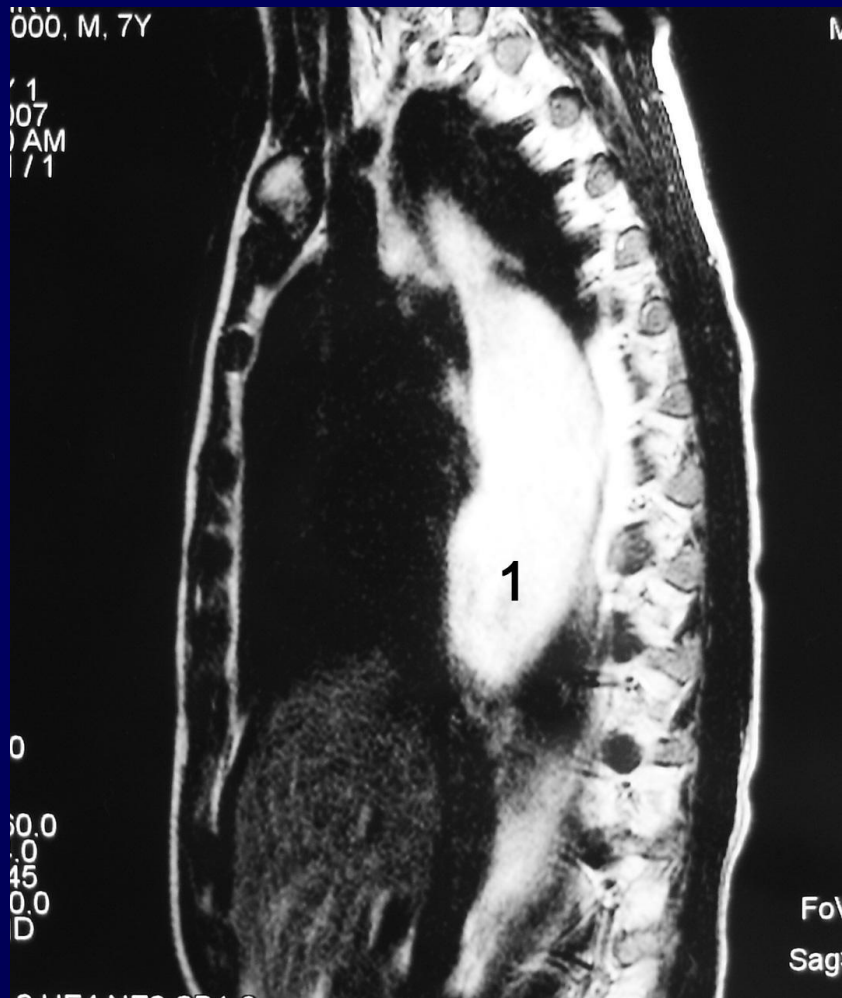


отсутствие газового  
пузыря желудка

# Рентгеноскопия пищевода с контрастом

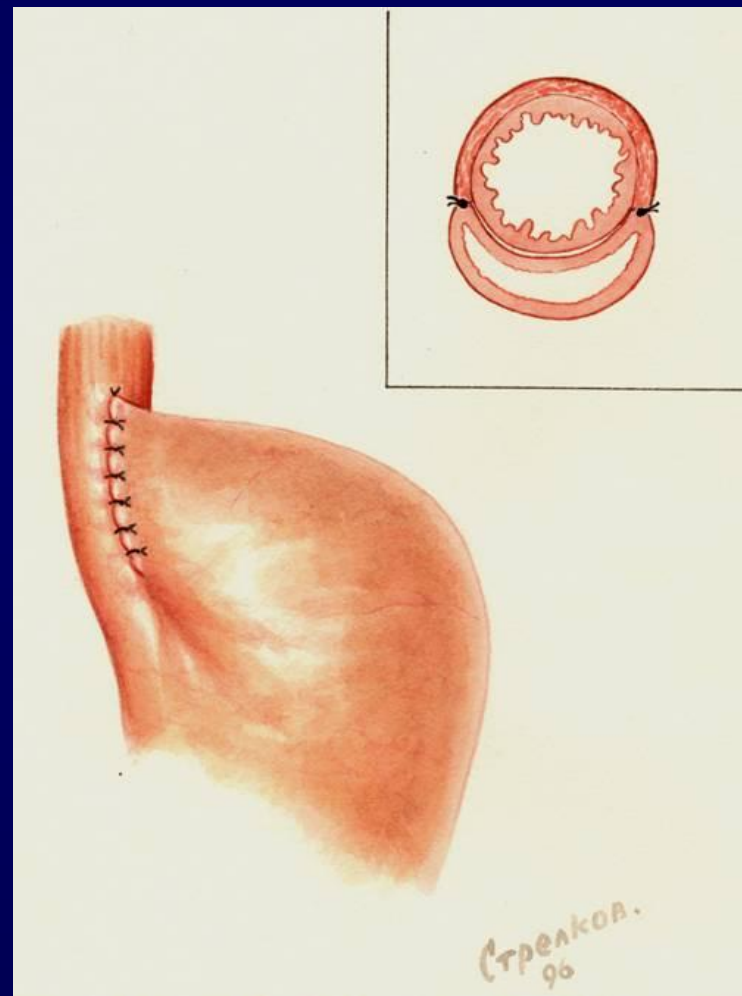
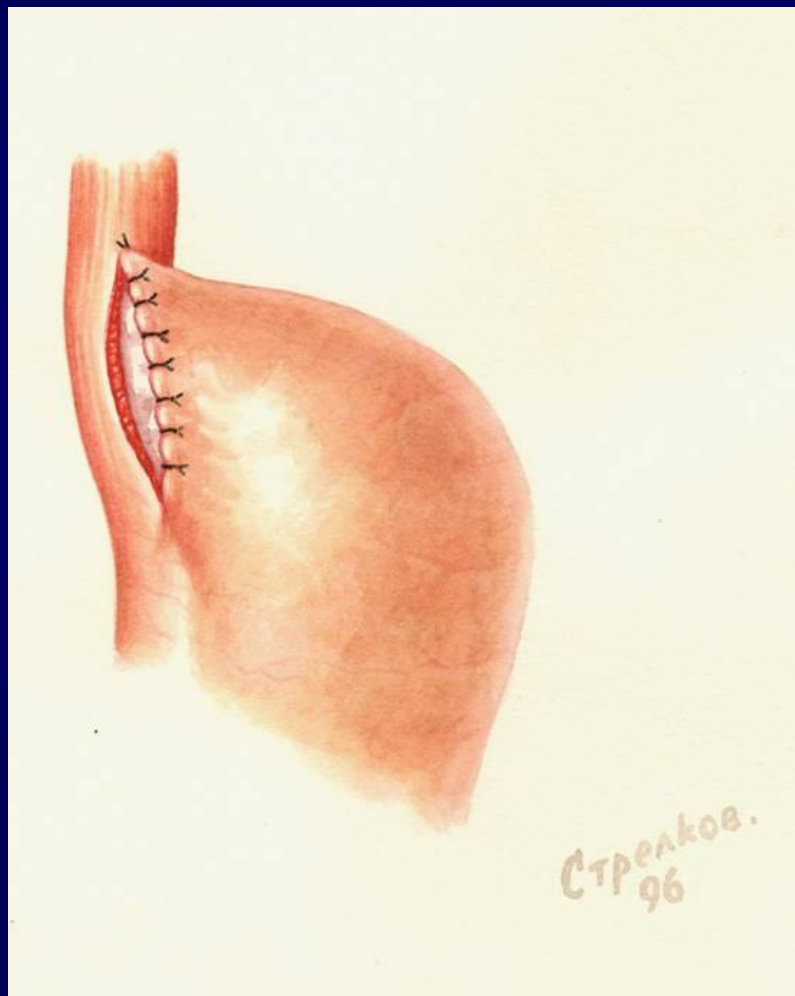


# Компьютерная томография



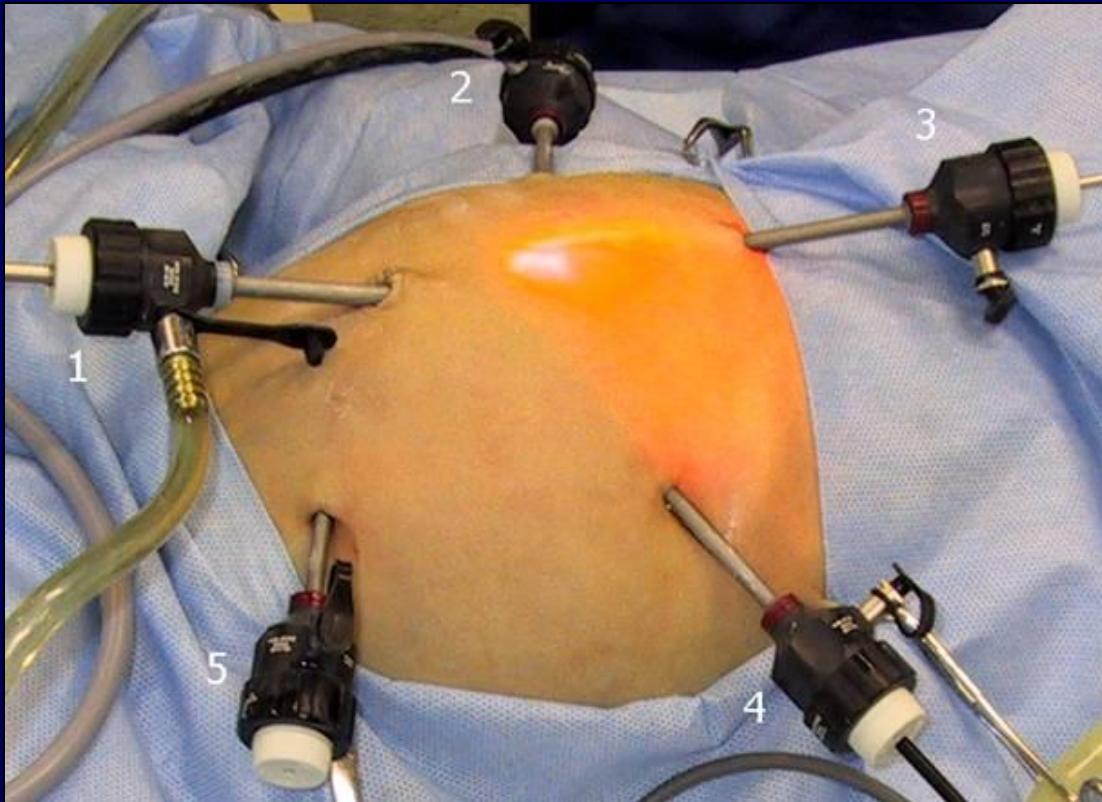
1 – расширенный пищевод

# Кардиомиотомия с гастропексией





# Расположение троакаров



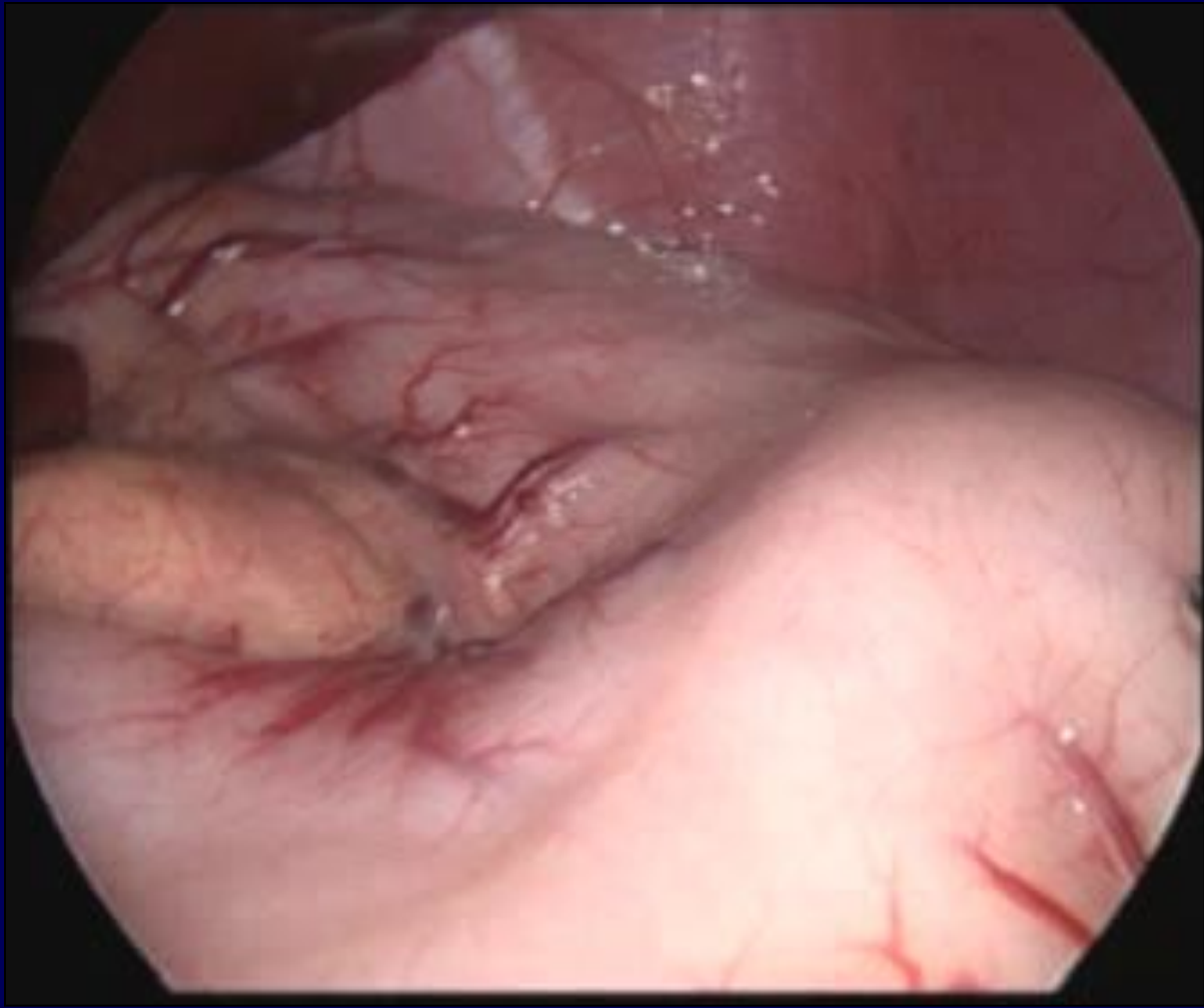
- чрезумбиликальное (1);
- в правом подреберье (2);
- под мечевидным отростком (3);
- в левом подреберье (4);
- в левой подвздошной области (5)

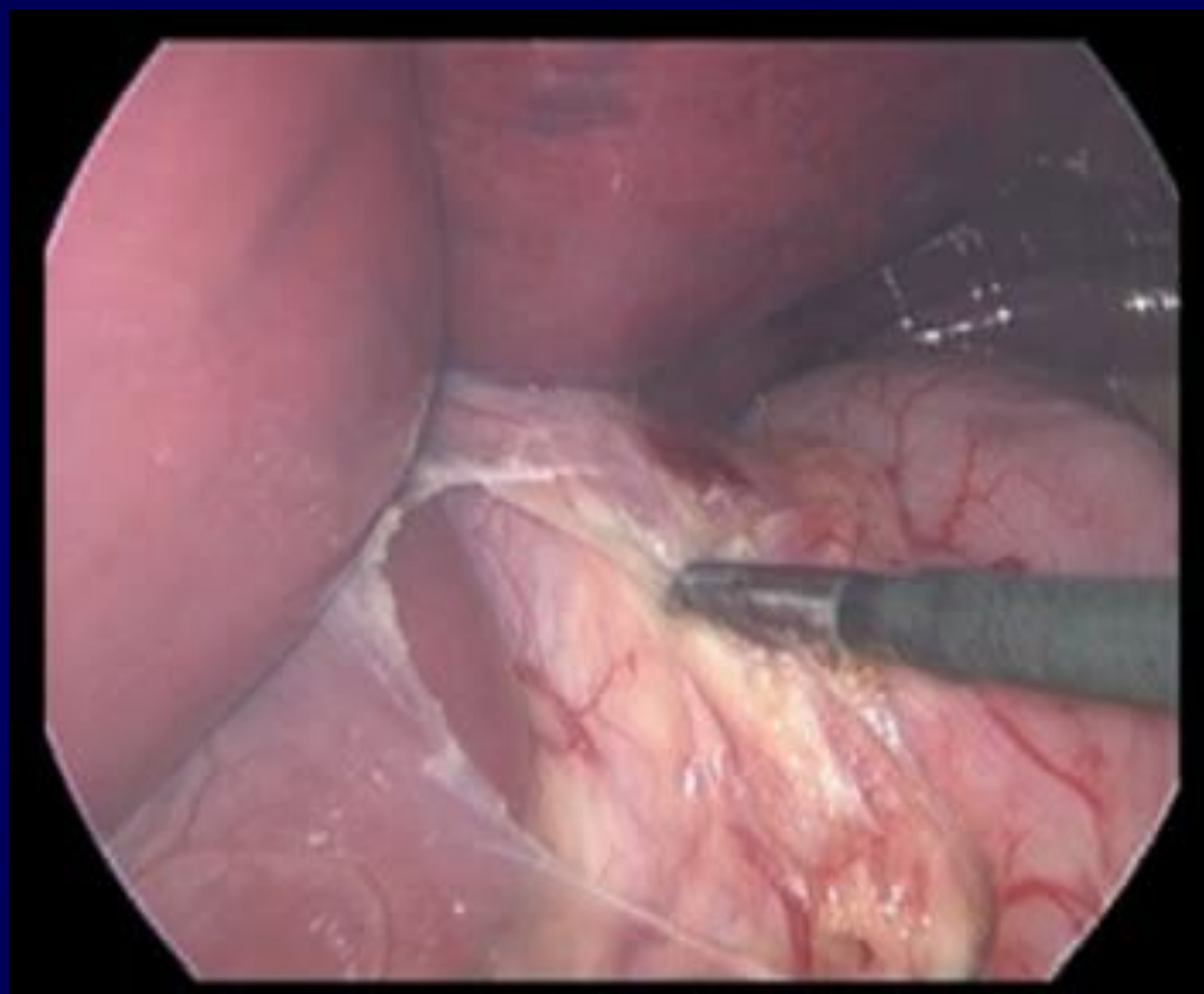


# Зонд Блэкмора









# Результаты

- Конверсия – 0
- Продолжительность операции  $56 \pm 4$  мин.
- Энтеральная нагрузка – 1 сутки
- Средние сроки госпитализации – 6,1 к/день
- Повреждение слизистой при кардиомиотомии – 2
- Рецидив симптомов заболевания - 1

# Особенности лапароскопической кардиомиотомии

- Полностью повторяет этапы открытой операции
- Минимальная травматичность операции
- Функциональные результаты как при открытой операции
- Отличный косметический результат