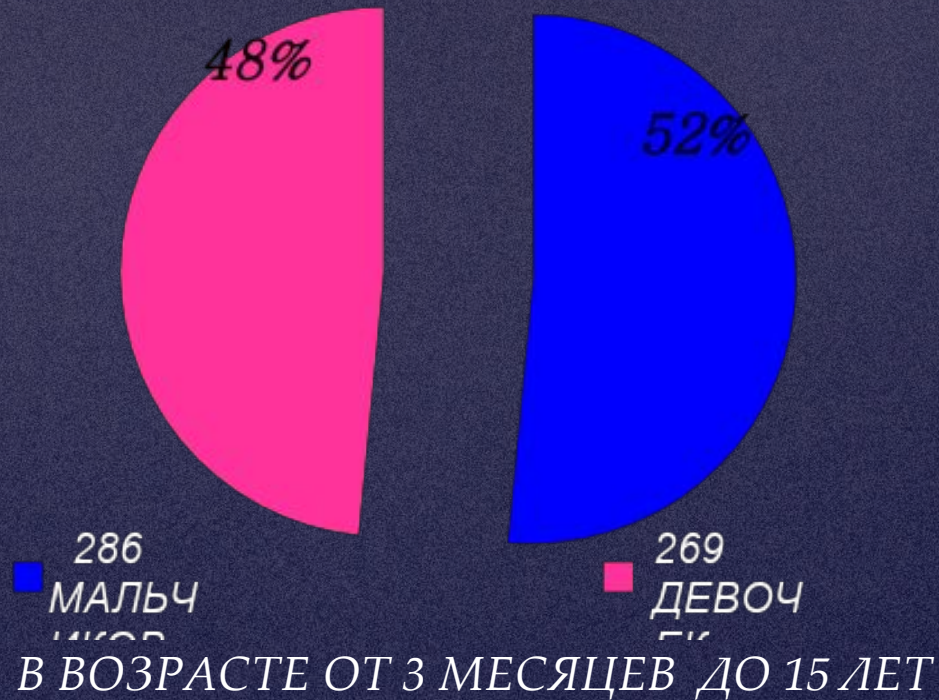


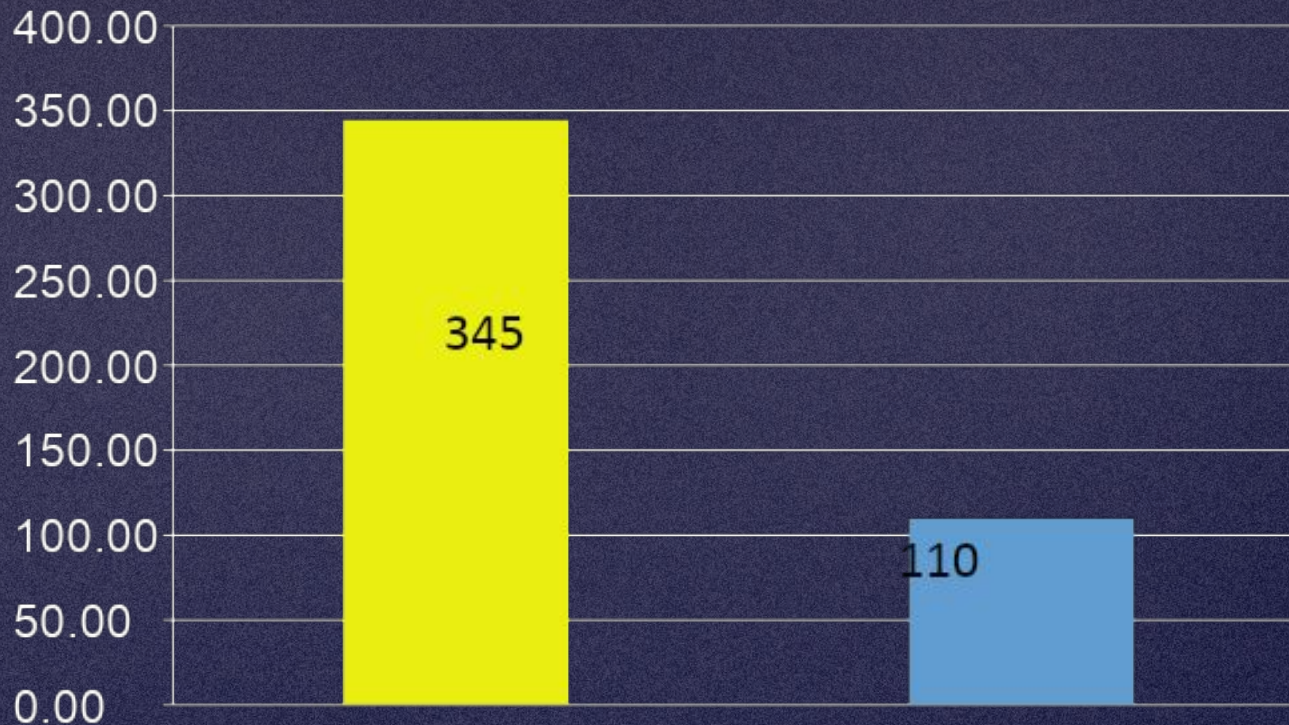
**ЛЕЧЕНИЕ
ОБСТРУКТИВНОГО
УРЕТЕРОГИДРОНЕФРОЗА
У ДЕТЕЙ**

**ДОКЛАДЧИК:
ИМАГАЗАЛИЕВА М.
А.**

РАСПРЕДЕЛЕНИЕ БОЛЬНЫХ ПО ВОЗРАСТУ И ПОЛУ



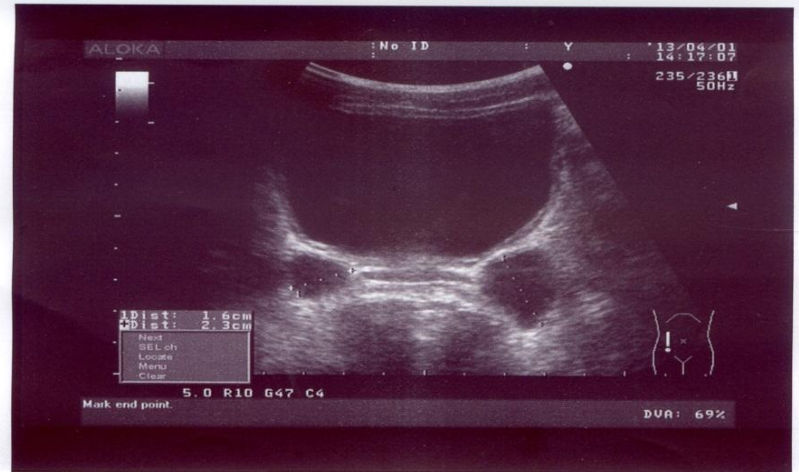
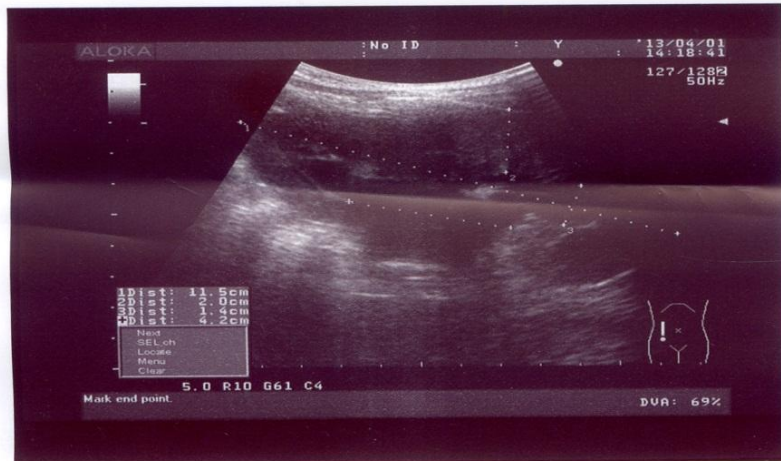
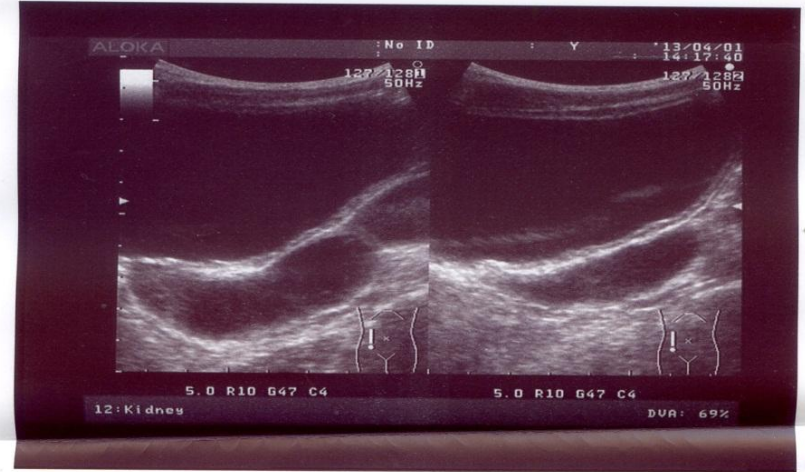
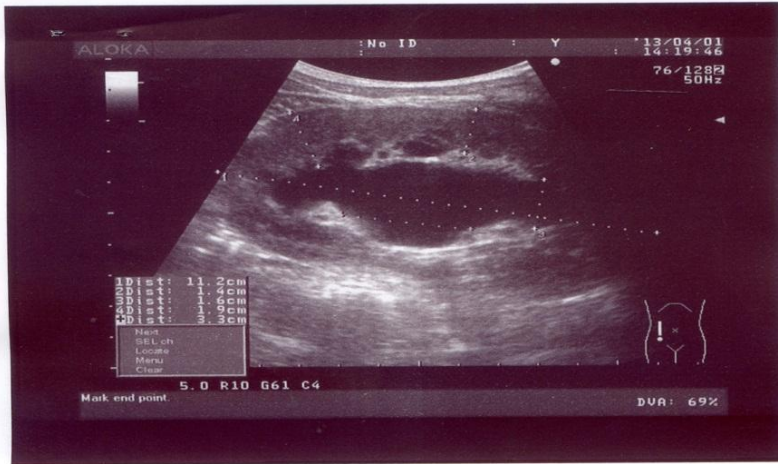
ОДНО- И ДВУСТОРОННИЙ УРЕТЕРОГИДРОНЕФРОЗ



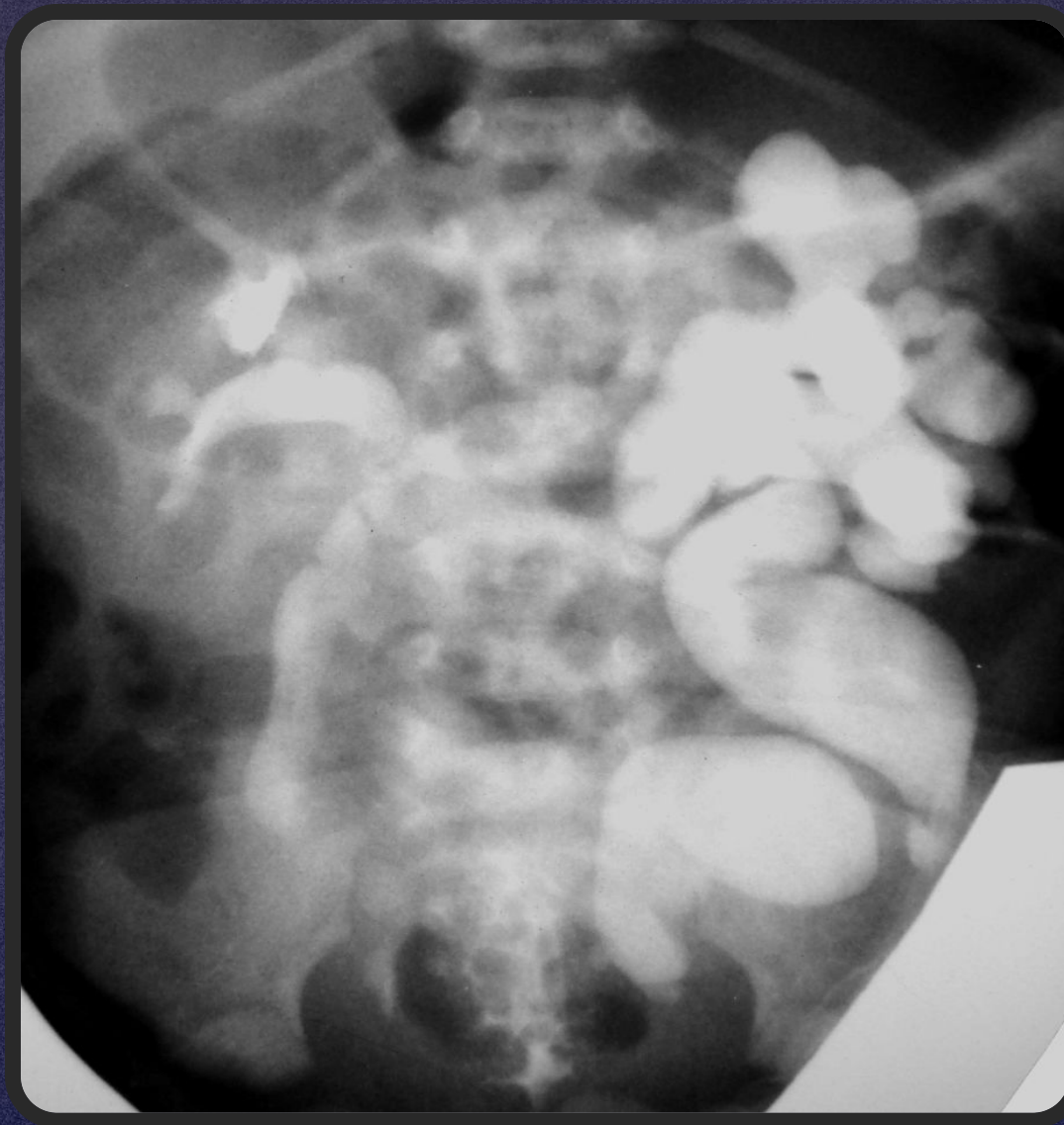■ ОДНОСТОРОННИЙ
УРЕТЕРОГИДРОНЕФР
ОЗ

■ ДВУСТОРОННИЙ
УРЕТЕРОГИДРОНЕФР
ОЗ


УЗИ



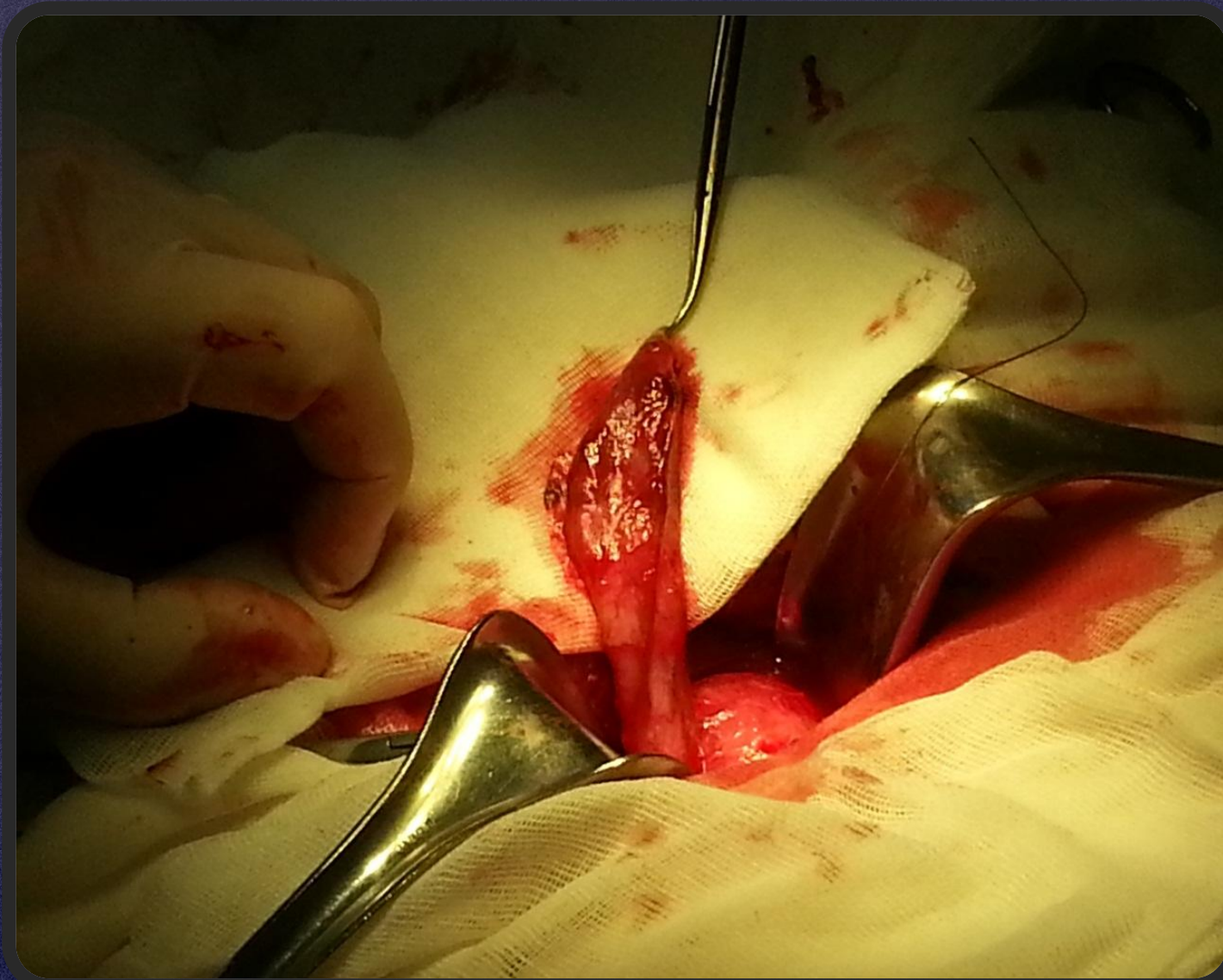
ЭКСКРЕТОРНАЯ УРОГРАФИЯ



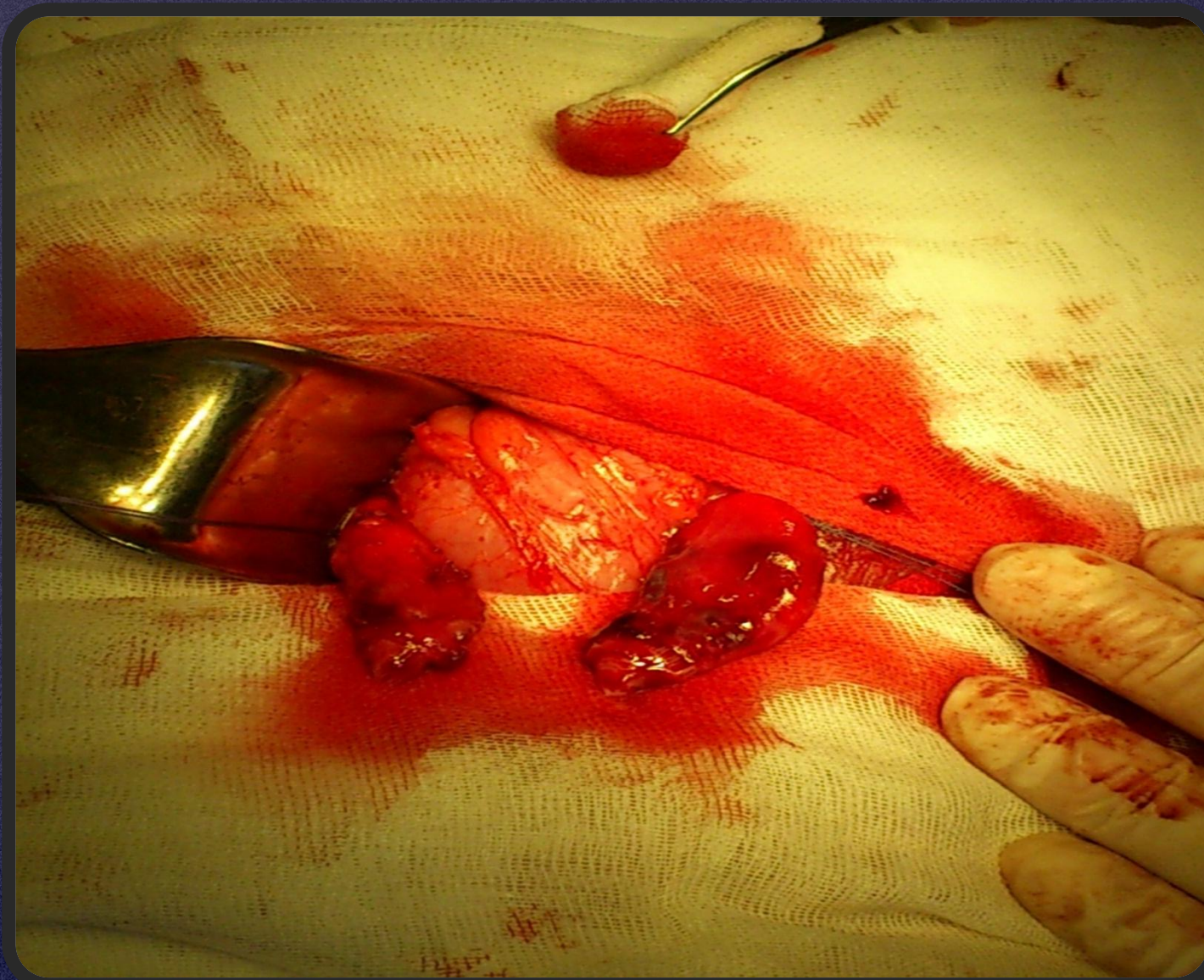
ВИДЫ ОПЕРАЦИЙ



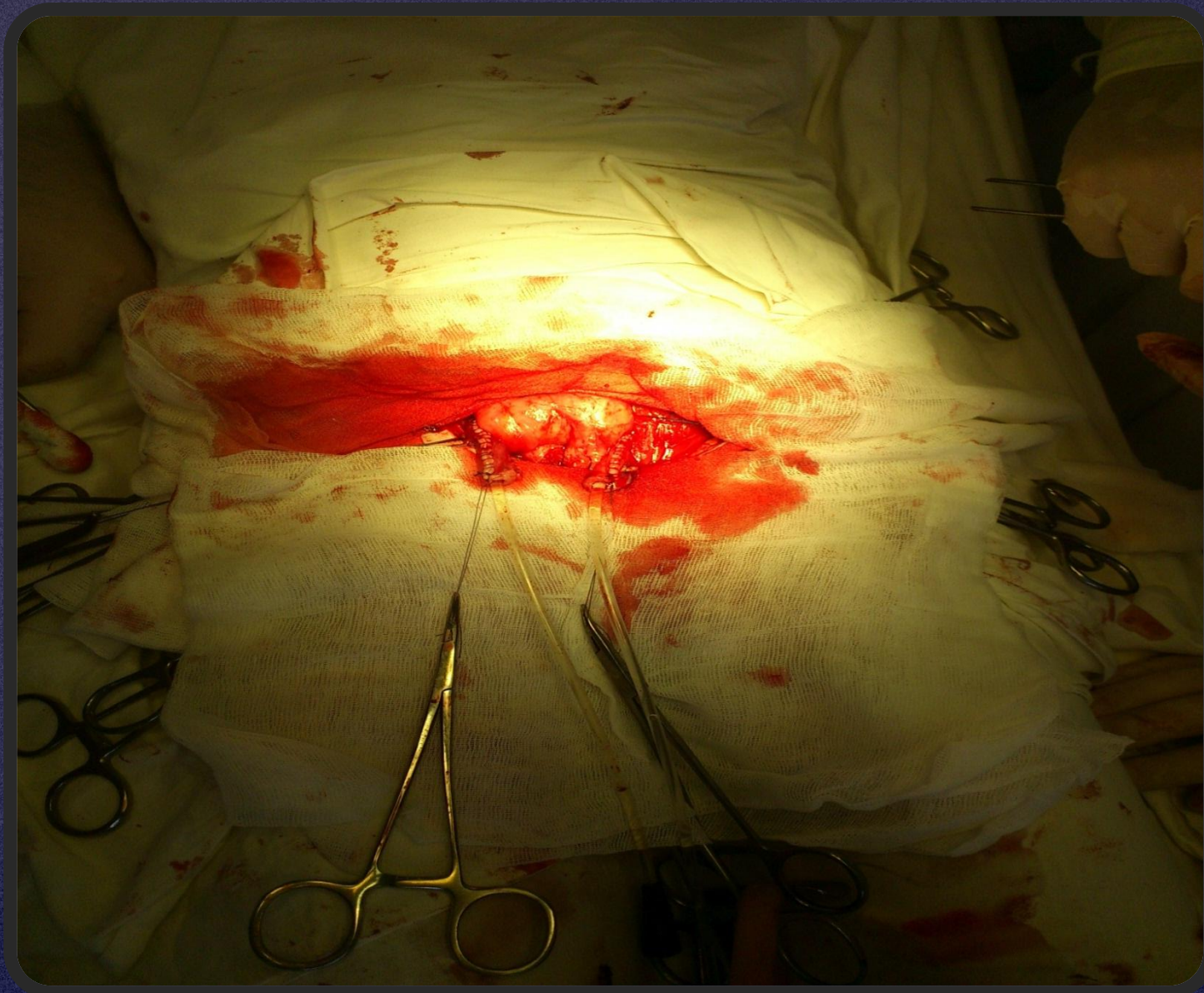
СТЕНОЗ ДИСТАЛЬНОГО ОТДЕЛА ЛЕВОГО МОЧЕТОЧНИКА



СТЕНОЗ ДИСТАЛЬНЫХ ОТДЕЛОВ ОБОИХ МОЧЕТОЧНИКОВ

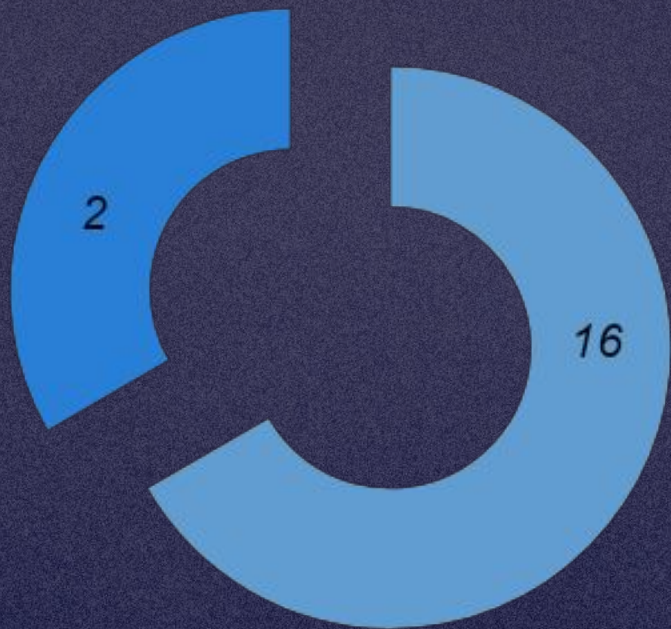


МОЧЕТОЧНИКИ ПОСЛЕ МОДУЛЯЦИИ



РЕЗУЛЬТАТЫ ЛЕЧЕНИЯ

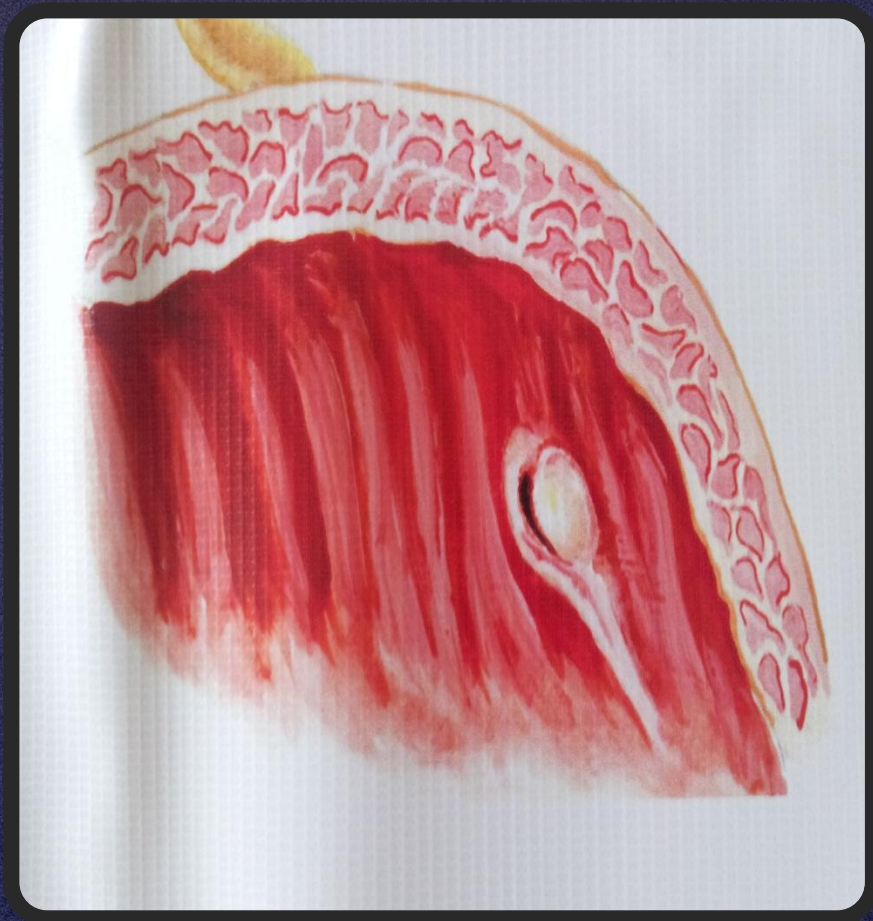У 18 БОЛЬНЫХ ВЫЯВЛЕН ПУЗЫРНО-МОЧЕТОЧНИКОВЫЙ РЕФЛЮКС



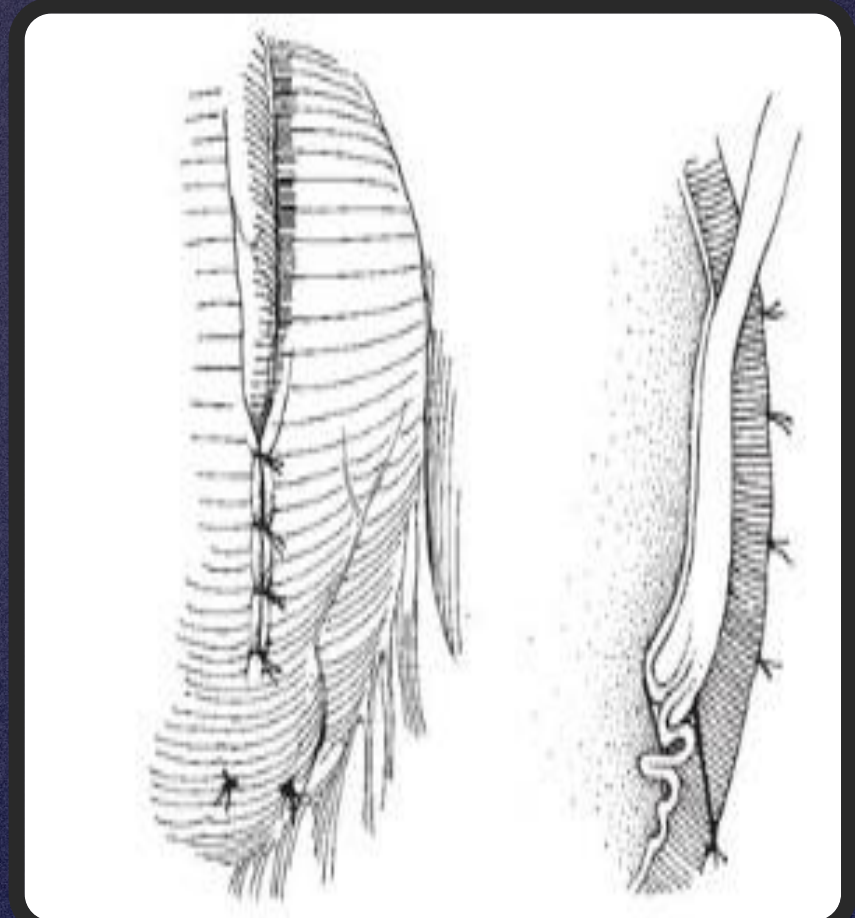
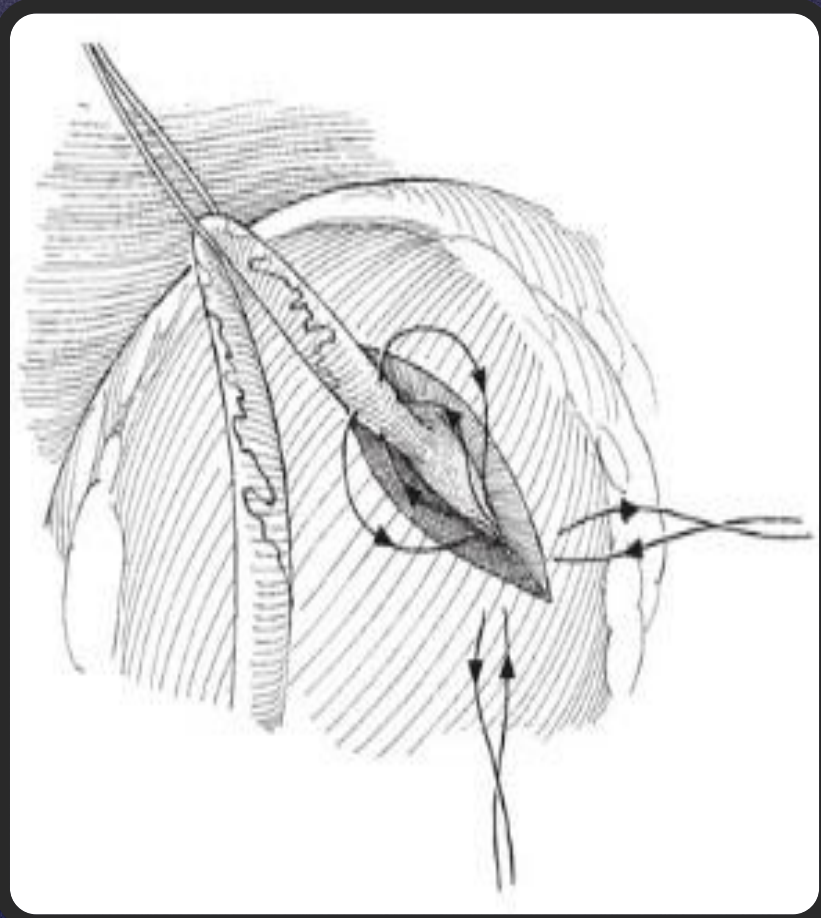
■ после операции по Политано-Леадбеттеру

■ после операции по Коэну

ЭНДОСКОПИЧЕСКАЯ КОРРЕКЦИЯ



АНТИРЕФЛЮКСНАЯ ДЕТРУЗОРАФИЯ



*СПАСИБО
ЗА
ВНИМАНИЕ*