

Лекция №3

**Лечение пульпита у детей разного
возраста .**

**Ошибки и осложнения при
диагностике и лечении пульпита.**

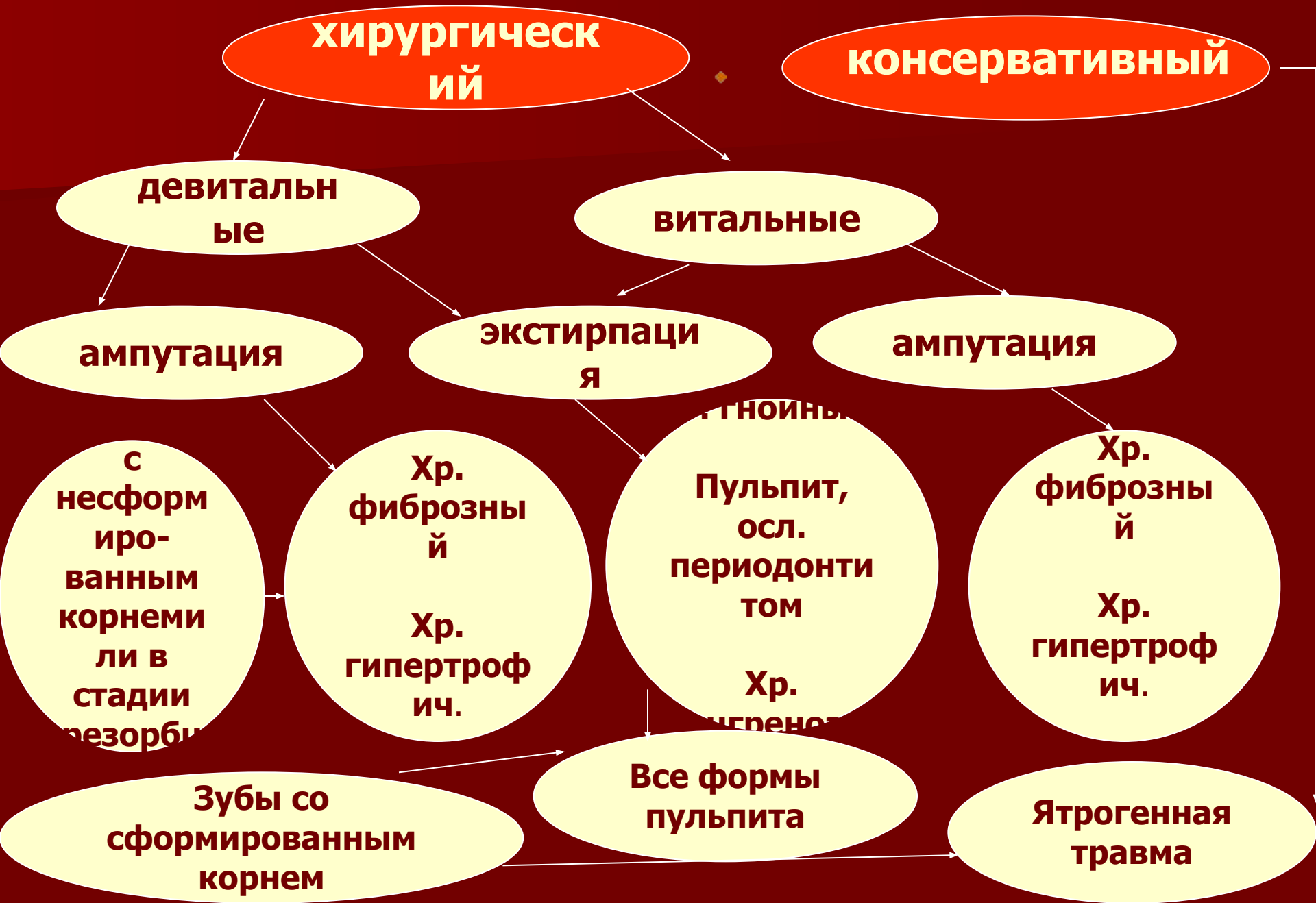Вопросы:

- *Методы лечения пульпита, показания.*
- *Лечение пульпита временных зубов.*
- *Лечение пульпита постоянных зубов.*
- *Ошибки и осложнения при диагностике и лечении пульпита, их выявление и устранение.*

Методы лечения пульпита

- **консервативный, или биологический**, - это метод, направленный на сохранение жизнеспособности и функциональной активности всей пульпы;
- **витальная ампутация пульпы** - метод, предусматривающий удаление под обезболиванием коронковой пульпы и сохранение жизнеспособности и функциональной активности корневой пульпы;
- **витальная экстирпация** - это метод полного удаления пульпы под обезболиванием;
- **девитальная ампутация** - удаление коронковой пульпы после ее предварительной девитализации;
- **девитальная экстирпация** - удаление всей пульпы после ее предварительной девитализации.

Выбор метода лечения



Девитальная ампутация

Показания

к девитальной ампутации пульпы во временных зубах, корни которых не сформированы или находятся на стадии резорбции:

- *- острый травматический пульпит (случайное обнажение пульпы во время препарирования кариозной полости);*
- *- острый серозный диффузный пульпит;*
- *- хронический фиброзный пульпит;*
- *- хронический гипертрофический пульпит.*

Девитальная ампутация

Методика лечения.

Девитальную ампутацию выполняют в 2-3 посещения.

- *I посещение - наложение девитализирующей пасты.*
- *II посещение – ампутация коронковой пульпы и покрытие корневой пульпы пастой с антисептическими и мумифицирующими свойствами. Это посещение может быть завершено наложением постоянной пломбы. Если паста для покрытия пульпы приготовлена на жировой основе, то перед наложением постоянной пломбы следует изолировать ее с помощью искусственного дентина или других прокладочных материалов.*
- *III посещение - замена временной пломбы в зубе на постоянную, если во второе посещение была наложена временная пломба.*

Девитальная экстирпация

Показания

к девитальной экстирпации пульпы во временных зубах:

- *- при сформированном корне все формы острых и хронических пульпитов;*
- *- при несформированном корне - острый гнойный пульпит, хронический гангренозный пульпит;*
- *- пульпит с клиническими или рентгенологическими признаками поражения периодонта*

Девитальная экстирпация

Методика лечения.

- **I посещение** - частичное препарирование кариозной полости, вскрытие рога пульпы и наложение девитализирующей пасты под временную повязку.
- **II посещение** - удаление повязки, раскрытие полости временного зуба с учетом ее топографии, экстирпация пульпы из корневых каналов.

При выполнении девитальной экстирпации пульпы во временных зубах с несформированными корнями перед началом лечения необходимо провести рентгенографию зуба для определения степени сформированности корня.

- После удаления пульпы корневые каналы временного зуба следует запломбировать до апикального отверстия пастами, не оказывающими раздражающего действия на периодонт.
- **III посещение** - замена временной пломбы в зубе на постоянную, если во второе посещение была наложена временная пломба.

Консервативный (биологический) метод

может проводиться как в зубах со сформированным корнем, так и в период формирования корня постоянного зуба.

Показания

к консервативному методу лечения пульпита постоянных зубов:

- *- острый травматический пульпит (случайное вскрытие полости зуба во время препарирования кариозной полости);*
- *- острый травматический пульпит (при переломе коронки зуба с обнажением или без обнажения пульпы в период до 6 ч после травмы), гиперемия пульпы;*
- *- острый серозный ограниченный пульпит, хронический фиброзный пульпит (зубов с несформированным корнем).*

Консервативный (биологический) метод

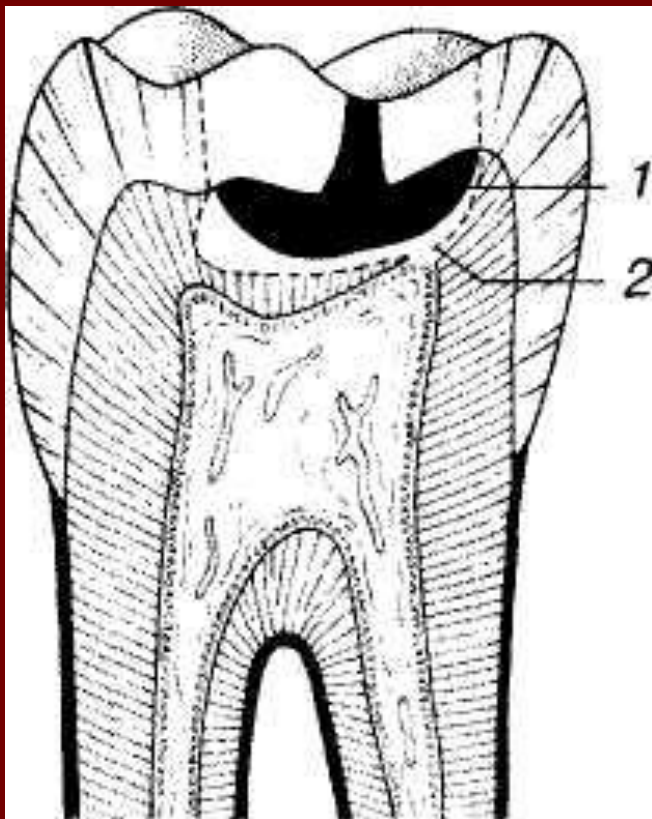
Важными условиями при выборе биологического метода являются:

- *- длительность заболевания не более 1-2 дней;*
- *- состояние соматического здоровья ребенка (здоровые, практически здоровые дети);*
- *- компенсированное течение кариеса;*
- *- локализация кариозной полости на жевательной поверхности (I класс);*
- *- отсутствие антибиотиков и гормонотерапии в анамнезе;*
- *- возможность соблюдения асептики и антисептики.*
- *У детей с декомпенсированной формой кариеса, низкими показателями резистентности организма консервативный метод лечения пульпита неэффективен*

Консервативный (биологический) метод

I. Непрямое покрытие пульпы:

- Обезболивание (1-3% растворами анестетиков).
- Некрэктомия.
- Формирование кариозной полости.
- Антисептическая обработка кариозной полости с использованием антимикробных препаратов широкого спектра действия (фурацилин, риванол, эктерицид, микроцид, 0,5% раствор этония), антибиотиков местного действия (полмиксин, грамицидин и др.)
- Высушивание полости.
- Наложение полимеризующегося кальцийгидроксидсодержащего препарата.
- Пломбирование кариозной полости.



Консервативный (биологический) метод

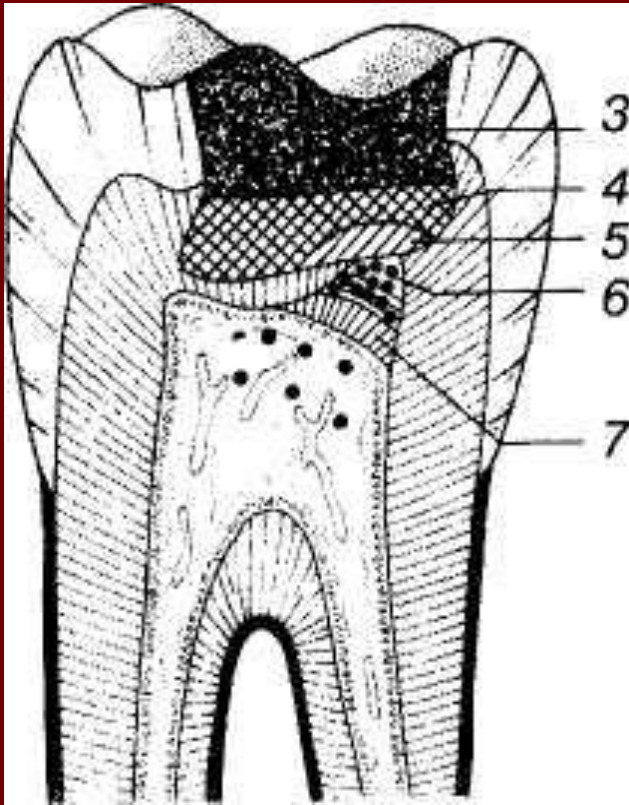
Непрямое покрытие пульпы

- При непрямом покрытии препараты на основе кальция гидроксида наносят на деминерализованный дентин на дне кариозной полости.
- Для непрямого покрытия пульпы используют твердеющие кальцийгидроксидсодержащие препараты: "Dycal" (DentSplay), "Life" (Kerr), "Calcimol" (VOCO).
- Пасты, содержащие кальция гидроксид, создают концентрированную щелочную среду ($\text{pH} > 12$), стимулируют образование заместительного дентина и реминерализацию размягченного дентина на дне кариозной полости, оказывают противовоспалительное, антимикробное и дегидратационное действие. Уже через 40-60 суток после их наложения образуется заместительный дентин.
- Для непрямого покрытия пульпы могут быть использованы также цинк-оксид-эвгеноловая паста и препараты на ее основе.

Консервативный (биологический) метод

II. Прямое покрытие пульпы:

- Обезболивание.
- Некрэктомия.
- Формирование кариозной полости.
- Остановка кровотечения из пульпы (тампонада стерильными ватными шариками, аппликация препаратов: аминокaproновая к-та, Viscostat (Ultradent)).
- Обработка кариозной полости раствором антисептика.
- Высушивание кариозной полости.
- Наложение кальцийгидроксидсодержащего неполимеризующегося препарата. Процедуру следует проводить без давления!
- Наложение полимеризующегося кальцийгидроксидсодержащего препарата или лайнера.
- Пломбирование кариозной полости.



Консервативный (биологический) метод

Прямое покрытие пульпы

Прямое защитное покрытие пульпы предполагает нанесение кальций-гидроксидсодержащего препарата на обнаженную пульпу для сохранения ее жизнеспособности.

- Прямое покрытие пульпы следует проводить мягкими (нетвердеющими) пастами на основе кальция гидроксида: "Calxyl rot" (OCO), "Calcipulp" (Septodont), "Reogan Rapid" (Vivadent), "Calcicur" (VOCO), "Biopulp" (Electromet), которые покрывают твердеющими кальцийгидроксидсодержащими препаратами "Calcimol" (VOCO) "Calcimol LC" (VOCO), "Dycal (DentSplay), "Life", "Life fast" (Kerr) или кальцийгидроксидсодержащими лайнерами "Hydroxyline SN" (Merz), "Alkaliner" (ESPE), "ReoCap 1C" (Vivadent), Cavalite (Kerr).
- Материалы на основе цинкоксидаэвгенола для прямого покрытия пульпы не используются.

Консервативный (биологический) метод

Лечение пульпита **инфекционного происхождения** рекомендуют проводить биологическим методом в два посещения.

Этапы консервативного лечения пульпита в два посещения.

В I посещение осуществляют:

- Обезболивание.
- Некрэктомию и формирование кариозной полости.
- Антисептическую обработку кариозной полости.
- Высушивание.
- Наложение на дно кариозной полости пасты, содержащей антибиотики широкого спектра действия и кортикостероиды (Оксизон, Гиоксизон, Ledermix, Pulprovital, Pulpromixune (Septodont), Пульпосептин).
- Закрытие зуба временной пломбой.

При отсутствии боли через 1-2 дня назначают второе посещение.

Во II посещение оценивают жалобы пациента. При благоприятном течении воспалительного процесса происходит полное исчезновение болевого симптома. Осуществляют:

- Удаление повязки.
- Антисептическую обработку кариозной полости.
- Высушивание полости.
- Наложение кальцийгидроксидсодержащей лечебной пасты.
- Пломбирование зуба (при необходимости - наложение изолирующей прокладки).

Консервативный (биологический) метод

Для оценки эффективности лечения пульпита биологическим методом ребенок должен находиться на диспансерном учете у стоматолога. Если корень зуба не сформирован, то диспансерное наблюдение осуществляют до окончательного его формирования, если корень зуба сформирован, то на протяжении 12 мес. Сроки диспансерного наблюдения: 2 нед; 3, 6, 12 мес. Во время контрольных посещений выясняют жалобы, выполняют ЭОД. Через 6 мес проводят рентгенографию для определения динамики формирования корня, а также возможных патологических изменений в тканях периодонта.

Эффективность лечения консервативным методом пульпита зуба со сформированным корнем оценивают через 12 мес по следующим критериям:

- - отсутствие боли в зубе;
- - нормальные показатели электровозбудимости пульпы;
- - безболезненная перкуссия;
- - отсутствие на рентгенограмме изменений в периапикальных тканях;
- - сохранение качественной пломбы.

Витальная ампутация

Показания

к применению витальной ампутации пульпы в постоянных зубах при несформированном корне:

- *- острый травматический пульпит (если с момента травмы прошло более 6 ч или пульпа значительно обнажена);*
- *- в тех случаях, если лечение пульпита биологическим методом оказалось неэффективным или противопоказано;*
- *- острый серозный ограниченный пульпит;*
- *- острый серозный диффузный пульпит (без выраженной реакции со стороны периодонта).*

Витальная ампутация


Методика лечения.

- Витальную ампутацию выполняют в 1 посещение.
- Основными задачами при проведении витальной ампутации являются максимальное удаление воспаленной (поврежденной) пульпы и минимальное инфицирование и травмирование пульпы, оставшейся в корневом канале.

Этапы лечения:

- **1-й этап** - местное обезболивание с помощью анестетиков группы артикаина - Ultracain DS (1:200 000); Septanest (1:200 000) (Septodont).
- **2-й этап** - препарирование кариозной полости с учетом топографии полости зуба.
- **3-й этап** - раскрытие полости зуба. Удаление коронковой пульпы остро заточенным экскаватором под каплей антисептика (фурацилин, риванол, эктерицид и др.).

Витальная ампутация



Этапы лечения:

Соответственно уровню удаления пульпы выделяют:

- коронковую, устьевую и корневую ампутацию.

- При коронковой ампутации, которую чаще выполняют в однокорневых постоянных зубах, где переход коронковой пульпы в корневую выражен слабо, пульпу удаляют на уровне, не достигающем до шейки зуба.
- При устьевой ампутации коронковую пульпу удаляют до уровня, который соответствует шейке зуба. Этот вид ампутации проводят наиболее часто в многокорневых зубах, где четко выражен переход коронковой пульпы в корневую.
- При корневой ампутации (глубокой ампутации, "субтотальной экстирпации" по Т.Ф.Виноградовой) в однокорневых постоянных зубах с несформированным корнем пульпу удаляют ниже устья корневого канала (приблизительно на 1/3), оставляя ту ее часть в верхушечной трети, которая непосредственно контактирует с зоной роста корня.

Витальная ампутация

Этапы лечения:

- **4-й этап** - остановку кровотечения из культы пульпы, - проводят с использованием таких средств, как аминокaproновая кислота, каппрофер, гемофобин, *Racestypine (Septodont)*, *Vasoseptin*, *Viscostat (Ultradent)*. Если в течение 4-5 мин кровотечение остановить не удастся, это свидетельствует о воспалении корневой пульпы и необходимости ее полного удаления (экстирпации).
- **5-й этап** - на поверхность корневой пульпы наносятся мягкую кальций-гидроксидсодержащую пасту: *Calcicur (VOCO)*, *Calxyl rot (OCO)*, *Calcipulpe (Septodont)*, *Calasept RO (Nordiska)*, *Speiko Cal (Speiko)*, *Hypo Cal SN (Merz)*.
- **6-й этап** - пломбирование кариозной полости постоянной пломбой с изолирующей прокладкой из СИЦ.
- После лечения пульпита постоянного зуба методом витальной ампутации ребенок должен находиться на диспансерном учете у стоматолога на период до окончания формирования корня. 1 контрольное посещение назначают через 10-14 дней, последующие - через 3, 6 мес и через 1 год. Критериями эффективности лечения являются формирование дентинного мостика, который определяется рентгенологически, окончание формирования корня и отсутствие патологических изменений в периодонте.

Витальная экстирпация

Показания

к проведению витальной экстирпации пульпы в постоянных зубах:

- *- при сформированном корне: все формы острого и хронического пульпита, если сохраняющие методы лечения неэффективны или противопоказаны;*
- *- при несформированном корне:
 - *острый гнойный пульпит;*
 - *пульпит с выраженными признаками перифокального или фокального периодонтита;*
 - *хронический гангренозный пульпит;**
- *Следует помнить, что перед началом выполнения витальной экстирпации пульпы в постоянном зубе с несформированным корнем необходимо провести рентгенографию для определения степени сформированности корня и, соответственно, рабочей длины зуба.*

Витальная экстирпация

Методика лечения.

Витальную экстирпацию выполняют в одно посещение.

Этапы лечения:

- **1-й этап** - местное обезболивание .
- **2-й этап** - препарирование кариозной полости и раскрытие полости зуба - проводят с учетом топографии полости зуба.
- **3-й этап** - удаление (экстирпация) пульпы.
- **4-й этап** - остановка кровотечения из корневого канала.
- **5-й этап** - пломбирование корневых каналов
 - со сформированным корнем - гуттаперчевыми штифтами в сочетании с твердеющими силерами (Seal Apex (Kerr), Tubli SeaL (Kerr), Apexit (Vivadent), AH Plus (DentSplay) и др.) по методике латеральной конденсации. Качество пломбирования корневого канала обязательно контролируется рентгенологически.
- **6-й этап** – наложение постоянной пломбы.

Витальная экстирпация

Методика лечения.

- После проведения витальной экстирпации в постоянном зубе с несформированным корнем пломбирование корневого канала выполняют в 2 этапа:
- 1-й этап - временная obturation корневого канала в пределах сформированной части пастами, содержащими кальция гидроксид.
- После пломбирования корневого канала накладывают временную пломбу из СИЦ, что обеспечивает необходимый герметизм.
- Первое повторное заполнение проводят через 1 мес, потом - каждые 2-3 мес. Длительность лечения составляет в среднем 12-18 мес.
- В целях стимуляции апексификации может быть использована и цинкэвгеноловая паста, рассасывание которой в корневом канале происходит медленно.
- Формирование апикального барьера оценивается рентгенологически и клинически. Для апексификации обычно требуется от 6 до 24 мес.
- 2-й этап - постоянное пломбирование корневого канала - проводят после закрытия апикального отверстия. Для этого используют гуттаперчевые штифты в сочетании с силерами или твердеющие пасты для корневых каналов.

Ошибки и осложнения при лечении пульпита временных и постоянных зубов у детей

- 1. Ошибки, возникающие при диагностике пульпита:**
 - при постановке диагноза;
 - при дифференциальной диагностике с другими заболеваниями.
- 2. Ошибки при лечении пульпитов:**
 - при выборе метода лечения;
 - при обезболивании;
 - при проведении биологического лечения;
 - при осуществлении витальных и девитальных методов лечения;
 - при экстирпации пульпы.
- 3. Осложнения, возникающие при выполнении лечебных манипуляций:**
 - перфорация стенок кариозной полости и дна полости зуба, стенки корня;
 - отлом инструментов в корневых каналах;
 - несчастные случаи (попадание инструментов в дыхательные пути и пищеварительный тракт).
- 4. Осложнения, возникающие после лечения пульпита:**
 - боль после пломбирования корневых каналов (развитие острого периодонтита);
 - попадание пломбировочного материала в нижнечелюстной канал, верхнечелюстную пазуху;
 - развитие хронического периодонтита;
 - выпадение пломбы.