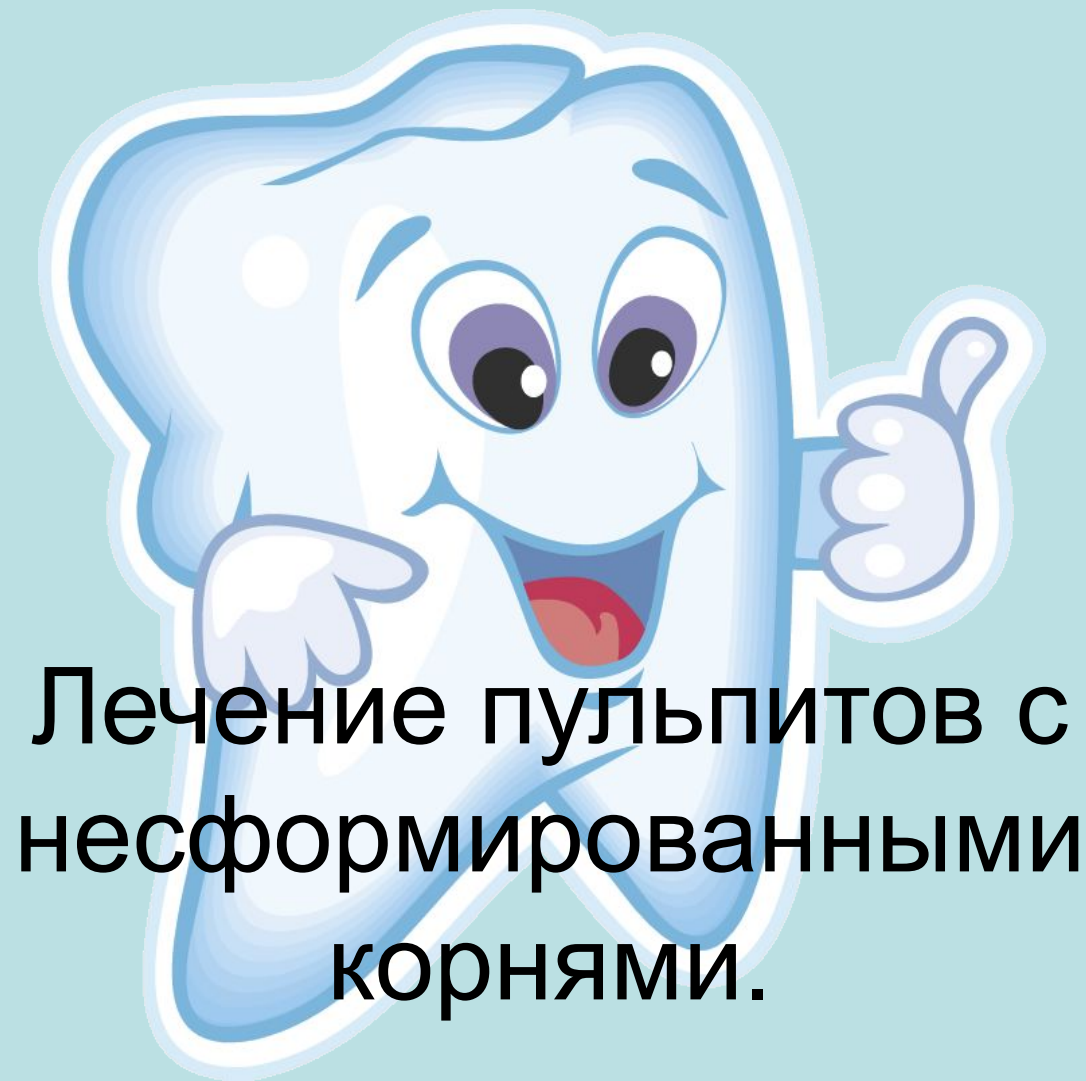

Лечение пульпитов с
несформированными
корнями.

Введение.

Лечение постоянных зубов с несформированным корнем всегда является сложной задачей для стоматолога. Это связано со сложной анатомией несформированного корня, когда апикальная часть имеет форму раструба. Основным принципом лечения зубов с несформированной верхушкой корня является максимально длительное сохранение витальности пульпы до завершения процесса образования верхушки корня.

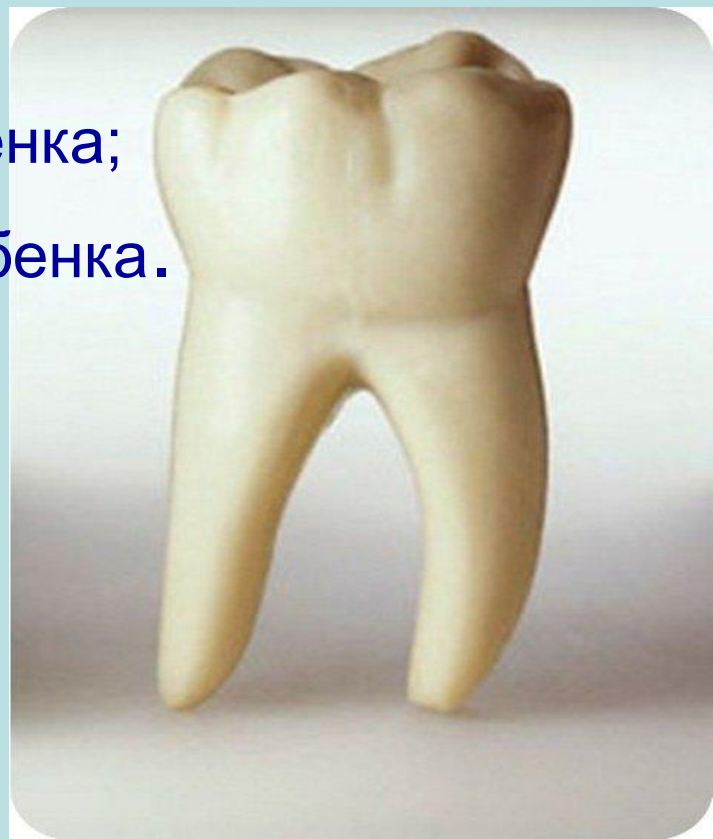Лечение пульпита постоянных несформированных зубов у детей.

Современные методы терапии пульпы постоянных зубов с незаконченным формированием корней включают в себе:

1. Консервативные
 - биологический метод
 - метод непрямой пульпотерапии
 - метод прямого покрытия пульпы
2. Хирургические
 - витальная ампутация
 - девитальная ампутация или пульпотомия (глубокая ампутация)

При выборе метода лечения воспаленной пульпы постоянных зубов у детей необходимо учитывать ряд факторов:

- форму течения пульпита;
- данные электровозбудимости пульпы;
- степень активности кариеса;
- стадию формирования корней;
- общее состояние здоровья ребенка;
- психоэмоциональный статус ребенка.



Консервативные методы.

Непрямое покрытие пульпы – это метод непрямого покрытия позволяет избежать случайного вскрытия пульпы при удалении глубокого пораженного дентина.

Цель лечения: стимуляция дентиногенеза – сохранение жизнеспособности всей пульпы.

Показания:

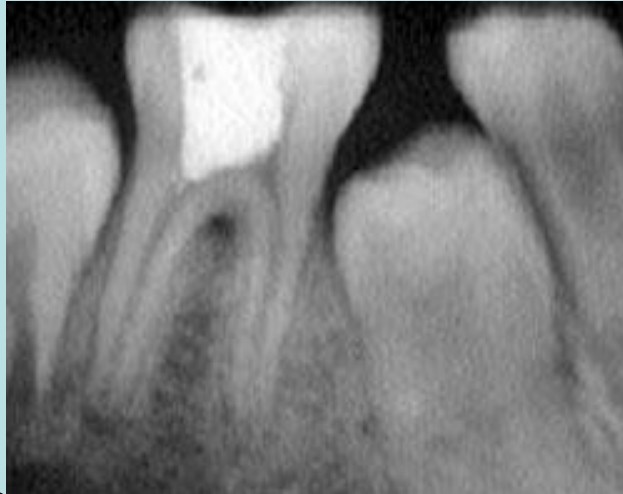- глубокий кариес (глубокие кариозные полости без клинических симптомов воспаления пульпы);
- гиперемия пульпы.

Условия, обеспечивающие успех лечения:

- Зуб должен быть витальным.
- Пульпа — без воспалительных явлений.
- Весь инфицированный, размягченный дентин со стенок полости должен быть удален, на дне кариозной полости может быть оставлено небольшое количество размягченного (деминерализованного и возможно несколько инфицированного дентина, способного реминерализоваться и под которым вырабатывается вторичный заместительный (синонимы — репаративный, третичный)).
- Лечебная прокладка должна обладать антибактериальным, противовоспалительным и стимулирующим дентиногенез действием.

Техника выполнения:

- R-логическое исследование с целью определения зоны пульпы наиболее близко прилежащей ко дну кариозной полости.



- Удаление поверхностных слоев кариозного дентина экскаватором без анестезии до получения первых признаков болевой чувствительности.
- Локальная анестезия.
- Тщательное препарирование стенок кариозной полости, щадящее — дна.

- Высушивание полости.
- Наложение на дно полости цинк оксид эвгенолевой или кальций гидроксид содержащей пасты например: Jife, Dycal, Ultra-blend Calcimol.
- Реставрация коронки зуба (отсроченное пломбирование).

Если во время лечения выясняется, что потенциальной опасности вскрытия полости зуба после удаления кариозного дентина нет, препарированный дентин твердый, с минимальными изменениями цвета, повторного посещения не требуется и лечение может быть закончено в одно посещение.

Повторное посещение

- через 6-8 недель-6 месяцев (но не ранее 6-8 недель — время наиболее активного образования заместительного дентина).
- Проводится: рентгенологический и клинический контроль образования заместительного дентина:
- удаляют пломбу;
- допрепарируют дно кариозной полости при наличии оставшегося размягченного дентина;
- проводят постоянную реставрацию. *Но следует помнить, что при допрепарировании кариозной полости всегда присутствует риск вскрытия пульпы*

Прямое покрытие пульпы.

Цель лечения:

- Способствовать закрытию перфорационного отверстия (имеющейся точки сообщения кариозной полости и полости зуба).
- Сохранить жизнеспособность (витальность) коронковой и корневой пульпы.

Показания:

- Случайное обнажение пульпы не более 1мм в диаметре в процессе препарирования кариозной полости при лечении кариеса дентина;
- Осложненный перелом коронки зуба со вскрытием полости зуба (до 1мм в диаметре, если после травмы прошло не более 6 часов).
- Клиническое (до 1мм в диаметре) и/или рентгенологическое вскрытие полости зуба кариозного генеза при условии отсутствия жалоб на самопроизвольные боли, длительные боли от температурных и механических раздражителей, а также рентгенологических изменений периодонта (метод выбора).

Биологический метод.

Методом выбора для лечения пульпитов постоянных зубов с незаконченным формированием корней является биологический метод, позволяющий сохранить жизнеспособной всю пульпу.

Основанием для проведения метода является способность пульпы молодых, т.н. «незрелых» постоянных зубов к регенерации, обусловленная гистологическими особенностями ее строения.

Показания:

- случайное обнажение пульпы в процессе препарирования при лечении кариеса дентина, острая механическая травмы зуба (перелом коронки зуба со вскрытием полости зуба);
- острый серозный пульпит при отсутствии явлений острого периодонтита;
- хронический фиброзный пульпит
- обострение хронического фиброзного пульпита (если обострения возникают не чаще 1-2 раза в год и без явлений острого периодонтита).
- обострение хронического фиброзного пульпита впервые возникшее.

В ближайшие после лечения сроки критериями успешно проведенного лечения пульпита у детей являются клинические данные:

- Отсутствие боли (самопроизвольной, ночной, от термических раздражителей и при накусывании).
- Безболезненная перкуссия;
- Слизистая оболочка без видимой патологии
- Положительная динамика данных ЭОД в процессе наблюдения

В отдаленные после лечения сроки оценка эффективности проведенных методов лечения проводится на основании клинических данных:

- Отсутствие боли
- Цвет коронки зуба не изменился
- Перкуссия безболезненная
- Слизистая оболочка без патологии
- Показатели ЭОД не отличаются от аналогичного зуба противоположной стороны челюсти
- R-логических данных:
 1. продолжение формирования корней (рост корней в длину, закрытие верхушечного отверстия, сужение канала);
 2. образование заместительного дентина, закрытие перфорационного отверстия;
 3. отсутствие внутренней и наружной резорбции корня/корней и деструктивных изменений в области верхушек.

Хирургические методы лечения пульпита

Метод витальной ампутации.

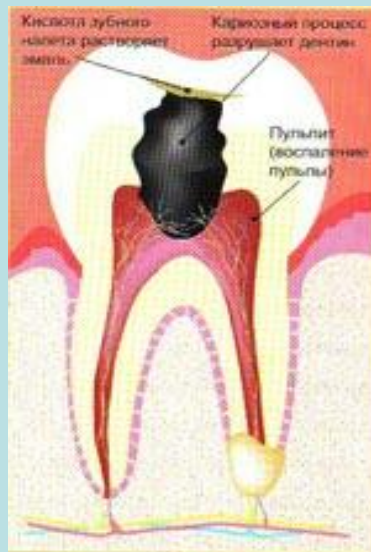


Рис. 1

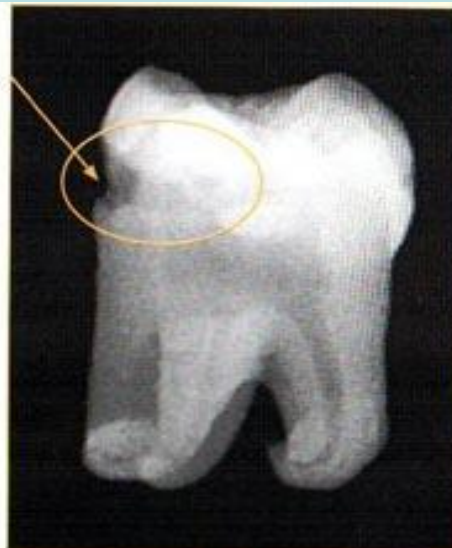

Рис. 2

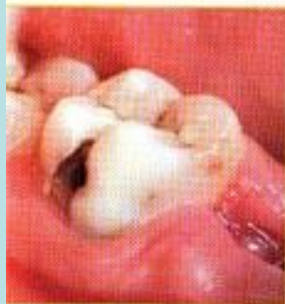

Рис. 3

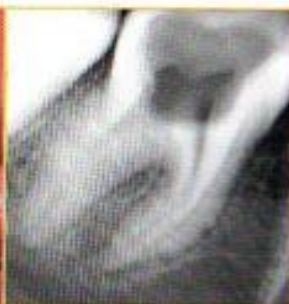

Рис. 4

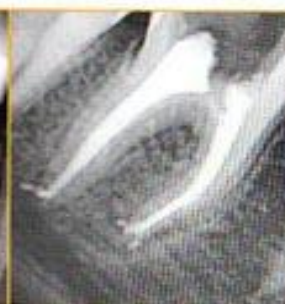

Рис. 5

Метод лечения пульпита направленный на удаление коронковой пульпы и сохранение жизнеспособной всей корневой пульпы или ее апикальной трети носит название витальной пульпотомии (витальной ампутации, кальций-гидроксид-пульпотомии).

Цели лечения:

- Сохранение жизнеспособности (витальности) корневой пульпы
- Продолжение формирования корня/корней (апексогенез).

Показания:

- Те же, что и для биологического метода (метод выбора).
- Возникновение осложнений в ходе лечения консервативными методами.
- Хронический гиперпластический пульпит (метод выбора).
- Невозможность технически выполнить метод прямого покрытия пульпы при осложненном переломе коронки зуба из-за особенности прохождения линия перелома.

Техника выполнения:

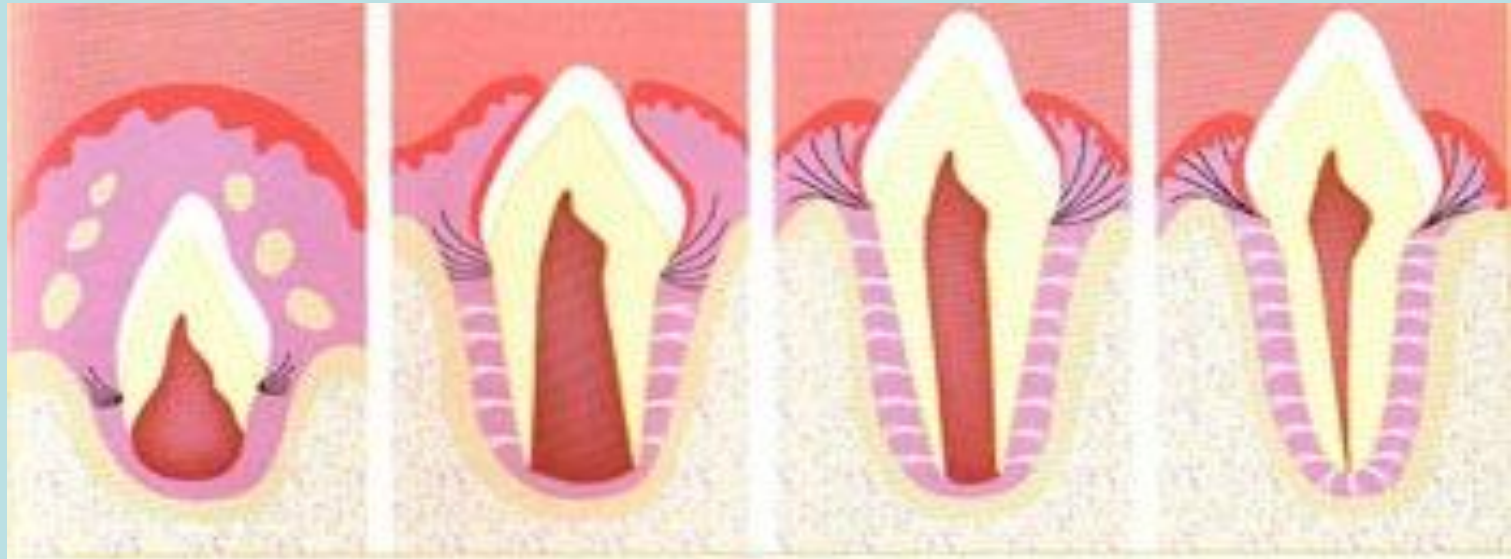

Рис. 1

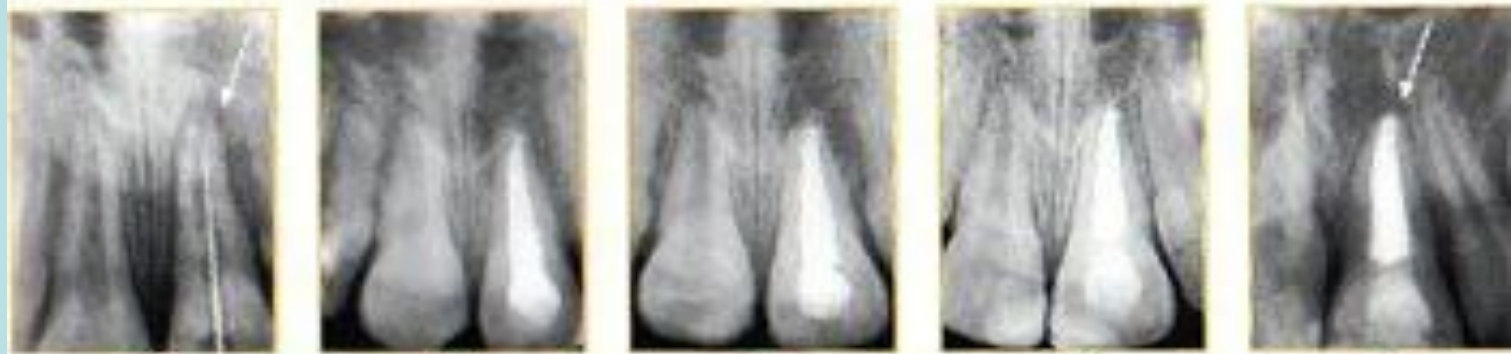


Рис. 2

Рис. 3

Рис. 4

Рис. 5

Рис. 6

- Предварительная рентгенография
- Обезболивание
- Препарирование кариозной полости с учетом топографии полости зуба.
- Раскрытие полости зуба.
- Ампутация коронковой пульпы.
- Оценка и контроль кровотечения.
- Высушивание полости с помощью стерильных ватных шариков.
- На устья каналов накладывают кальций гидроксидсодержащую пасту для прямого покрытия, цинк эвгенолевою пасту или цинк оксидэвгенольный цемент.
- Реставрация коронки зуба.

Критерии успешного лечения методом витальной ампутации:

- Клинические не отличаются от таковых при консервативных методах лечения.
- Рентгенологические:
 - сужение корневых каналов;
 - рост корня в длину;
 - образование дентинного мостика;
 - закрытие верхушечного отверстия;
- отсутствие кальцификатов в просвете канала; внутренней и наружной резорбции, деструктивных процессов в области фуркации и верхушек корней

Метод девитальной ампутации.

Метод девитальной ампутации имеет ограниченное применение при лечении пульпита постоянных зубов с незаконченным формированием корней.

Показания:

Те же, что и для витальной ампутации, но при отсутствии возможности создать условия, обеспечивающие благоприятный исход лечения из-за психосоматических особенностей ребенка при отсутствии материально-технических возможностей или при наличии аллергических реакций на обезболивающие препараты.

Методика лечения

Не отличается от таковой, применяемой при лечении пульпита временных зубов.

Условия, обеспечивающие успех лечения:

- Хорошая девитализация и мумификация корневой пульпы
- Тщательное соблюдение правил работы с препаратами, используемыми при проведении метода, рекомендуемых фирмами изготовителями и техники проведения метода.

Метод витальной экстирпации (пульпэктомия, биопульпэктомия)

Показанием к пульпэктомии является значительные дегенеративные изменения в корневой пульпе:

- острый гнойный пульпит;
- хронический гангренозный пульпит;
- обострение хронического пульпита с явлениями острого периодонтита;
- хронический и обострение хронического пульпита, при наличии R-логических изменений в периодонте.

Лечение пульпита зубов с несформированными корнями экстирпационным методом представляет определенные трудности, что обусловлено, прежде всего, особенностями строения корней:

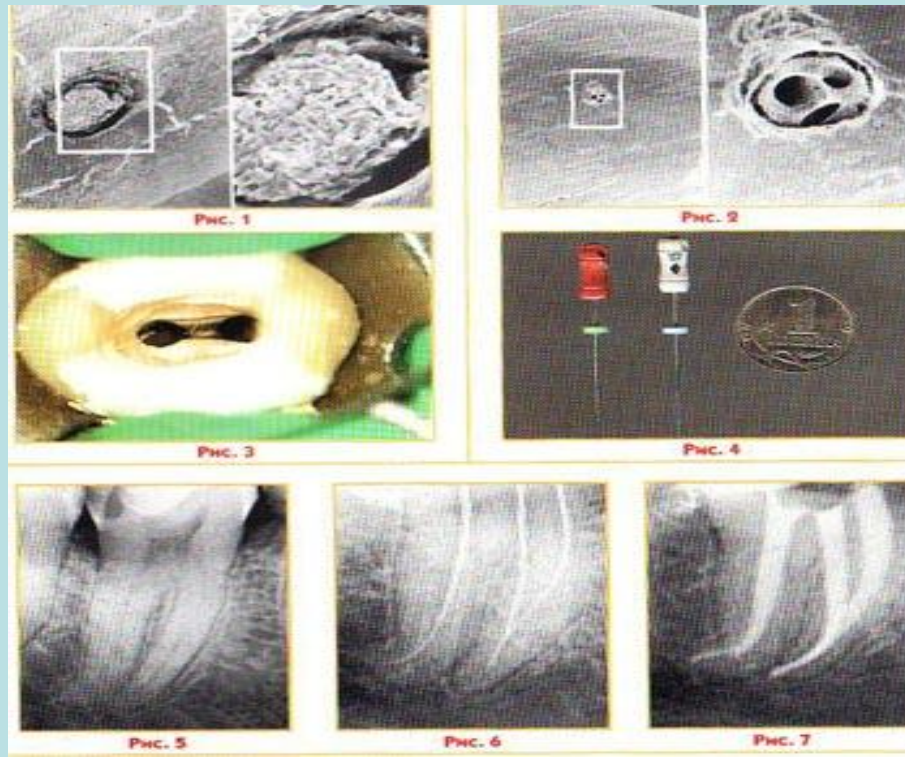
- короткие корни;
- широкие каналы и верхушечные отверстия;
- апикальная часть корня выполнена «зоной роста», которая обеспечивает формирование корня и верхушечного отверстия, травма, тканей которой, может привести к ее гибели. Поэтому эндодонтические манипуляции должны проводиться осторожно и аккуратно. Инструменты и пломбировочный материал не должны выходить за пределы начала расширения верхушечного отверстия.

Техника выполнения:

- Рентгенологический контроль состояния околоверхушечных тканей и длины сформированного корня.
- Обезболивание.
- Препарирование кариозной полости с учетом топографии полости зуба, удаление всего некротизированного дентина.
- Раскрытие полости зуба.
- Рентгенологическое определение длины корня (лучше с помощью обратного конусо гуттаперчевого штифта).

Важным условием успешного проведения

эндодонтических манипуляций является правильное определение глубины экстирпации. Пульпа должна быть удалена на уровне начала расширения верхушечной части корня. Пульпу экстирпируют, не доходя до вершины корня зуба на 1,5-2 мм. Эту манипуляцию проводят очень осторожно, с минимальной травмой оставшейся культы пульпы.



Пломбирование канала. Культия пульпы покрывается Ca(OH)₂-содержащими препаратами («Эндокаль», «Calci-cur», «Biocalex», «Каласепт», «Апексдент» и т.д.) с последующей пломбировкой канала пастой на основе окиси цинка и эвгенола либо ее зарубежными аналогами («Эндобтур», «Эндометазон», «Эстезон» и т.д.).

- Внесение слоя цинкоксидэвгенолевого цемента, водного дентина или другой изолирующей прокладки.
- Финальная реставрация зуба постоянным пломбировочным материалом.

Критерии успешного лечения:

- Клинические данные те же, что и при других методах лечения.
- Р-логические: рост корня в длину и закрытие верхушечного отверстия.

После окончания формирования корней и рентгенологического подтверждения закрытия верхушечного отверстия рекомендуется провести окончательную пломбировку каналов классической техникой с использованием гуттаперчевых штифтов.

Сроки наблюдения после проведения лечения:

- одна неделя,
- один месяц,
- 3 месяца,
- 6 месяцев,
- один год,
- затем каждые 6 месяцев до окончания формирования зуба.





Спасибо за внимание!