

Лекция на тему:

Лимфадениты челюстно-лицевой области: этиология, патогенез, клиника, диагностика, лечение, профилактика. Фурункулы и карбункулы челюстно-лицевой области: этиология, патогенез, клиника, лечение.

ПЛАН ЛЕКЦИИ

- 1. Лимфангоит: этиология и патогенез.
- 2. Клиническая картина лимфангоитов.
- 3. Диагностика и лечение лимфангоитов.
- 4. Лимфаденит: общие сведения, классификация.
- 5. Топографическая анатомия лимфатических узлов челюстно-лицевой области.
- 6. Этиология и патогенез лимфаденитов.
- 7. Клиническая картина острых и хронических форм лимфаденитов.
- 8. Диагностика и дифференциальная диагностика лимфаденитов.
- 9. Лечение лимфаденитов.
- 10. Аденофлегмона: клиника, лечение.
- 11. Фурункул и карбункул: общие сведения.
- 12. Этиопатогенез фурункулов и карбункулов лица.
- 13. Классификация фурункулов и карбункулов.
- 14. Клиника фурункулов и карбункулов.
- 15. Лечение фурункулов и карбункулов.

Лимфангоит, или лимфангит (lymphangitis), -
воспаление лимфатических сосудов, которое
возникает вследствие проникновения
микрофлоры, ее токсинов у лимфатические пути.

Классификация лимфангоитов:

- Острые: - сетчатый(ретикулярный)
- стволочной (трункулярный)
- Хронические

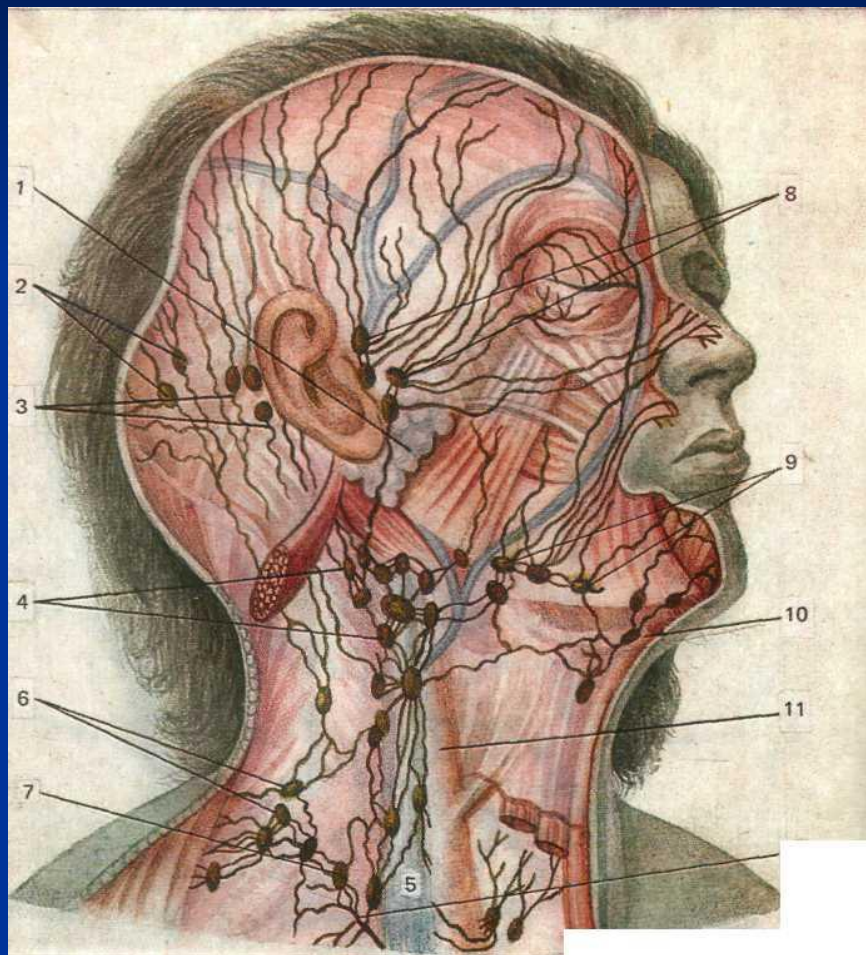
Лимфаденит (lymphadenitis) – острое или хроническое воспаление лимфатических узлов, которое часто совмещается с лимфангоитом.

Классификация лимфаденитов

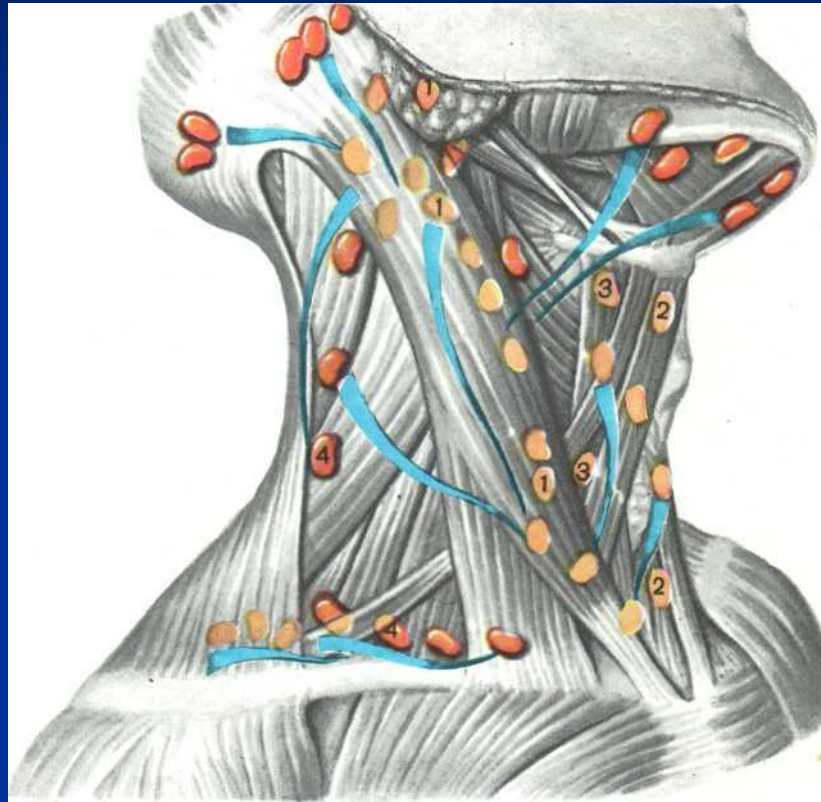
1. Инфекционные (неспецифические, специфические) и травматические.
2. Острые (серозные, гнойные) и хронические (гиперпластические, гнойные).

Лимфатические сосуды и узлы головы и шеи

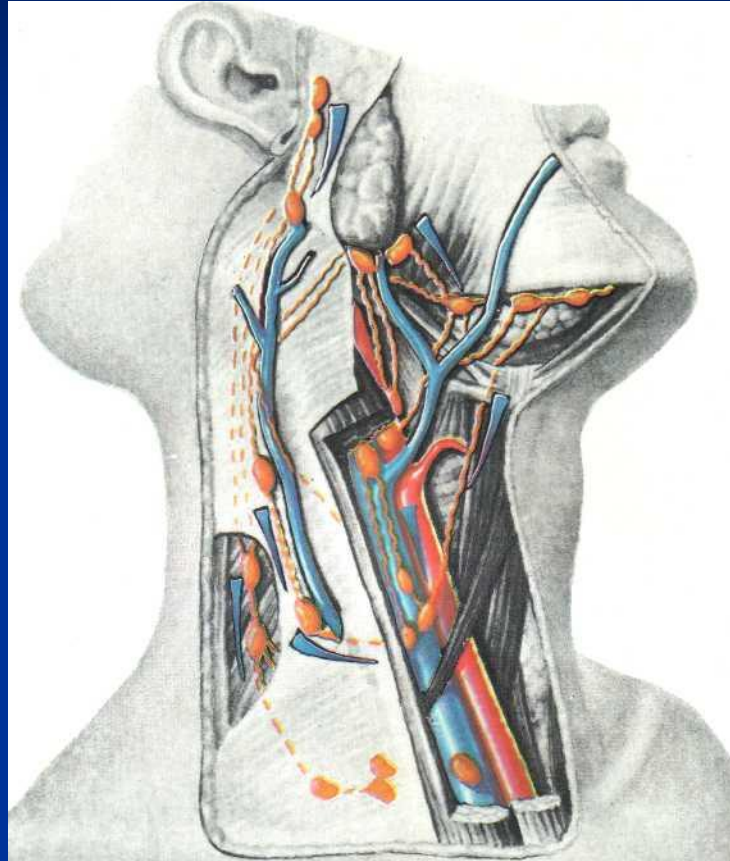
1 — glandula parotis; 2 — nodi lymphatici occipitales; 3 — nodi lymphatici auriculares poster. 4 — nodi lymphatici cervicales profundi superiores; 5 — v. jugularis dextra; 6 — nodi lymphatici : cales superficiales; 7 — nodi lymphatici cervicales profundi inferiores; 8 — nodi lymphatici auricu anteriorea; 9 — nodi lymphatici submaxillares; 10 — nodulus lymphaticus submentalis; 11 — a. ca communis dextra; 12— truncus lymphaticus jugularis dexter.



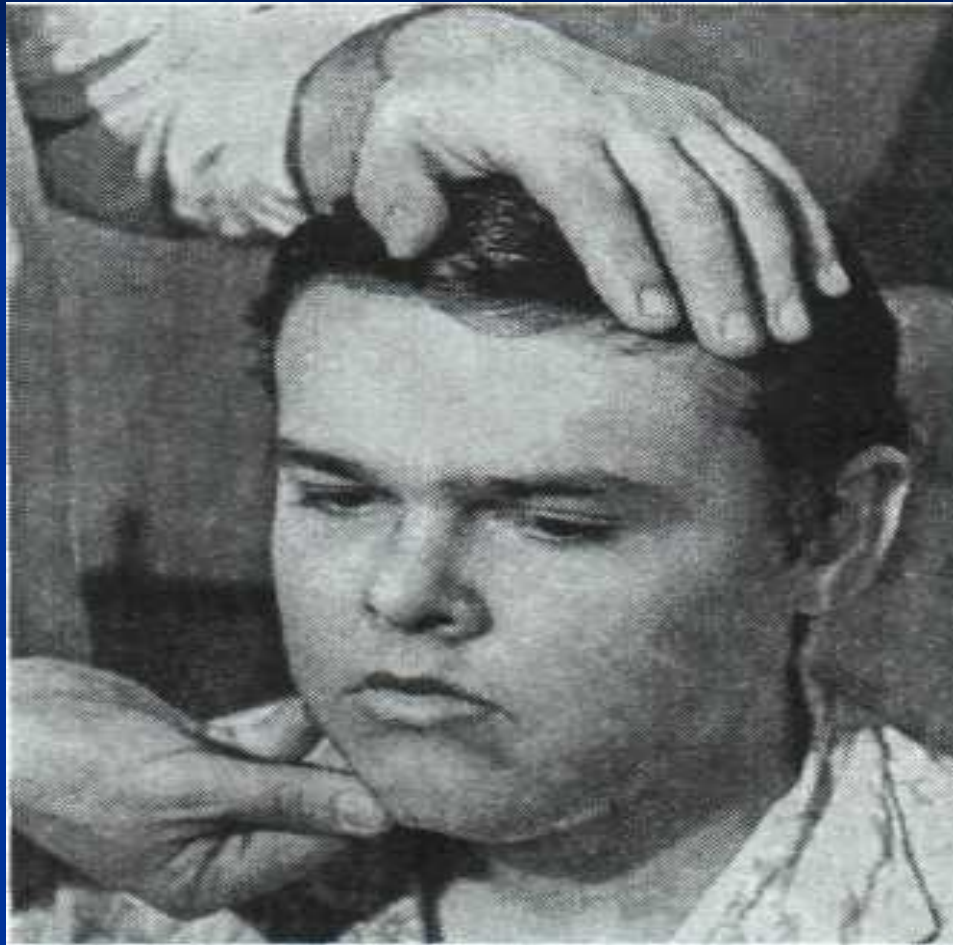
Глубокие лимфатические узлы шеи — верхние, средние и нижние узлы вдоль внутренней яремной вены; 2 — передние околоорганые: передглоточные, передщитовидные, передтрахеальные; 3 — боковые околоорганые; 4 — узлы бокового треугольника шеи: верхние (вдоль добавочного нерва) и нижние (вдоль веток подключичной артерии).




Отводные поверхностные и глубокие
лимфатические сосуды и лимфатические узлы
околоушной слюнной железы.



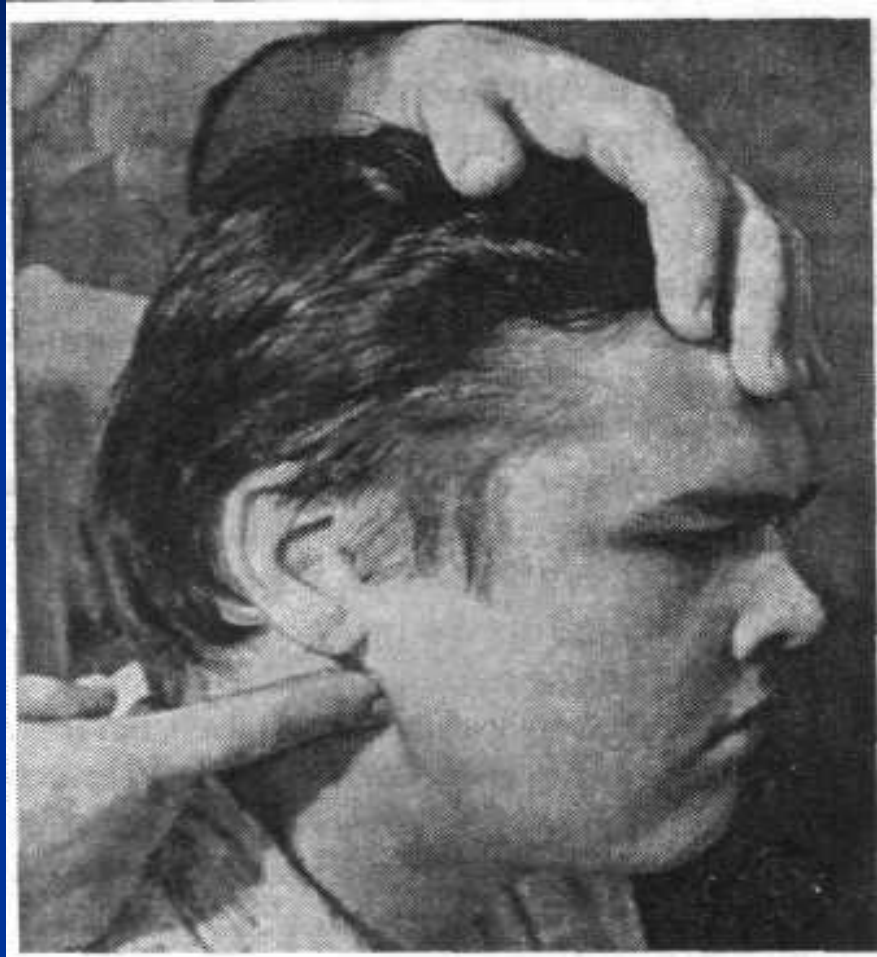
Пальпация поднижнечелюстных лимфатических узлов.



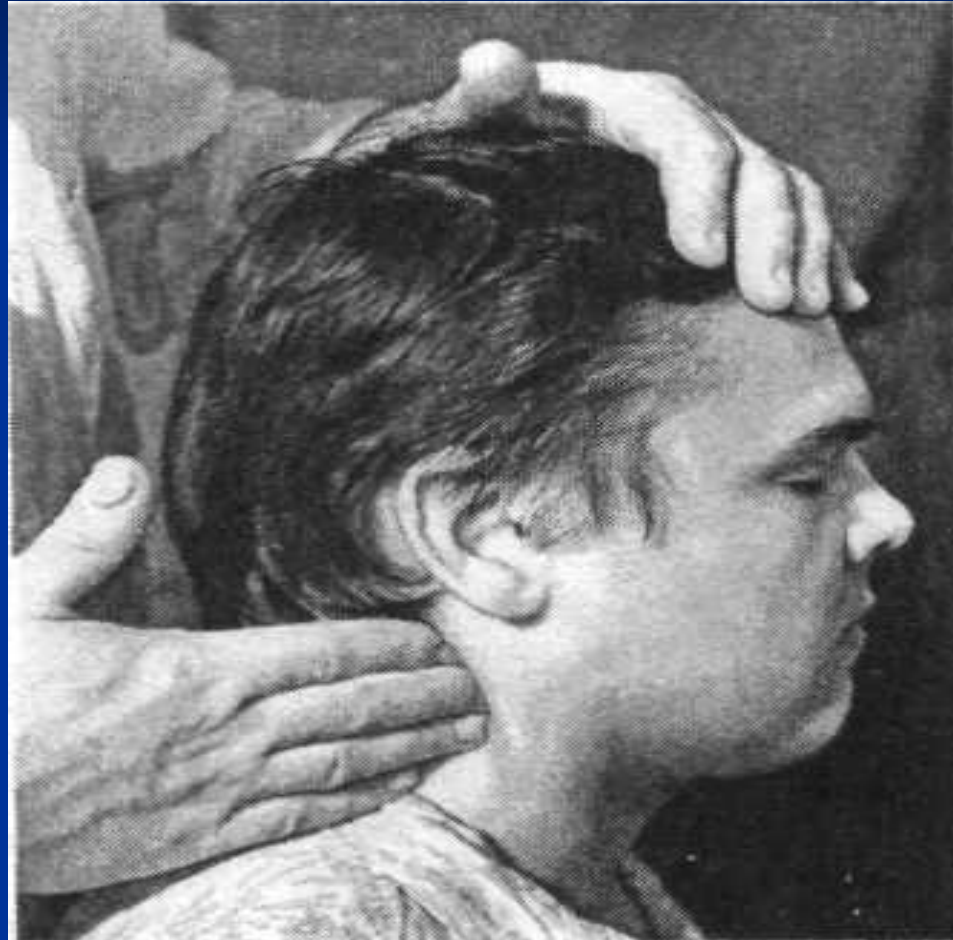
Пальпация подбородочных лимфатических узлов




Пальпация зачелюстных лимфатических узлов.



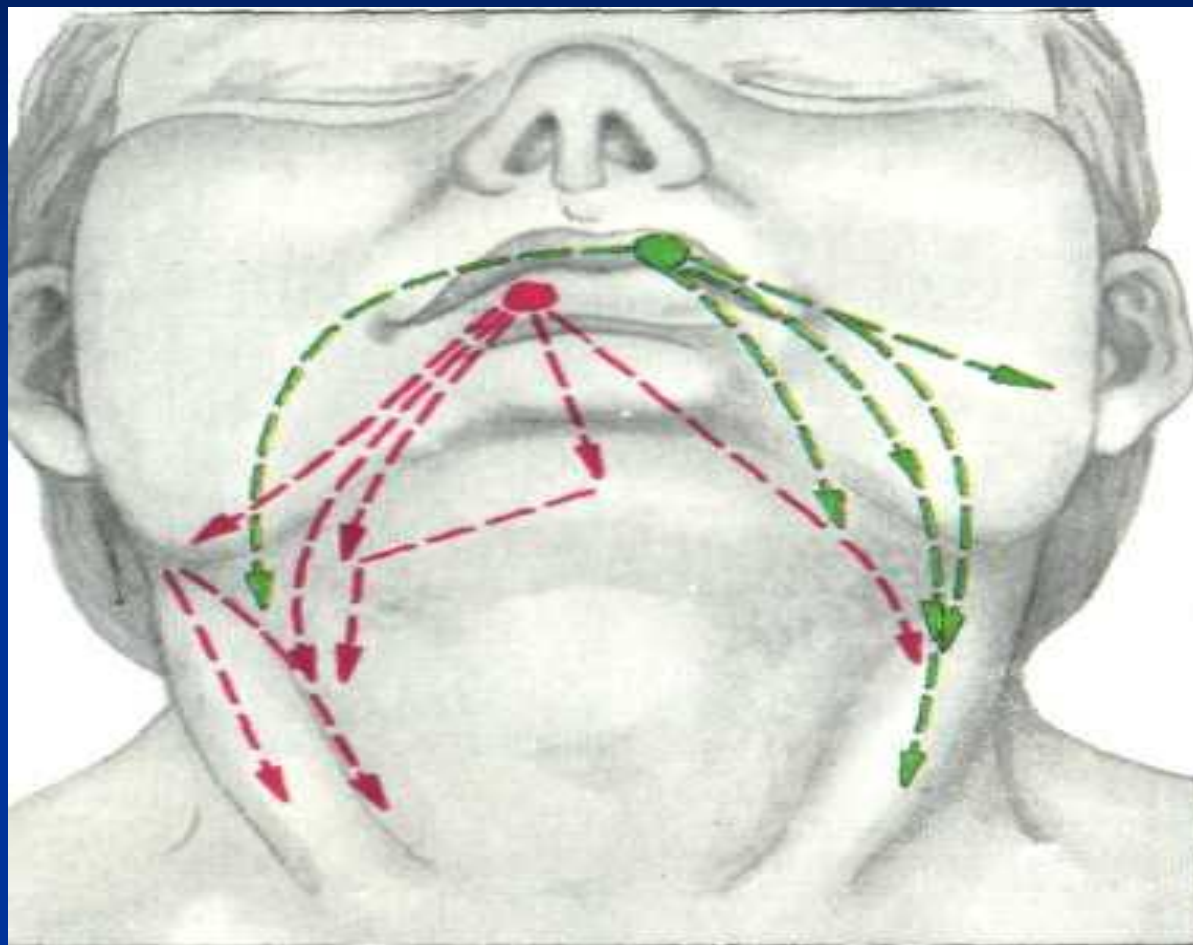
Пальпация шейных лимфатических узлов.



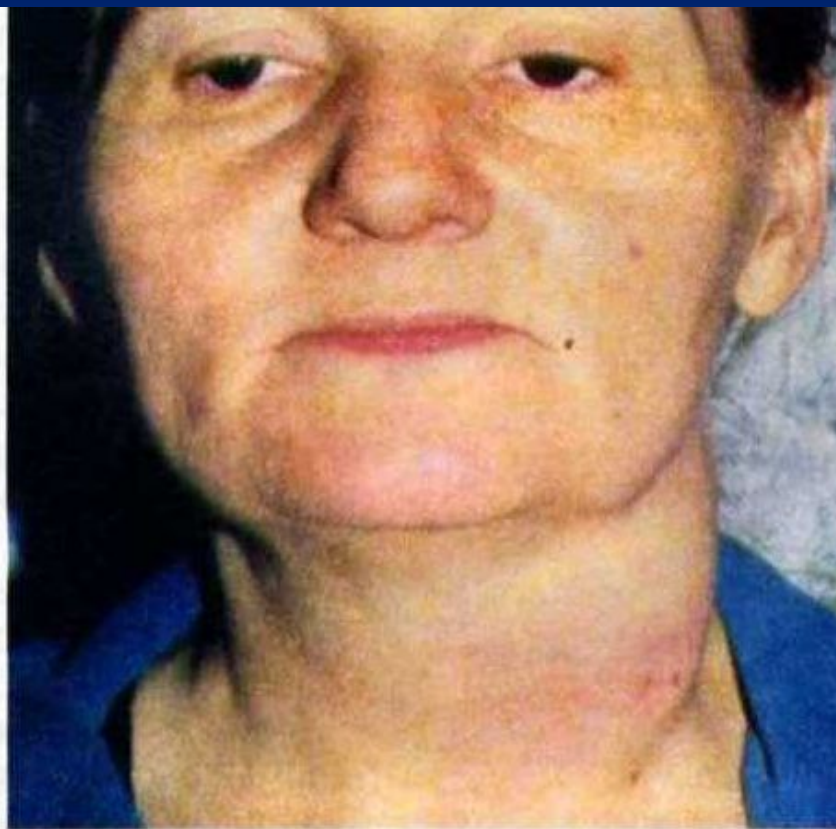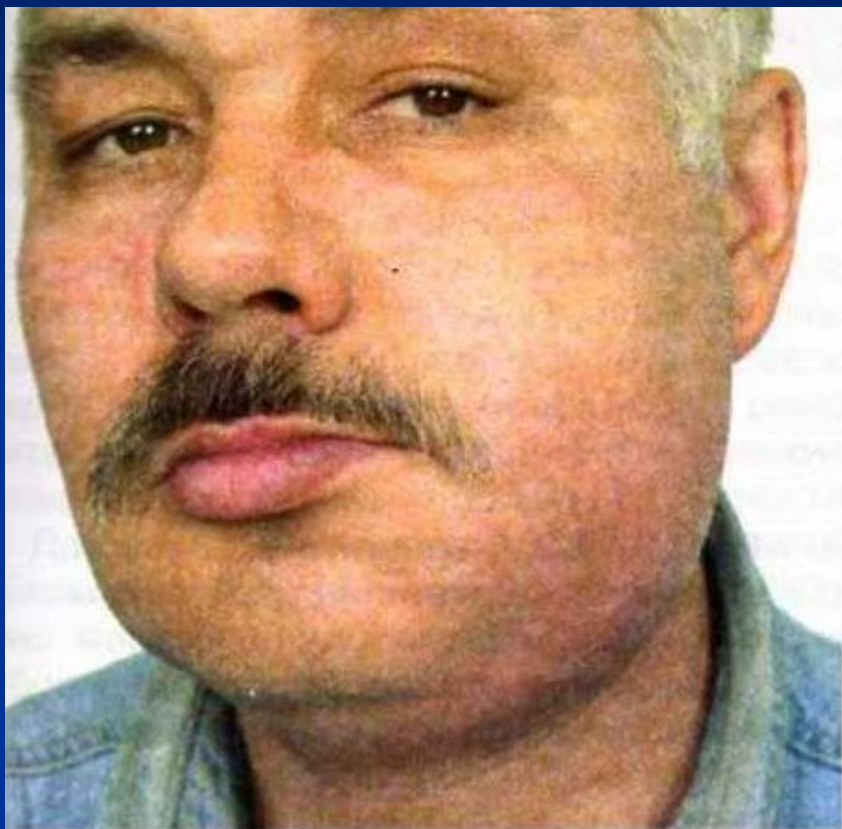
Пальпация надключичных лимфатических узлов.




Главные пути оттока лимфы от нижней и верхней губы до регионарных лимфатических узлов



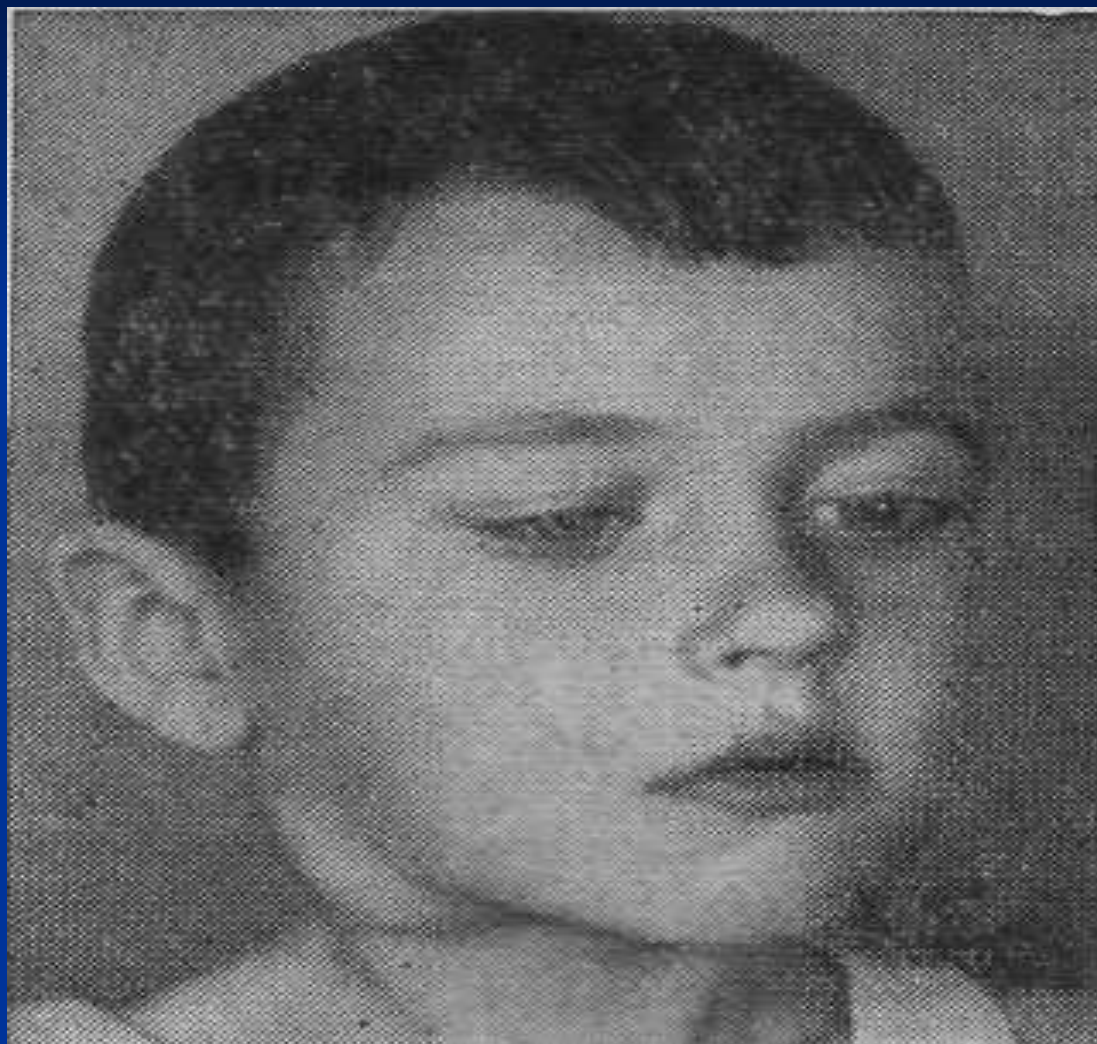Острый лимфаденит:
а – поднижнечелюстной области слева,
б – верхнего отдела шеи слева.



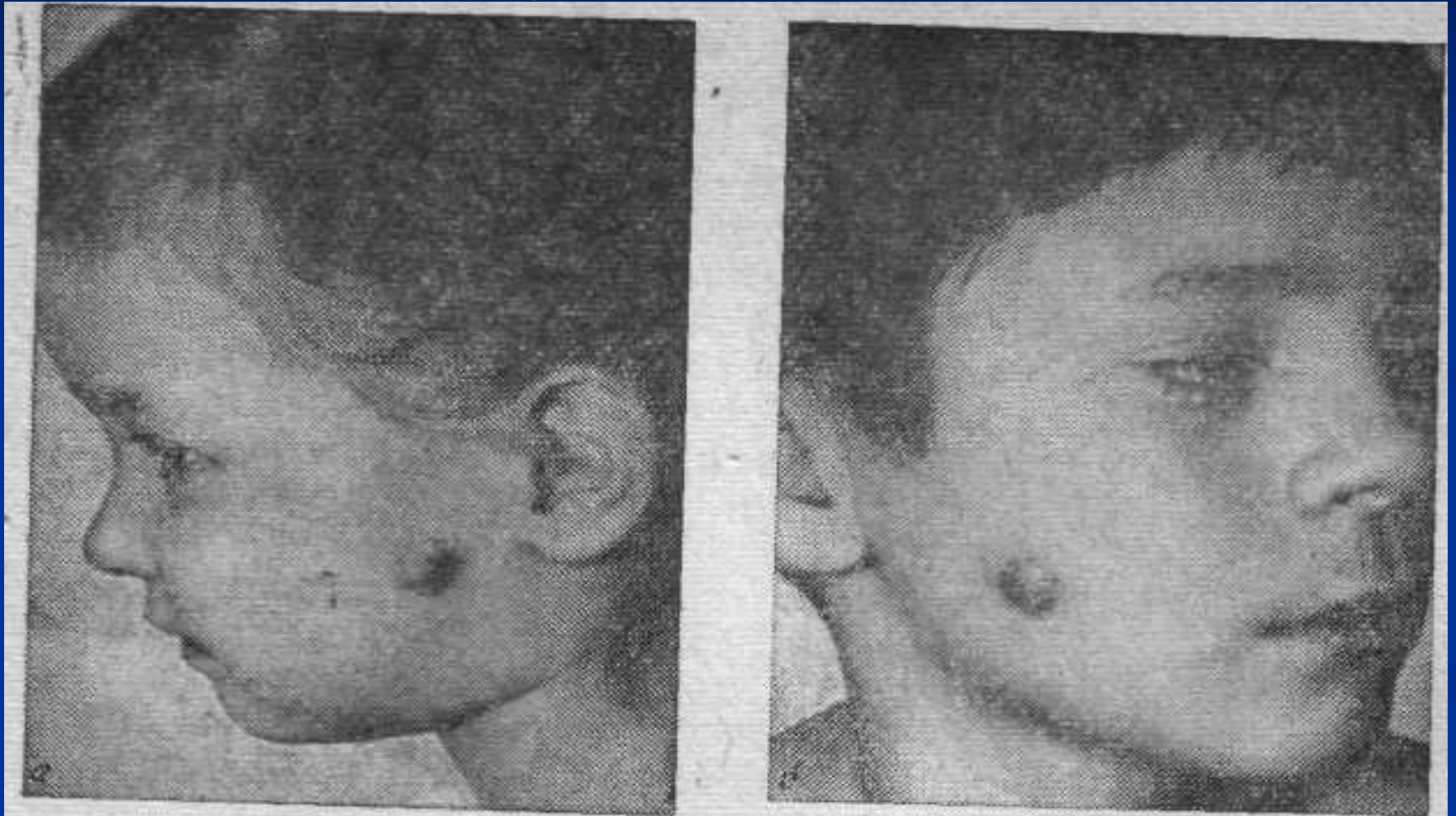
Хронический гиперпластический лимфаденит.



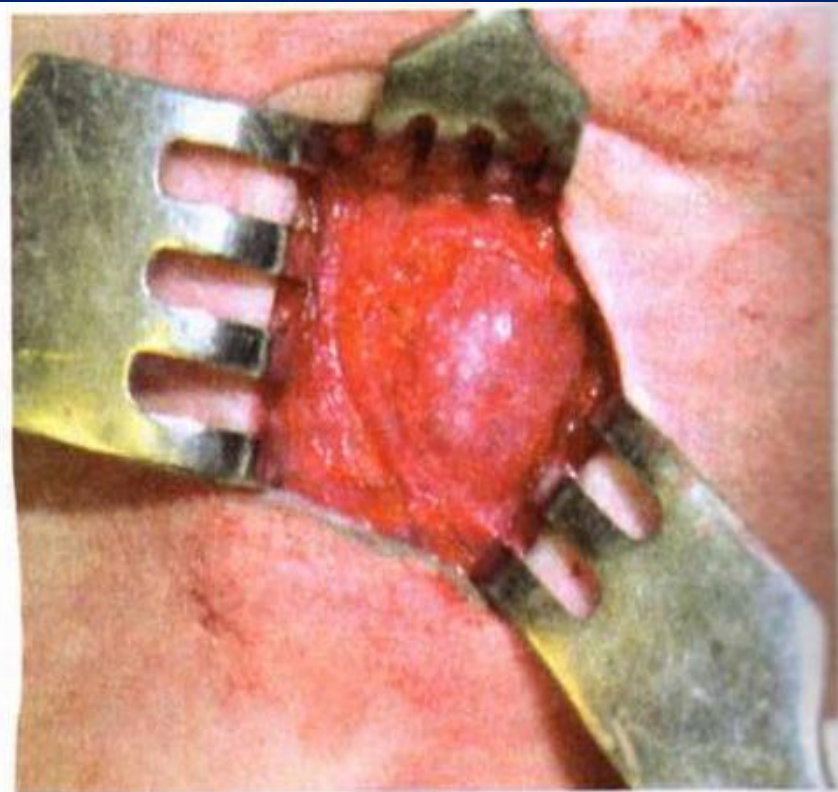
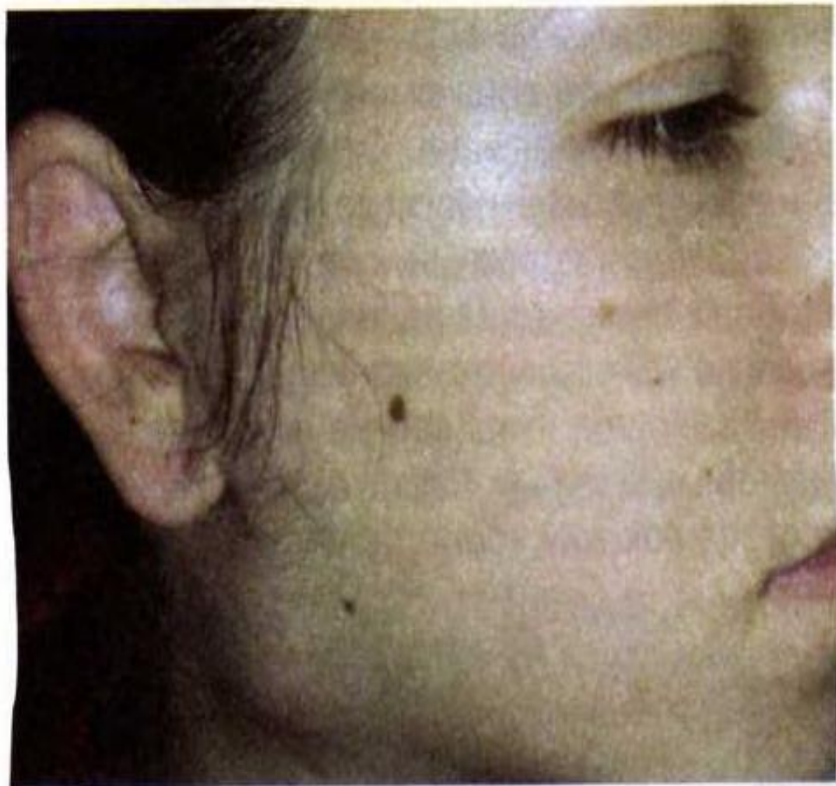**Аденофлегмона подчелюстной области
одонтогенного происхождения.**



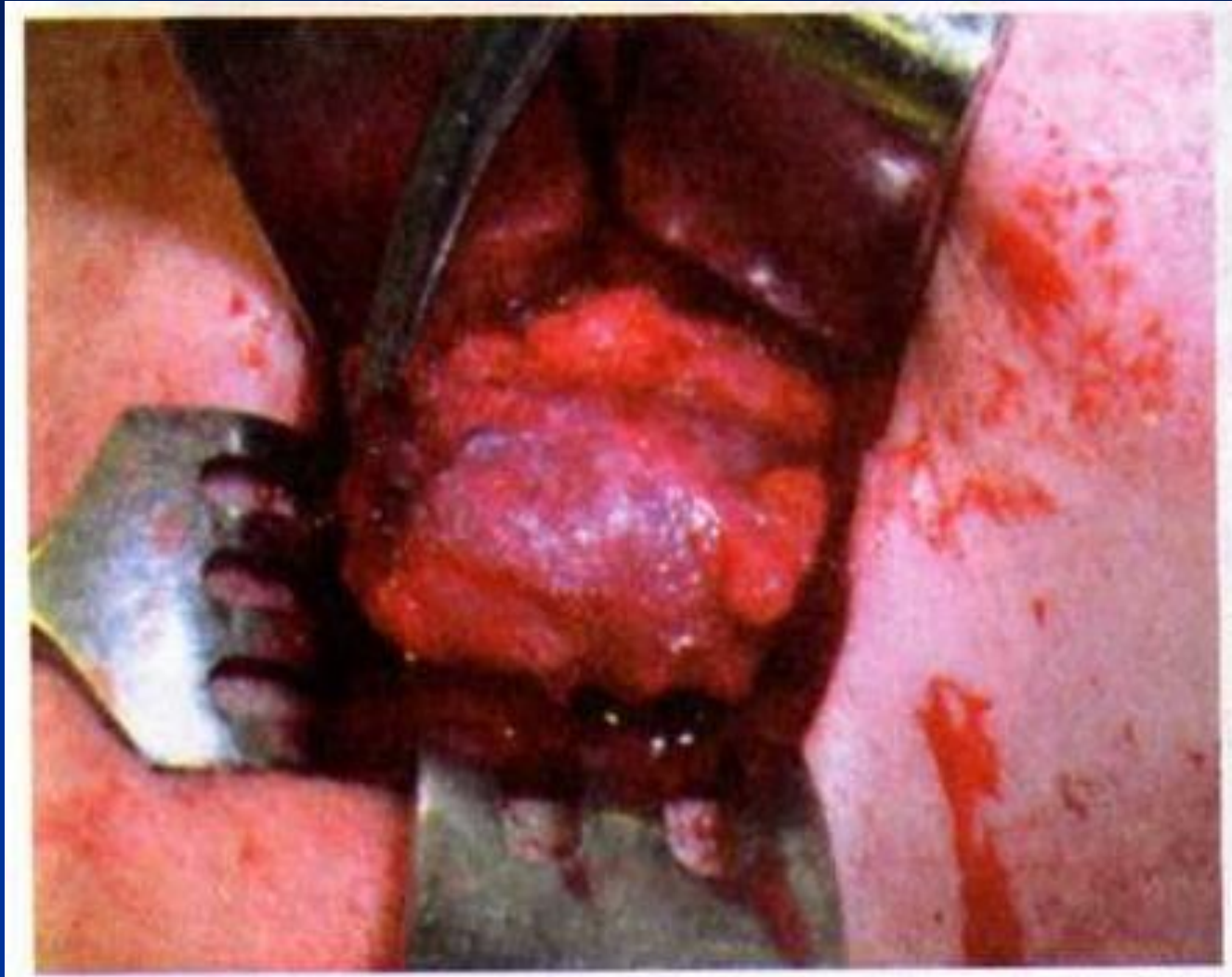
Хронический абсцедирующий лимфаденит (околоушной, щечный).



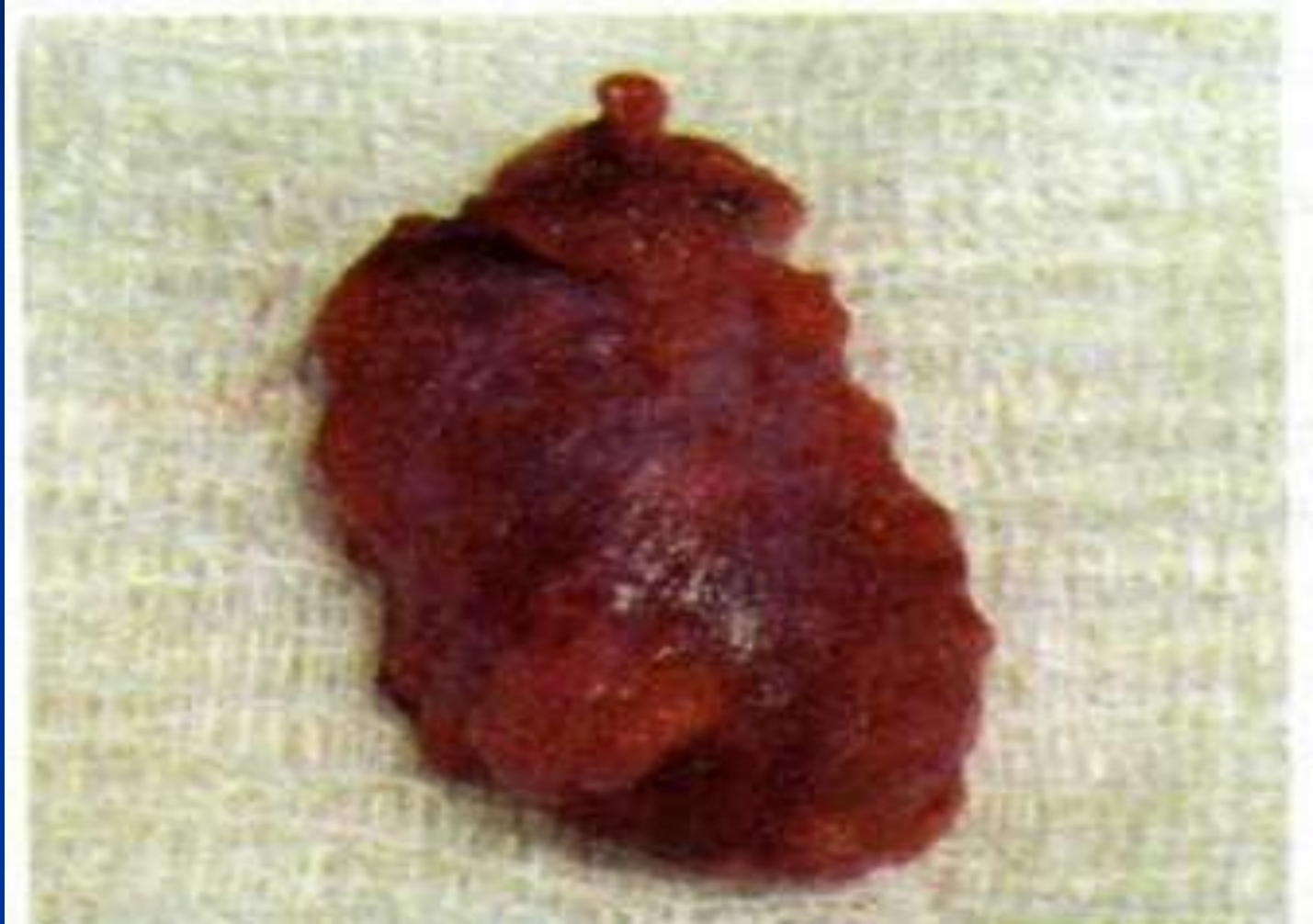Удаление хронического гиперпластического лимфатического узла (этапы операции).



Удаление хронического гиперпластического лимфатического узла (выделено лимфатический узел).



Хронически изменен гиперплазирванный лимфатический узел



Фурункул (furunculus) – острое гнойно-некротическое воспаление волосяного фолликула и соединительной ткани вокруг него; возникает вследствие внедрения извне патогенных и вирулентных стафилококков (золотистого или белого).

Карбункул (carbunculus) – разлитое гнойно-некротическое воспаление кожи подкожной клетчатки, исходящее с нескольких волосяных фолликулов и сальных желез.

I. Неосложненные формы фурункулов и карбункулов.

1. Начальная стадия фолликулита:
 - а) Остеофолликулит
 - б) Глубокий фолликулит
2. Воспалительная инфильтрация
3. Образование и отторжение гнойно- некротического стержня
4. Рассасывание воспалительного инфильтрата

II. Рецидивирующие фурункулы.

III. Осложненные формы клинического течения фурункулов и карбункулов:

A. Местные осложнения

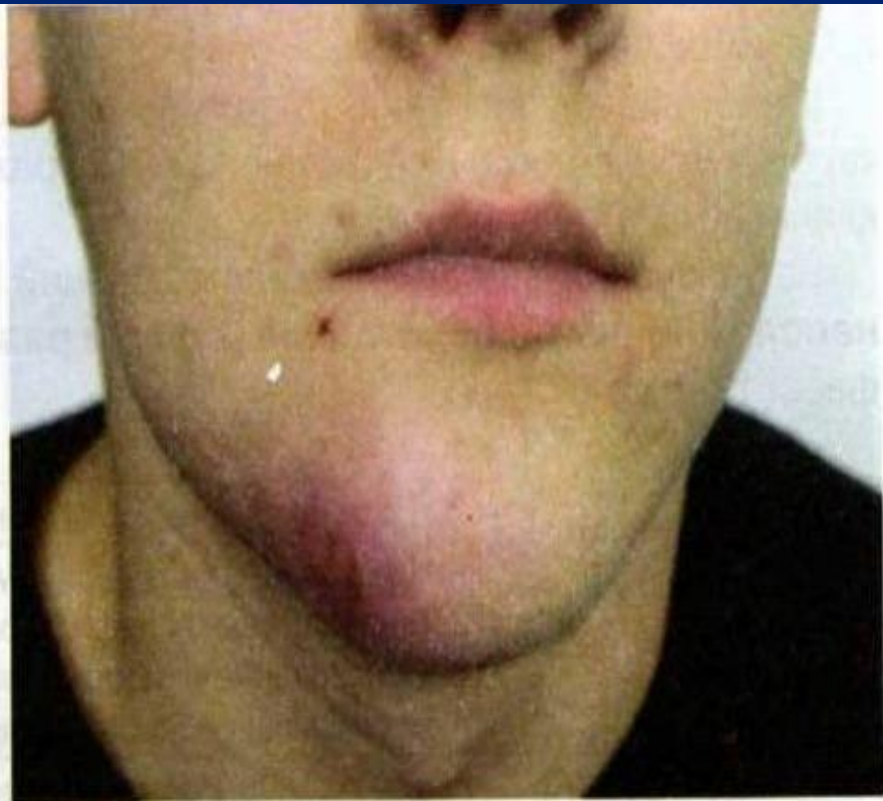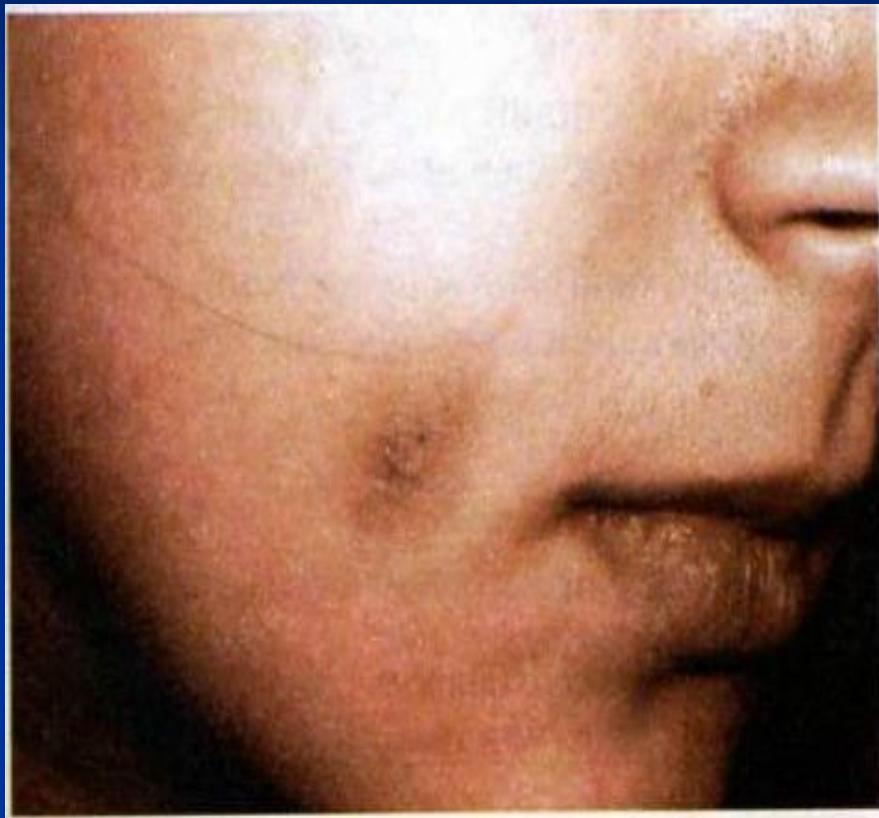
1. воспаление красной каймы губ - хейлиты (катаральный, glandулярный)
2. воспаление вен (флебит, тромбофлебит)
3. воспаление регионарных лимфатических узлов и лимфатических сосудов (глубокий лимфангоит, серозный и гнойный лимфаденит, периаденит, аденофлегмона)
4. воспаление окружающих мягких тканей (воспалительный инфильтрат, абсцесс и флегмона)
5. воспаление костной ткани (остеомиелит)
6. Рожистое воспаление

B. Общие осложнения

1. синустромбоз
2. менингит
3. сепсис (разные формы)

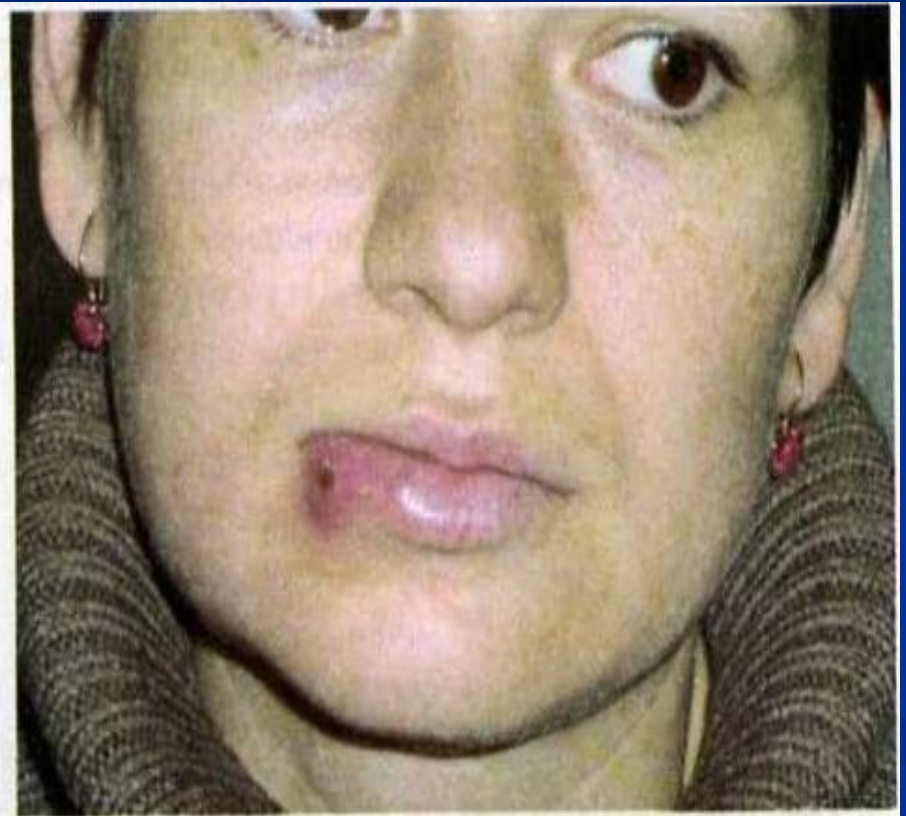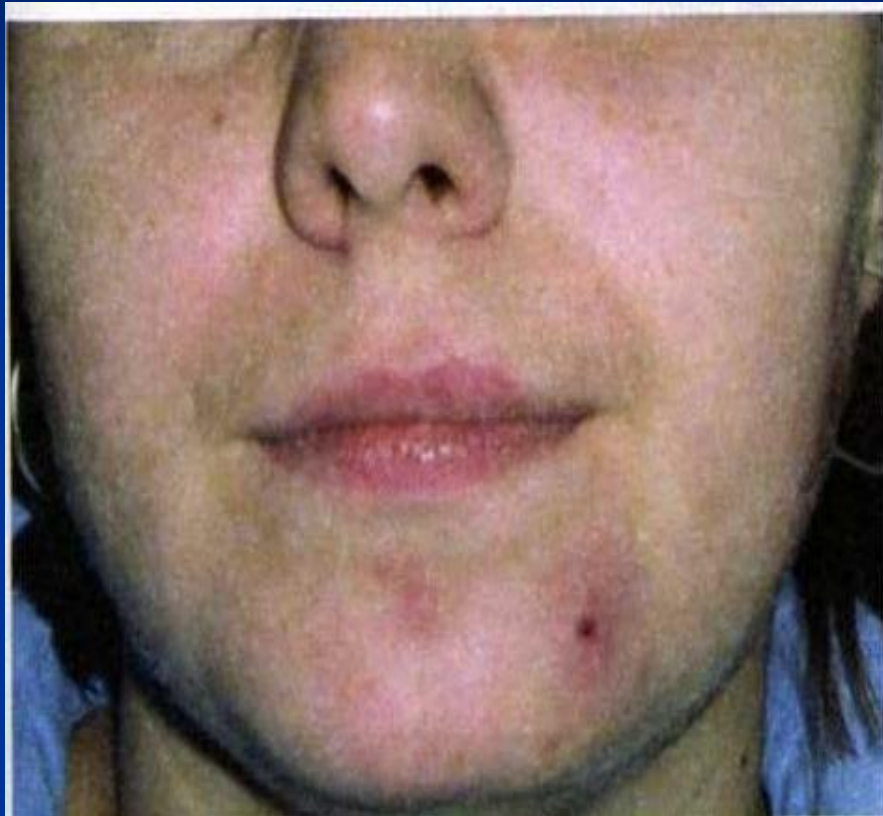Фурункулы лица:

а – щеки справа, б – подбородок справа.

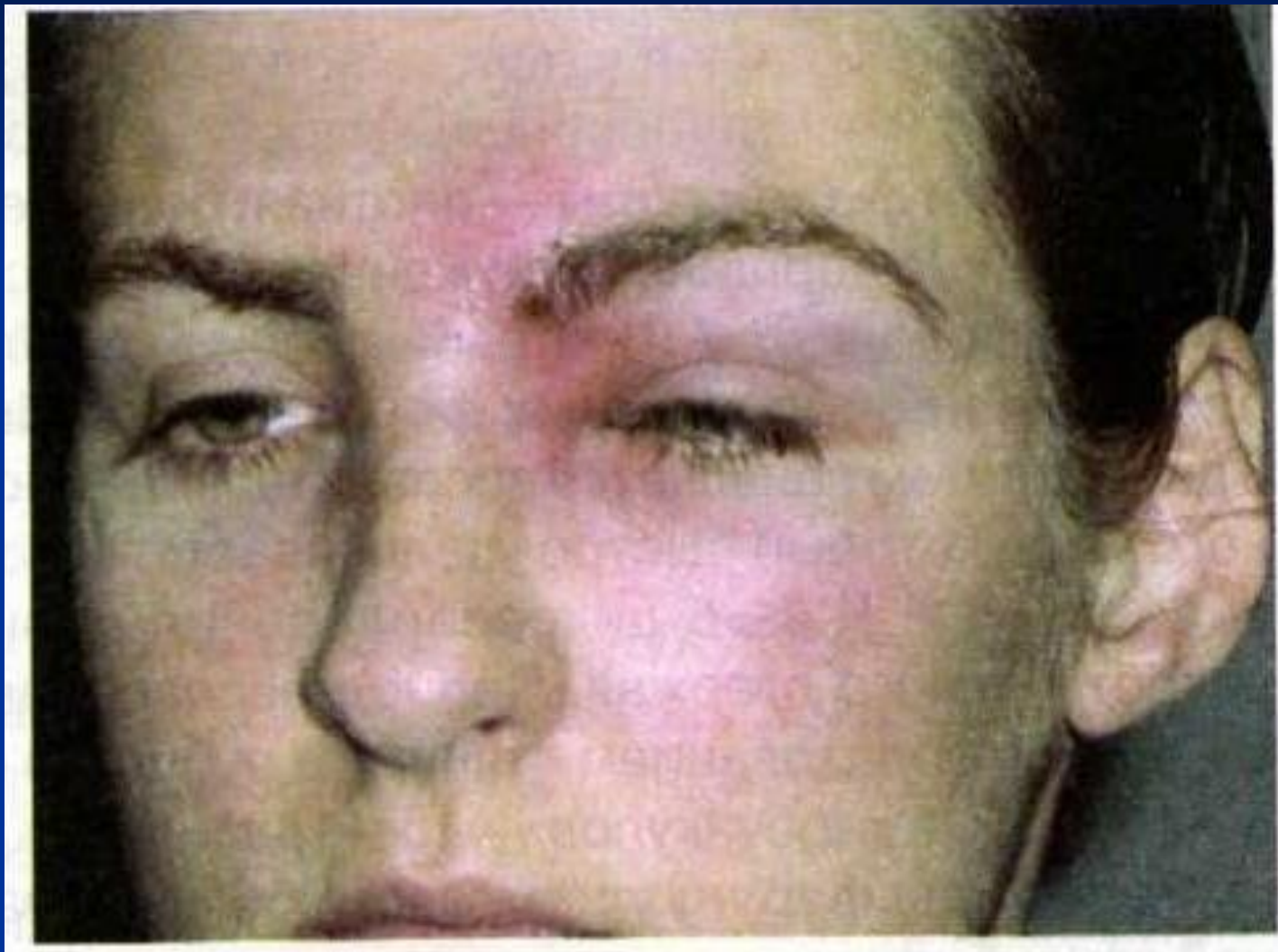

Фурункулы лица:

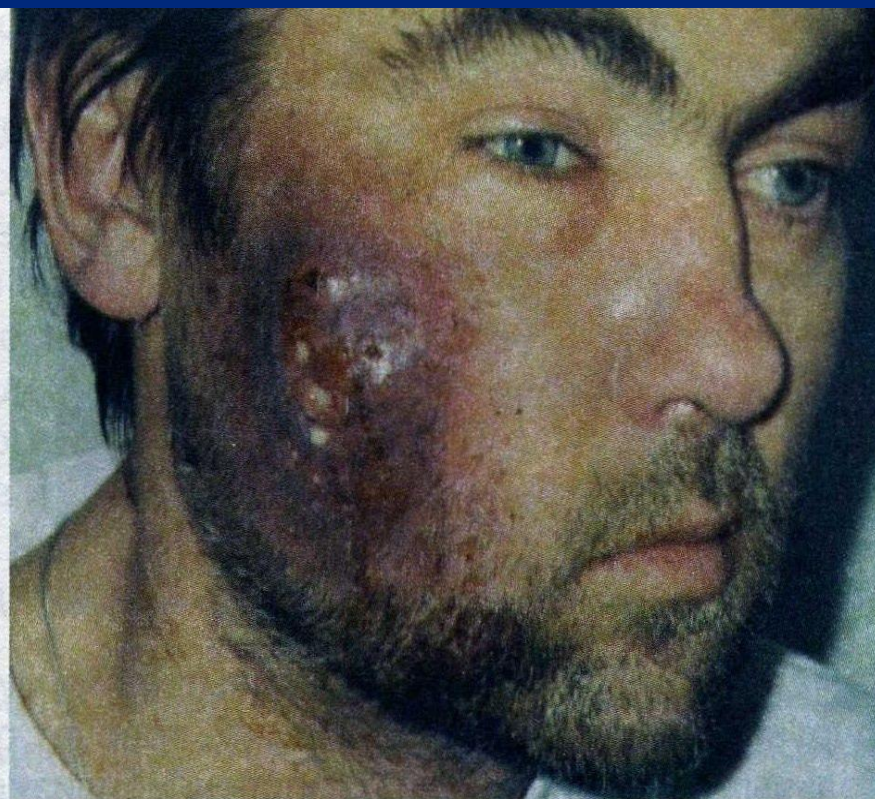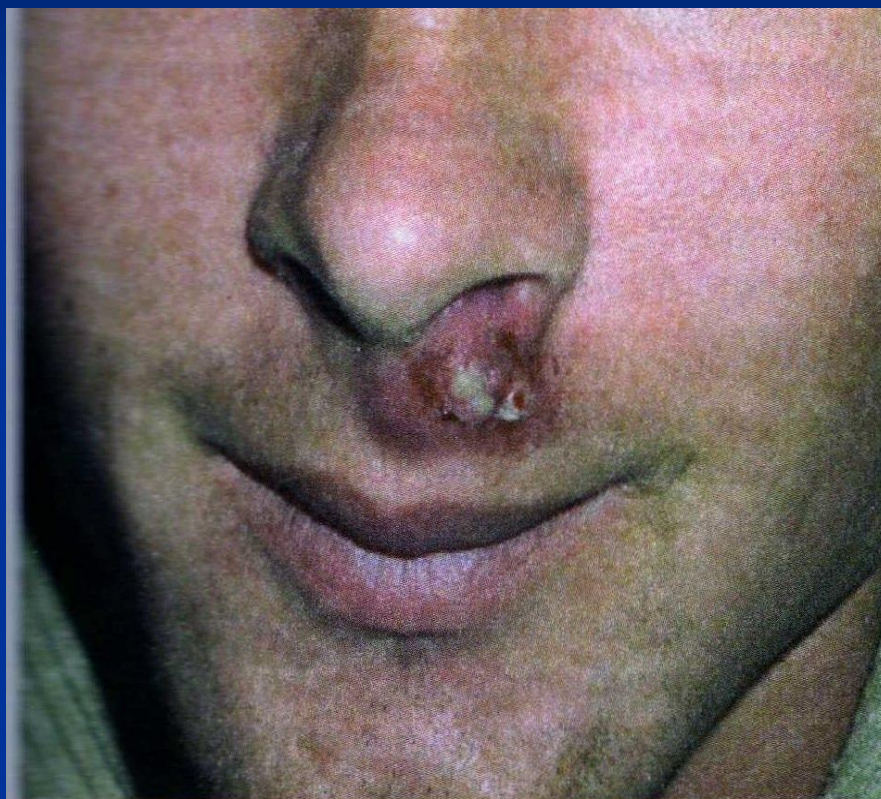
а – подбородок слева, б – нижней губы справа.



Фурункула надбровной области слева



Карбункул лица:
а – верхней губы, б – щеки справа.



Карбункул нижней губы осложненный
гландулярным хейлитом.

