

Лимфаденопатия

{ Алдияров Берик

? **Лимфаденопатия** — состояние, проявляющееся увеличением лимфатических узлов лимфатической системы. Этот термин является либо рабочим предварительным диагнозом, требующим уточнения при дальнейшем клиническом обследовании, либо ведущим симптомом заболевания.

? В теле человека насчитывается около 600 лимфатических узлов, однако в норме пальпаторно могут определяться только подчелюстные, подмышечные и паховые лимфоузлы. Среди множества клинических классификаций лимфаденопатий наиболее существенным является разделение лимфаденопатий на:

? **локализованные**

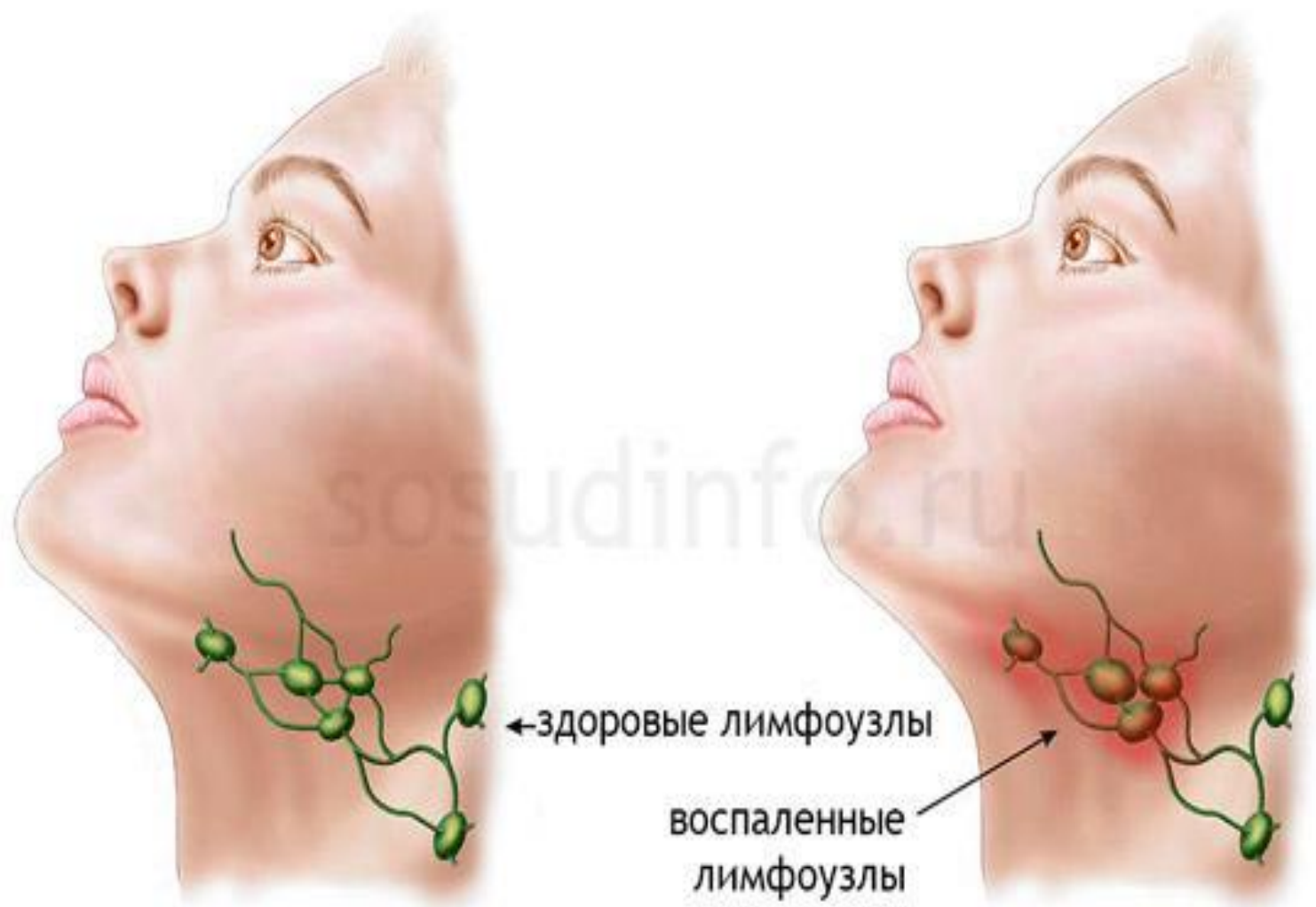
? **генерализованные.**

? У пациентов, обращающихся в первичное звено медицинской помощи, частота локализованных и генерализованных поражений лимфатических узлов будет сравнительно постоянна:

? 75 % локализованных лимфаденопатий,

? 25 % генерализованных.

? 1 % больных лимфаденопатией в последующем выявляется злокачественное заболевание



Существует несколько причин для увеличения лимфоузлов и множество заболеваний, сопровождающихся реакцией лимфоидной ткани.

- ❖ **Реактивные ЛАП** развиваются при различных инфекционных заболеваниях (вирусных, бактериальных, грибковых и др.), после проведения профилактических прививок, при иммунодефицитных состояниях, аллергических заболеваниях. При этом в лимфоузлах увеличивается количество лимфоцитов и макрофагов в ответ на инфекционный антиген.
- ❖ **Лимфаденит** – острое или хроническое воспаление самого лимфоузла, вызванное чаще бактериальной флорой, когда он инфильтрируется воспалительными клетками.
- ❖ **Специфические опухолевые ЛАП** встречаются при онкогематологических заболеваниях (лейкозы, лимфомы и др.), при этом в лимфоузлах происходит разрастание злокачественных лимфоцитов и макрофагов, или при инфильтрации узлов метастатическими злокачественными клетками при опухолях другой локализации.
- ❖ **Специфические неопуховые ЛАП** встречаются при различных системных заболеваниях соединительной ткани, туберкулезе, болезнях накопления, когда происходит инфильтрация лимфоузлов макрофагами, нагруженными продуктами метаболизма.

Этиология и патогенез

Инфекционные заболевания, наиболее часто протекающие с вовлечением лимфоидной ткани.

- ? Бактериальные (все пиогенные бактерии, болезнь кошачьих царапин, чума, сифилис, туляремия)
- ? Микобактериальные (туберкулёз, лепра)
- ? Грибковые (гистоплазмоз, кокцидиомикоз)
- ? Хламидийные (венерическая лимфогранулёма)
- ? Паразитарные (токсоплазмоз, трипаносомозы, филяриатозы)
- ? Вирусные (вирус Эпштейна — Барр, цитомегаловирус, корь, гепатит, ВИЧ).

Лекарственные вещества, вызывающие синдром лимфаденопатии

- ? аллопуринол;
- ? атенолол;
- ? каптоприл;
- ? карбамазепин;
- ? цефалоспорины;
- ? препараты золота;
- ? гидралазин;
- ? пенициллин;
- ? фенитоин;
- ? пириметамин;
- ? хинидин;
- ? сульфаниламиды.

Клиника

Основным симптомом лимфаденопатии является увеличение лимфатических узлов, которое может быть локализованным либо генерализованным. Дополнительными симптомами могут быть:

- ? ночная потливость;
- ? потеря веса;
- ? сопутствующее длительное повышение температуры тела;
- ? частые рецидивирующие инфекции верхних дыхательных путей (фарингиты, тонзиллиты, ангины и т. п.);
- ? патологические изменения на рентгенограмме лёгких;
- ? гепатомегалия;
- ? спленомегалия.

Анамнез	Вероятный диагноз
Контакт с кошками	Болезнь кошачьей царапины, токсоплазмоз
Употребление сырого мяса	Токсоплазмоз
Заболевание туберкулезом в анамнезе	Туберкулезный лимфаденит
Недавние переливания крови или трансплантации	ЦМВ, гепатит В
Многочисленные случайные половые связи	ВИЧ, сифилис, герпес, ЦМВ, гепатит В
Внутривенно введение наркотиков.	ВИЧ, эндокардит, гепатит В.

Особенности профессионального анамнеза:

Профессиональный анамнез:	Вероятный диагноз:
Охотники, рыбаки	Туляремия
Работники ферм, скотобоен	Эризипеллоид

Особенности миграционного анамнеза:

Миграционный анамнез :	Вероятный диагноз :
Аризона, Южная Калифорния, Нью-Мексико, Западный Техас, юго-запад США.	Кокцидиоидомикоз.
Юго-Восток и центральная США, юго-восточная Азия, Индия, северная Австралия.	Бубонная чума, гистоплазмоз.
Центральная или западная Африка	Африканский трипаносомоз (сонная болезнь).
Центральная или западная Америка	Американский трипаносомоз (болезнь Шагаса).
Восточная Африка, Средиземноморье, Китай, Латинская Америка.	Капа-Азар (лейшманиоз).
Мексика, Перу, Чили, Индия, Пакистан, Египет, Индонезия.	Тифоидная лихорадка.

Клиническое обследование

- ? При наличии локализованной лимфаденопатии необходимо исследовать области, от которых лимфа оттекает в данную группу лимфоузлов, на предмет наличия воспалительных заболеваний, поражений кожи, опухолей. Необходимо также тщательное обследование всех групп лимфоузлов, в том числе несмежных для исключения генерализованной лимфаденопатии. Этот важный этап диагностики должен проводиться всем больным локализованной лимфаденопатией, так как при первичном обследовании выявляется только 17 % больных генерализованной лимфаденопатией. Необходимо проводить пальпацию подчелюстных, передних и задних шейных, надключичных, подмышечных, паховых лимфоузлов. В случае обнаружения увеличенных лимфоузлов необходимо отметить следующие их характеристики:
- ? размер,
 - ? болезненность,
 - ? консистенция,
 - ? связь между собой,
 - ? локализация,

Размер

В большинстве случаев нормальным размером лимфоузлов считается диаметр не более 1 см, локтевой лимфоузел более 0,5 см, а паховые — более 1,5 см следует считать патологическими. Размер лимфоузлов не даёт возможности предположить диагноз, однако по некоторым данным наиболее подозрительными на злокачественное поражение являются лимфоузлы размером более 1×1 см. У детей увеличение лимфоузлов более 2 см в диаметре наряду с наличием изменений при рентгенографии лёгких и отсутствии воспалительных заболеваний уха, носа, глотки подозрительно на наличие гранулематозного процесса (напр. туберкулеза, болезни кошачьей царапины, саркоидоза) или злокачественного заболевания (преимущественно лимфомы).

Болезненность

При быстром увеличении лимфоузла в объёме происходит растяжение его капсулы, что вызывает боль. Боль также возникает при воспалительном процессе с нагноением, но может появляться при кровоизлиянии в некротический центр лимфоузла при злокачественном поражении. Наличие или отсутствие боли не является диагностическим признаком между доброкачественными и злокачественными заболеваниями.

Консистенция

? Лимфоузлы плотные, как камень типичны для ракового поражения, имеют метастатическую природу. Плотные эластичные лимфоузлы подозрительны на наличие лимфомы. Более мягкие лимфоузлы чаще результат инфекционного поражения или воспалительного процесса. При абсцедировании появляется флюктуация. Термин «картечные» лимфоузлы применяется для характеристики множественных мелких лимфоузлов под кожей, обычно их находят у детей в области головы и шеи при вирусных заболеваниях.

Связь между собой

Группа лимфоузлов, которая кажется взаимосвязанной и смещается, как единое целое называется конгломератом.

Конгломераты лимфоузлов встречаются при доброкачественных (напр. туберкулез, саркоидоз, венерическая лимфогранулема) и злокачественных (метастазы рака, лимфомы) заболеваниях.

Локализация

? Анатомическое положение лимфоузлов при лимфаденопатии позволяет во многих случаях сузить поиск в дифференциальной диагностике. Например для болезни кошачьей царапины характерно поражение шейных и подмышечных лимфоузлов, а при инфекциях, передающихся половым путём — паховых лимфоузлов.

Локализация	Дренируемая область	Возможные причины
Подчелюстные	Язык, подчелюстная слюнная железа, губы, полость рта, конъюнктива.	Поражения головы и шеи, синусов, ушей, глаз, кожи, глотки.
Подбородочные	Нижняя губа, дно полости рта, кончик языка, кожа щеки.	Синдром мононуклеоза, вирус Эпштейн-Барр, ЦМВ, токсоплазмоз.
Яремные	Язык, миндалины, ушная раковина, околоушная слюнная железа.	Фарингит, краснуха.
Задние шейные	Кожа головы, шеи, верхних конечностей, грудной стенки, шейные и подмышечные лимфоузлы.	Туберкулез, лимфома, злокачественные заболевания головы и шеи, краснуха.
Затылочные	Кожа головы и шеи	Местные инфекции, краснуха.

Заушные	Наружный слуховой проход , ушная раковина, кожа головы.	Местные инфекции, краснуха.
Передние ушные	Веки, конъюнктива, височная область, ушная раковина, наружный слуховой проход.	Местные инфекции
Правый надключичный лимфоузел	Средостение, пищевод, легкие.	Поражение легких, пищевода.
Левый надключичный лимфоузел	Грудная клетка, брюшная полость через грудной проток.	Лимфома, злокачественное поражение органов брюшной полости и забрюшинного пространства
Подмышечные	Верхняя конечность, грудная стенка, молочная железа.	Инфекции, болезнь кошачьей царапины, лимфома, рак молочной железы, наличие силиконовых имплантатов, бруцеллез, меланома.
Кубитальный (локтевой) лимфоузел	Локтевая часть, предплечья и кисти.	Инфекции, лимфома, саркоидоз, туляремия, вторичный сифилис.
Паховые	Пенис, мошонка, вульва, влагалище, промежность ягодичная область, нижняя часть брюшной стенки.	Инфекции передающиеся половым путем (герпес, гонорея, сифилис, шанкроид, паховая гранулема), злокачественная заб-я в тазу, бубонная чума.

Появление лимфаденопатии характерно, в частности, для следующих заболеваний:

Туберкулёз лимфатических узлов

- ? Инфекционный мононуклеоз
- ? Краснуха
- ? Лимфогранулематоз
- ? Неходжкинские лимфомы
- ? Болезнь Стилла
- ? Вирусный гепатит
- ? Болезнь Гоше
- ? Болезнь Нимана — Пика
- ? Макроглобулинемия Вальденстрема
- ? Лекарственные лимфаденопатии
- ? Саркоидоз
- ? Туляремия
- ? Болезнь Лайма
- ? Стрептококковые инфекции кожи
- ? Болезнь кошачьей царапины (доброкачественный лимфоретикулёз)
- ? ВИЧ-инфекция

