



Лишай грибковой этиологии

Червякова Е.А.



Лишай

- это воспалительное заболевание одного или нескольких участков кожи, основными признаками которого является нарушение пигментации (потемнение, изменение цвета, осветление) участка кожи, выпадение волос, шелушение поверхностного слоя кожи, а также кожный зуд.

Этиология

Возбудитель - микроскопические грибы.

зооантропофильные

МОГУТ ВЫЖИВАТЬ НА
КОЖЕ ЧЕЛОВЕКА И
ЖИВОТНЫХ

передаться от больного
животного (собаки, кошки) к
человеку.

антропофильные

СПОСОБНЫ
ПОРАЖАТЬ ТОЛЬКО
КОЖУ ЧЕЛОВЕКА

передаются только при
контакте с больным
человеком

геофильные

передаются
человеку при
контакте с землей,
в которой они
обитают

снижения иммунных сил организма

- в детском возрасте,
- на фоне переохлаждения,
- после длительной болезни,
- у ВИЧ-инфицированных людей,
- на фоне длительных стрессов и т. д.



грибок, попав на поверхность кожи, начинает размножаться, питаясь кератином – веществом, содержащимся в роговом слое кожи человека.

Сильный иммунитет

- Иммунная система в состоянии справиться с грибковой инфекцией



лишай не развивается

Стригущий лишай (трихофития)

- Возбудитель - грибы Трихофитоны. Трихофитоны бывают двух разновидностей: **антропофильные** и **зооантропофильные** (передающиеся от животных человеку).
- Чаще болеют дети, посещающие детские коллективы. Заражение – при длительном тесном контакте с больным человеком, совместном использовании головных уборов, расчесок и т.д.

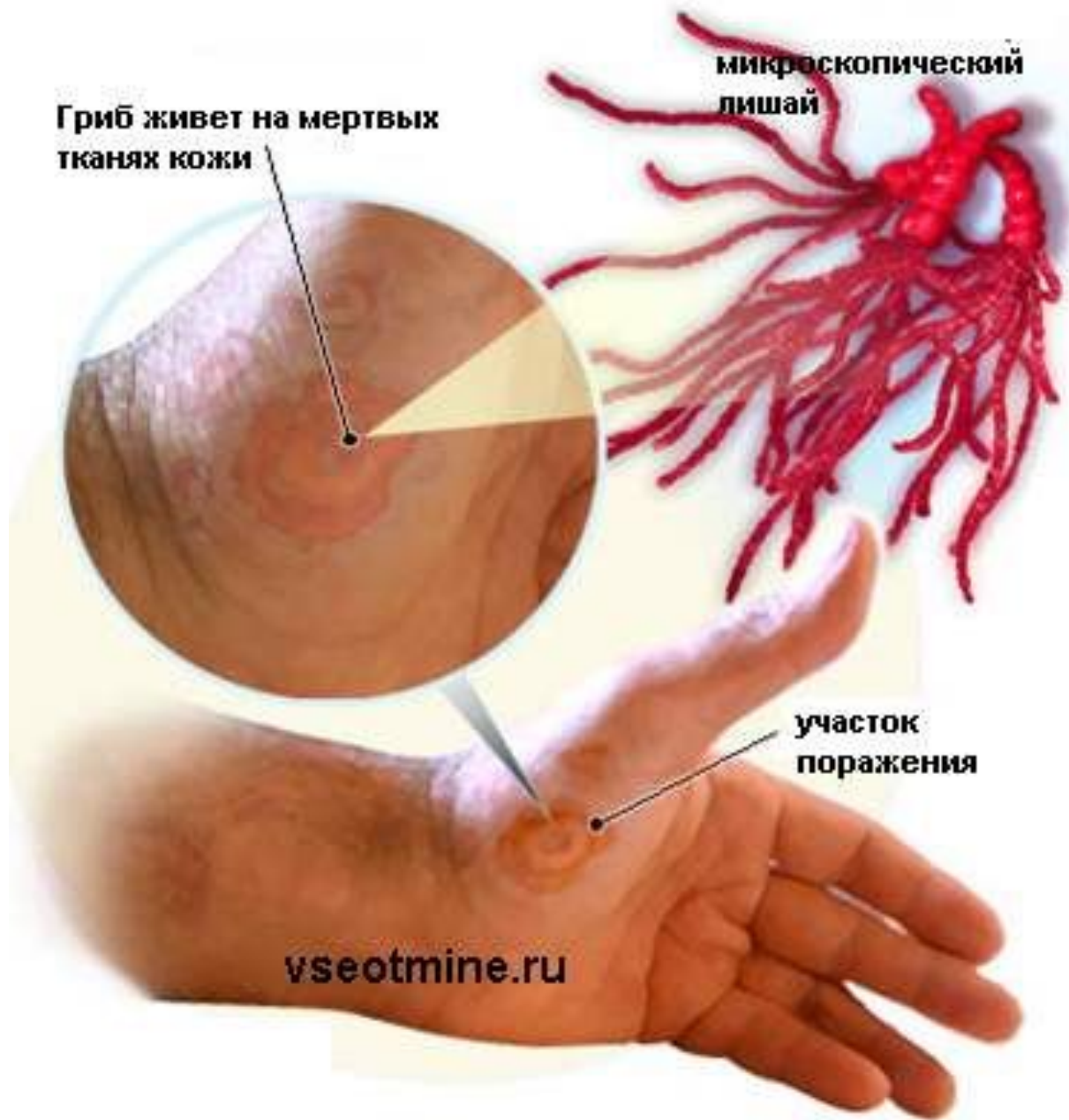

Стригущий лишай


Гриб живет на мертвых
тканях кожи

микроскопический
лишай

участок
поражения

vseotmine.ru

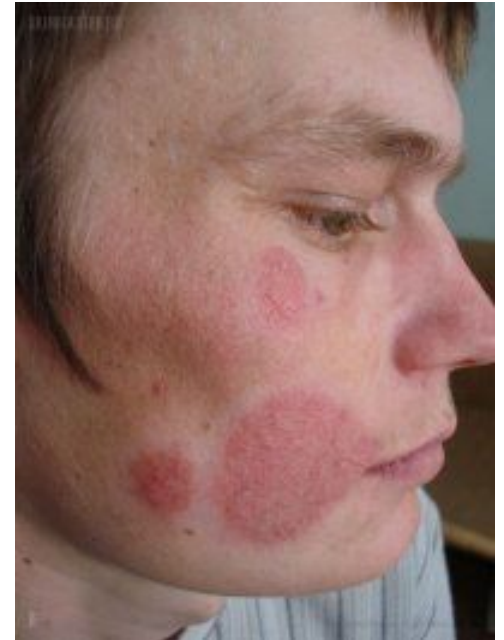
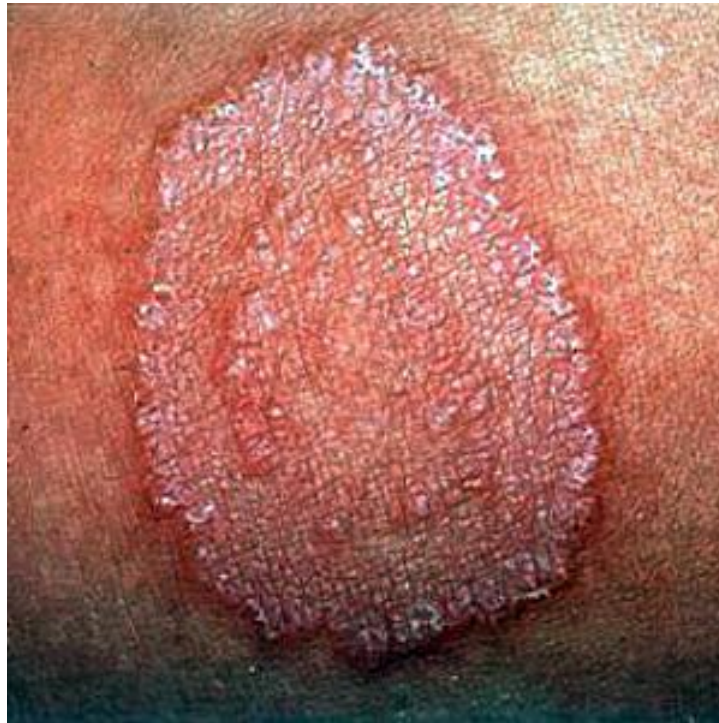
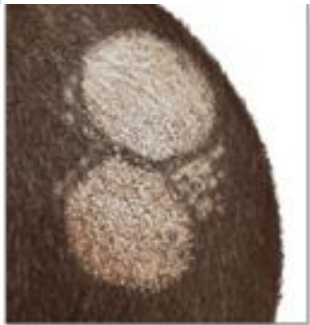

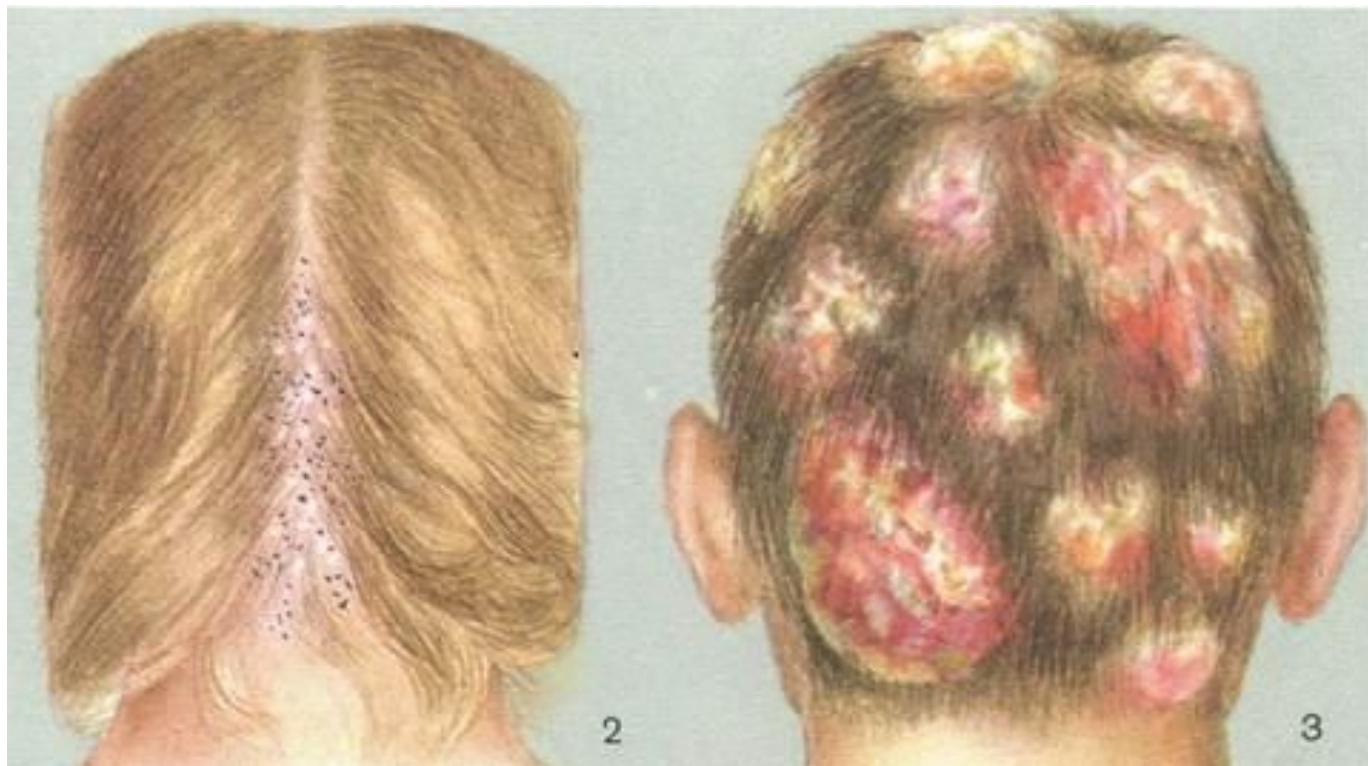
Основное проявление стригущего лишая

- На волосистой части головы – одно или несколько пятен с неровными очертаниями, где волосы редуют и обламываются на расстоянии 1-3мм от корня.
- Пятно, как правило, розовое, с шелушением и беловатыми чешуйками в центре.
- У мужчин возможно развитие стригущего лишая в области бороды (**сикоз**), с появлением очагов ярко-розового цвета, обламыванием волос бороды и усов.

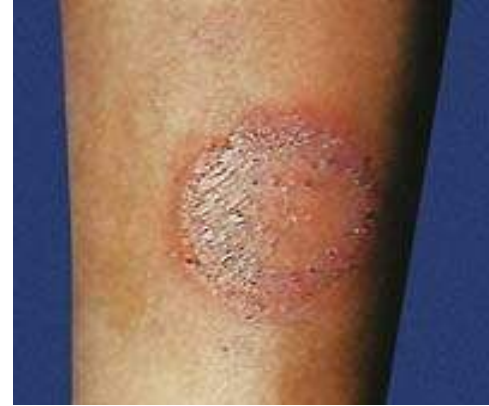- При поражении кожи других участков тела – очаги бледно-розового цвета, ограниченных по краям небольшим валиком. Стригущий лишай, сопровождается легким зудом пораженной области.



Трихофития (стригуций лишай). Рис. 2. Черноточечная форма трихофитии волосистой части головы. Рис. 3. Нагноительная трихофития — керион Цельса.



Микроспория



- – это грибковое поражение кожи, которое характеризуется появлением на волосистой части головы одного или нескольких крупных пятен, где волосы обломаны на уровне 6-8мм от корня.
- Возбудителем микроспории в нашей стране является грибок - Микроспорум канис, обитающий в шерсти
- болеют в основном дети. Заражение детей лишаем происходит, как правило, при контакте с домашними животными.

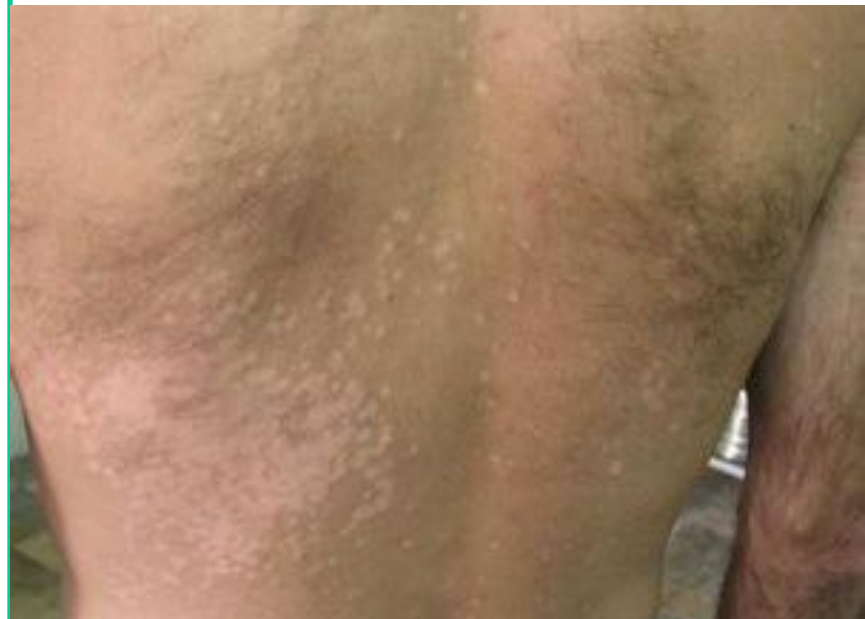Отрубевидный лишай (*Pityriasis versicolor*, *tinea versicolor*, разноцветный лишай)

– это грибковое поражение кожи.

На загорелой коже пятна отрубевидного лишая выглядят обесцвеченными,

в зимнее время, наоборот, темнее здоровой кожи (розового или коричневого цвета).

- Пятна разноцветного лишая крупные (округлые, овальные), или мелкие, имеют тенденцию к слиянию и образованию крупных очагов с неровными очертаниями.

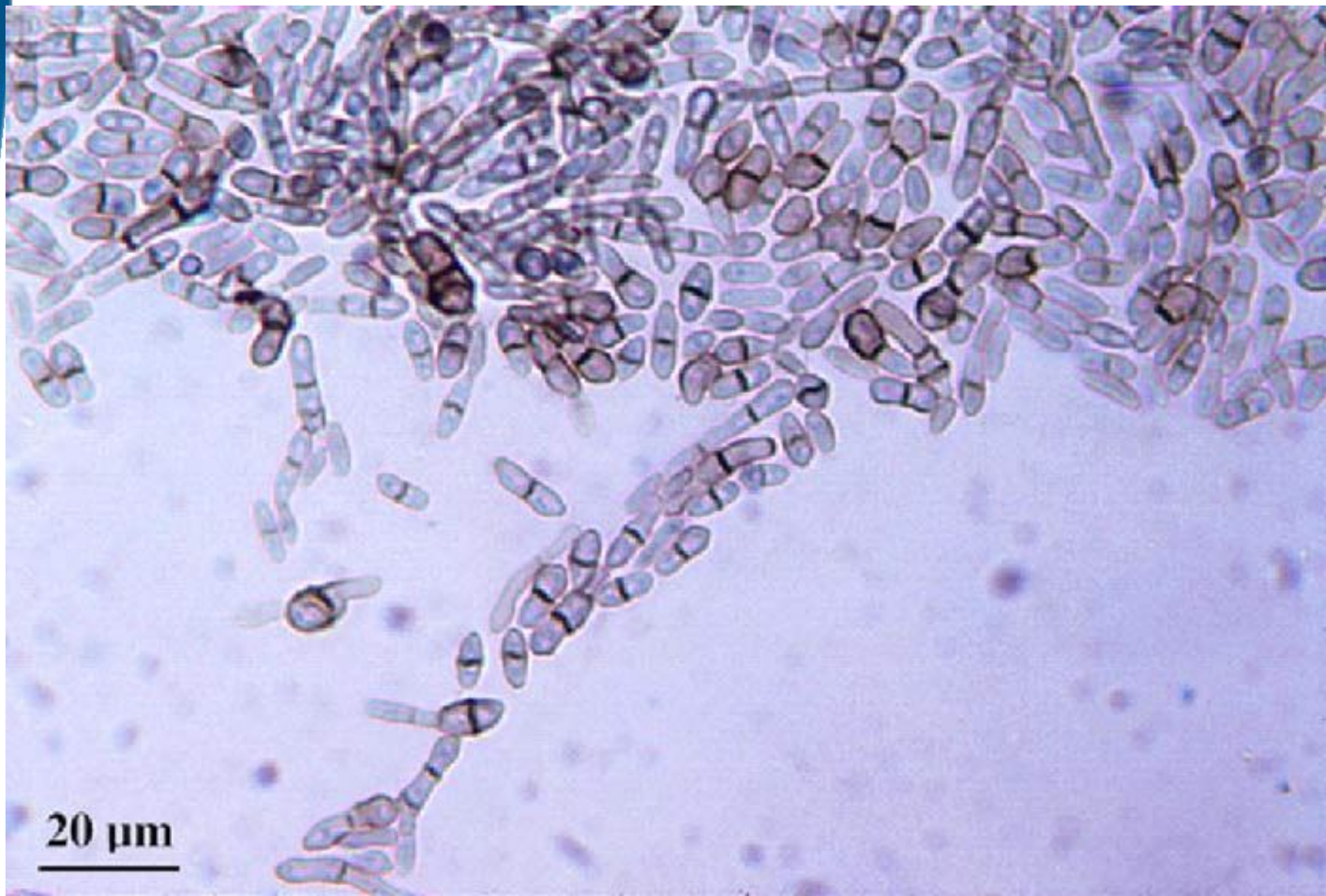


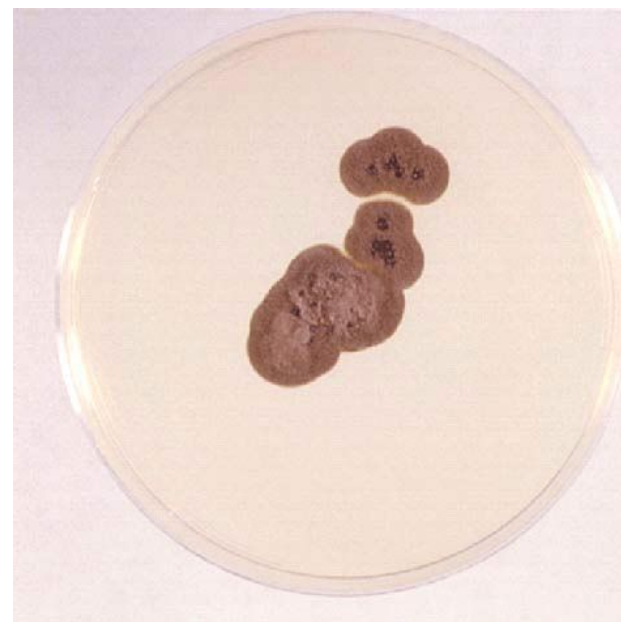
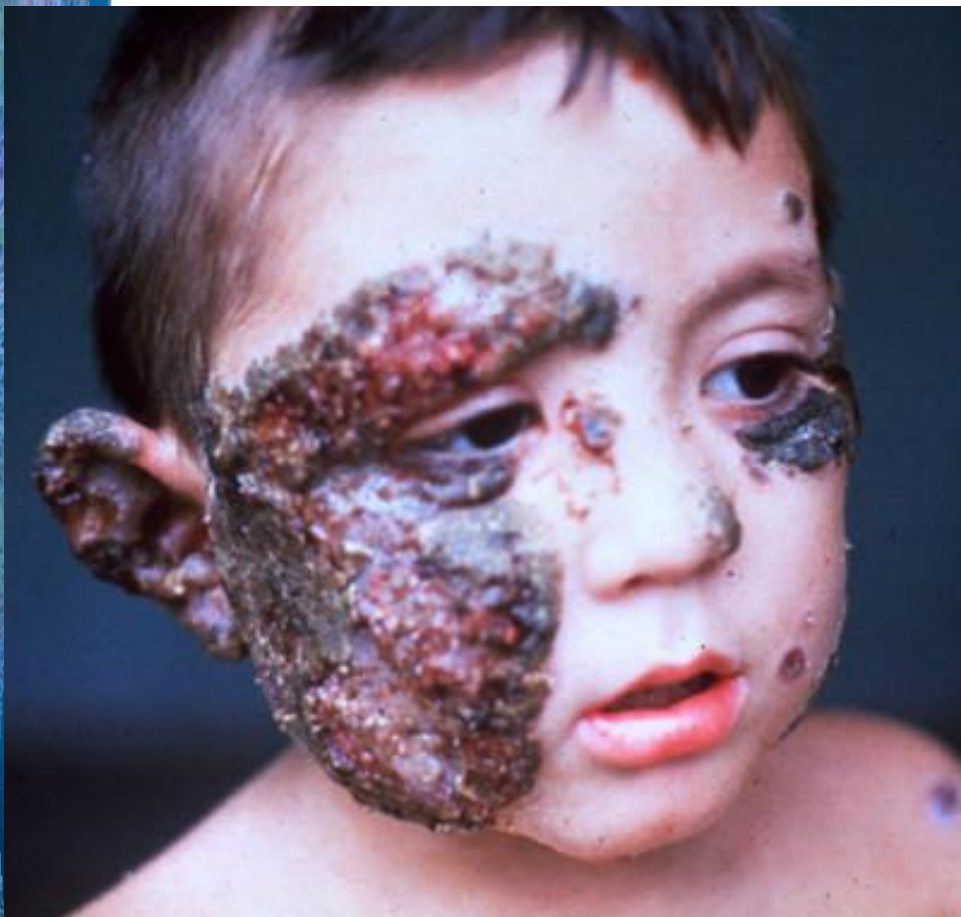

Черный лишай


- Поверхностное грибковое заболевание, характеризующееся появлением преимущественно на ладонях и подошвах асимптомных не шелушащихся пятен темно-коричневого или черного цвета.
- **Возбудитель заболевания - плесневой гриб *Exophiala werneckii*.**

Микроскопическая морфология *werneckii* *Echorhiala* показаны типичные 2-клеточные, светло-коричневые клетки дрожжей, с темно-пигментированные перегородками,





- 
- Заболевание наблюдается преимущественно в тропических и субтропических странах Центральной и Южной Америки, Африки и Азии, отдельные случаи описаны в США, Англии, Центральной Европе.

- 
- Черный лишай встречается чаще всего у взрослых. На коже ладоней и боковых поверхностей пальцев кистей, а также подошв появляются буроватые или черные пятна (иногда цвет пятен сравнивают с окраской кожи нитратом серебра), вначале мелкие, затем увеличивающиеся периферическим ростом и сливающиеся в более крупные (до нескольких сантиметров в диаметре) очаги, имеющие четкие полициклические очертания.



СПАСИБО ЗА ВНИМАНИЯ!