

# ЛЕКЦИЯ 23

Лучевая диагностика болезней  
эндо-, мио- и перикарда.

Лучевая диагностика кардиомиопатий.

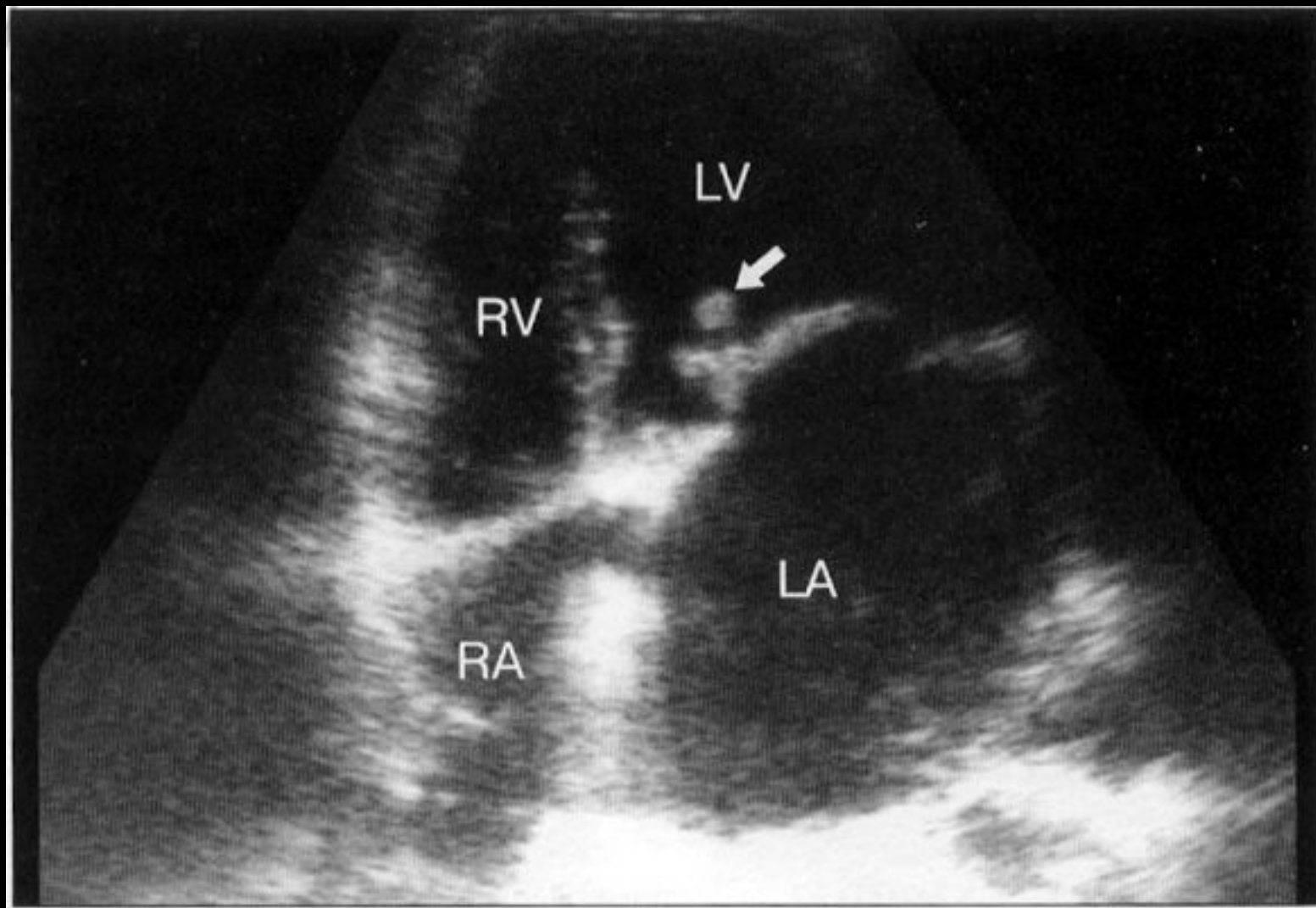


## АКТУАЛЬНЫЕ ВОПРОСЫ РЕНТГЕНОЛОГИИ

---

ЛУЧЕВАЯ ДИАГНОСТИКА БОЛЕЗНЕЙ ЭНДО-, МИО- И ПЕРИКАРДА.  
ЛУЧЕВАЯ ДИАГНОСТИКА КАРДИОМИОПАТИЙ.

Эндокардит





# АКТУАЛЬНЫЕ ВОПРОСЫ РЕНТГЕНОЛОГИИ

---

ЛУЧЕВАЯ ДИАГНОСТИКА БОЛЕЗНЕЙ ЭНДО-, МИО- И ПЕРИКАРДА.  
ЛУЧЕВАЯ ДИАГНОСТИКА КАРДИОМИОПАТИЙ.

## КЛАССИФИКАЦИЯ МИОКАРДИТОВ

### I. РЕВМАТИЧЕСКИЕ

1. Первично - инфекционные, связанные с внедрением инфекционного агента (или паразита) в миокард
2. Инфекционно - аллергические
3. Токсико - аллергические

### II. НЕРЕВМАТИЧЕСКИЕ

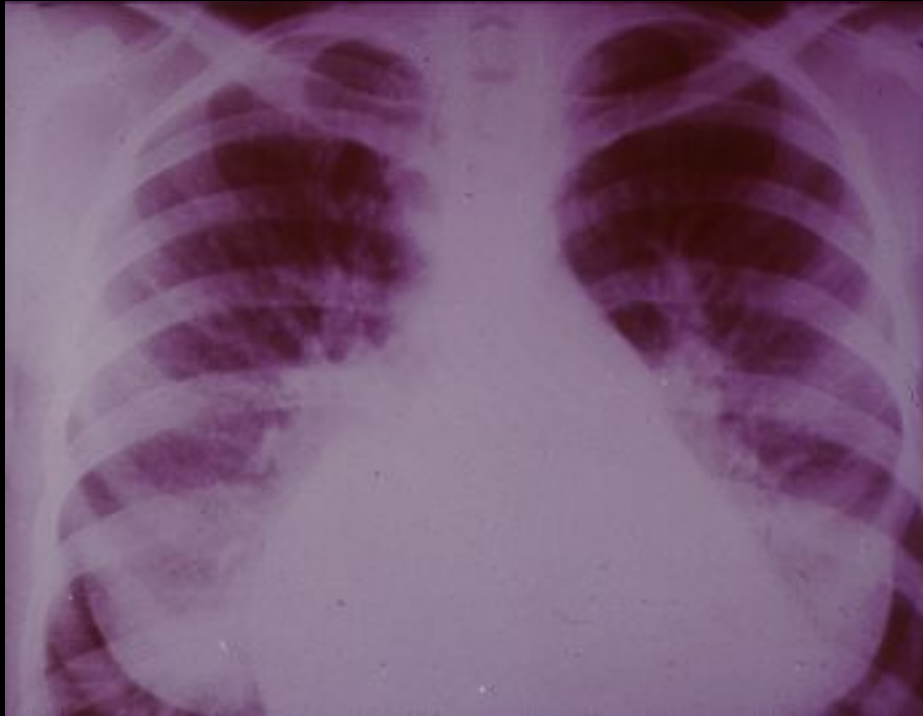


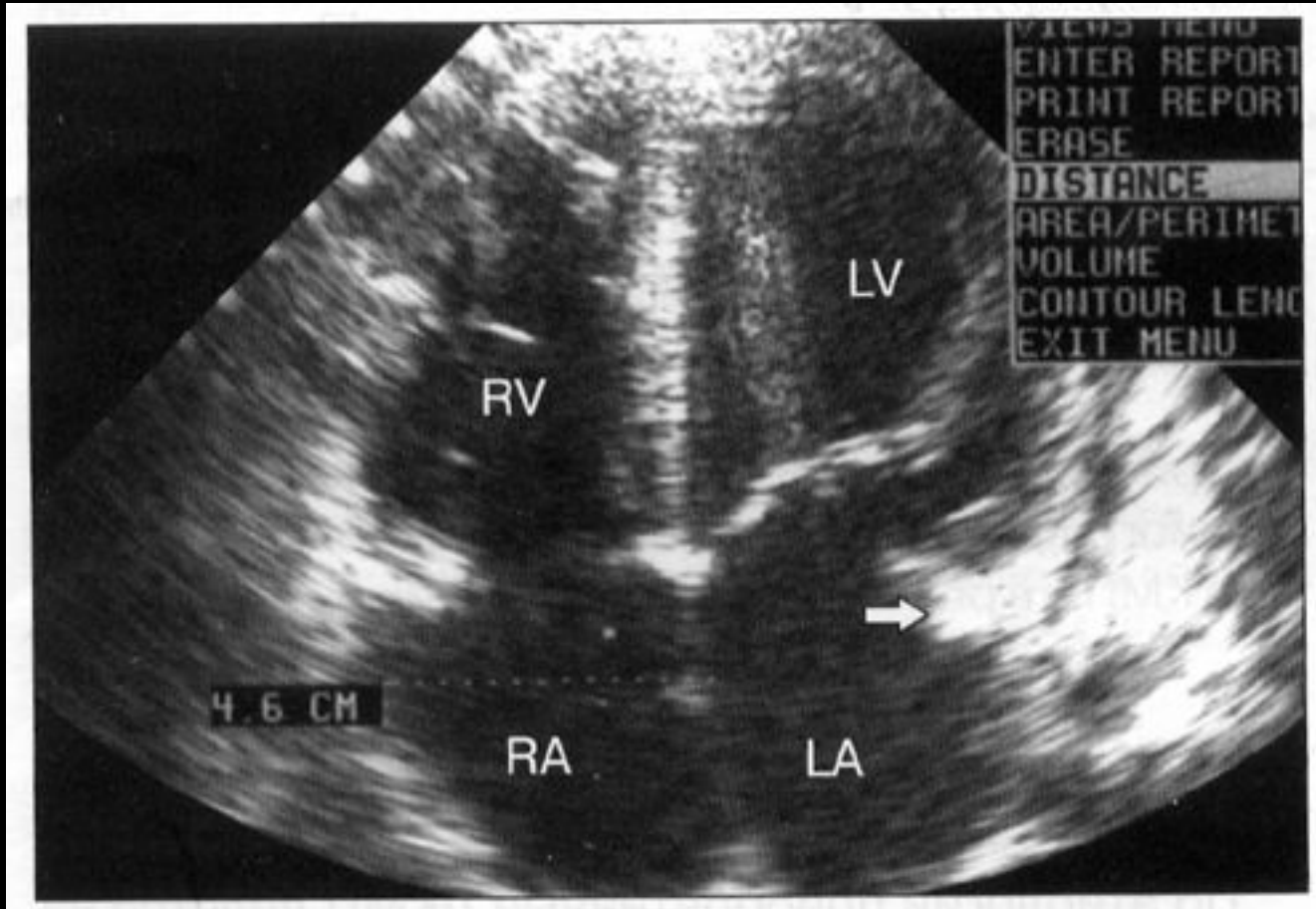
# АКТУАЛЬНЫЕ ВОПРОСЫ РЕНТГЕНОЛОГИИ

ЛУЧЕВАЯ ДИАГНОСТИКА БОЛЕЗНЕЙ ЭНДО-, МИО- И ПЕРИКАРДА.  
ЛУЧЕВАЯ ДИАГНОСТИКА КАРДИОМИОПАТИЙ.

## СПЕЦИФИЧЕСКИЕ ЗАБОЛЕВАНИЯ МИОКАРДА

1. Инфекционные: вирусные, риккетсыозные, бактериальные, грибковые, протозойные (болезнь Шагаса) и др.
2. Метаболические:
  - эндокринные
  - семейные болезни накопления и инфильтрации
  - «дефицитные»
  - поражение сердца при амилоидозе
3. Общие системные заболевания
4. Семейно - генетическая мышечная дистрофия
5. Аллергические и токсические заболевания миокарда: при воздействии алкоголя, медикаментов, кобальта, лучевом поражении
6. Обусловленные семейной легочной гипертонией
7. Обусловленные атеросклерозом или пороками сердца.







## АКТУАЛЬНЫЕ ВОПРОСЫ РЕНТГЕНОЛОГИИ

---

ЛУЧЕВАЯ ДИАГНОСТИКА БОЛЕЗНЕЙ ЭНДО-, МИО- И ПЕРИКАРДА.  
ЛУЧЕВАЯ ДИАГНОСТИКА КАРДИОМИОПАТИЙ.

### Классификация кардиомиопатий

1. Дилатационная кардиомиопатия
2. Гипертрофическая кардиомиопатия
3. Рестриктивная кардиомиопатия



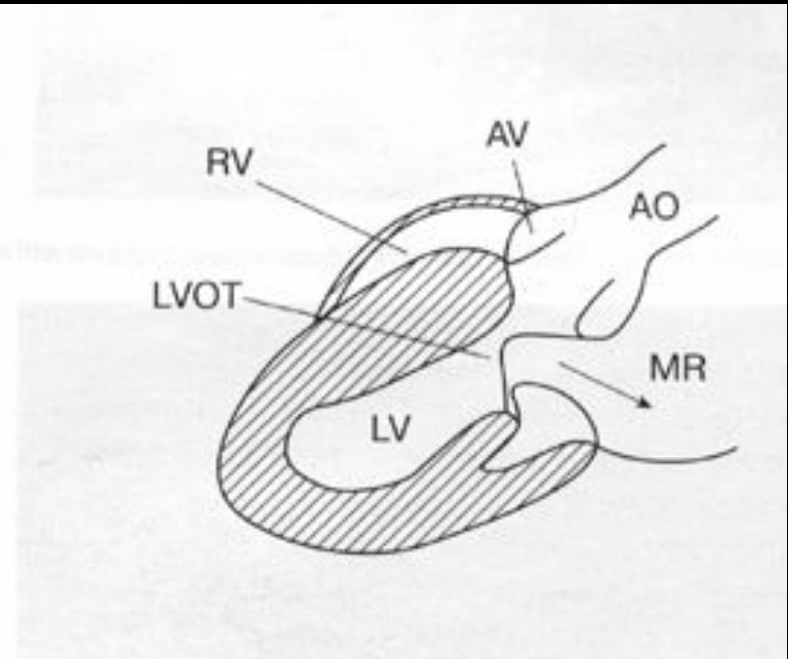
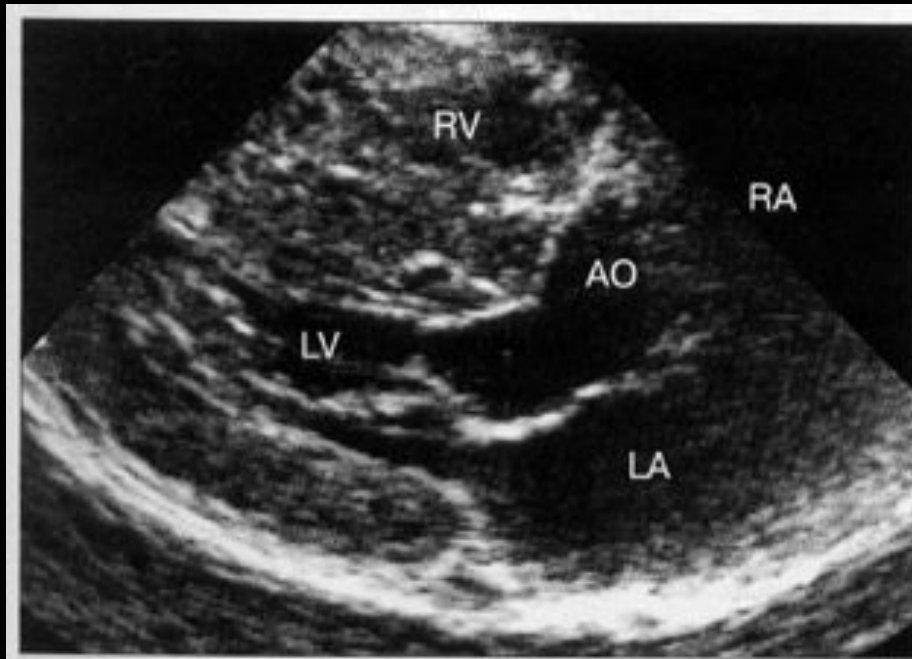


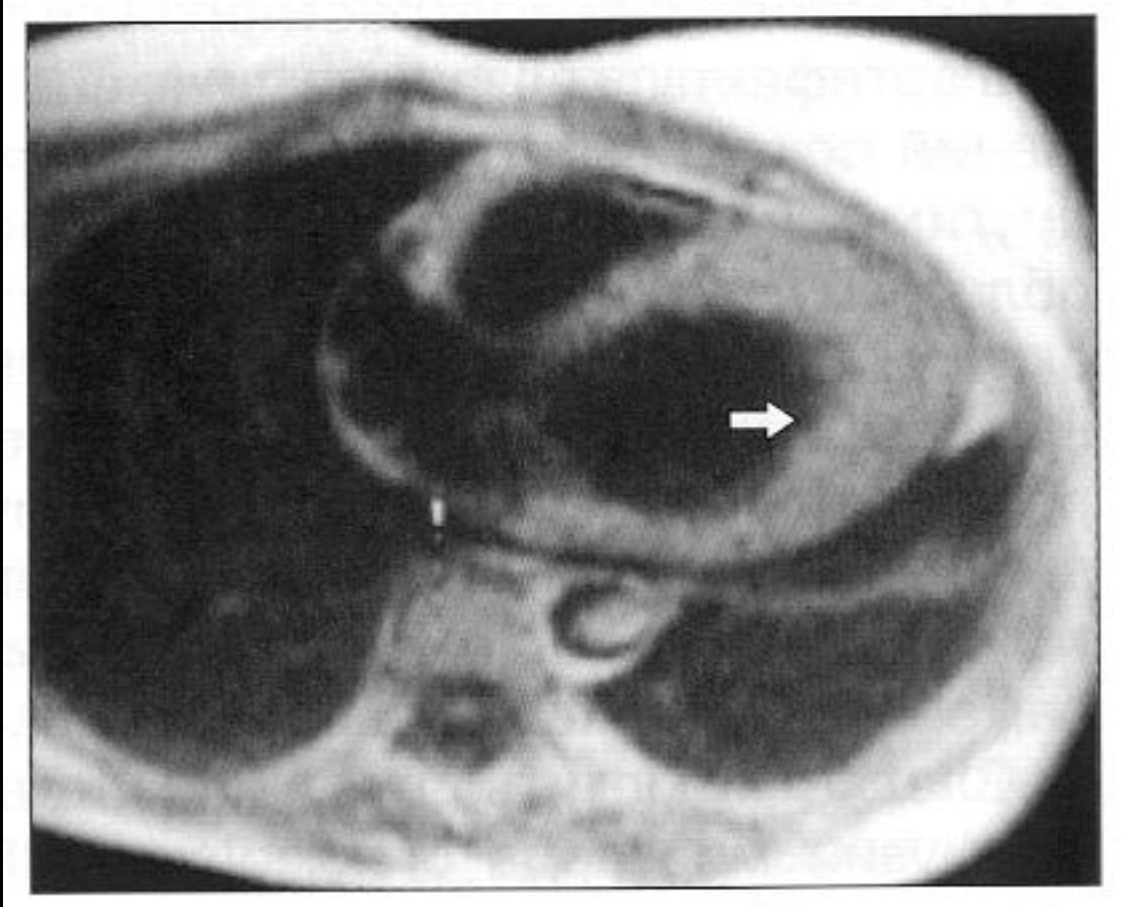
## АКТУАЛЬНЫЕ ВОПРОСЫ РЕНТГЕНОЛОГИИ

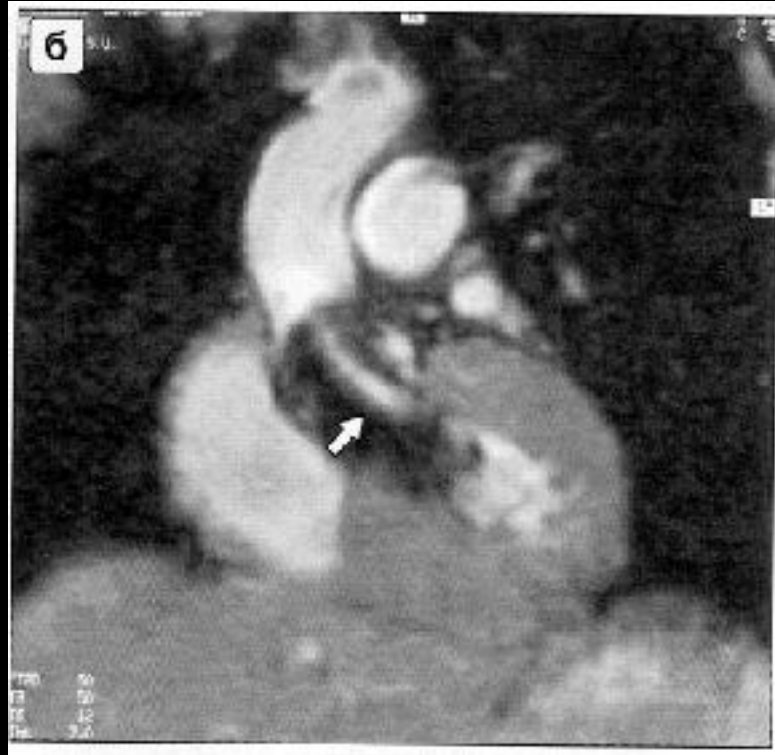
---

ЛУЧЕВАЯ ДИАГНОСТИКА БОЛЕЗНЕЙ ЭНДО-, МИО- И ПЕРИКАРДА.  
ЛУЧЕВАЯ ДИАГНОСТИКА КАРДИОМИОПАТИЙ.

**Гипертрофическая кардиомиопатия**







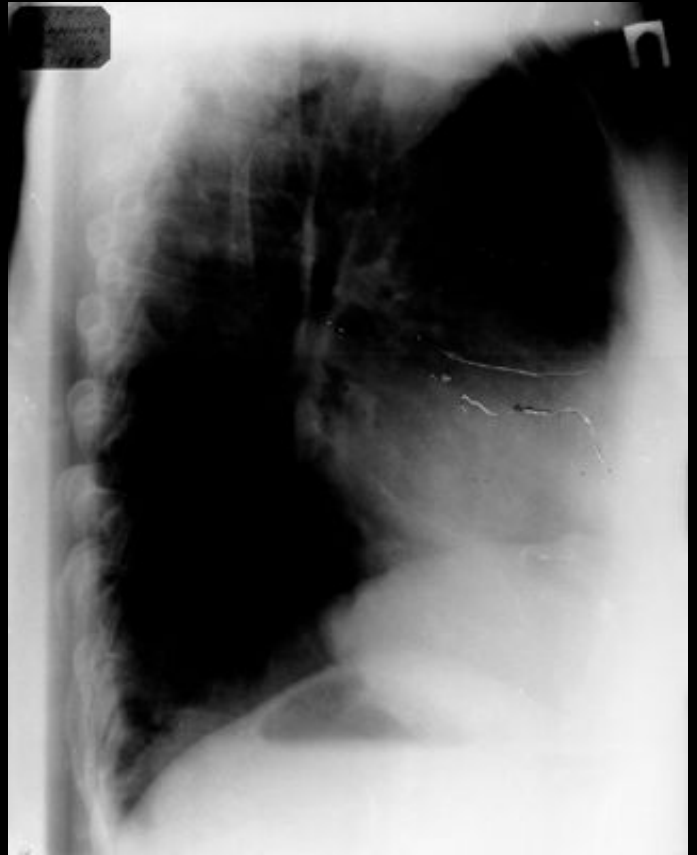
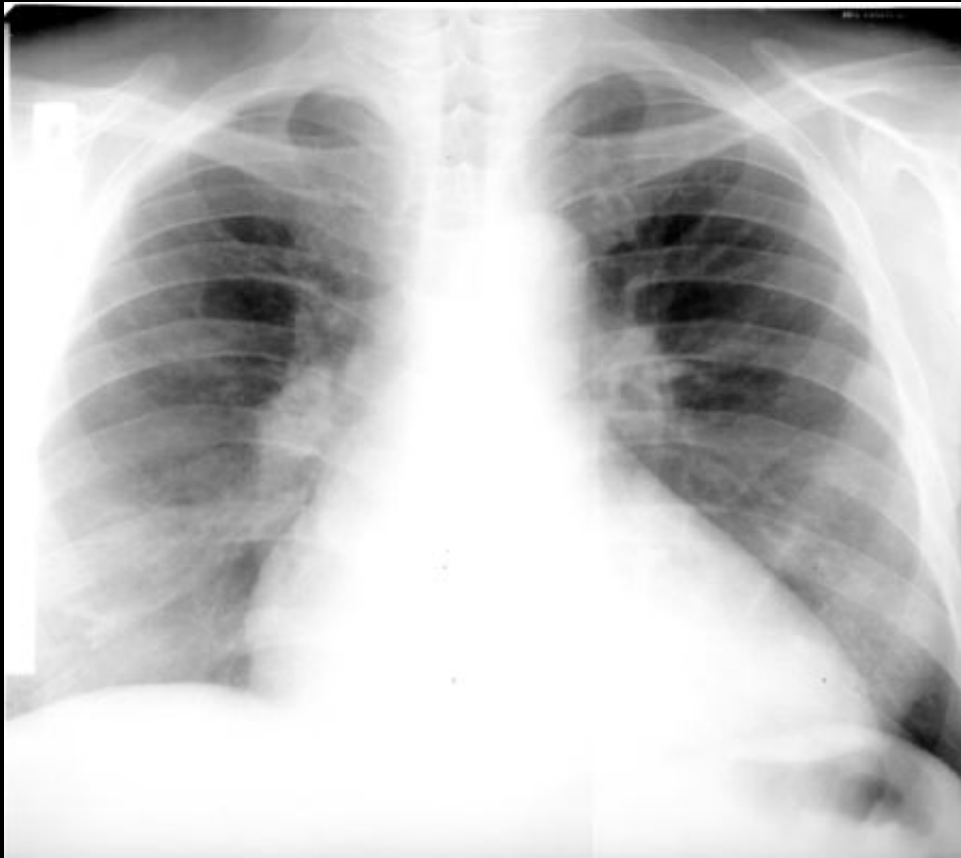
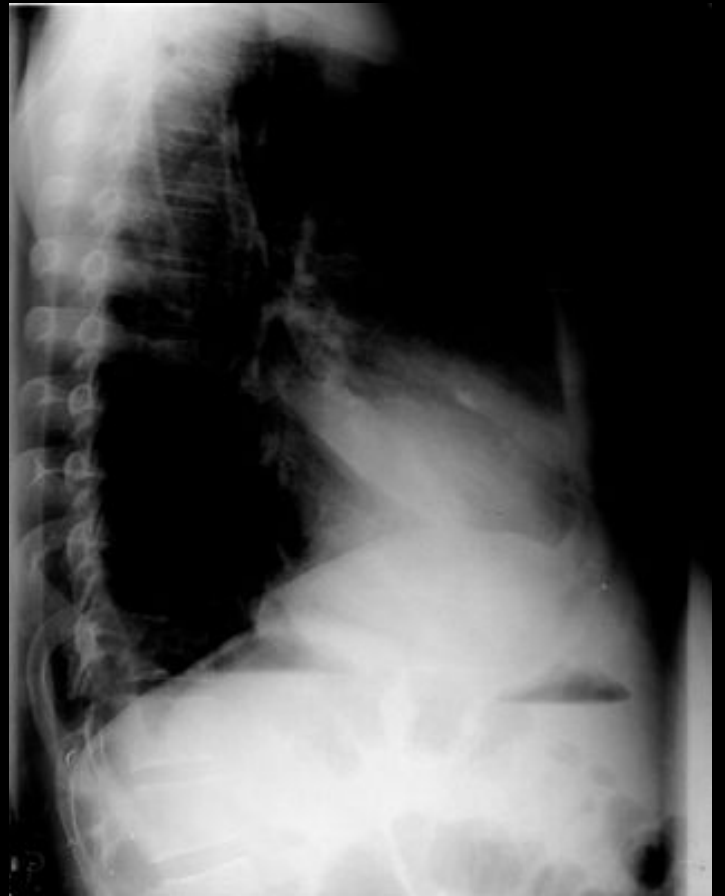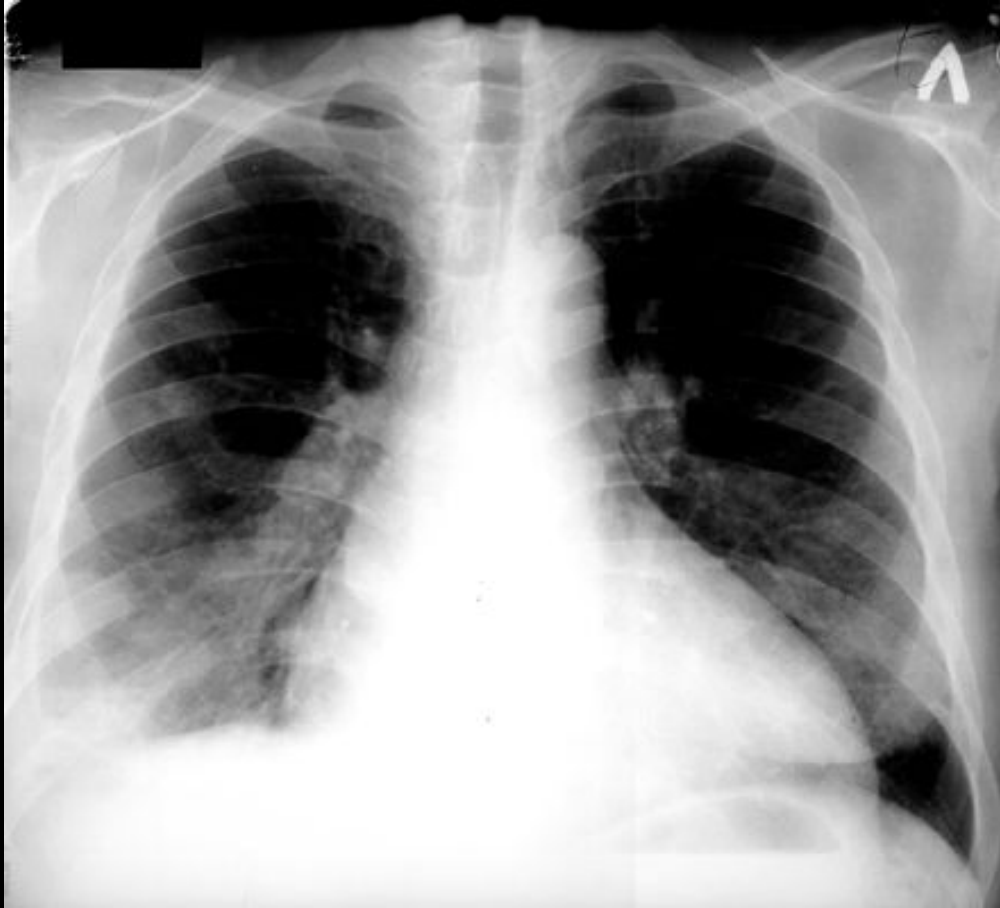## АКТУАЛЬНЫЕ ВОПРОСЫ РЕНТГЕНОЛОГИИ

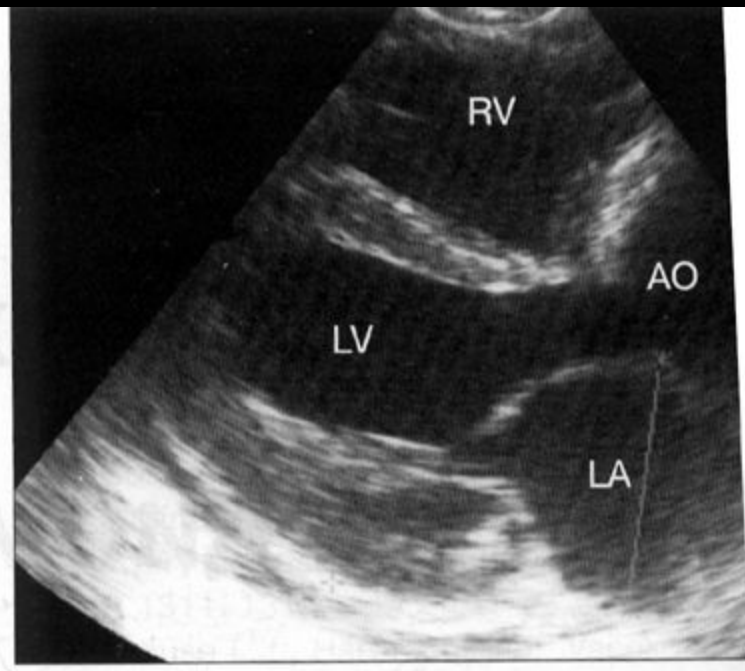
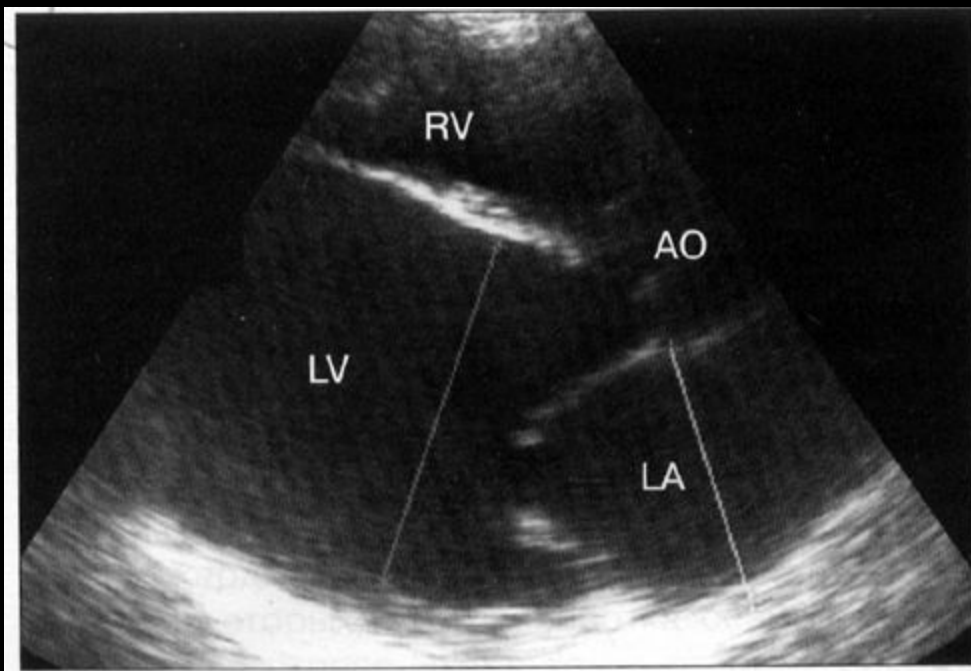
---

ЛУЧЕВАЯ ДИАГНОСТИКА БОЛЕЗНЕЙ ЭНДО-, МИО- И ПЕРИКАРДА.  
ЛУЧЕВАЯ ДИАГНОСТИКА КАРДИОМИОПАТИЙ.

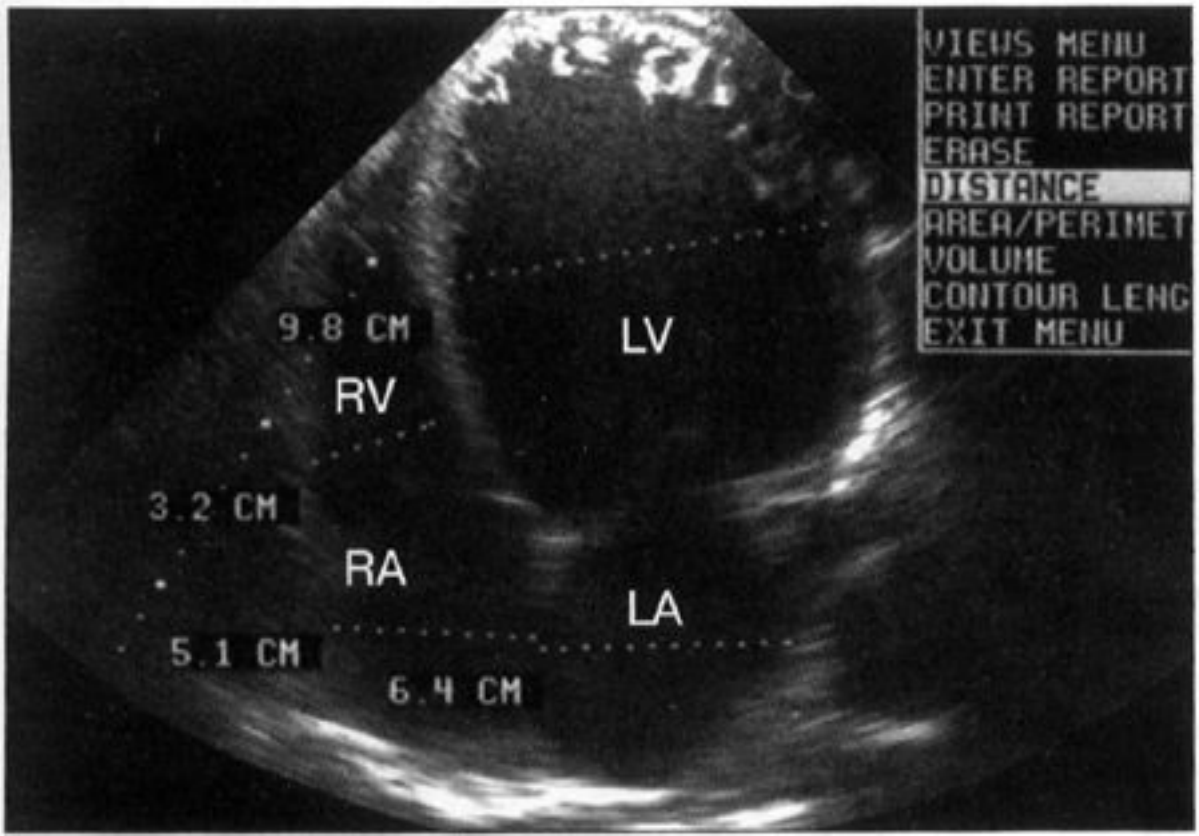
**Дилатационная кардиомиопатия**

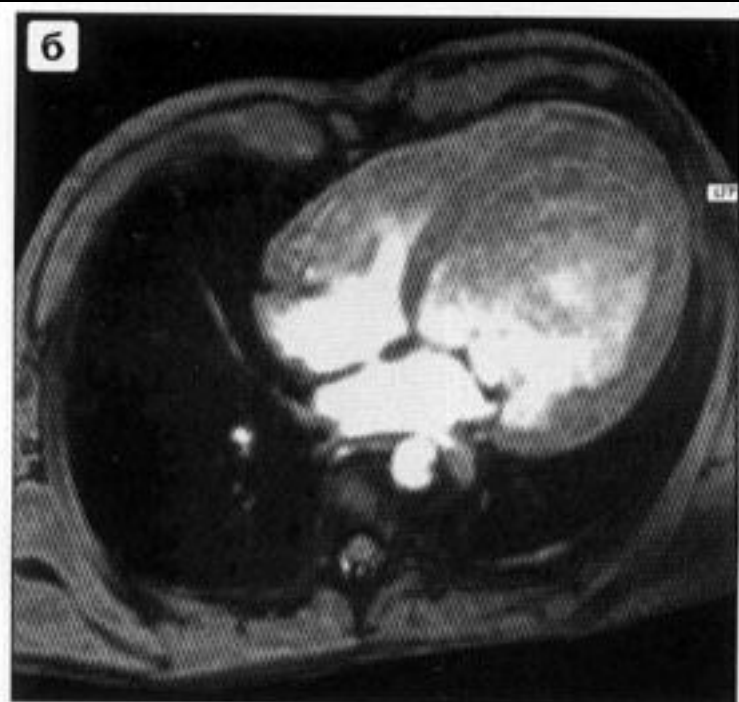
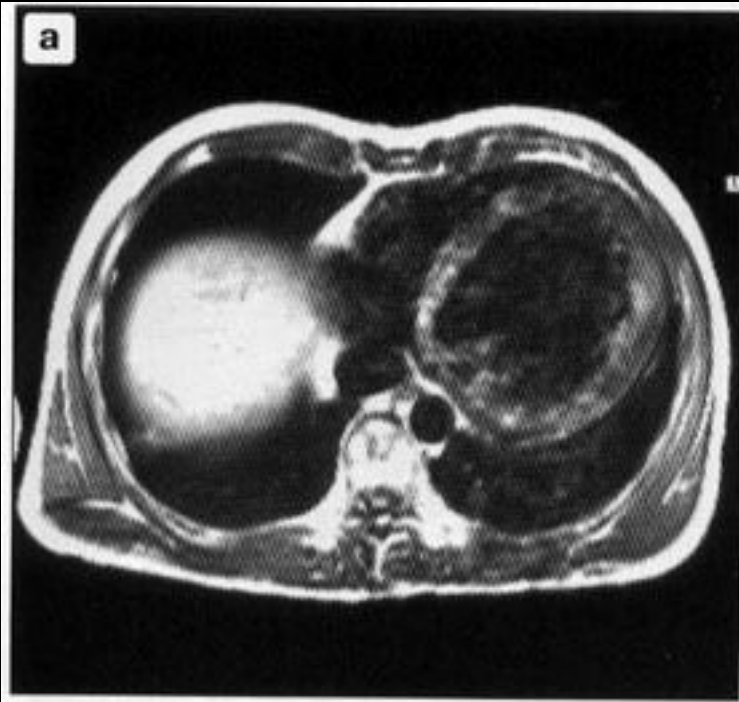














## АКТУАЛЬНЫЕ ВОПРОСЫ РЕНТГЕНОЛОГИИ

---

ЛУЧЕВАЯ ДИАГНОСТИКА БОЛЕЗНЕЙ ЭНДО-, МИО- И ПЕРИКАРДА.  
ЛУЧЕВАЯ ДИАГНОСТИКА КАРДИОМИОПАТИЙ.

**Экксудативный перикардит**

# ЭТИОЛОГИЧЕСКАЯ КЛАССИФИКАЦИЯ БОЛЕЗНЕЙ ПЕРИКАРДА

## 1. Воспалительные заболевания сердечной сорочки (перикардиты)

### А. ПЕРИКАРДИТЫ, ВЫЗВАННЫЕ ВОЗДЕЙСТВИЕМ НА ОРГАНИЗМ ИНФЕКЦИОННОГО ВОЗБУДИТЕЛЯ

1. Неспецифические бактериальные перикардиты, при ранениях и травмах.
2. Туберкулезный перикардит
3. Ревматический перикардит
4. Специфические перикардиты при инфекционных заболеваниях
5. Перикардиты, вызванные иными возбудителями: вирусные и риккетсы, или вызванные простейшими.
6. Грибковые

### Б. АСЕПТИЧЕСКИЕ ПЕРИКАРДИТЫ

1. Аллергические перикардиты
2. Перикардиты при системных заболеваниях соединительной ткани.
3. Перикардиты, вызываемые непосредственным повреждением: травматический, эпистенокардитический.
4. Аутоиммунные перикардиты
5. Перикардиты при болезнях крови и лучевой болезни.
6. Перикардиты при злокачественных опухолях
7. Перикардиты при болезнях с глубокими обменными нарушениями: уремический, подагрический.

### В. ИДИОПАТИЧЕСКИЕ ПЕРИКАРДИТЫ (случаи с неуточненной этиологией).

# ЭТИОЛОГИЧЕСКАЯ КЛАССИФИКАЦИЯ БОЛЕЗНЕЙ ПЕРИКАРДА(продолжение)

## II. Накопление в околосердечной сумке содержимого невоспалительного происхождения

- при гемодинамических нарушениях и общих отеках (гидроперикард)
- при кровотечении (гидроперикард)
- при свищах, разрывах, медицинских манипуляциях (пневмо-, хилоперикард).

## III. Ранения и инородные тела перикарда

## IV. Опухоли перикарда :

а) злокачественные (раки, саркомы):

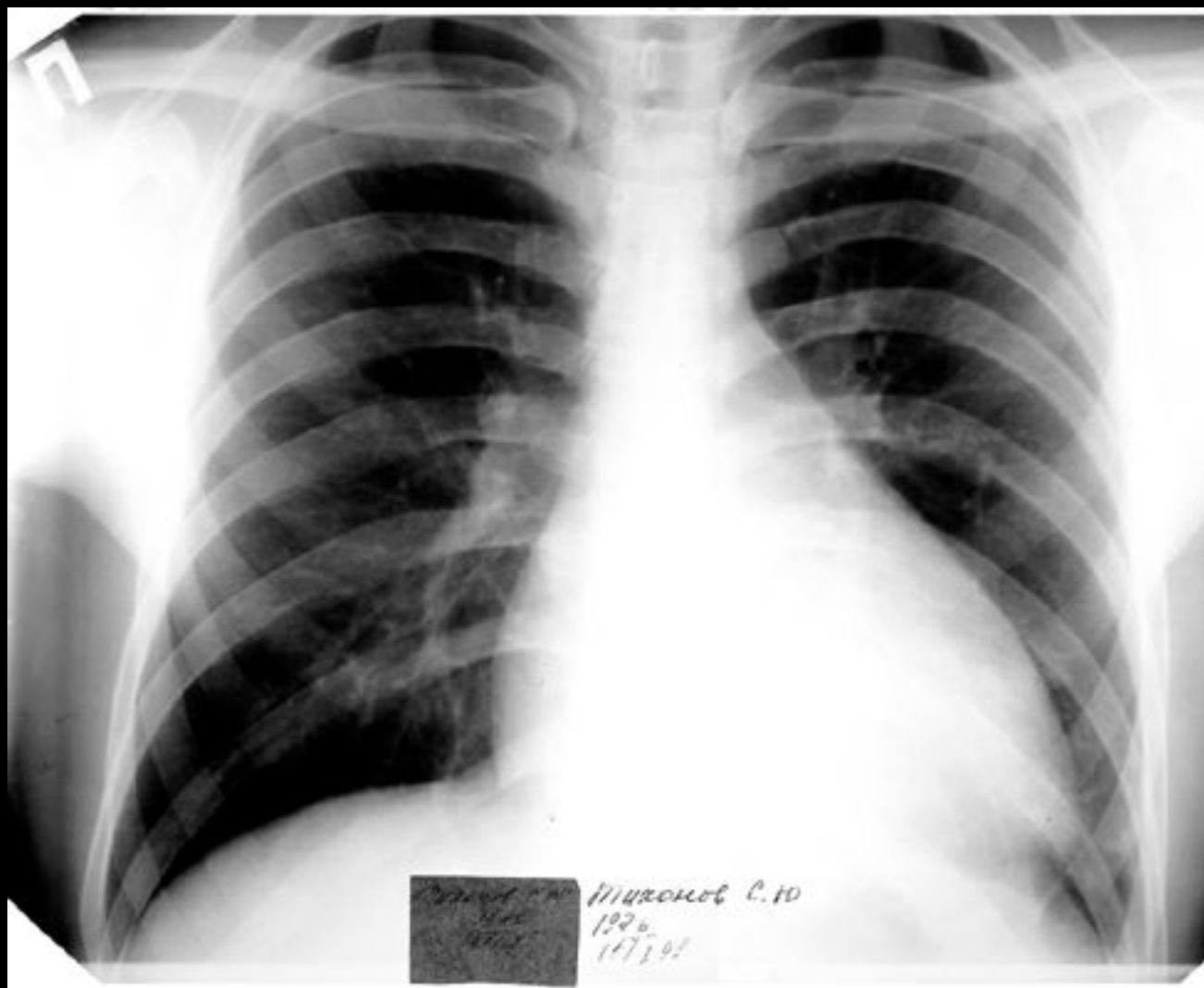
- первичные опухоли сердечной сорочки
- опухоли сердца
- метастатические опухоли

б) доброкачественные (ангиомы, фибромы, липомы, тератомы и др.)

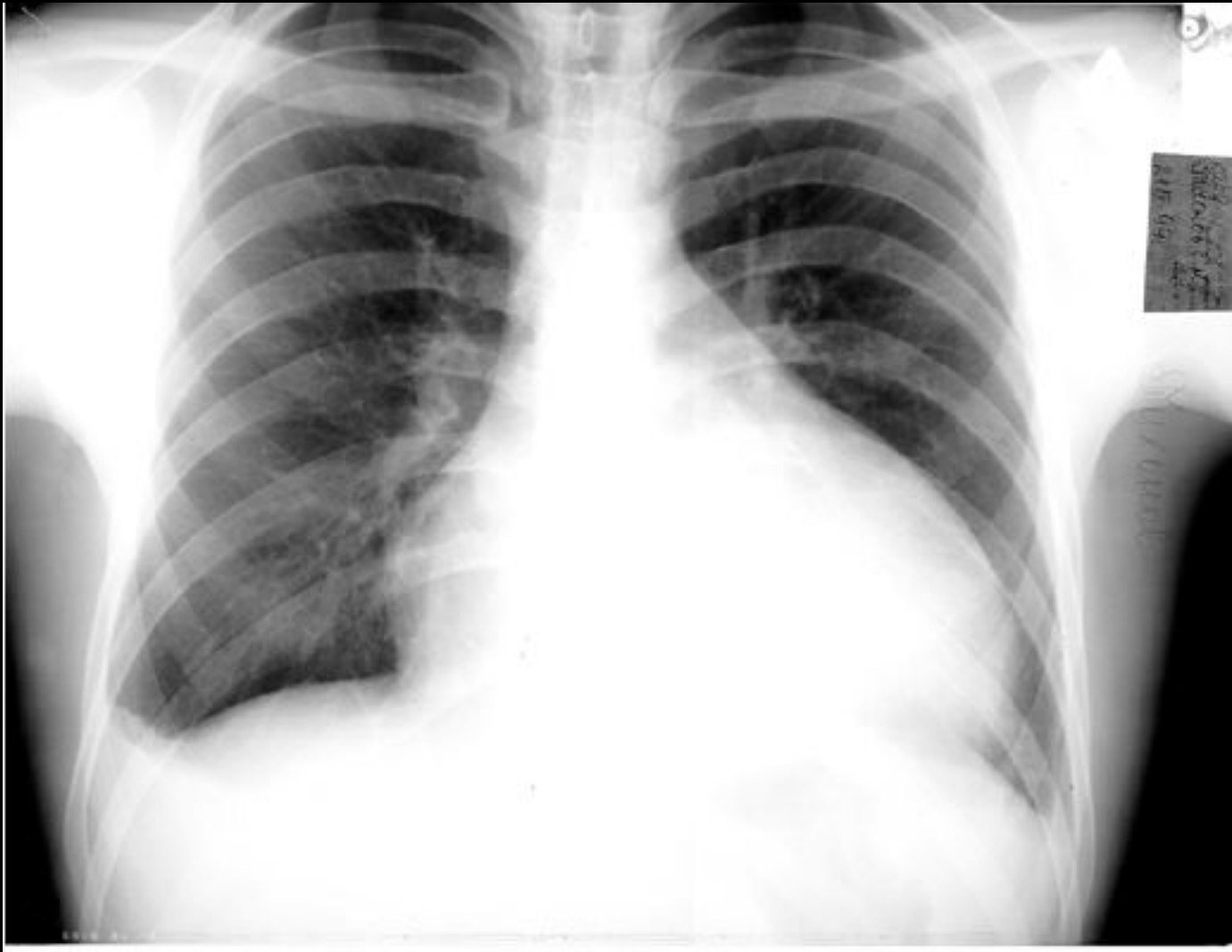## V. Пороки развития околосердечной сумки.

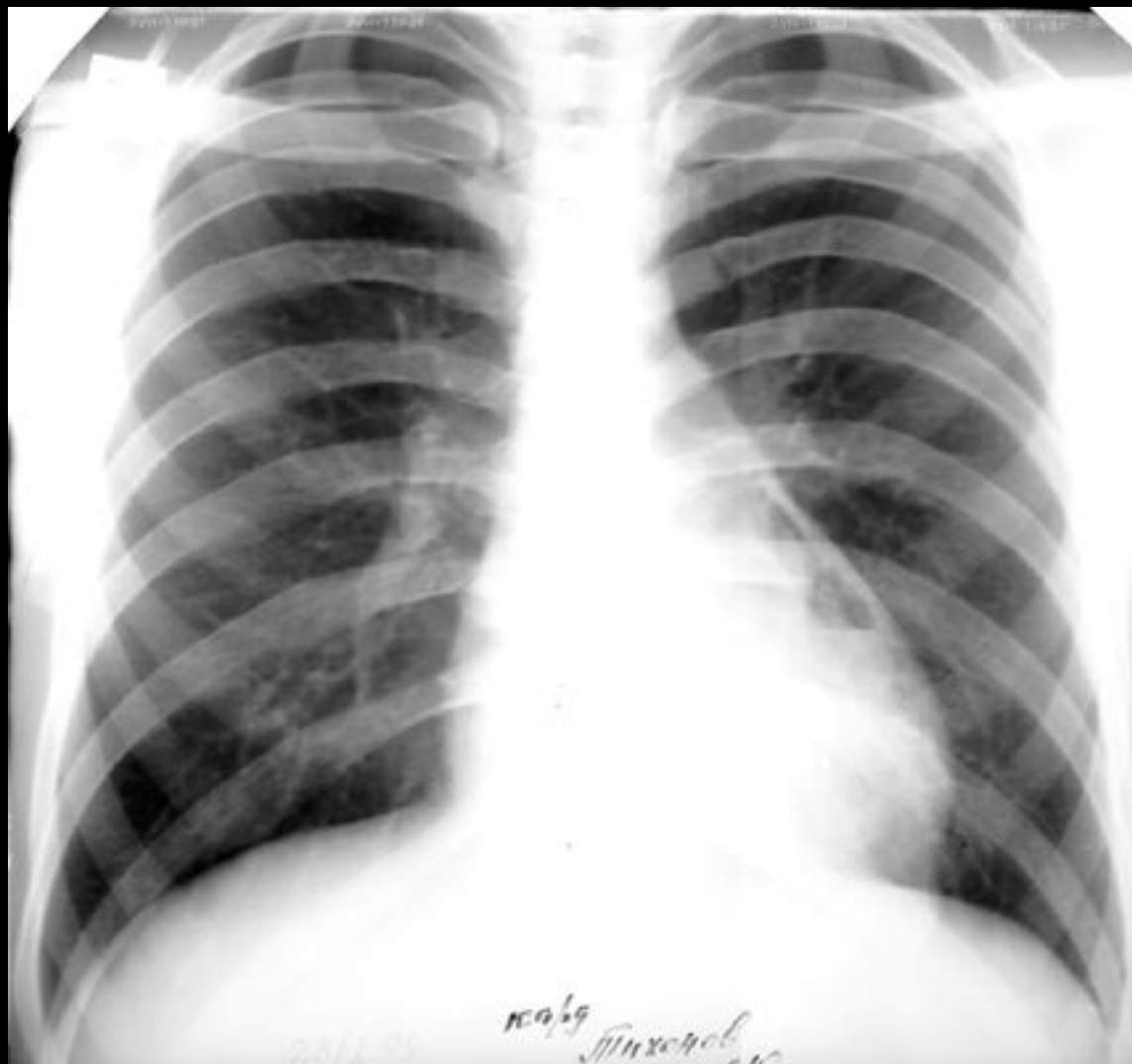
Дивертикулы и целомические кисты перикарда

## VI. Паразитарные заболевания сердечной сорочки.

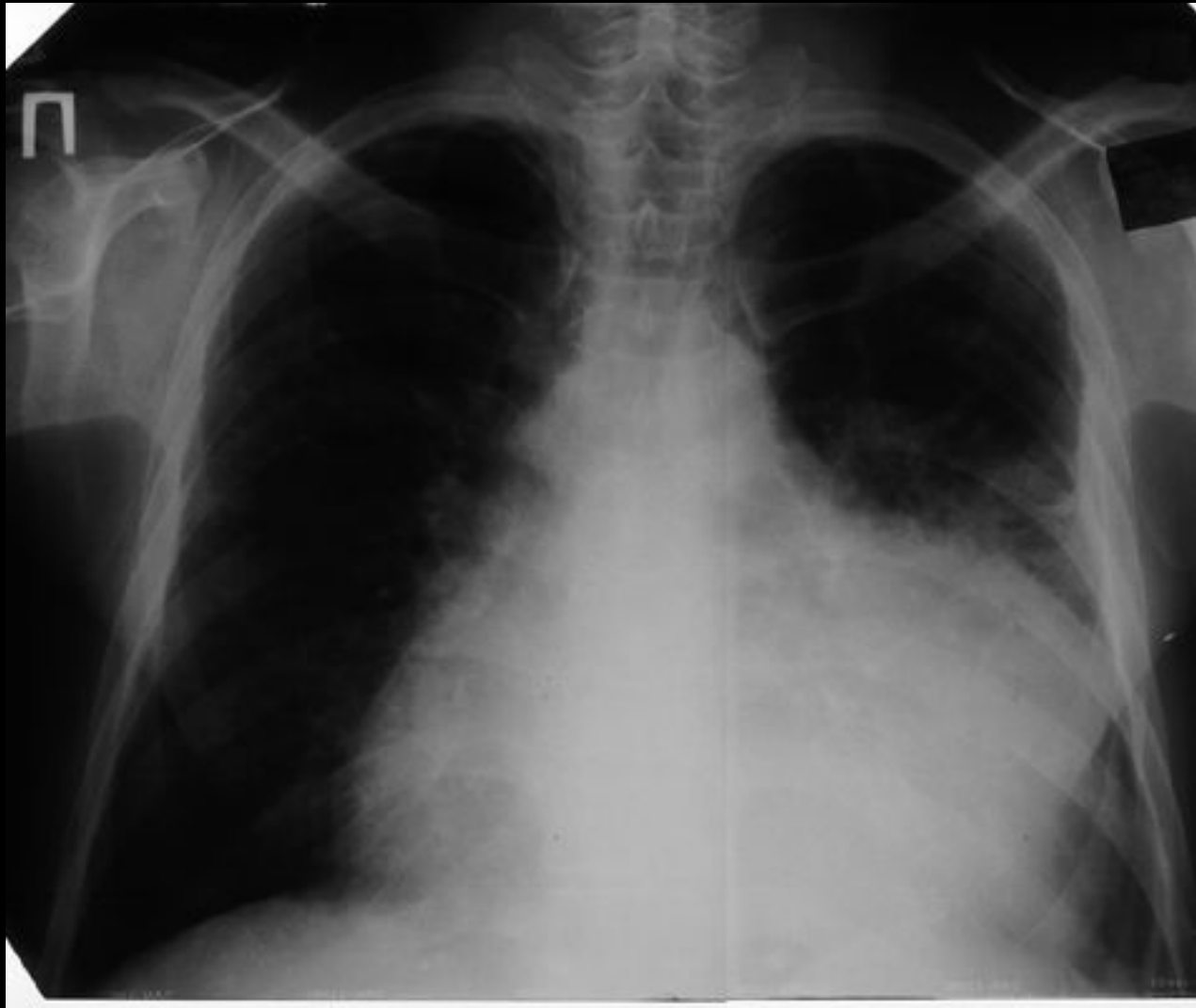


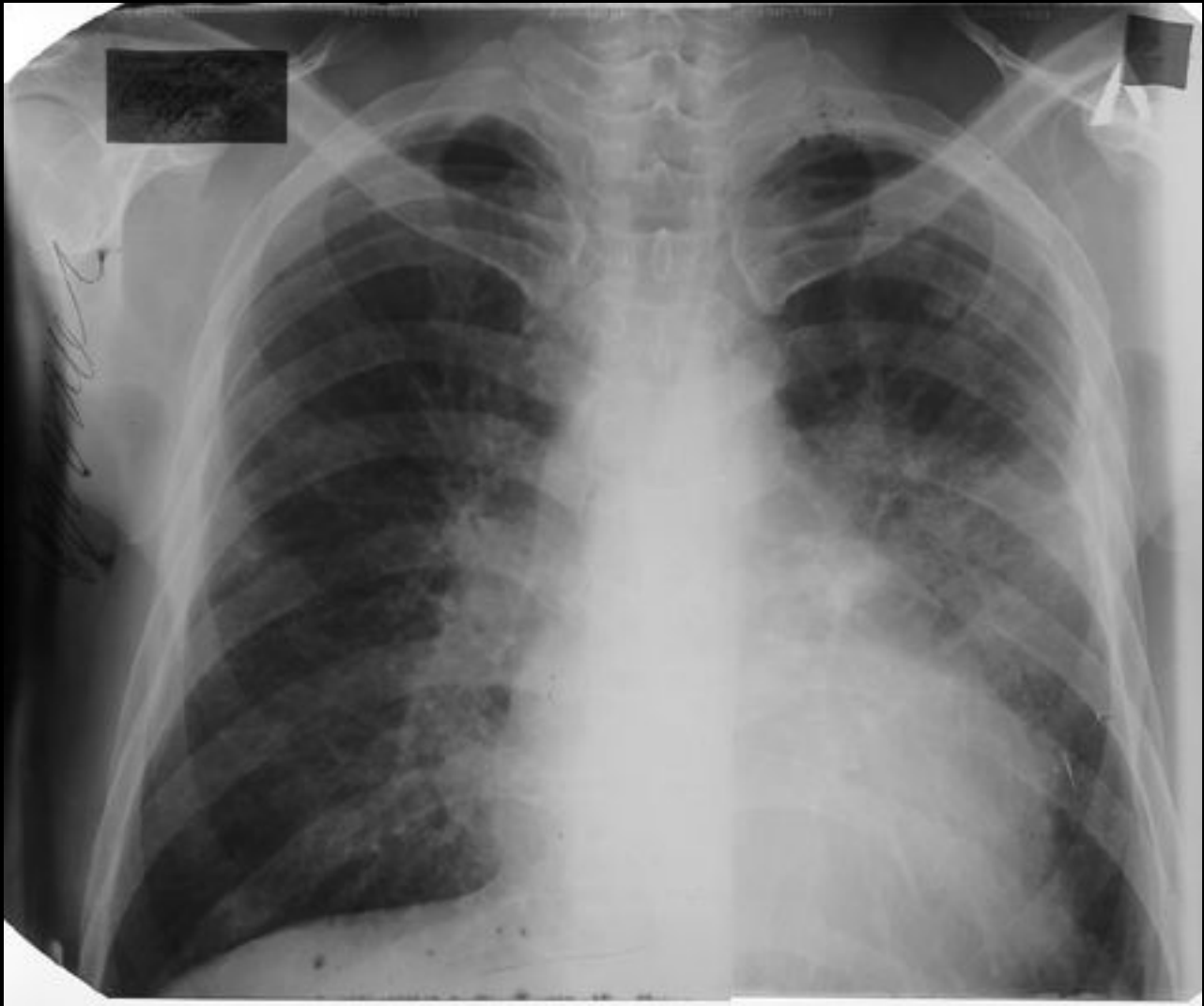Мукомов С.10  
1926  
147,95

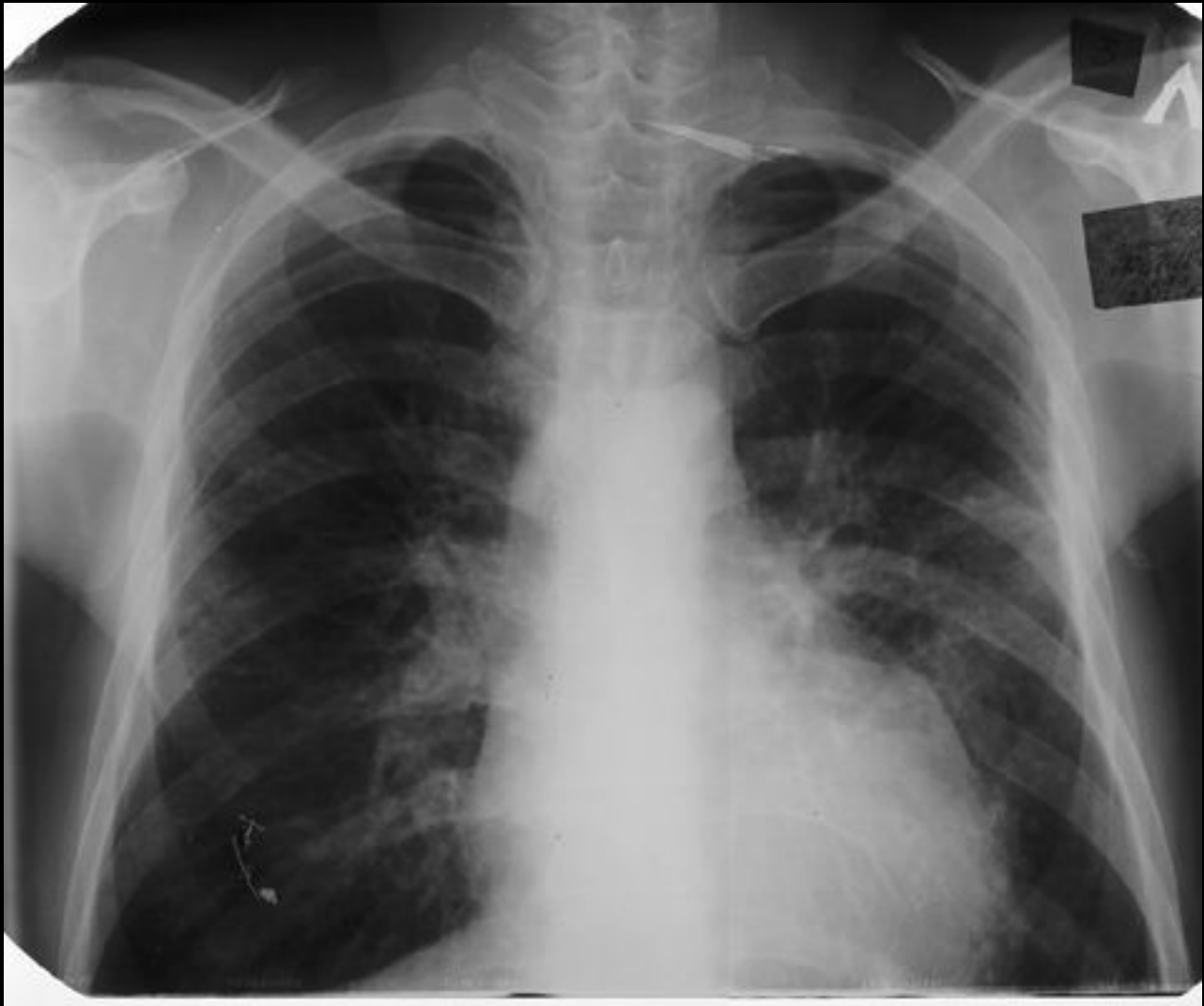


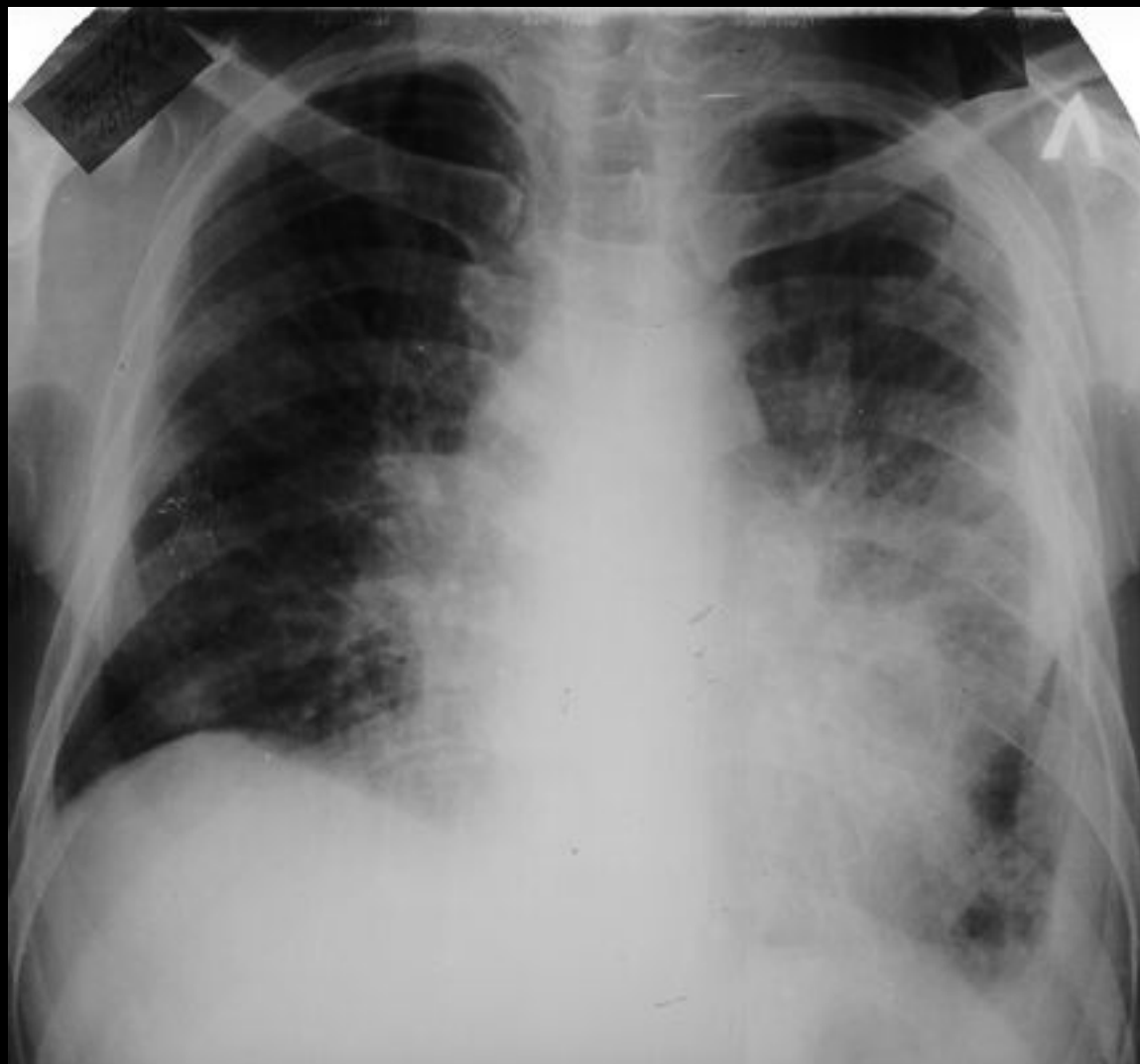


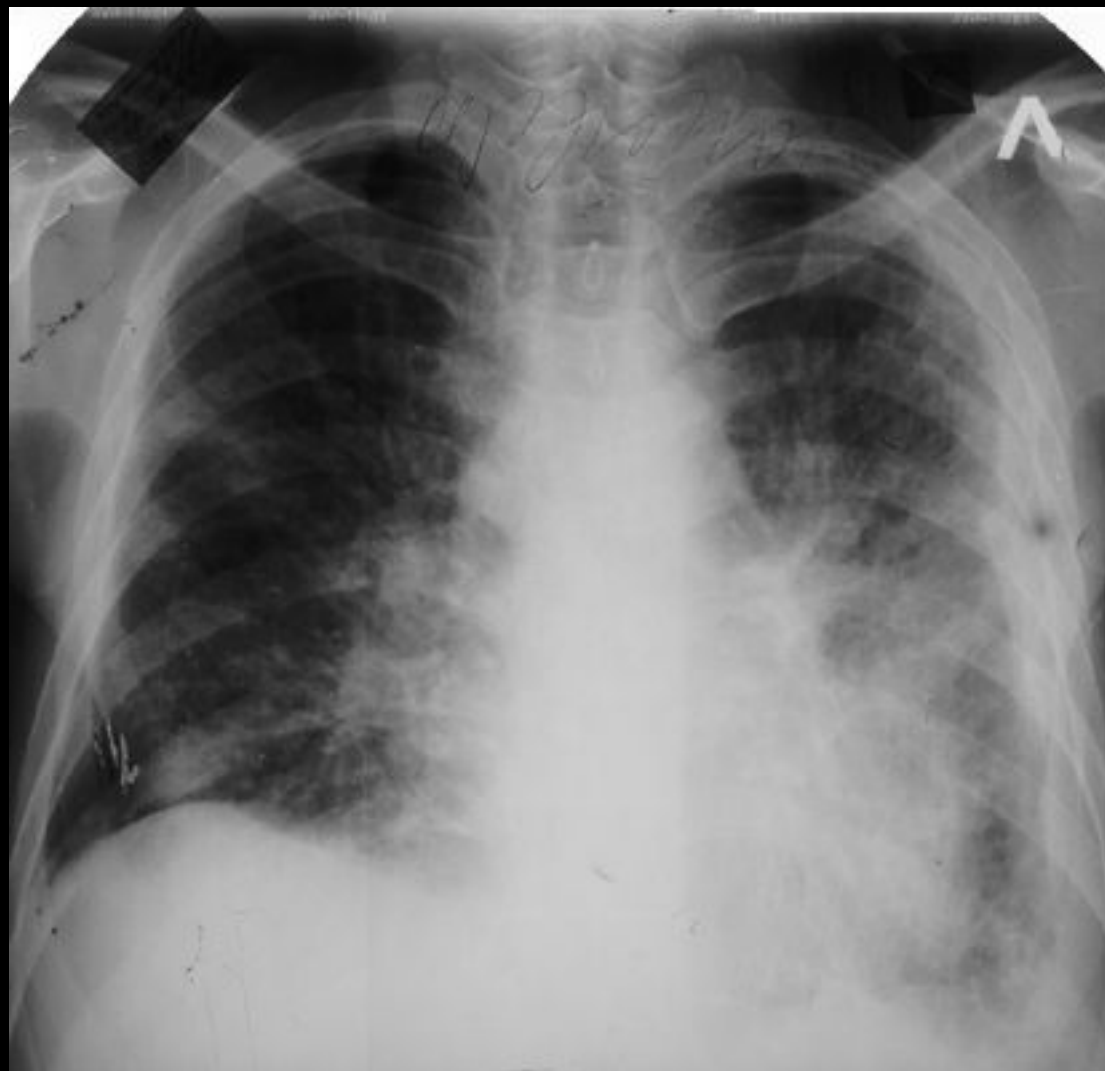

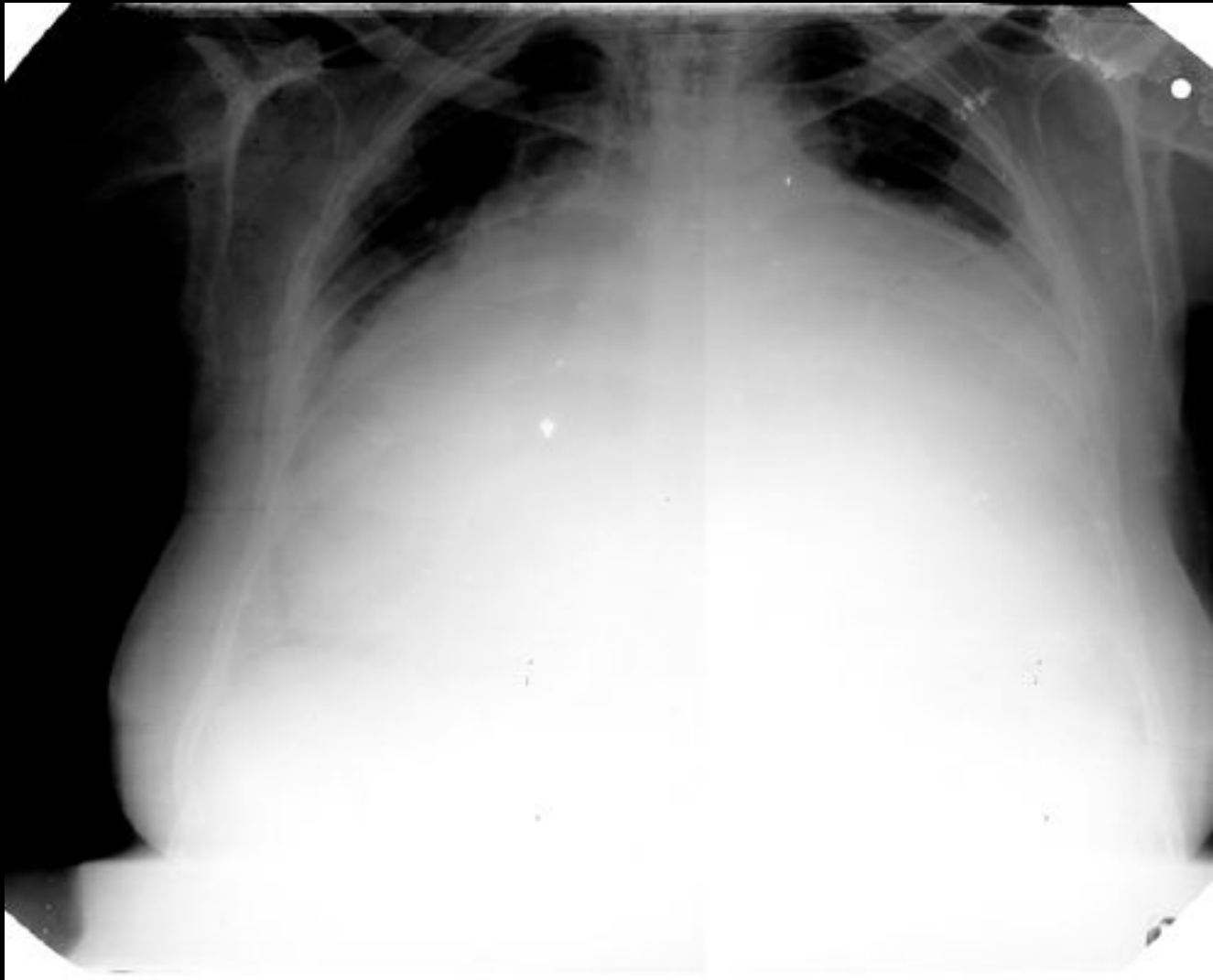



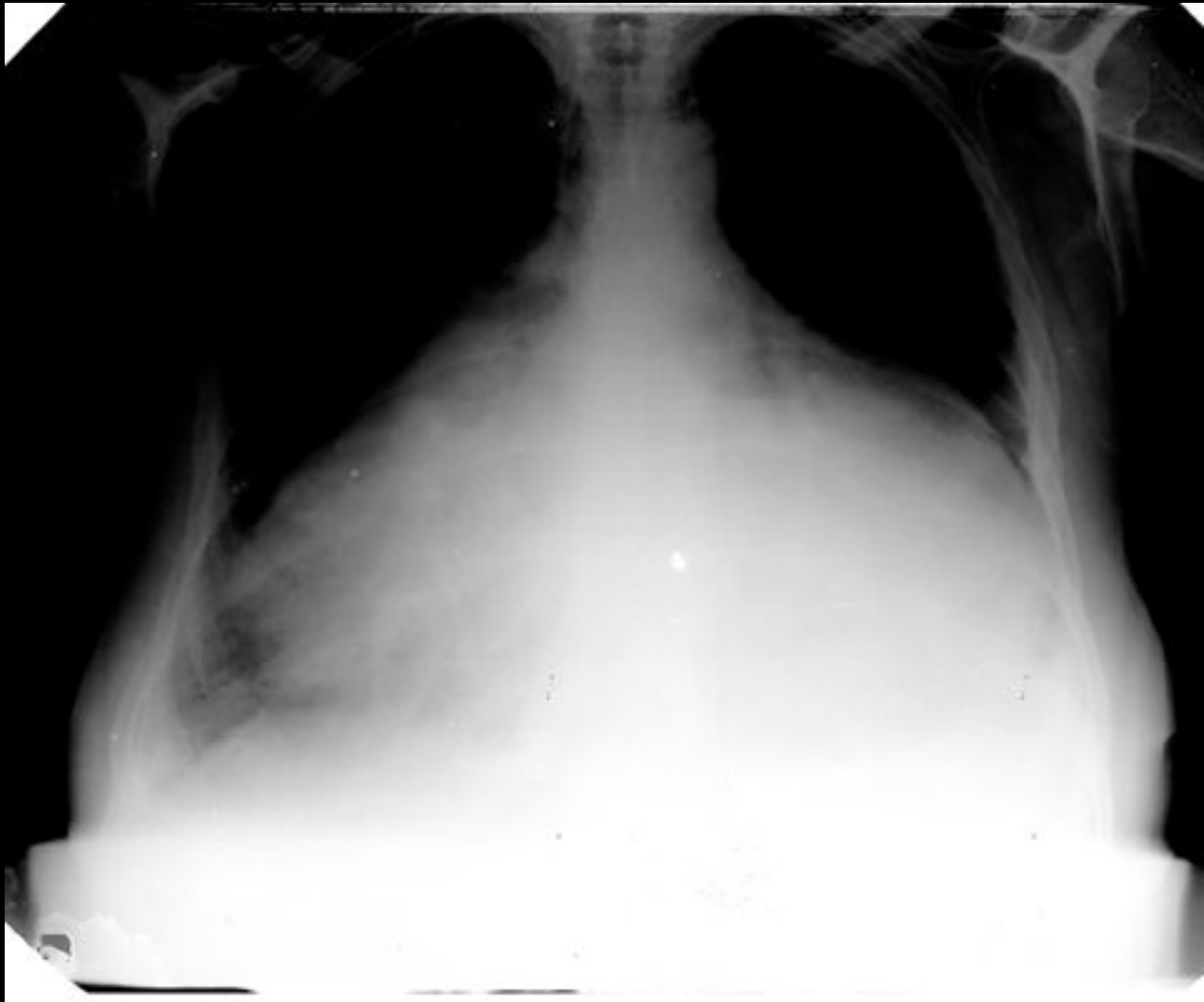
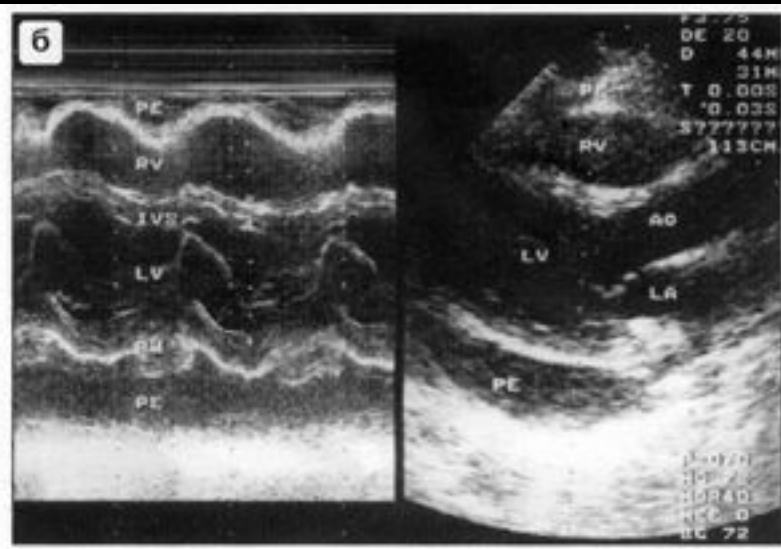
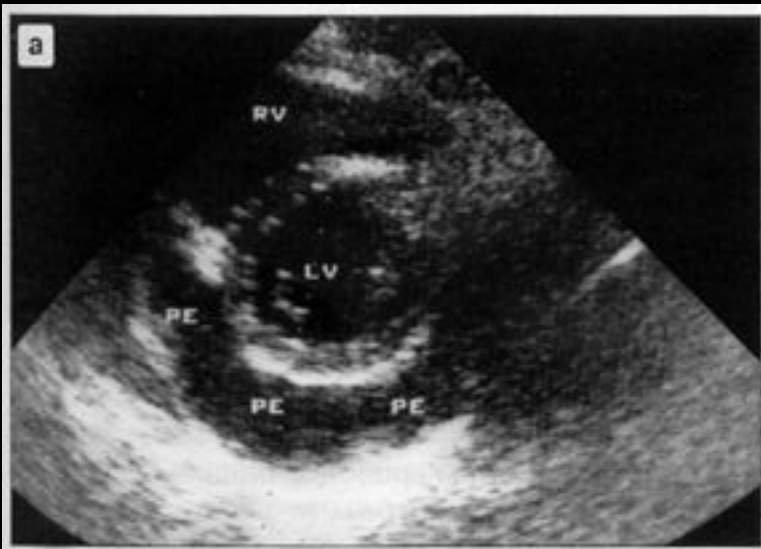




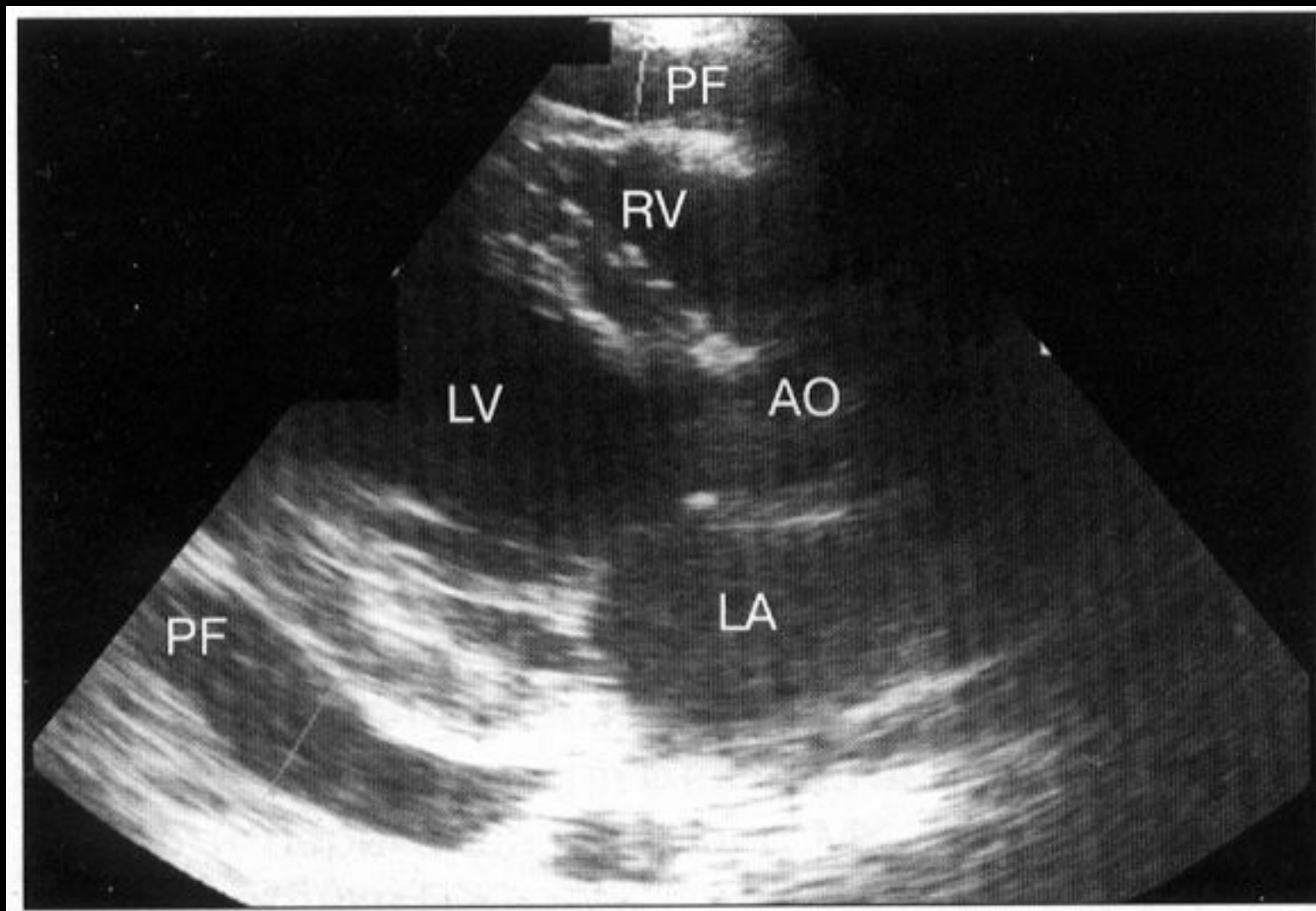


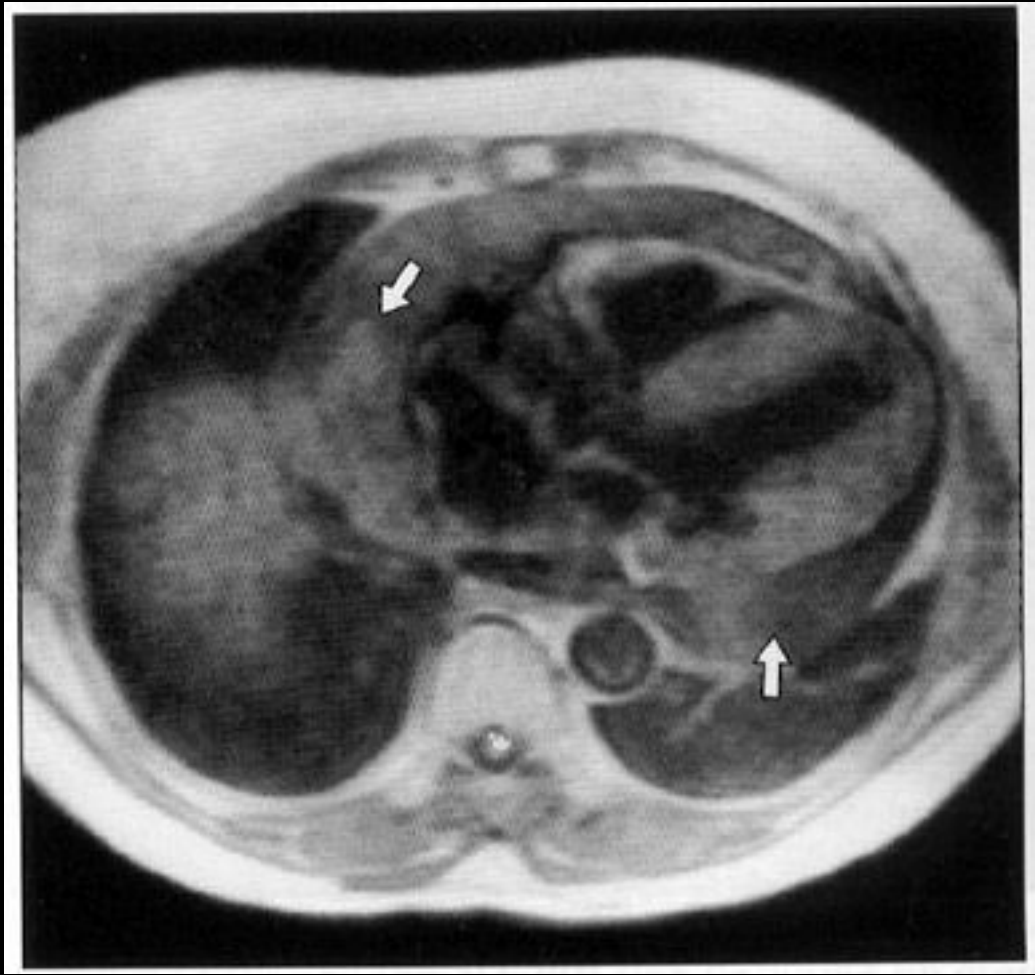


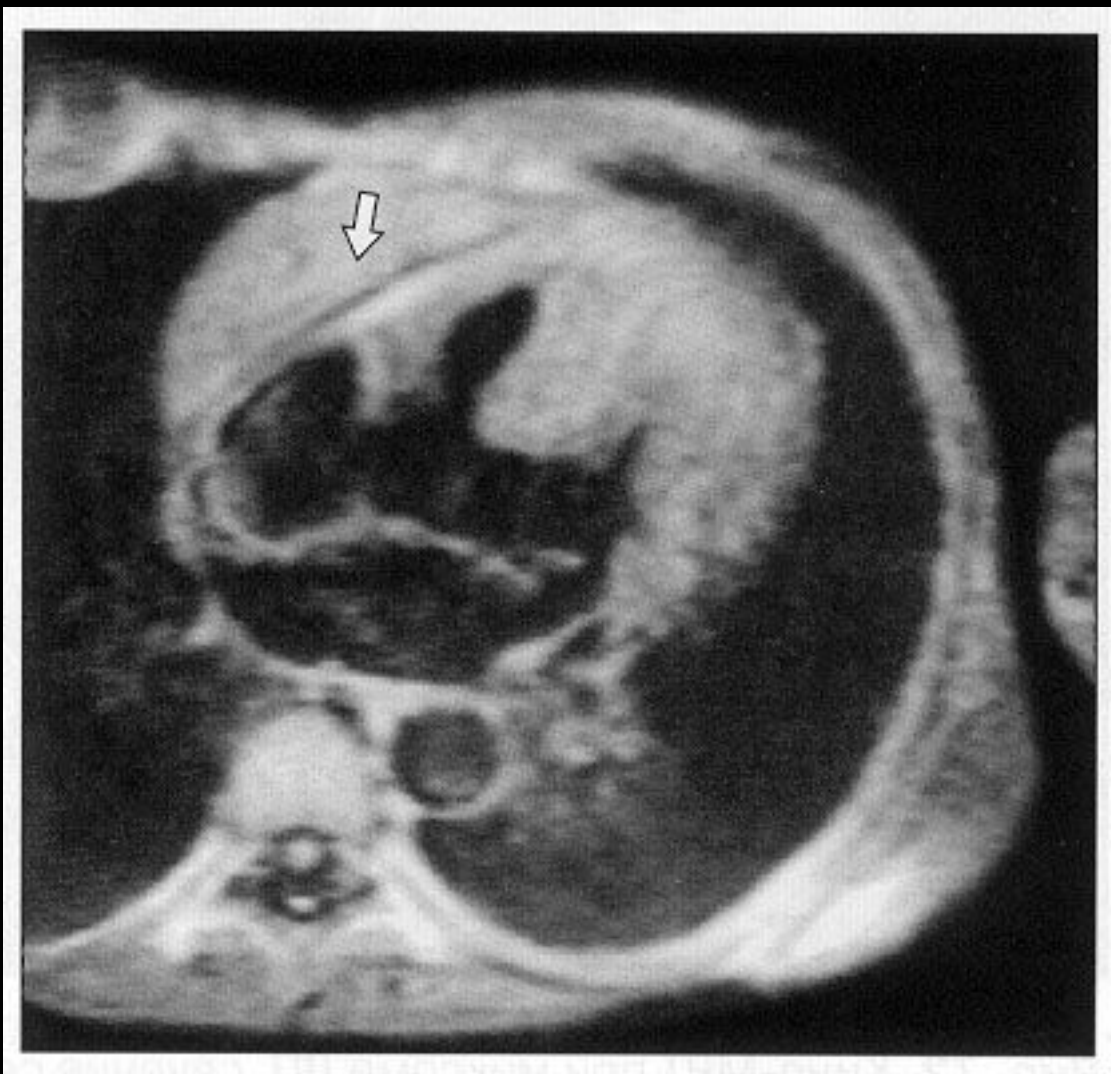














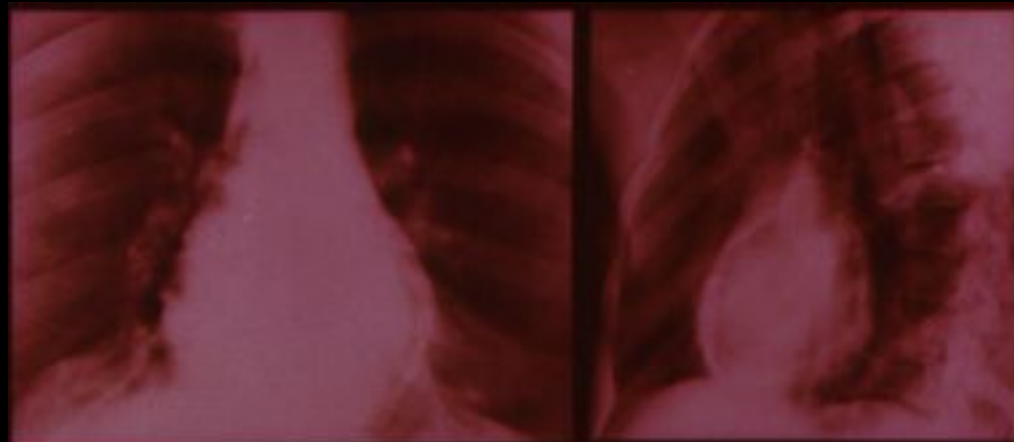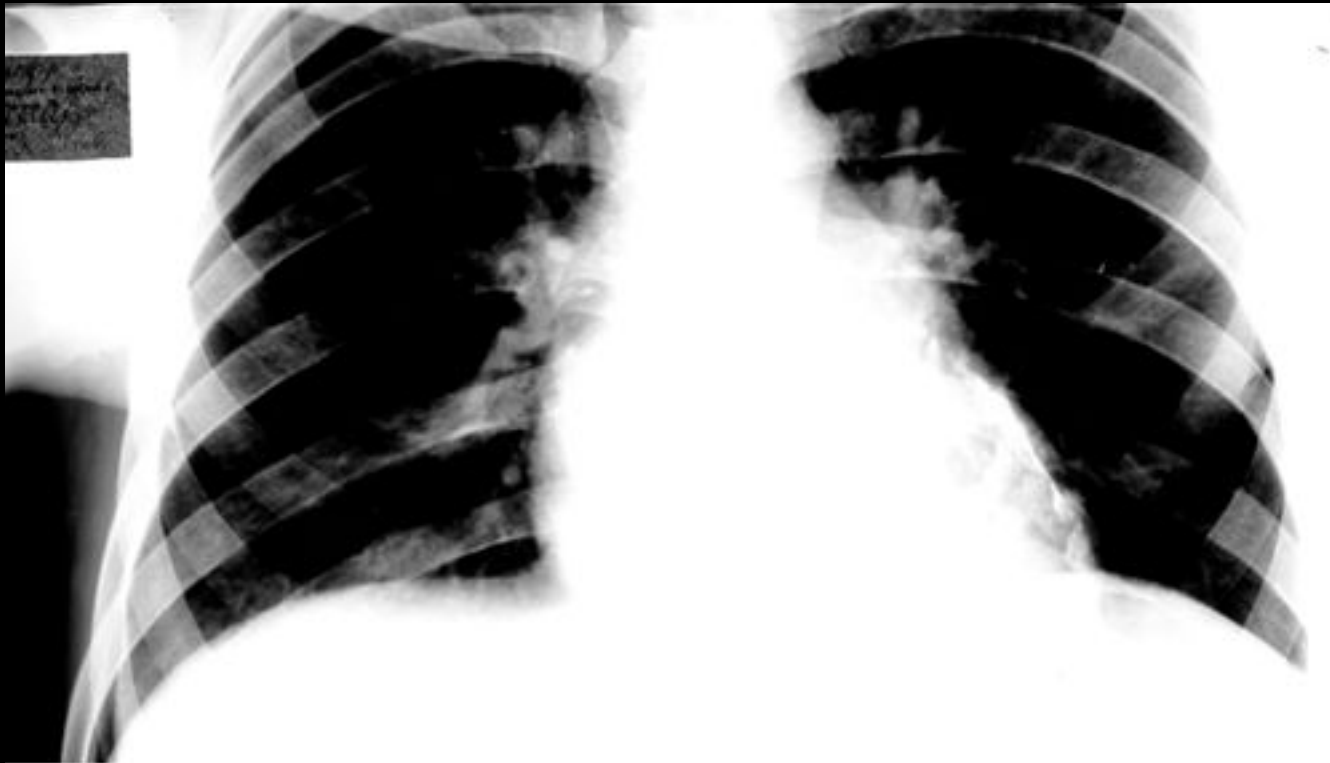## АКТУАЛЬНЫЕ ВОПРОСЫ РЕНТГЕНОЛОГИИ

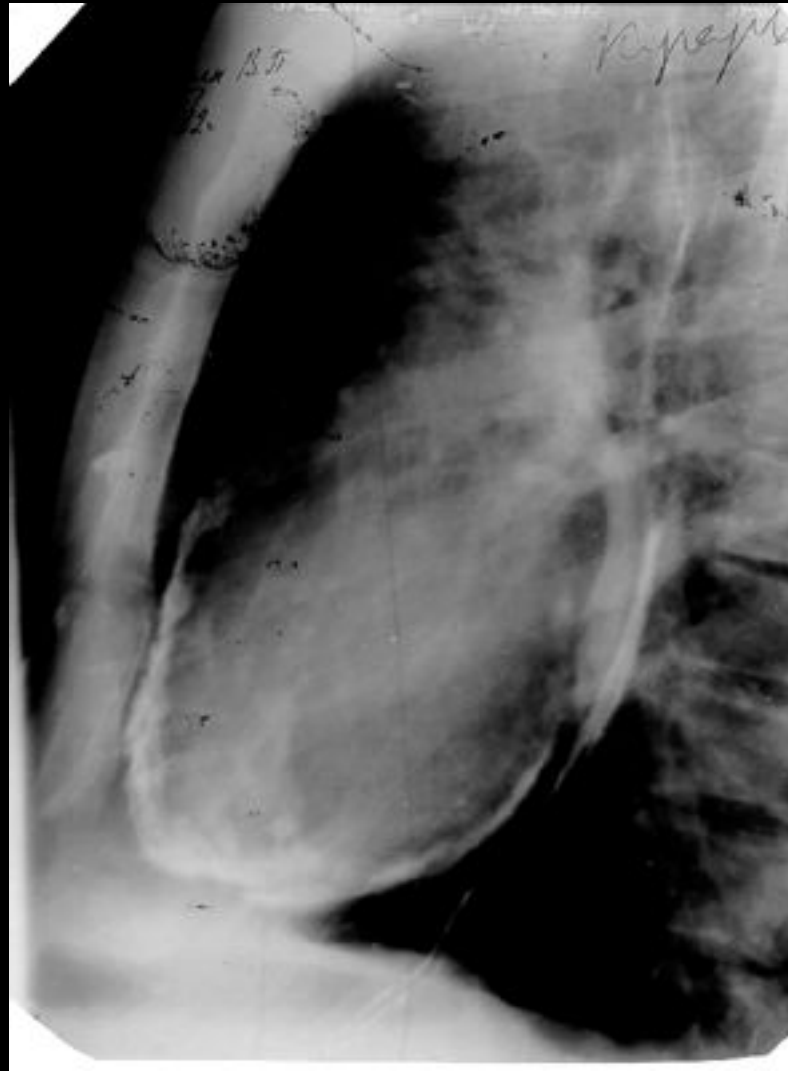---

ЛУЧЕВАЯ ДИАГНОСТИКА БОЛЕЗНЕЙ ЭНДО-, МИО- И ПЕРИКАРДА.  
ЛУЧЕВАЯ ДИАГНОСТИКА КАРДИОМИОПАТИЙ.

**Слипчивый (констриктивный) перикардит**









## АКТУАЛЬНЫЕ ВОПРОСЫ РЕНТГЕНОЛОГИИ

---

ЛУЧЕВАЯ ДИАГНОСТИКА БОЛЕЗНЕЙ ЭНДО-, МИО- И ПЕРИКАРДА.  
ЛУЧЕВАЯ ДИАГНОСТИКА КАРДИОМИОПАТИЙ.

Опухоли сердца



