


**Санкт-Петербургский государственный медицинский  
университет имени академика И.П.Павлова**

**Кафедра рентгенологии и радиационной медицины**



**Лучевая диагностика  
новообразований легких**

Рак легкого занимает **1ое место** в структуре онкологической заболеваемости у мужчин.

- Мужчины заболевают в 7-10 раз чаще.
- Основным фактором риска является курение.

# Клинико-анатомическая классификация первичного рака легкого

## Центральный рак легкого

- Эндобронхиальный (with lobar atelectasis)
- Перибронхиальный узловой
- Перибронхиальный разветвленный

## Периферический рак легкого

- Узловой
- Бронхиолоальвеолярный (пневмониеподобный)
- Субкостальный рак вершины легкого (H.K.Pancoast-J.M.Tobias)
- Субкостальный (субплевральный) других локализаций

# Гистологическая классификация рака легкого (ВОЗ 1981)

Мелкоклеточный

Немелкоклеточные:

- Крупноклеточный
- Плоскоклеточный
- Железисто-плоскоклеточный
- Рак бронхиальных желез
- Аденокарцинома
- Карциноиды

# Центральный рак легкого

- Кашель
- Кровохарканье
- Повышение температуры тела и одышка (гиповентиляция или ателектаз)
- Лихорадка и продуктивный кашель (параканкротный пневмонит)

# Периферический рак легкого

- Боль в груди
- Кашель
- Одышка
- Клиника абсцесса легкого (при распаде опухоли)

# Данные по отделению торакальной онкологии СПбГМУ ( 30 коек ) за год

*Общее количество МСКТ - ангиографий выполненных в дифференциально - диагностическом плане - 117*

*Количество больных с первичными опухолями легкого:*

- **Центральный рак - 36**
- **Периферический рак - 15**
- **Бронхиолоальвеолярный рак - 4**
- **Рак Панкоста - 2**

# Лучевая семиотика центрального рака легкого

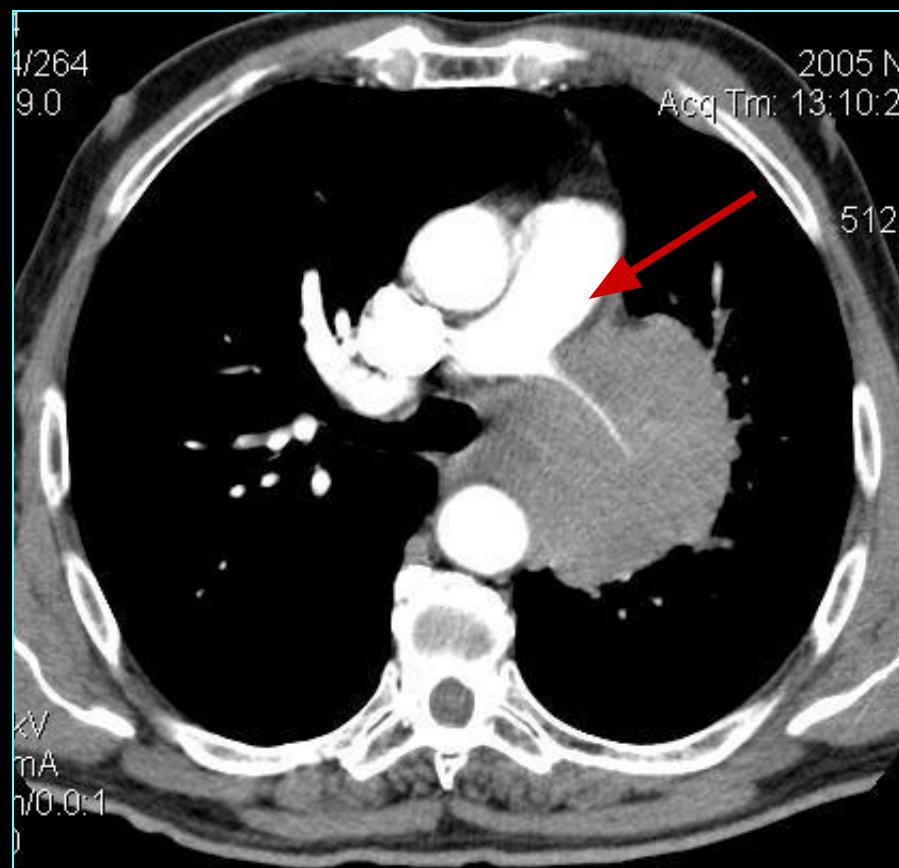
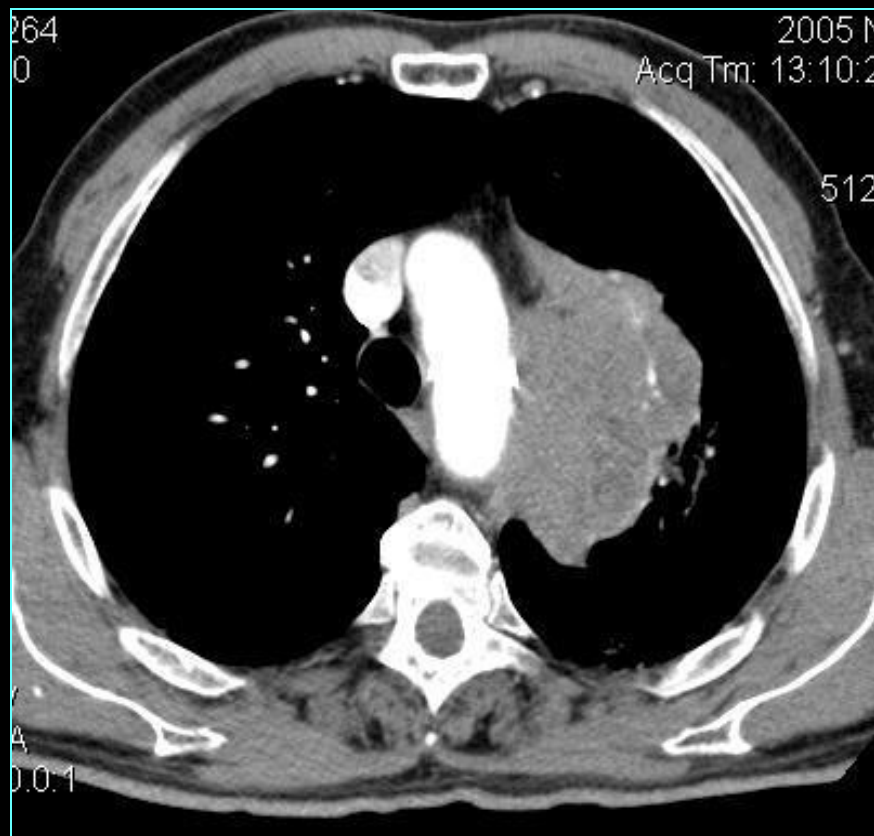
- новообразование в проекции крупного бронха
- расположение новообразования - эндобронхиальное, экзобронхиальное, перибронхиальное, смешанное
- различные фазы обструкции пораженного бронха (гипервентиляция, гиповентиляция, ателетаз)
- метастатическое поражение лимфатических узлов региональных групп
- воспалительный процесс в ателектазированной, либо гиповентилированной доле
- отдаленные метастазы (поражение костных структур, печени, надпочечников)

# Задачи КТ-исследования при центральной раке

- Локализация
- Форма (эндо-, экзо-, перибронхиальная)
- Размеры
- Распространенность
- Поражение лимфатических узлов
- Поражение легких (гиповентиляция сегмента или доли страдающего бронха, воспалительные изменения в гиповентилированной доле, метастатические отсева в легких)
- Распространение на средостение
- Вторичные очаги отсева (в плевре, костях, надпочечниках, печени, головном мозге)



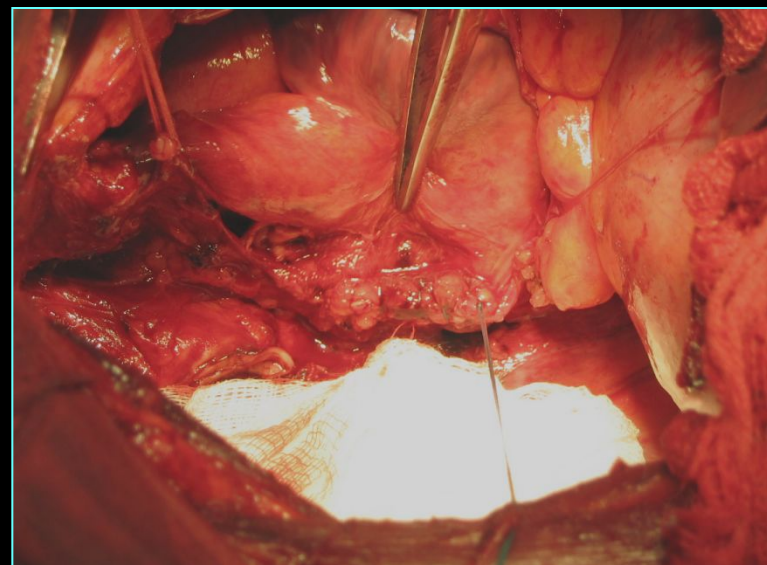
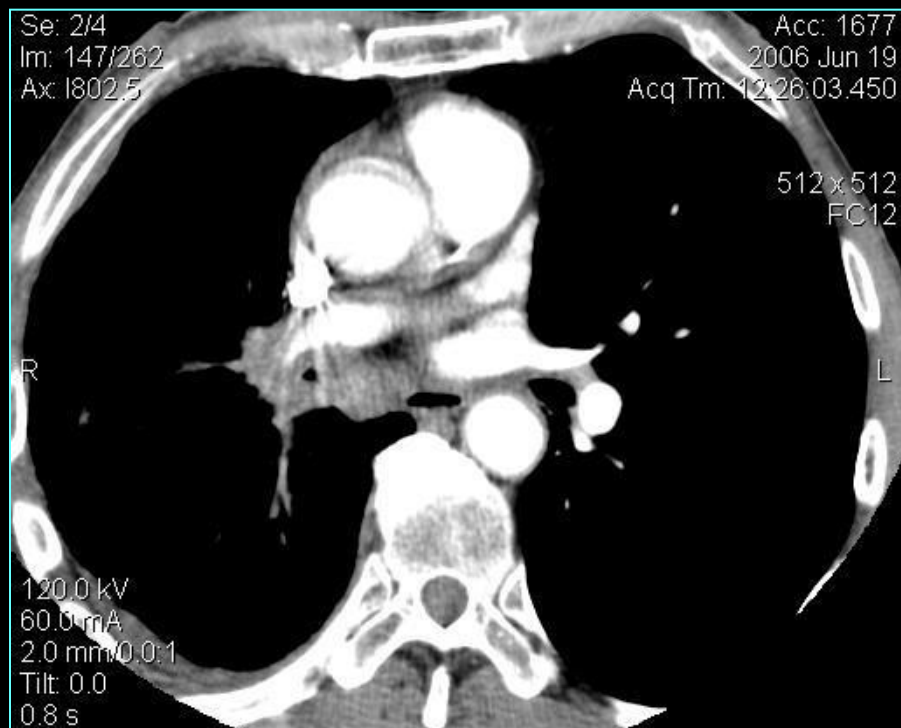
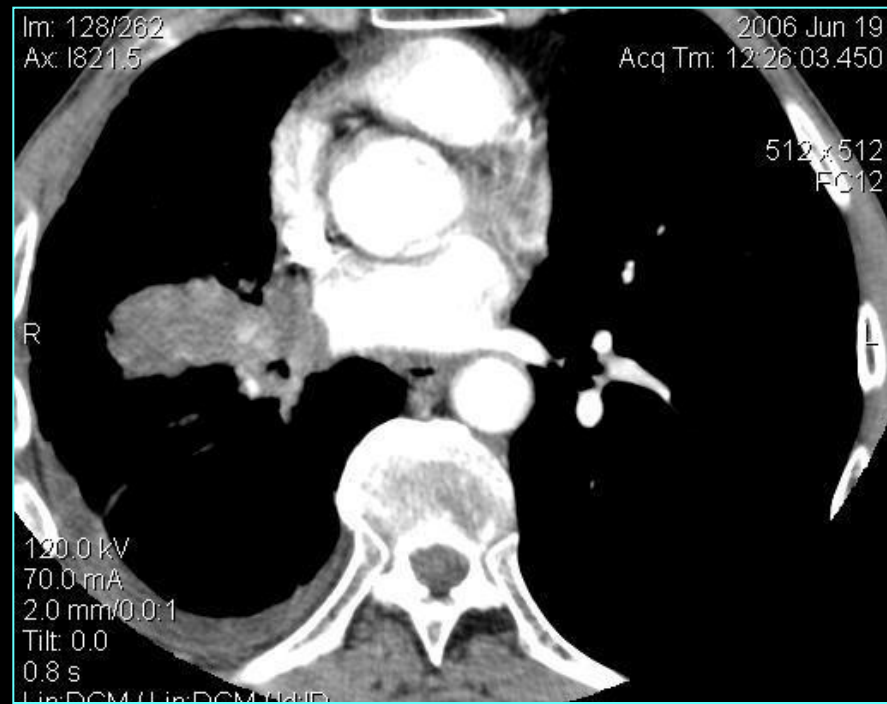
**Больной С., 59 лет. КТ-картина рака верхнедолевого бронха слева с распространением на средостение, левый главный и нижнедолевой бронхи, признаками прорастания в легочную артерию и аорту.**



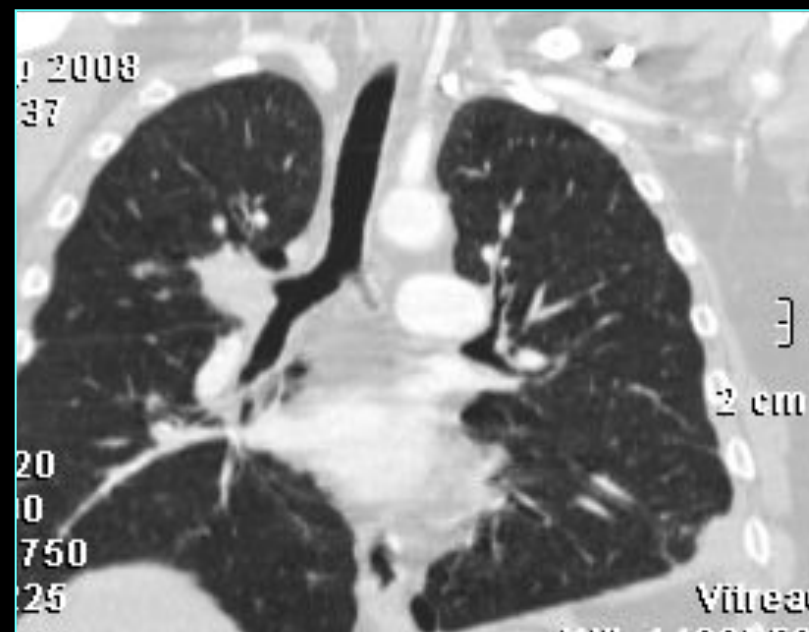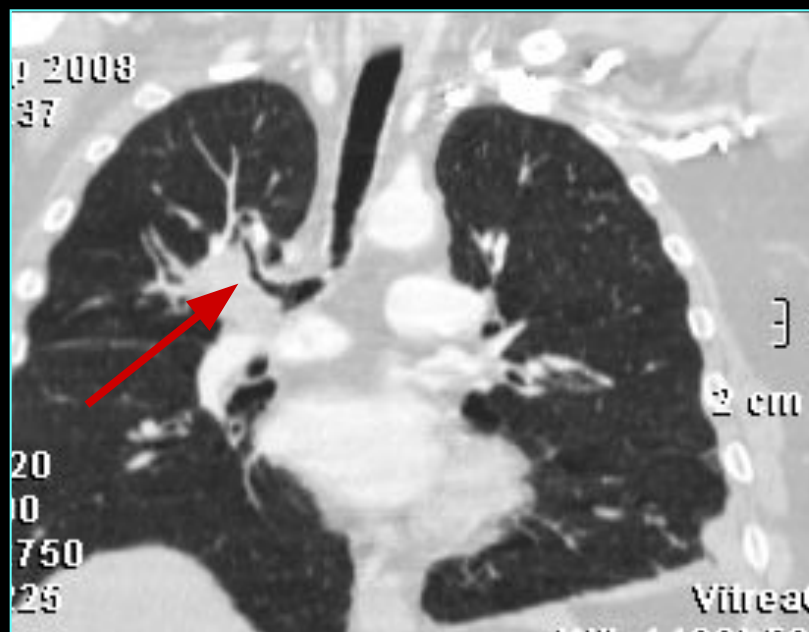
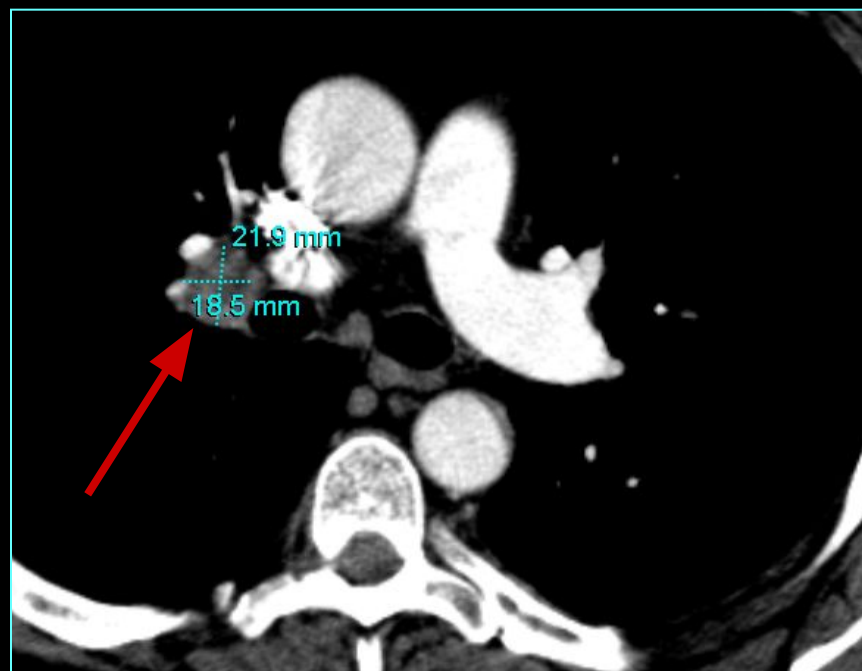
Больной Д., 54 лет.

Центральный рак правого  
нижнедолевого бронха  
с прорастанием в левое  
предсердие.

*Операция: пульмонэктомия  
с резекцией части левого предсердия*



Больной И., 49 лет.  
Длительно наблюдался с рецидивирующей ТЭЛА, тромбофлебитом вен нижних конечностей.  
При МСКТ-ангиографии :  
центральный рак ВДБ спр.  
Операция: пульмонэктомия.



# Осложнения центрального рака легкого

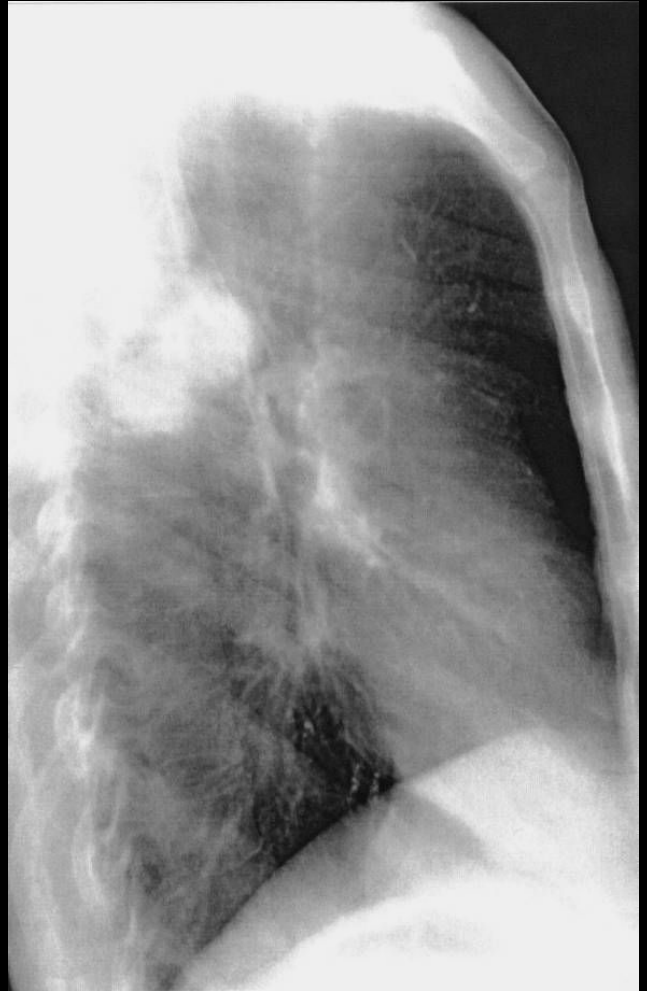
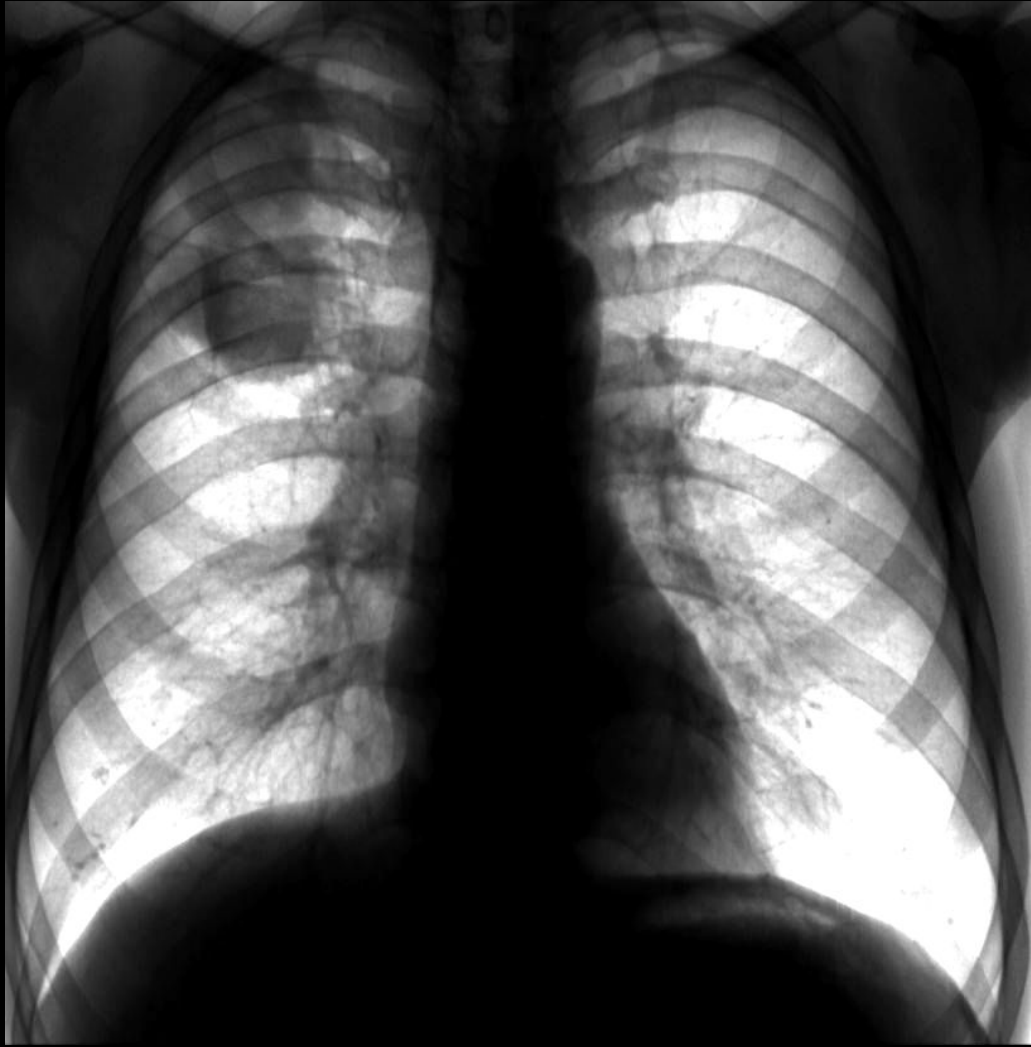- присоединение нагноительного процесса и распад в гиповентирированной доле
- распад в опухолевом узле
- прорастание патологических масс в ветви легочной артерии и аорту

# Лучевая семиотика периферического рака легкого

- выявление новообразования мягкой тканой плотности, расположенного в легочной ткани
- контуры новообразования могут быть различными: ровными, лучистыми, может наблюдаться «вырезка Риглера» - место вхождения в новообразование бронха и артерии
- структура новообразования может быть однородной, содержать обызвествления, участки некроза и кисты
- окружающая легочная ткань может быть не изменена, могут быть явления лимфангоита, проявлений гиповентиляции соответствующего сегмента при вовлечении в патологический процесс прилежащего бронха
- метастатическое поражение лимфатических узлов региональных групп
- отдаленные метастазы (поражение костных структур, печени, надпочечников)
- Выявление присоединения ТЭЛА.

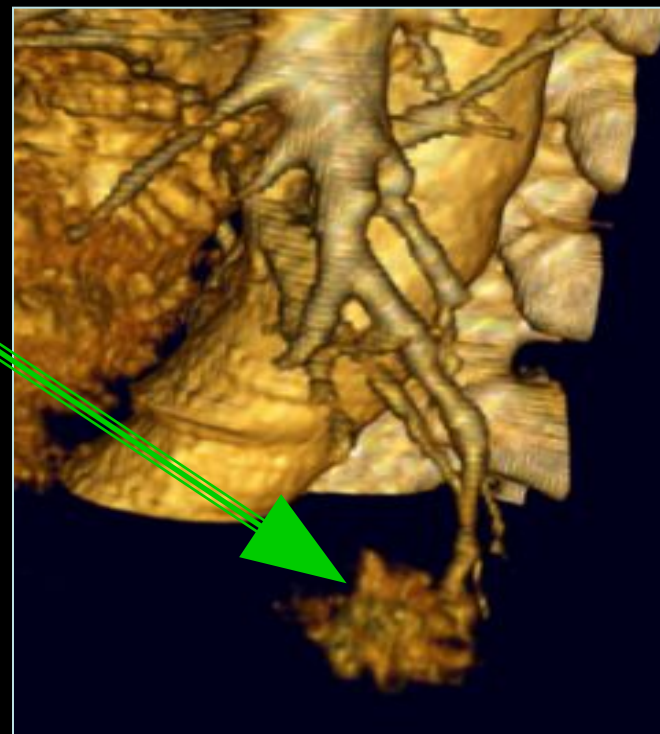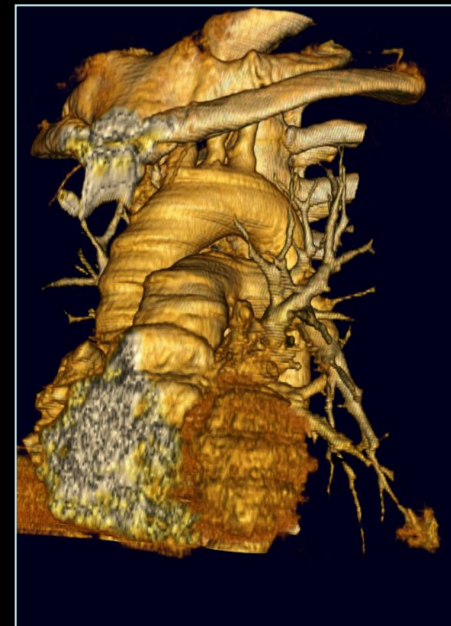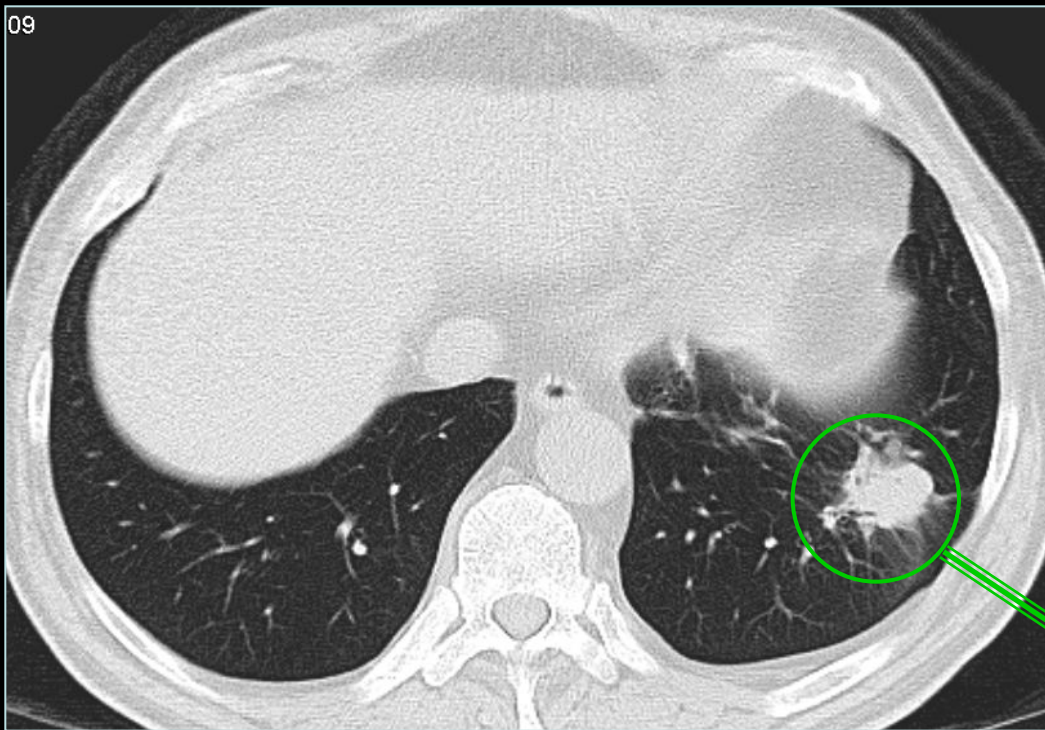
# Признаки злокачественности периферического новообразования легкого

- Быстрый рост (удвоение в течение 3 месяцев) → ретроспективный анализ предыдущих рентгеновских данных (отсутствие быстрого роста не говорит о доброкачественности процесса)
- Отсутствие обызвествлений (наличие обызвествлений не опровергает диагноз периферического рака)
- Накопления контрастного вещества при проведении контрастного усиления (более чем на 20HU)
- Признаки распада в образовании
- Вовлечение в патологический процесс прилежащей плевры



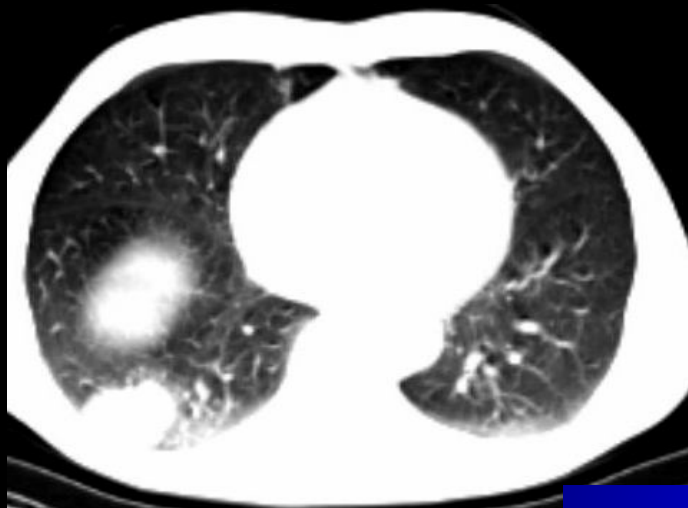
**Больной З., 58 лет.**

**Диагноз: периферический  
плоскоклеточный рак S-9**

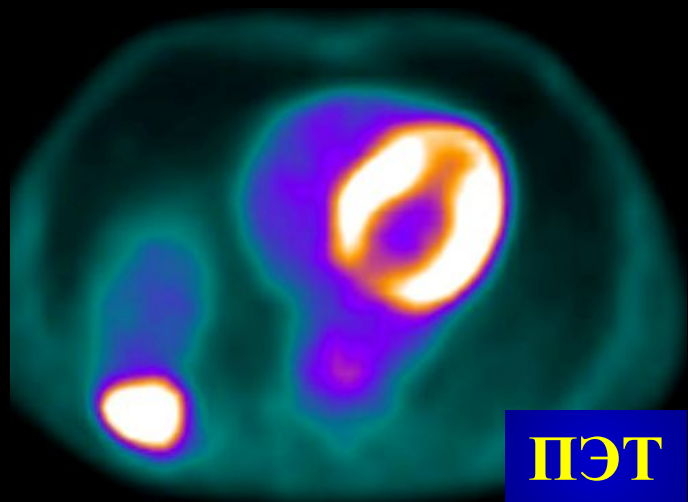
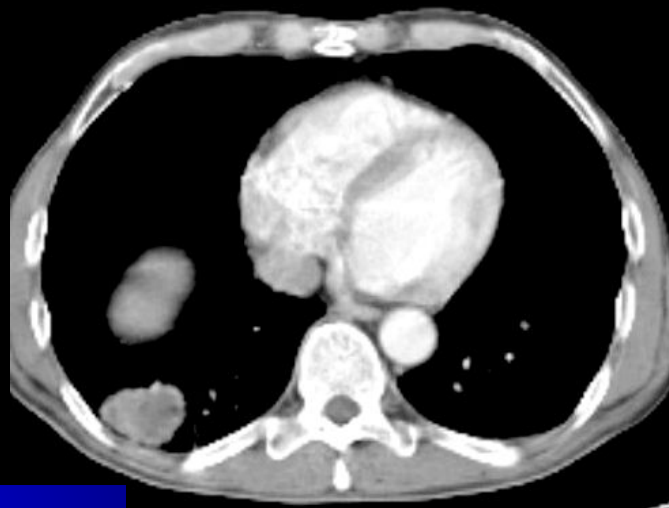



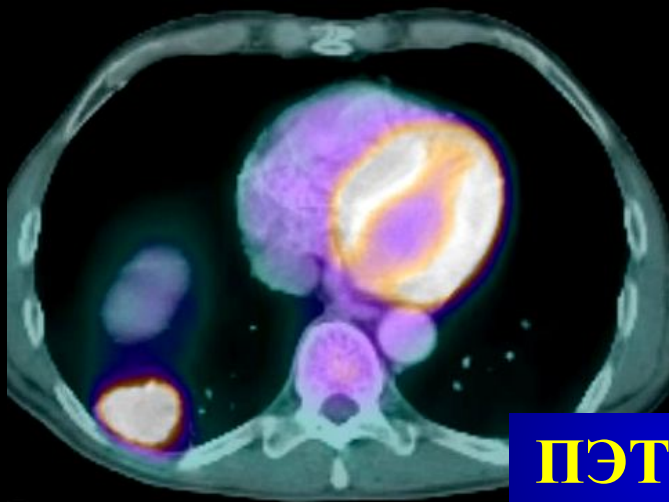# Периферический (or subpleuralis as H.Pancoast's) без плеврита и метастазов в л/узлы



**КТ**

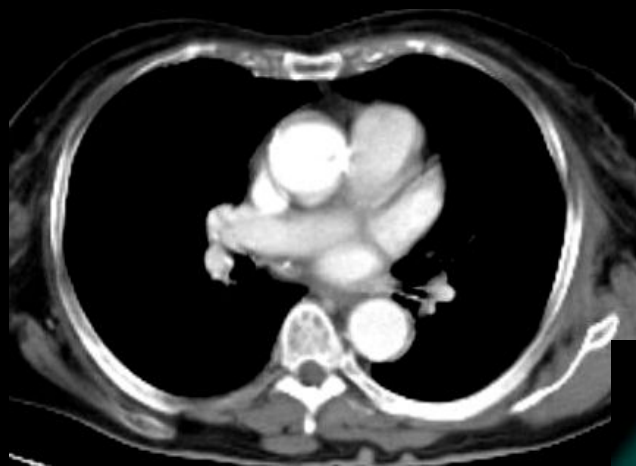


**ПЭТ**

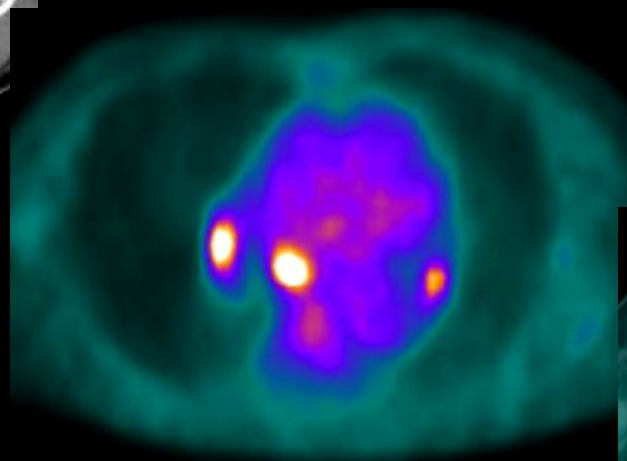


**ПЭТ / КТ**

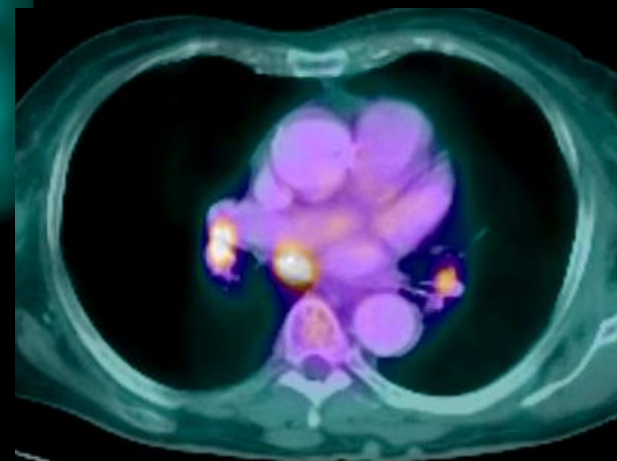**множественные метастазы в  
бронхопульмональные и  
медиастинальные лимфатические  
узлы**



**КТ**



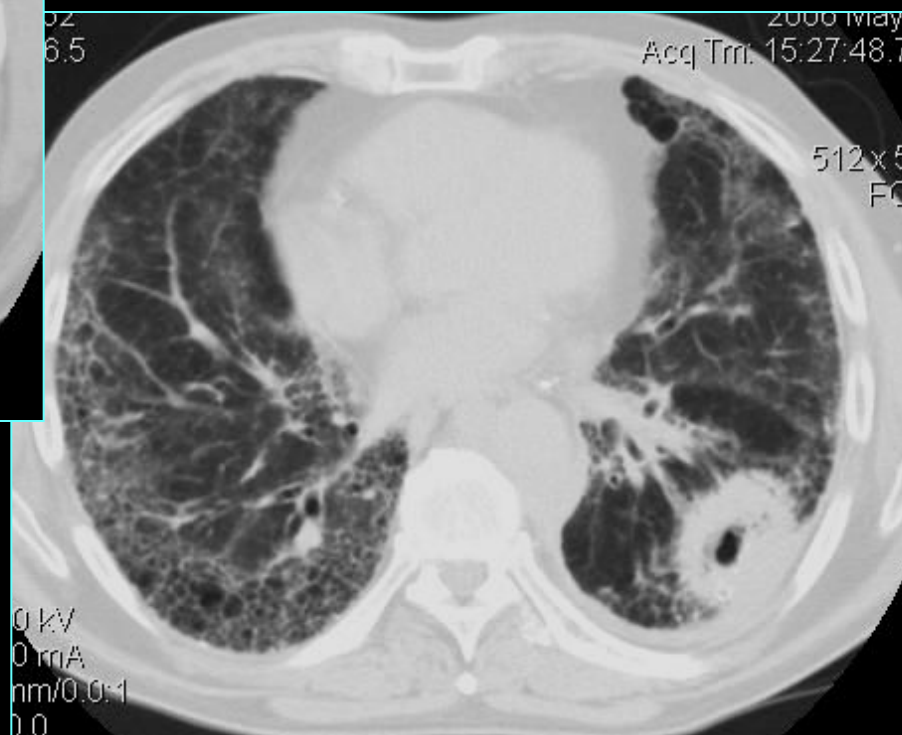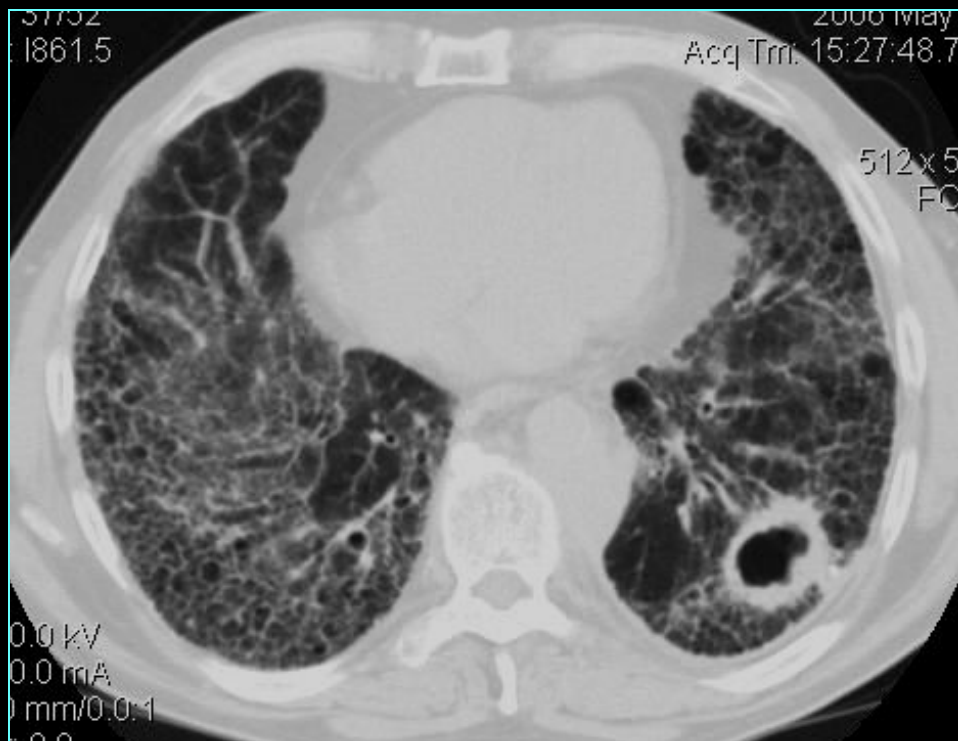
**ПЭТ**



**ПЭТ / КТ**

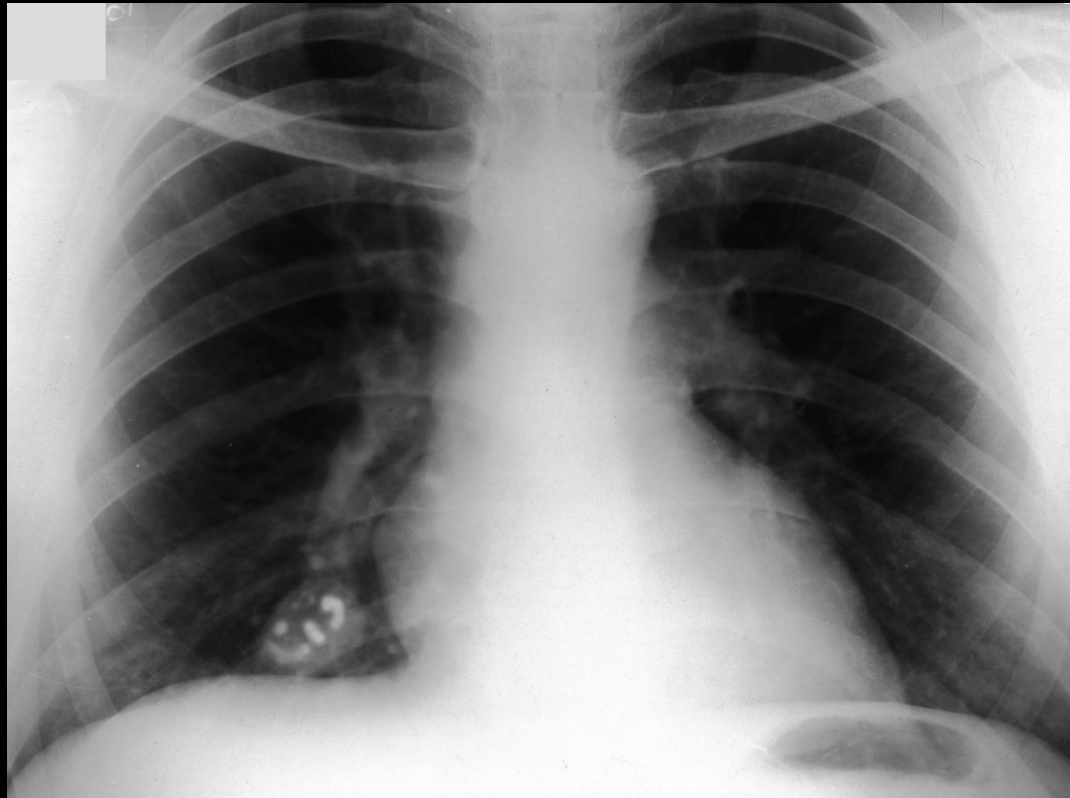
Больной В., 60л.

Периферический рак нижней доли левого легкого с распадом («полостной рак»), возникший на фоне ИФАльвеолита.

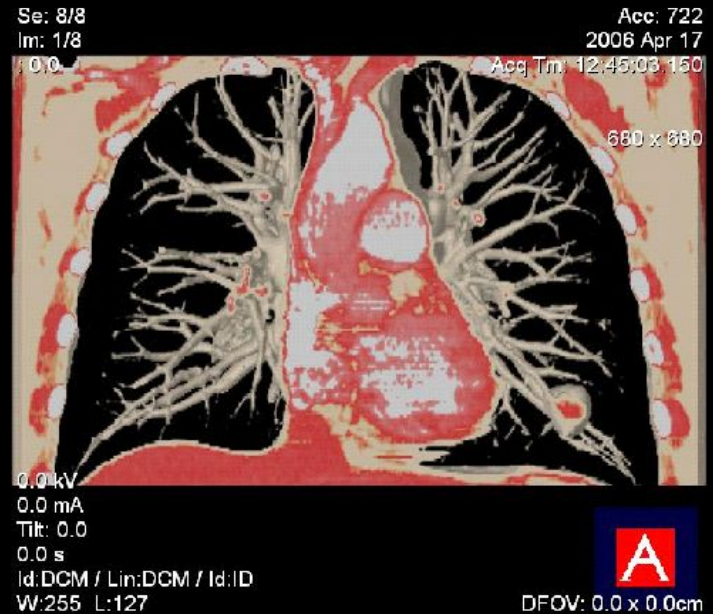
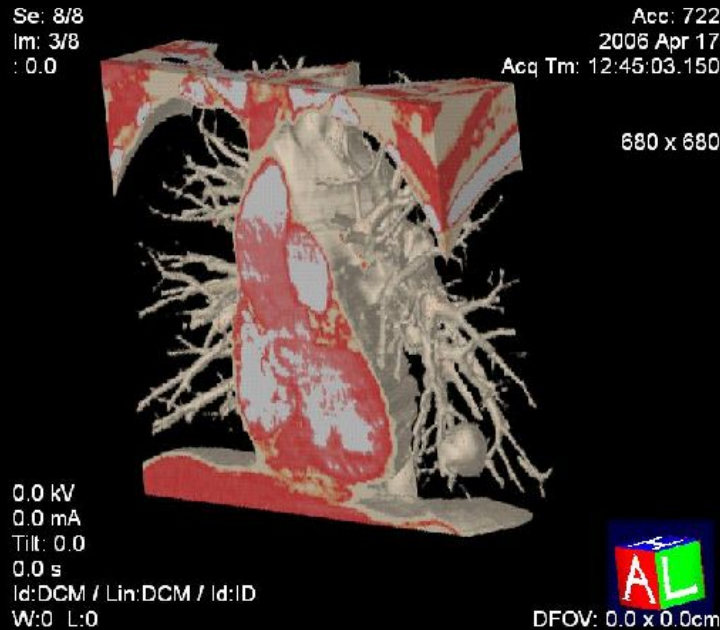
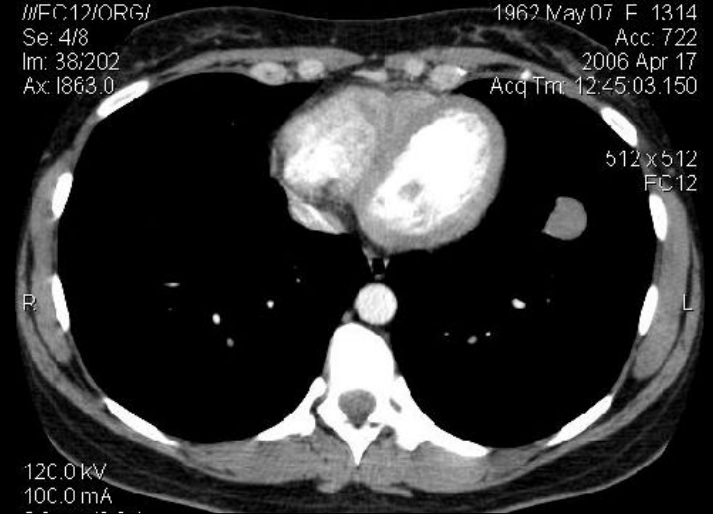
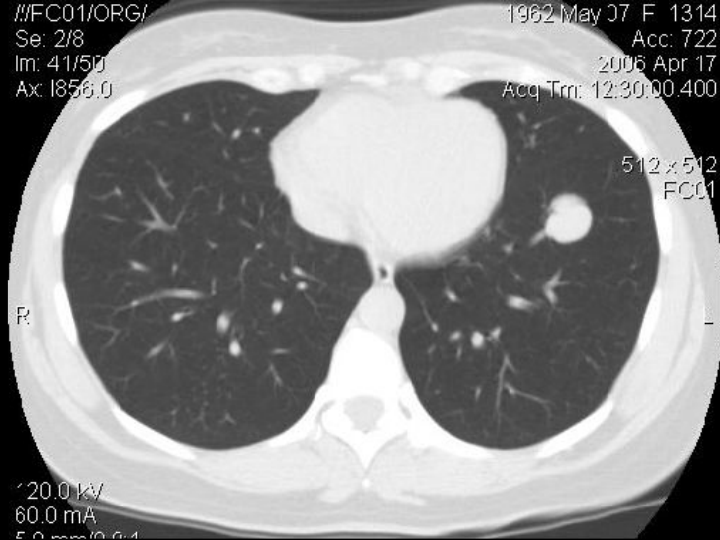


# Дифференциально-диагностический ряд периферического рака легкого

- гамартома
- туберкулома
- метастатическое поражение легких
- новообразования костных структур (первичные, метастатические)



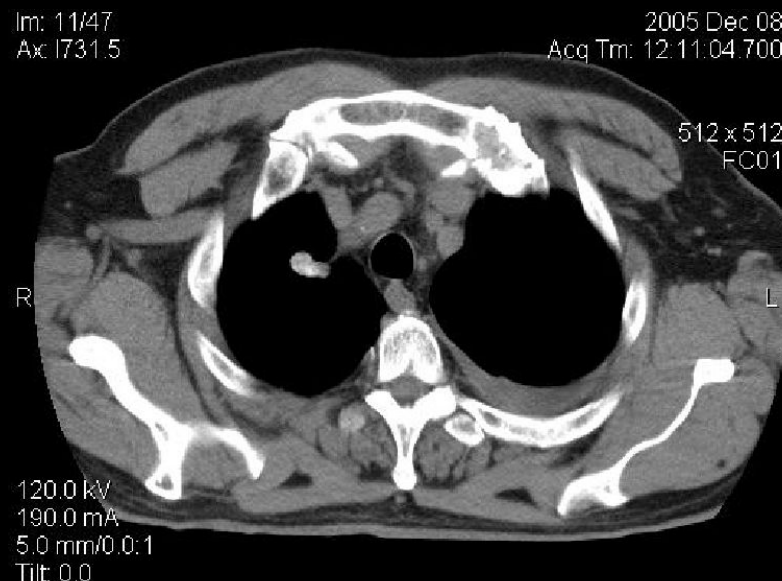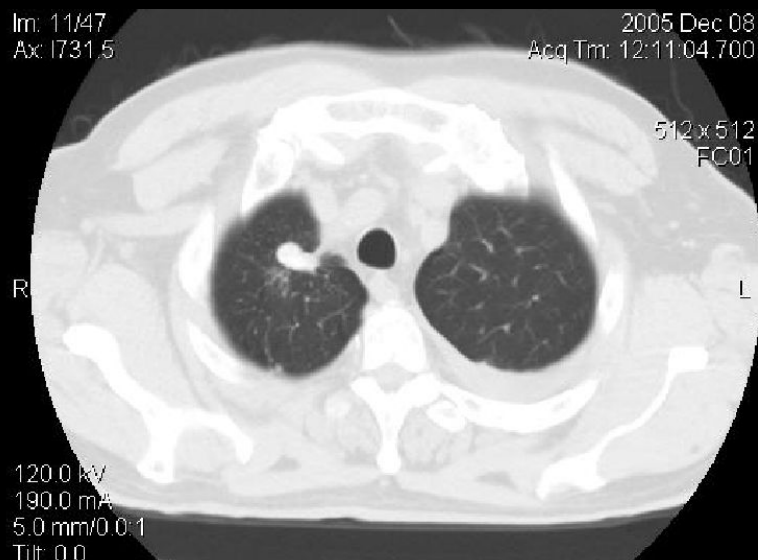
- **Гамартома** – доброкачественное новообразование, разновидность порока развития, для нее характерно:
  - наиболее частая локализация в S8
  - неизменный окружающий легочный фон
  - участки обызвествления по типу «попкорна».



**Большая С., 43г. Гамартома S8 левого легкого**

## **Туберкулома – исход инфильтративного туберкулеза легких, для него характерно:**

- наличие уплотнения легочной ткани неправильной округлой формы
- включение обызвествлений различной степени выраженности
- обызвествления в лимфатических узлах региональных групп
- туберкулез в анамнезе
- фиброзные изменения в окружающей легочной ткани и наличие очагов вокруг (при реактивации процесса – мягкой плотности, при стабилизации процесса – индурированных)



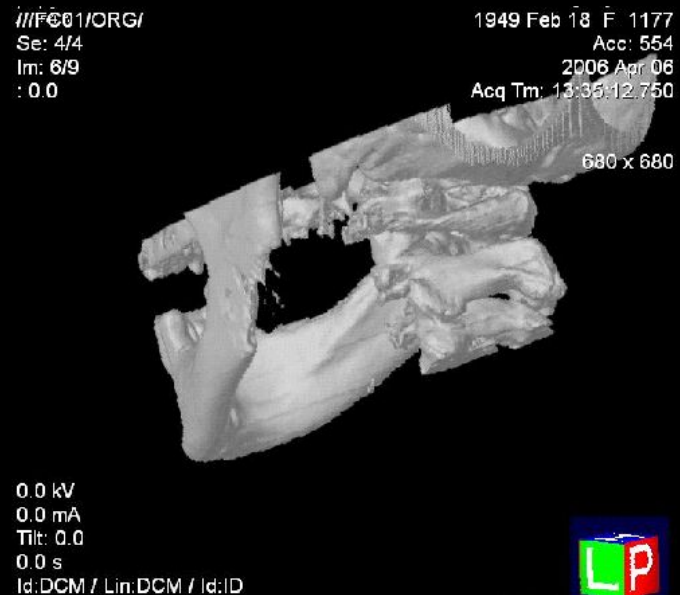
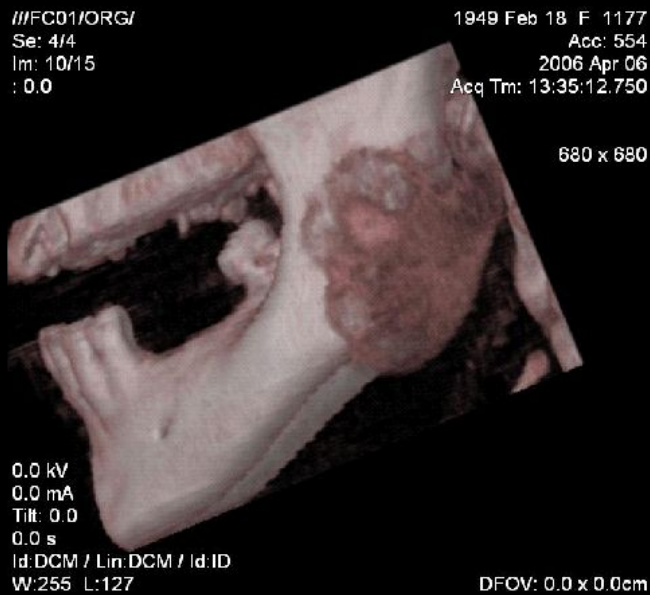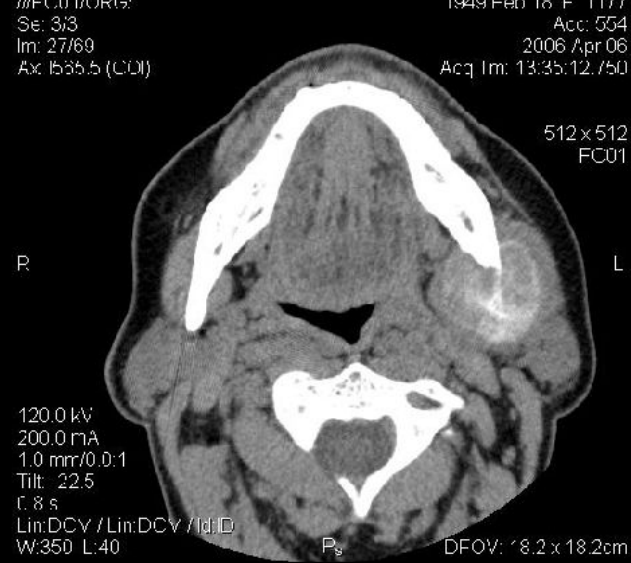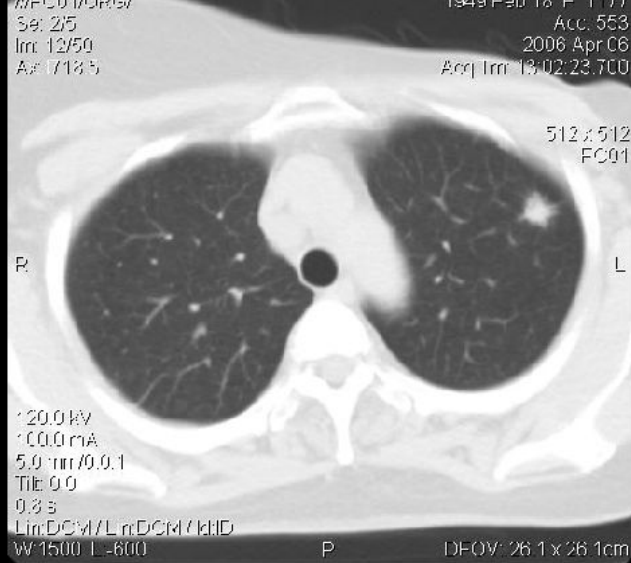
### **Больная Д., 61г. Туберкулома S1 правого легкого**

в S1 верхней доли правого легкого участок уплотнения легочной ткани, неправильной округлой формы, с четкими, ровными контурами, окруженный зоной локального пневмофиброза и мелкими плотными очагами. При анализе изображения в мягкотканом электронном окне (б) в структуре новообразования выявляются грубые обызвествления.



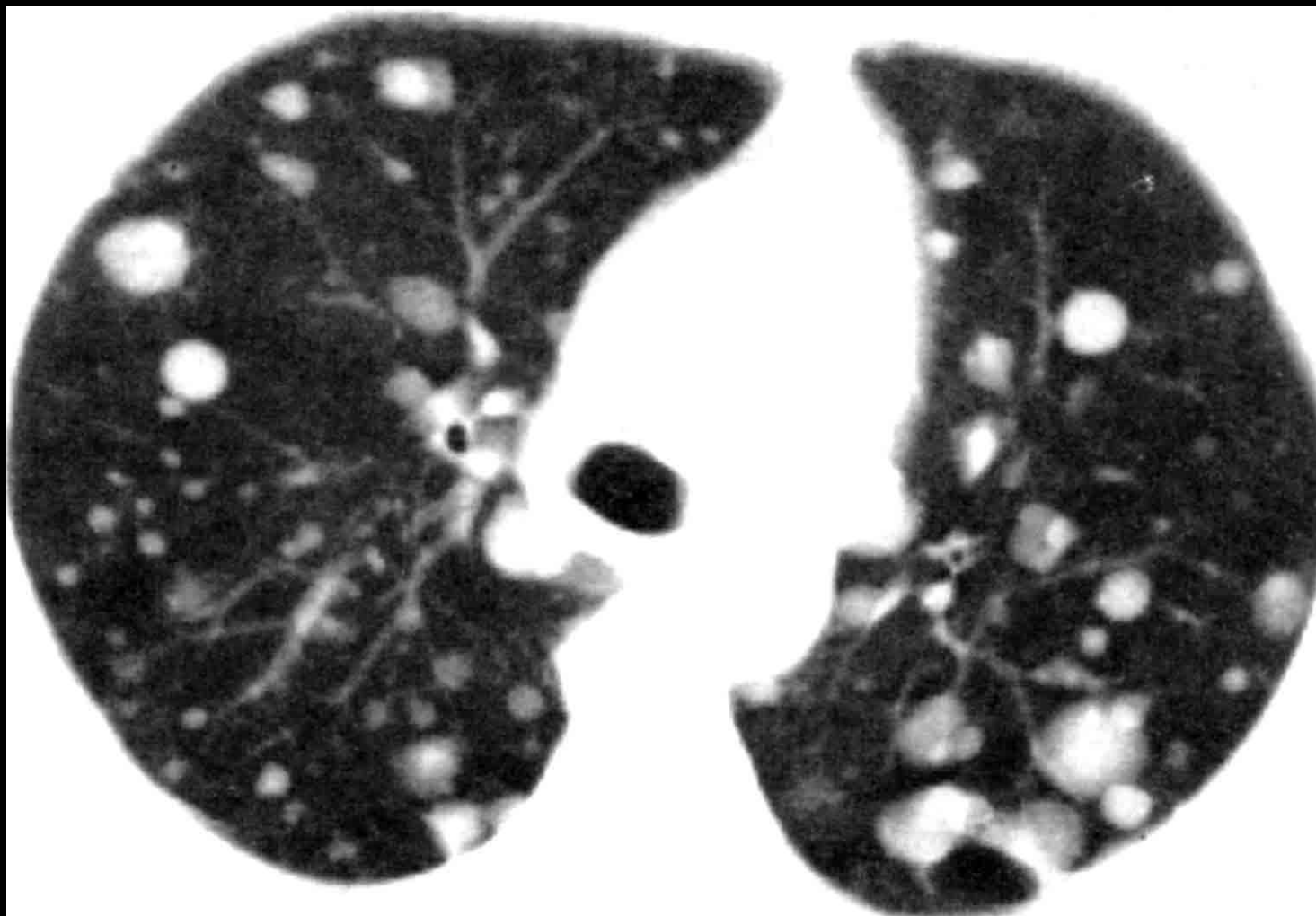
# Гематогенное метастатическое поражение легких

- новообразование в легочной ткани  
расположение на неизменном легочном фоне
- часто множественное поражение
- возможно выявление первичного новообразования в легком
- поиск первичного внепеченочного новообразования

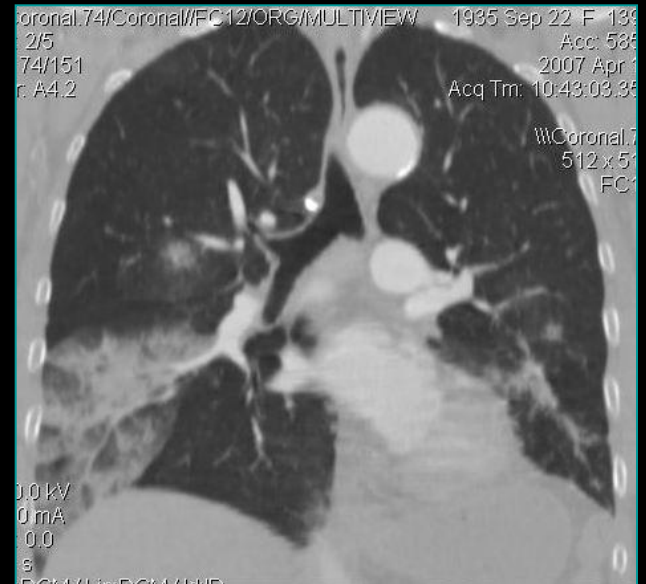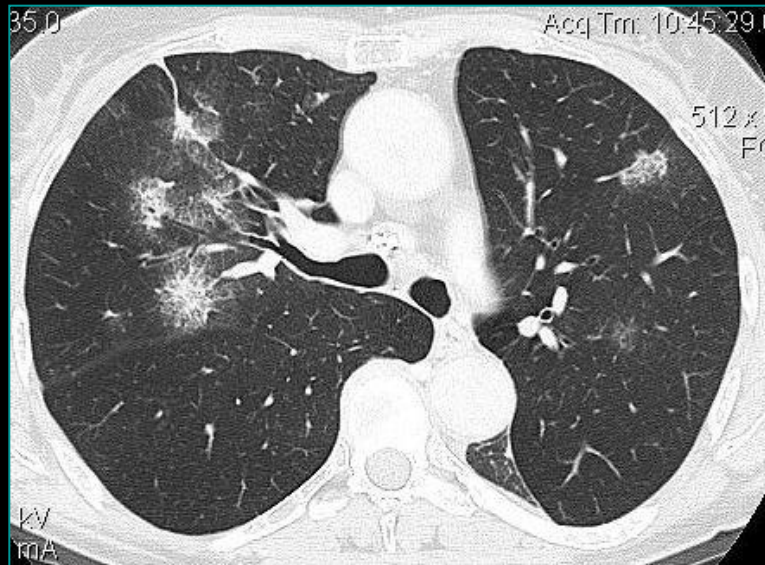
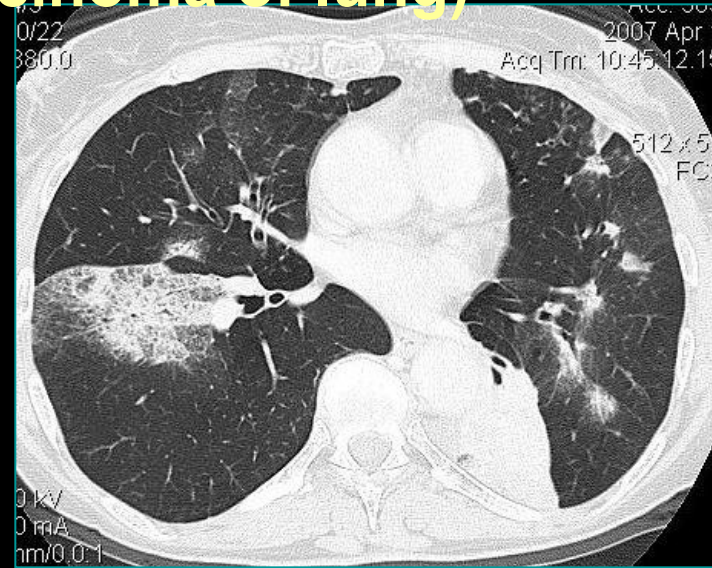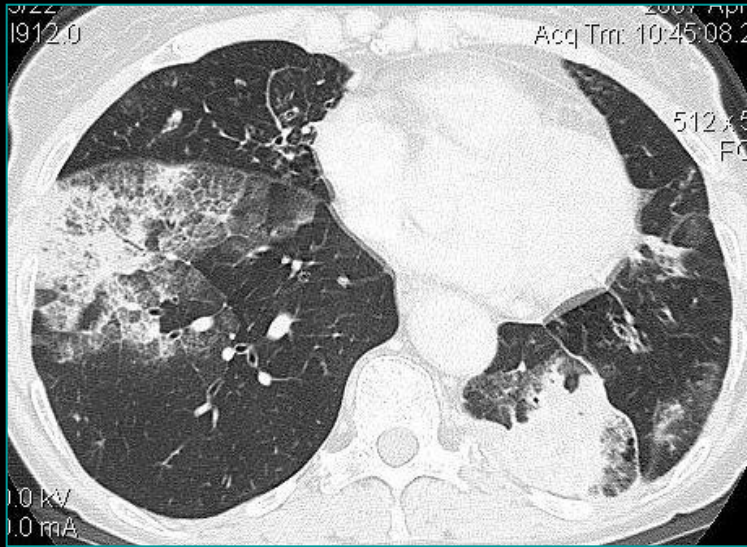


**Больная Д., 61г.**  
**Остеосаркома нижней челюсти с гематогенным метастазом в S1 левого легкого**

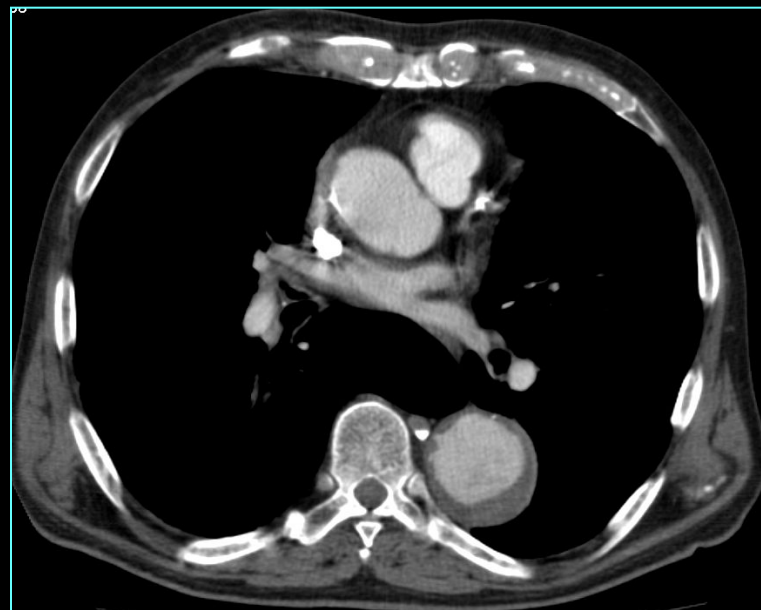
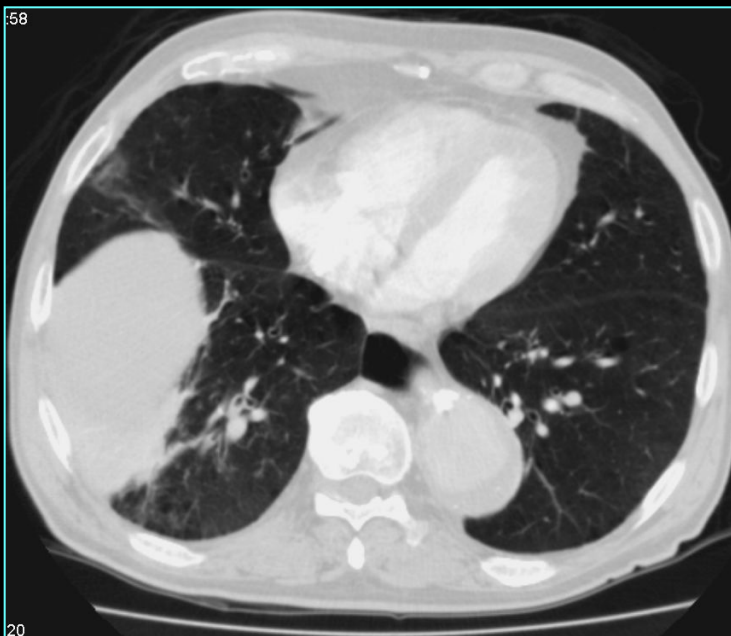
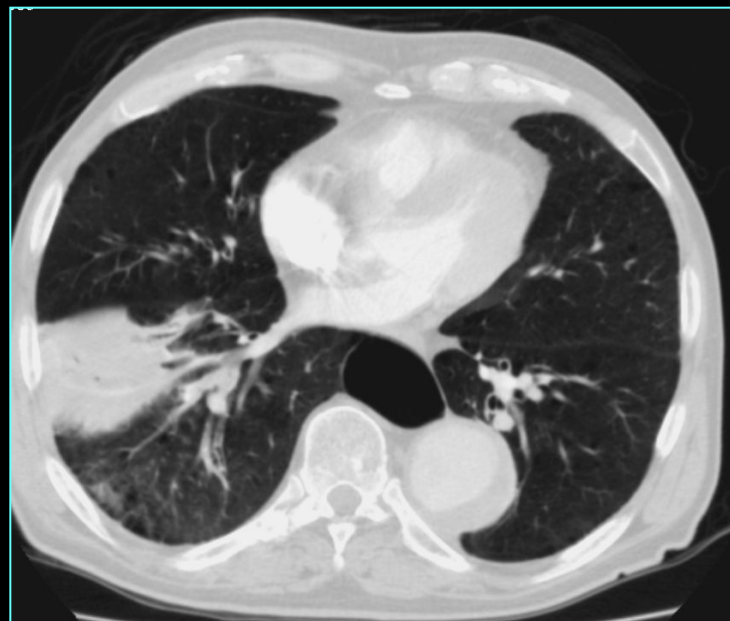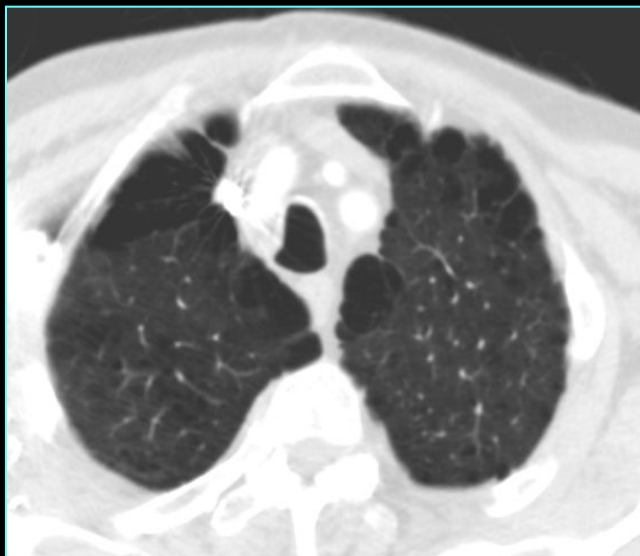
# Множественные метастазы при раке почки



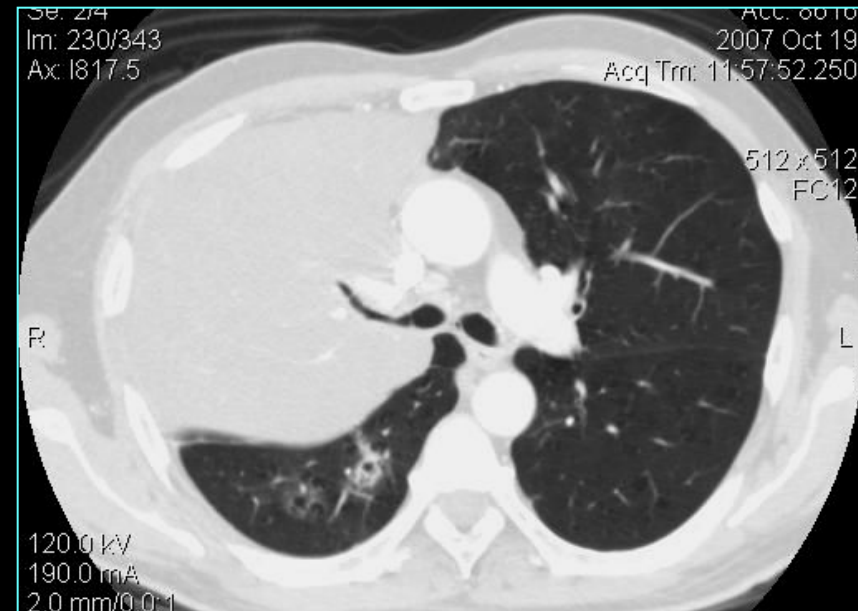
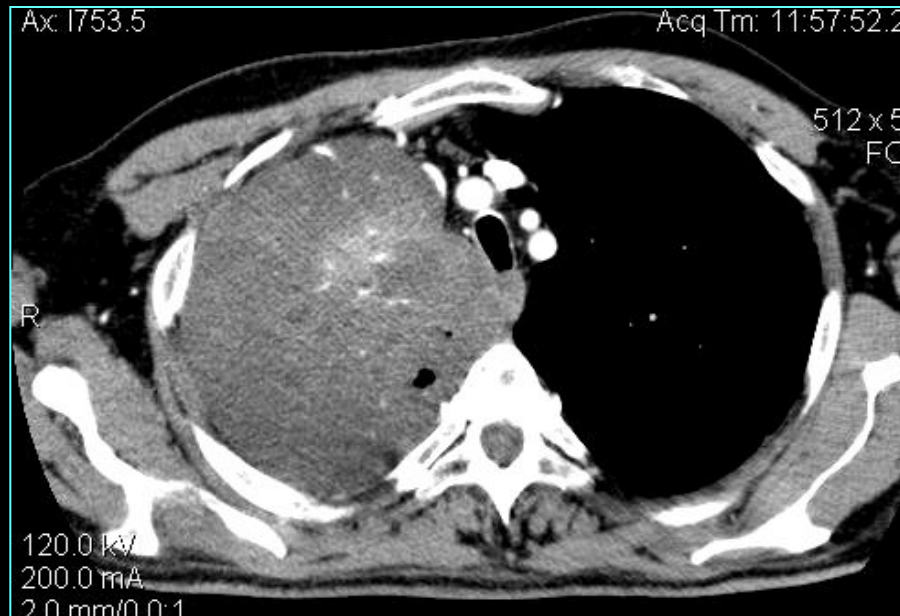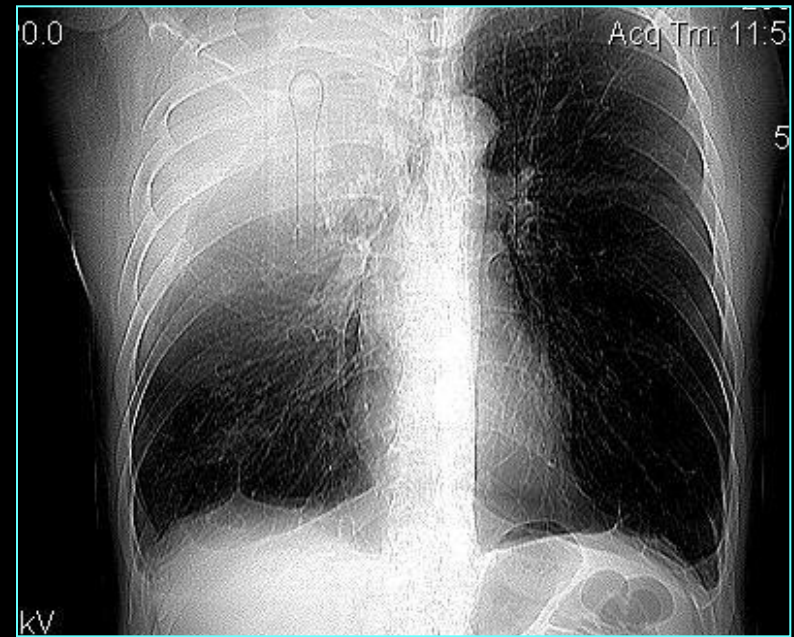
# Бронхиолоальвеолярный (<Pneumonia similar> or Alveolar cell carcinoma of lung)



Б-ой Г., 72 лет. Д-з: БАР (« pneumonia similar » or alveolar cell carcinoma), эмфизема, расслаивающаяся аневризма аорты.

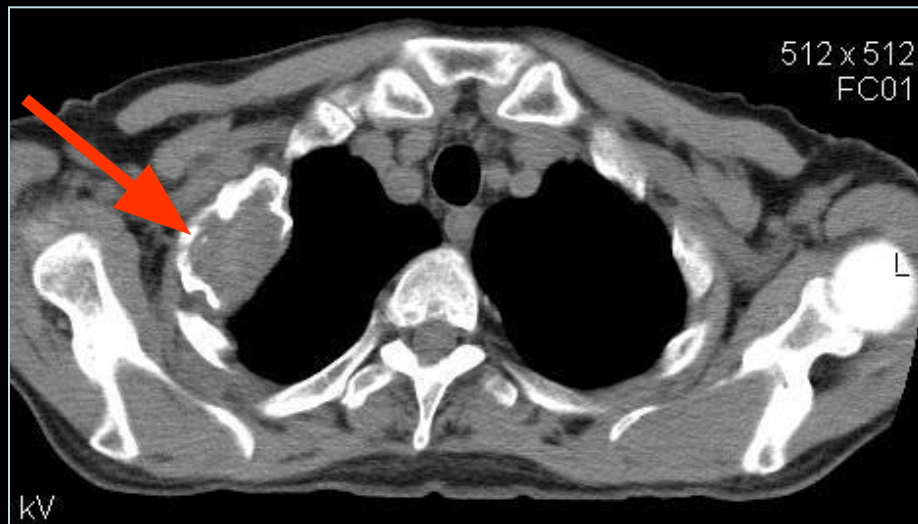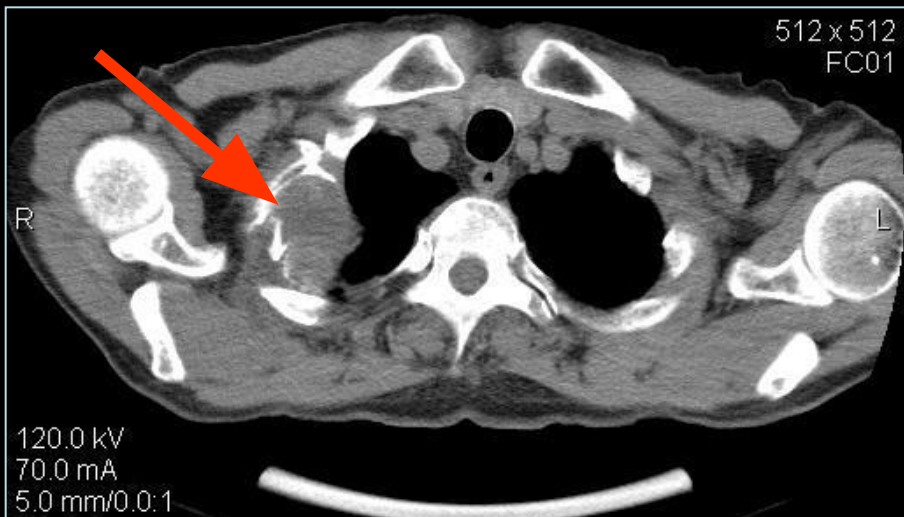
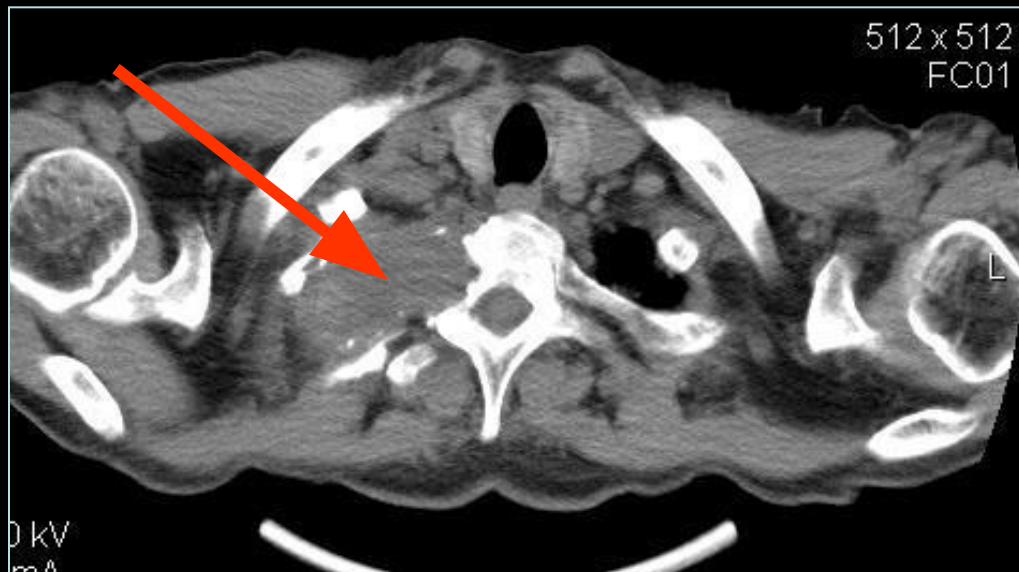


Больной И., 57л.: Пневмониеподобный  
(бронхиолоальвеолярный) рак  
верхней доли правого легкого.  
В верхней доле правого легкого  
выявляется опухоль,  
на фоне которой прослеживаются  
контрастирующие сосуды  
и просвет верхнедолевого бронха.  
Имеются метастазы в нижней и  
средней долях справа.



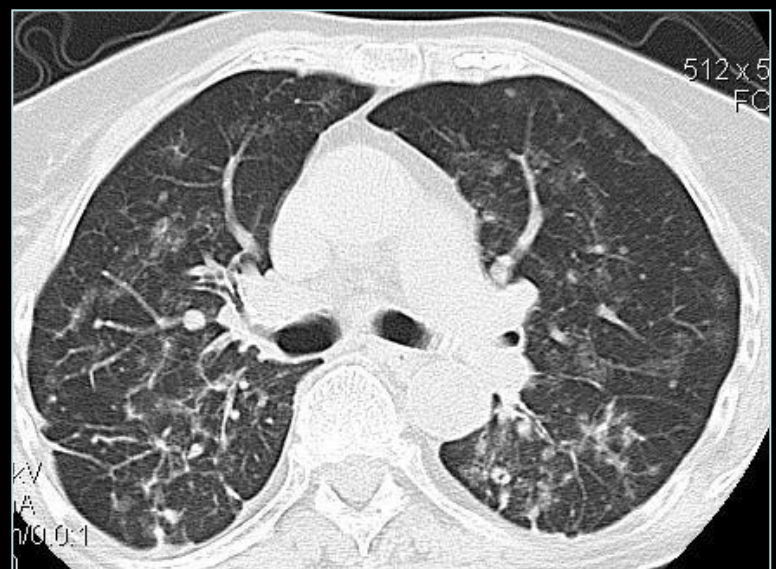
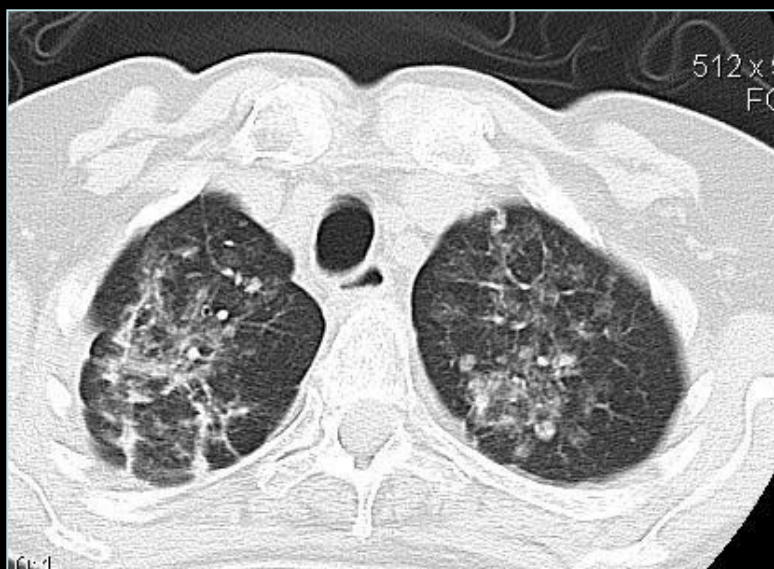
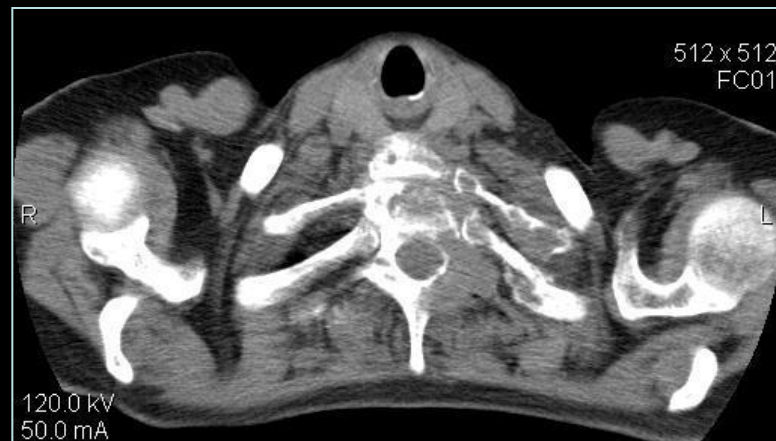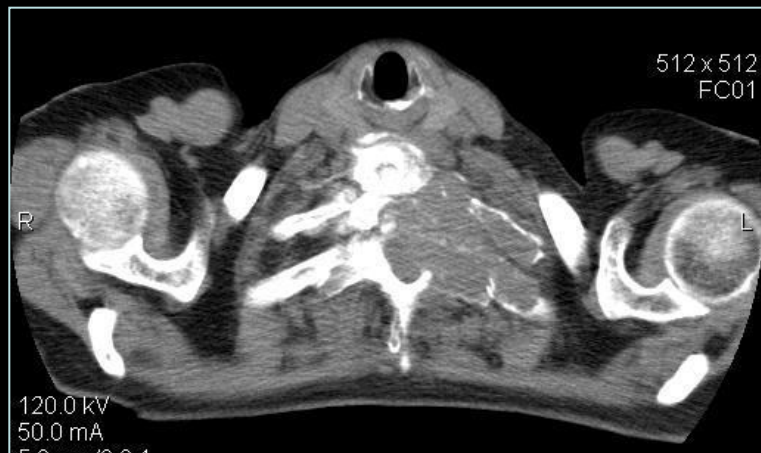**Больной Е., 73 лет. Рак Панкоста** ( появились жалобы на боли в верхней половине грудной клетки справа)

Клинически явная триада Горнера.



**Больная Н., 82 года. Рак Панкоста, прорастающий в тела в/гр позвонков и в 1-2 ребра слева. Множ. метастазы на уровне бифуркации трахеи.**

**2 года лечилась в поликлинике с диагнозом «остеохондроз шейного отдела позвоночника», физиотерапия и пр.**





# Признаки неоперабельности рака легкого

- Верифицированный мелкоклеточный рак легкого
- Отдаленные гематогенные метастазы
- Карциноматозный плеврит
- Лимфогенные метастазы на противоположной стороне средостения
- Поражение нижнего гортанного нерва
- Сопутствующая патология



*Благодарю за внимание!*