



Инновационно образовательная программа
«Разработка и внедрение в образовательный и
лечебный процессы МГМСУ инновационных здоровье- и
ресурсосберегающих технологий»

***ЛУЧЕВАЯ СЕМИОТИКА
ПОВРЕЖДЕНИЙ И ЗАБОЛЕВАНИЙ
ОПОРНО-ДВИГАТЕЛЬНОГО АППАРАТА***

Кафедра лучевой диагностики
д.м.н. Егорова Елена Алексеевна

Семио́тика (греч. – знак, признак)



Чарлс Сандорс ПИРС

В языкознании семиотика – наука о знаках, знаковых системах и символах.

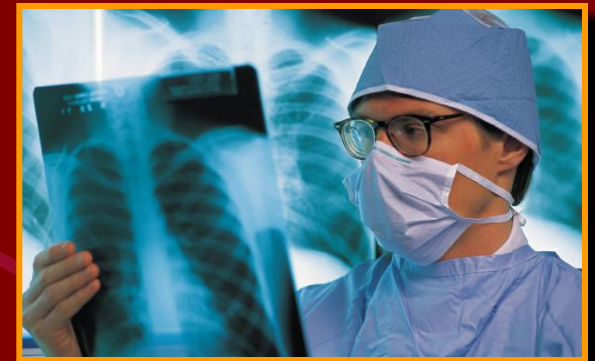Как наука семиотика появилась только в 30-е годы прошлого века. Ее основоположником был американский ученый Чарлз Сандорс Пирс.

Медицинская семиотика – учение о симптомах болезней.

Общая семиотика патологии опорно-двигательного аппарата



- ❑ Изменения кости
- ❑ Изменения надкостницы
- ❑ Изменения суставов
- ❑ Изменения мягких тканей (мышц, сухожилий, связок)
- ❑ Изменения иннервации и кровоснабжения



Лучевая семиотика патологии костей

- **Изменение формы и величины кости:**
 - Изменение **оси** кости (искривление);
 - Изменения **объема** кости (утолщение, истончение, вздутие);
 - Изменение **длины** кости (удлинение, укорочение).

- **Изменение контуров кости** (нарушение гладкости, четкости контуров).

- **Изменение костной структуры** (остеопороз, атрофия, деструкция, остеосклероз, остеонекроз).

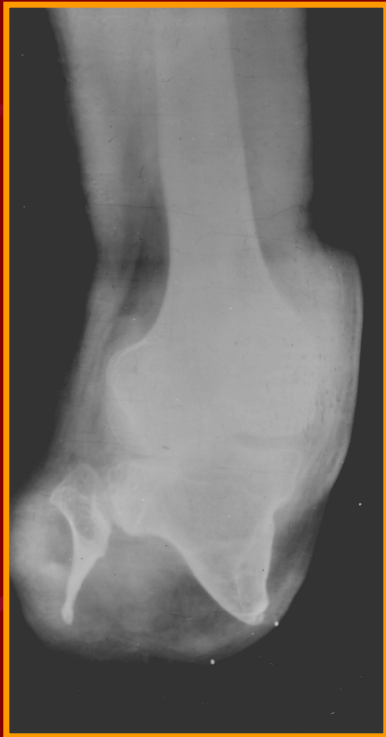

Изменение формы и величины кости

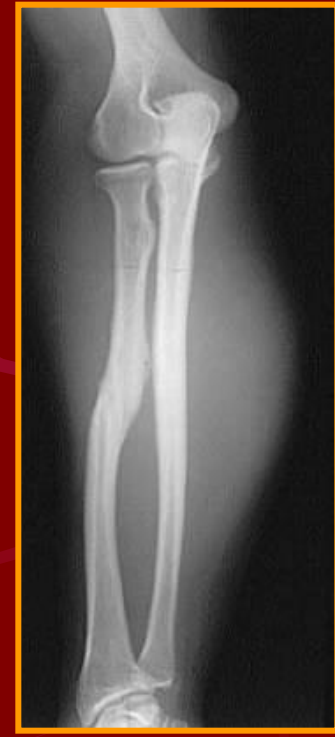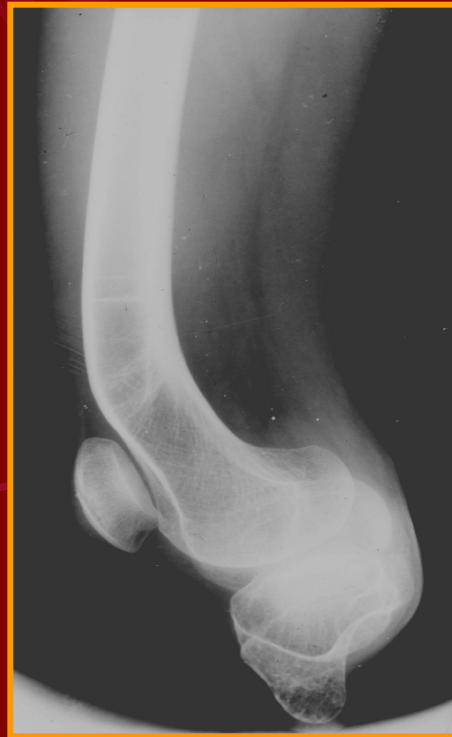- Изменение *оси* кости (искривление);
- Изменения *объема* кости (утолщение, истончение, вздутие);
- Изменение *длины* кости (удлинение, укорочение).

Изменение оси кости

Процесс может быть врожденным и приобретенным, является следствием нарушения ее роста и формирования, неправильно сросшихся или свежих переломов



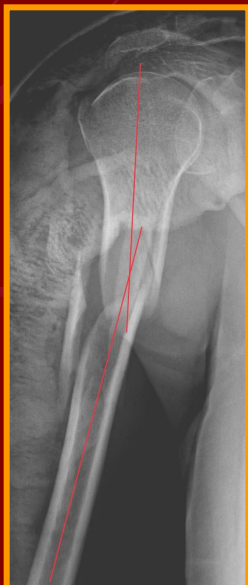
Искривление правой бедренной кости вследствие нарушения роста при ампутации конечности на уровне верхней трети голени в детском возрасте



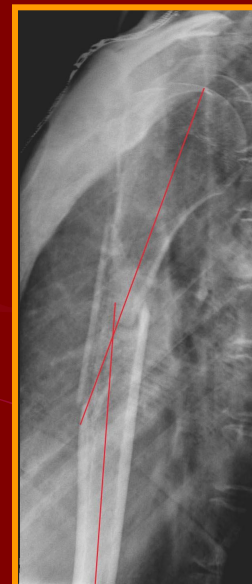
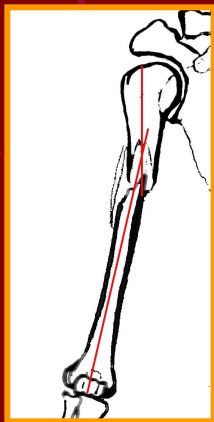
Искривление правой лучевой кости вследствие неправильно сросшегося перелома

Изменение оси кости

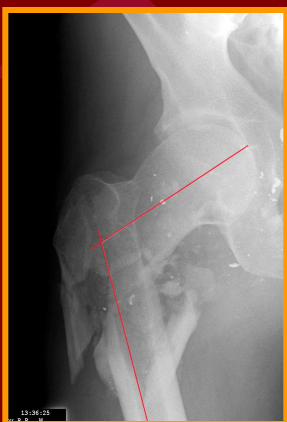Направление отклонения оси определяют по дистальным отделам кости



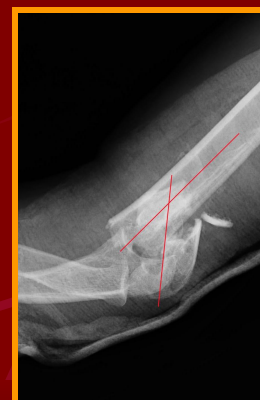
Смещение кнаружи
(вальгусная деформация)



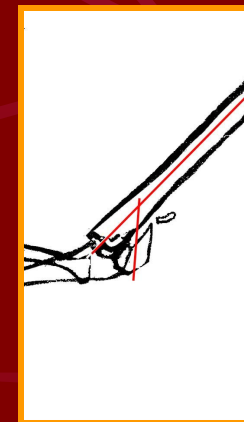
Смещение кпереди
(антерокурвация)



Смещение кнутри
(варусная деформация)



Смещение кзади
(рекурвация)



Изменение объема кости

```
graph TD; A[Изменение объема кости] --> B[Утолщение кости – увеличение объема за счет образования нового костного вещества]; A --> C[Истончение кости – уменьшение объема за счет диффузной или локальной потери костного вещества]; B --> D[Вздутие кости – процесс при котором объем кости увеличивается, а количество костного вещества уменьшается]; C --> D;
```

Утолщение кости – увеличение объема за счет образования нового костного вещества

Истончение кости – уменьшение объема за счет диффузной или локальной потери костного вещества

Вздутие кости – процесс при котором объем кости увеличивается, а количество костного вещества уменьшается

Утолщение кости



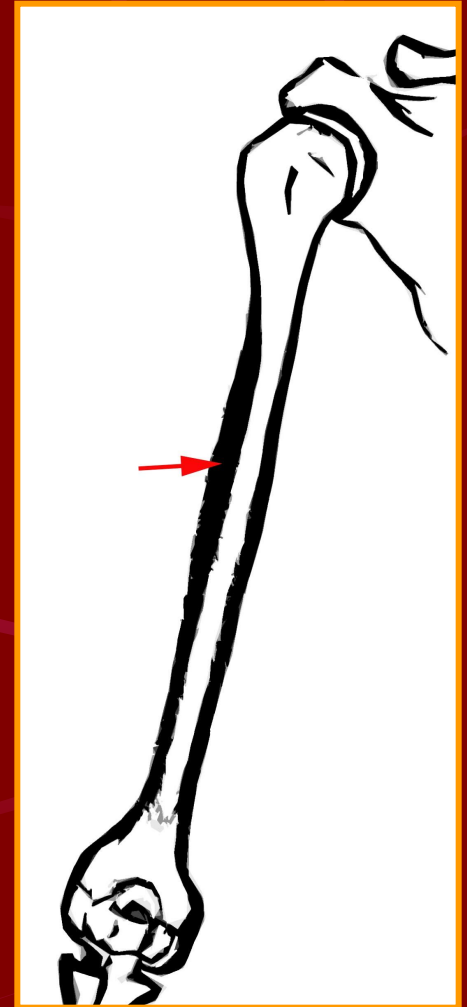
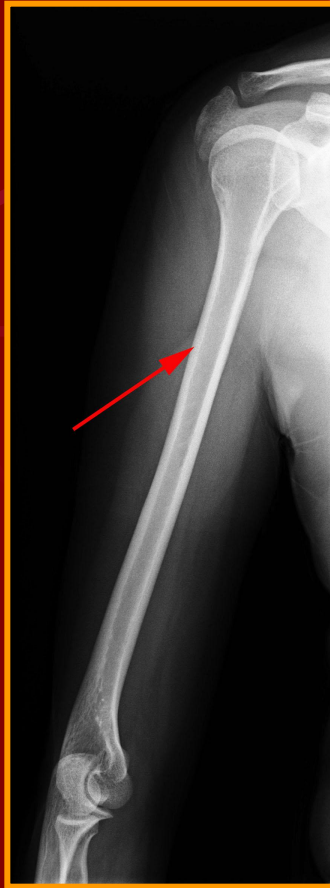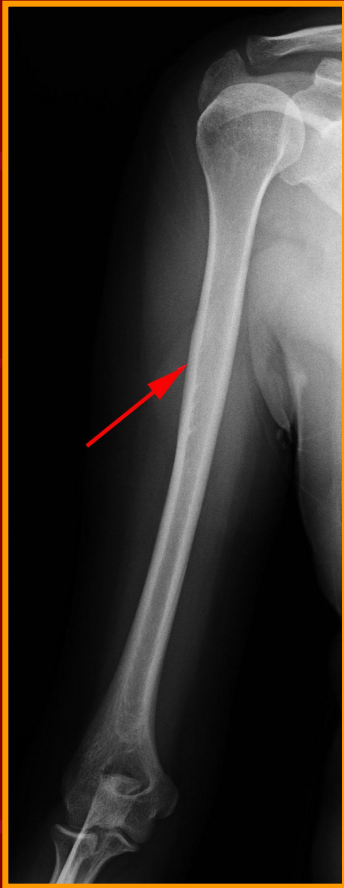Функциональное (гипертрофия):

- ▣ рабочая гипертрофия (при повышенной нагрузке);
- ▣ заместительная (компенсаторная) гипертрофия (при отсутствии парной кости или сегмента конечности).

Патологическое (гиперостоз):

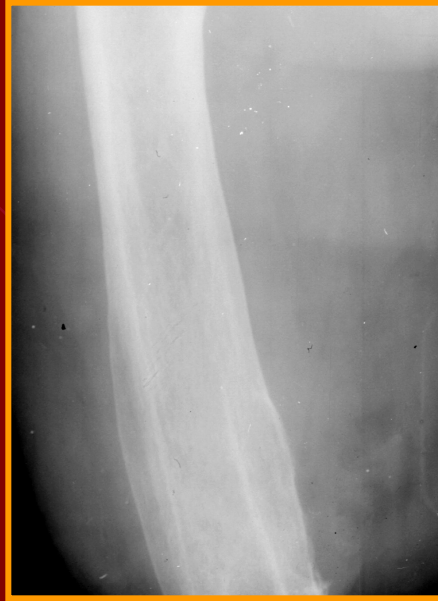
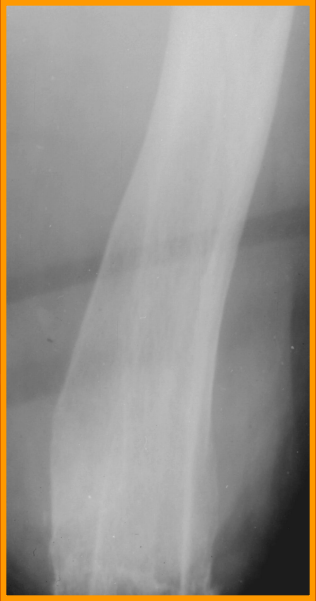- ▣ первичный (идиопатический) – при врожденном гигантизме;
- ▣ вторичный – возникающий вследствие какого-либо патологического процесса, сопровождающегося утолщением кости за счет функции надкостницы – периоста, поэтому его также можно назвать **периостозом**:
 - воспалительный;
 - травматический;
 - гормональный;
 - токсический.

Гипертрофия кости



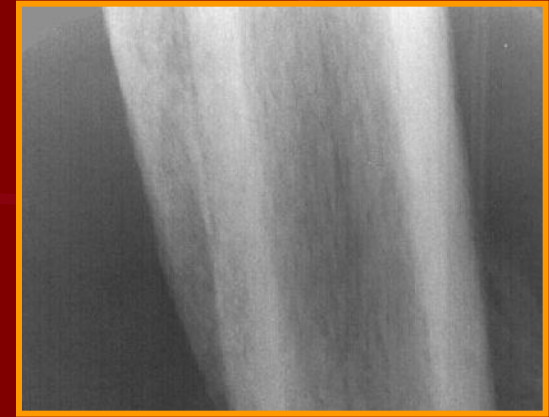
На рентгенограммах правой плечевой кости и схеме стрелками указано утолщение кортикального слоя по наружной поверхности диафиза на границе верхней и средней трети. Участок увеличения толщины кортикального слоя соответствует месту прикрепления дельтовидной мышцы – функциональная гипертрофия

Гиперостоз кости

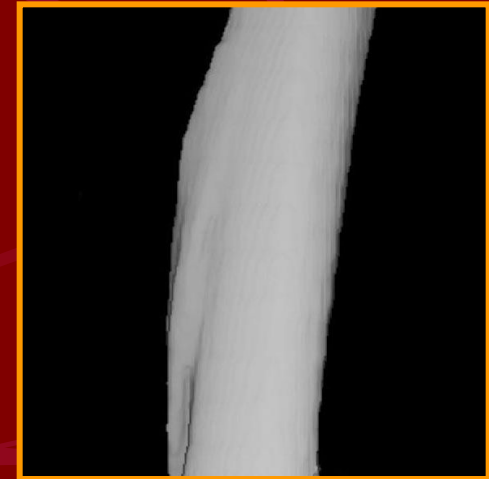


Стандартные рентгенограммы в прямой и боковой проекциях

Участок увеличения толщины кортикального слоя правой бедренной кости соответствует области отслойки и обызвествления надкостницы на фоне хронического травматического остеомиелита – *воспалительный периостоз*

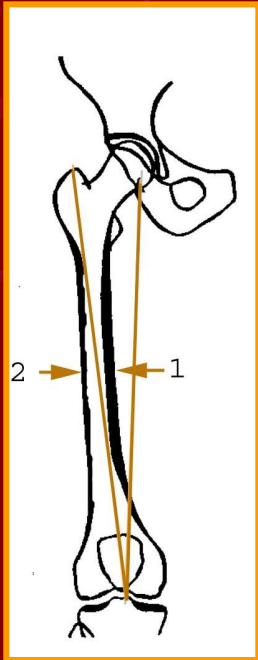


Цифровая рентгенограмма с 5-кратным увеличением изображения



Спиральная компьютерная томограмма 3D-реконструкция

Истончение кости



Функциональное истончение, которое зависит от нагрузки на кости и особенностей ее строения. Чаще всего биомеханическая и анатомическая оси костей не совпадают, из-за чего происходит внецентрическое сжатие и растяжение различных участков сегмента. В местах чрезмерного сжатия кортикальный слой утолщается (1), в зонах растяжения кости – корковое вещество истончается (2).

Патологическое истончение:

- ▣ *дисплазии* – врожденное недоразвитие всей кости или какой-то ее части;
- ▣ *атрофия* – приобретенное истончение всей кости или какой-то ее части.

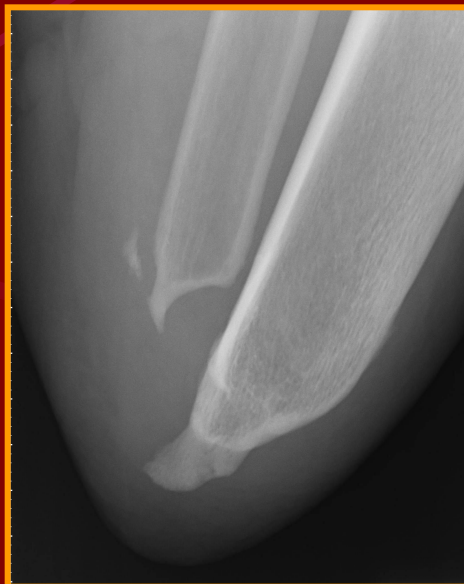Костная атрофия

Виды костной атрофии:

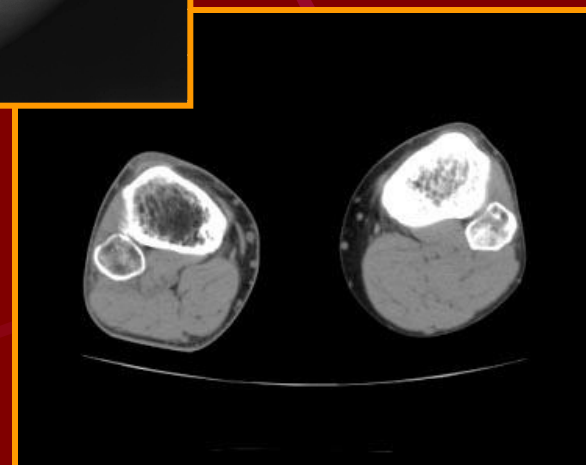
- функциональная от бездеятельности;
- нейротрофическая;
- гормональная;
- атрофия от давления;
- старческая.

Формы костной атрофии:

- эксцентрическая (рассасывание со стороны периоста и эндоста);
- концентрическая (рассасывание со стороны периоста, наложение со стороны эндоста).



Цифровая рентгенограмма с 5-кратным увеличением изображения



Спиральная компьютерная томограмма

Эксцентрическая функциональная атрофия костей культы правой голени

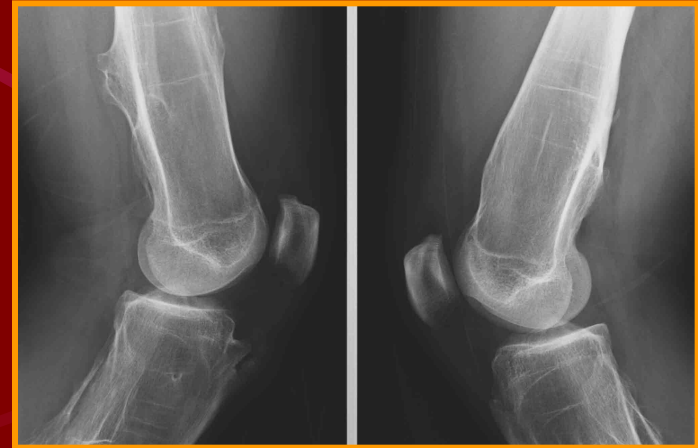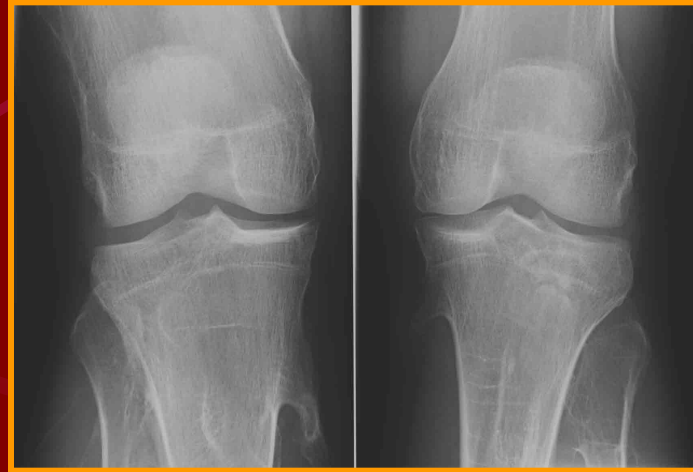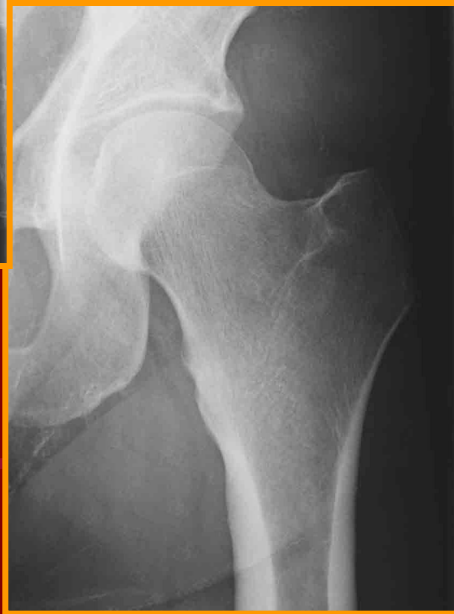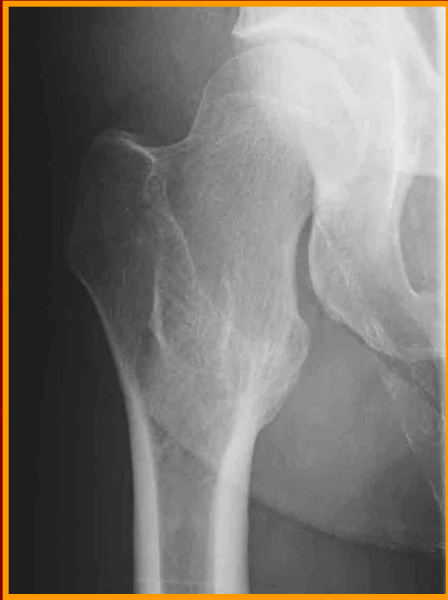Дисплазии

Дисплазии – врожденное недоразвитие всей кости или какой-то ее части. Они характеризуются нарушением формы, размеров и структуры костей.

К дисплазиям костей относятся:

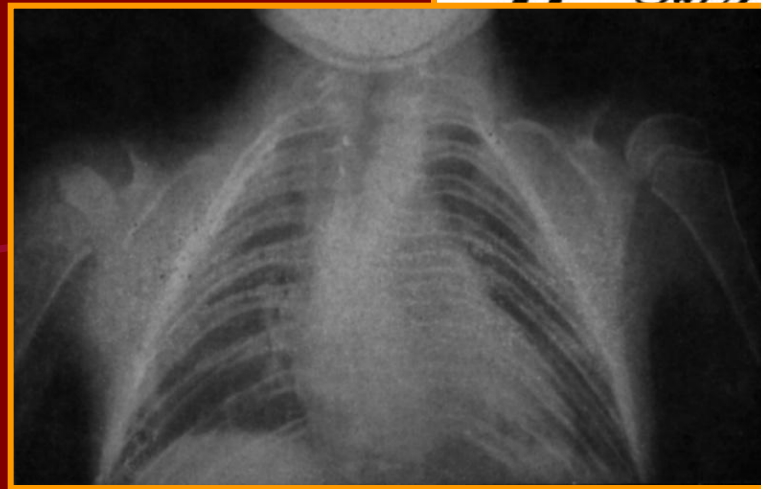
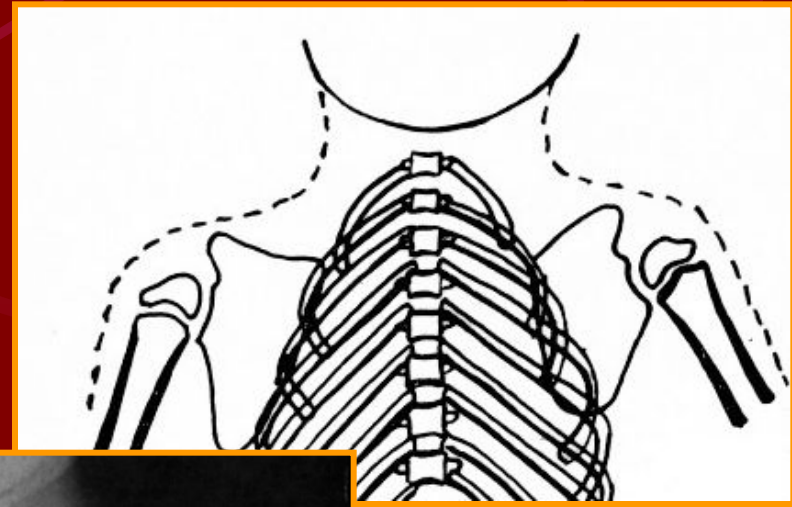
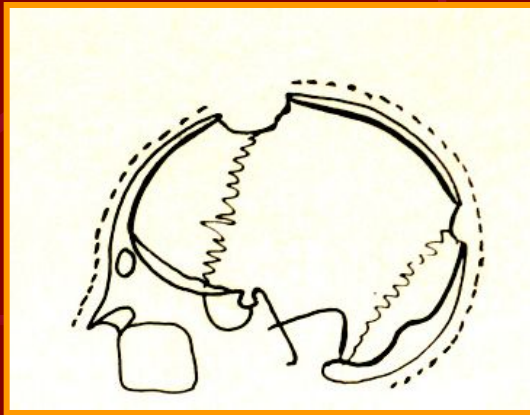
- *несовершенный хондрогенез* – аномалии и пороки развития ростковой хрящевой ткани (например, при множественных костно-хрящевых экзостозах);
- *несовершенный остеогенез* – процесс, при котором нарушается равновесие между остеобластической функцией кости и ее резорбцией (патологическая ломкость костей, черепно-ключичная дисплазия).

Дисплазия кости



Цифровые рентгенограммы коленных и тазобедренных суставов. Определяется врожденное недоразвитие мыщелков большеберцовых костей, вертлужных впадин, головок и мыщелков бедренных костей. Шеечно-диафизарные углы увеличены. Суставные поверхности сглаженные, уменьшенные в размерах. В области эпиметафизарных и апофизарных зон прослеживаются множественные костно-хрящевые экзостозы – *экзостозно-эпифизарная дисплазия*

Дисплазия кости



На рентгенограмме и схемах показаны возможные изменения плоских костей при черепно-ключичной дисплазии. Отмечается полное отсутствие ключиц, частичное недоразвитие костей черепа

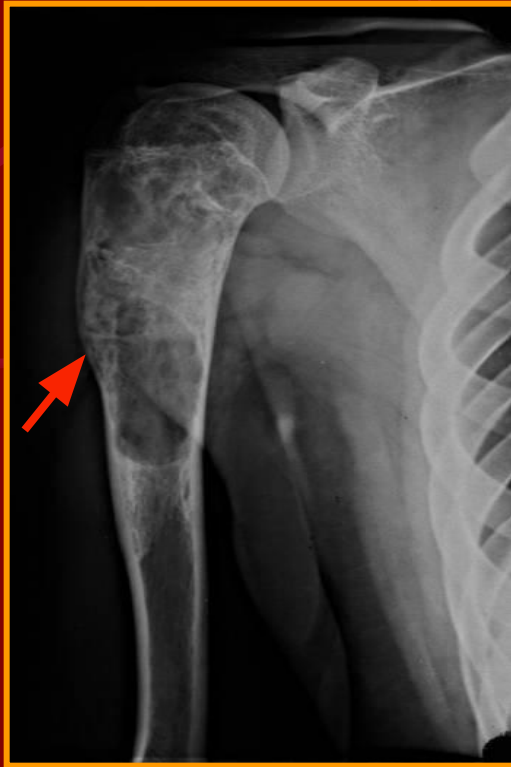
Вздутие кости

Процесс, при котором объем кости увеличивается, а количество костной ткани уменьшается называется ***вздутием***.

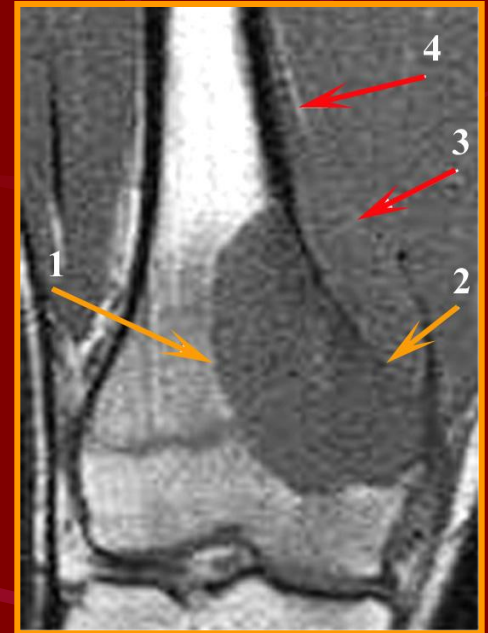
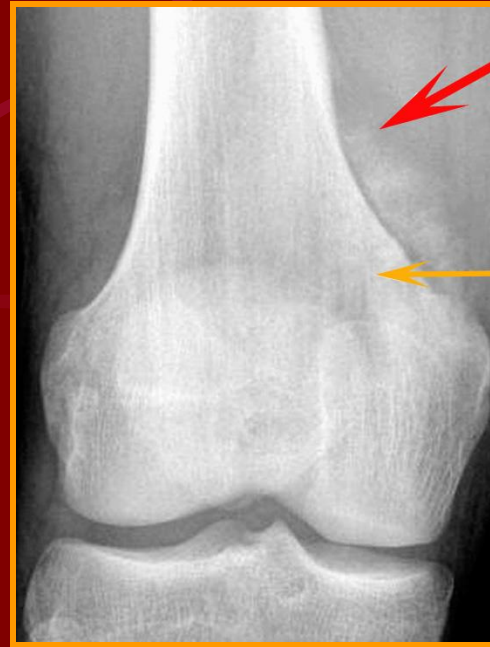Данный симптом типичен для опухолей, растущих внутри кости, сопровождающихся опухолевой инфильтрацией костного мозга. О характере их роста свидетельствует

- при *инфильтративном* росте корковый слой разрушается; состояние коркового слоя:
- при *экспансивном* – корковый слой истончается, сохраняя свою непрерывность.

Вздутие кости



Рентгенограмма плечевой кости в прямой проекции. Определяется вздутие проксимального отдела кости с сохранением непрерывности коркового слоя – *экспансивный рост опухоли кости*



Рентгенограмма и МР-томограмма (Т1-ВИ) правого коленного сустава. Определяется вздутие медиального мыщелка бедренной кости, с участками инфильтрации костного мозга (1), разрушением кортикального слоя (2) и мягкотканым компонентом в области образования (3, 4) – *инфильтративный рост опухоли кости*

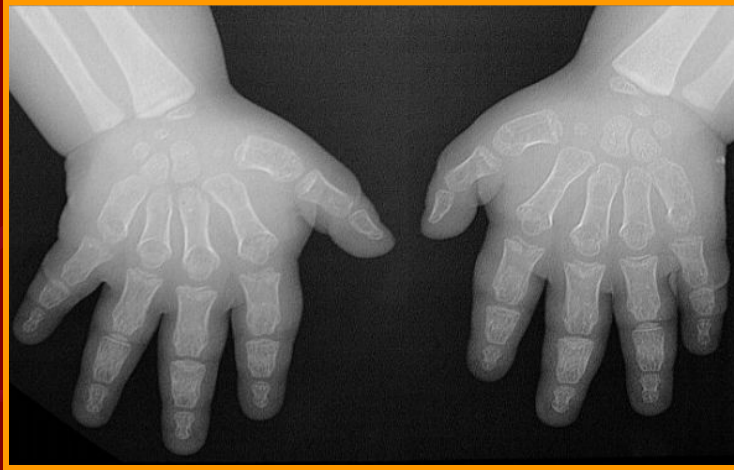Изменение длины кости (укорочения или удлинения)

Вторичное, приобретенное вследствие перенесенных заболеваний, повреждений и операций.

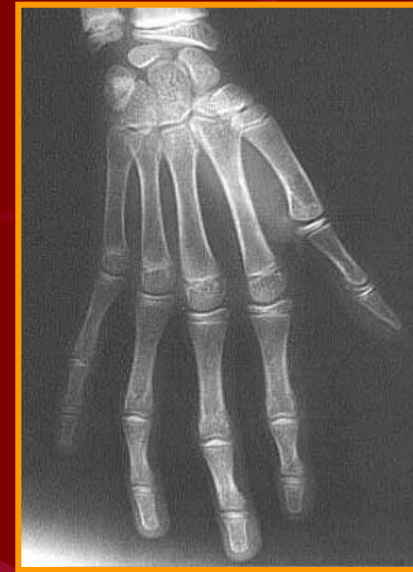Первичное, возникшее на фоне врожденных нарушений формирования скелета:

- ▣ *редких вариантов нормы*, для которых характерно сохранение всех функциональных возможностей костно-суставного аппарата;
- ▣ *аномалий* – индивидуальных особенностей строения организма, которые вызывают легко компенсируемые нарушения (частичный гигантизм, проявляющийся односторонним удлинением отдельных частей скелета, чаще всего, голеней, кистей и стоп);
- ▣ *пороков развития* – резких изменений строения костей, исключая их нормальную функцию (амниотические перетяжки, дисплазия тазобедренного сустава с врожденным вывихом бедра и т. п.).

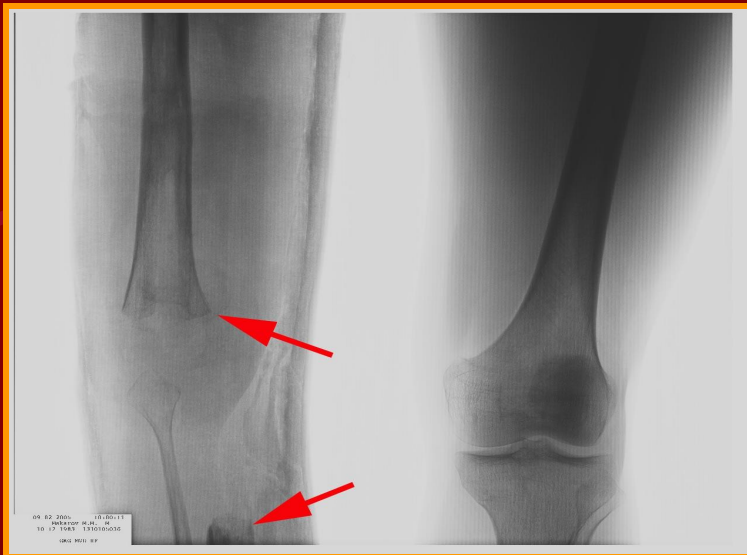
Изменение длины кости



Укорочение костей кисти ребенка 8 лет вследствие перенесенного ревматоидного артрита.



Частичный гигантизм II–V пальцев.



Укорочение бедренной и большеберцовой костей правой нижней конечности вследствие резекции мышечелков, выполненной по поводу остеосаркомы.

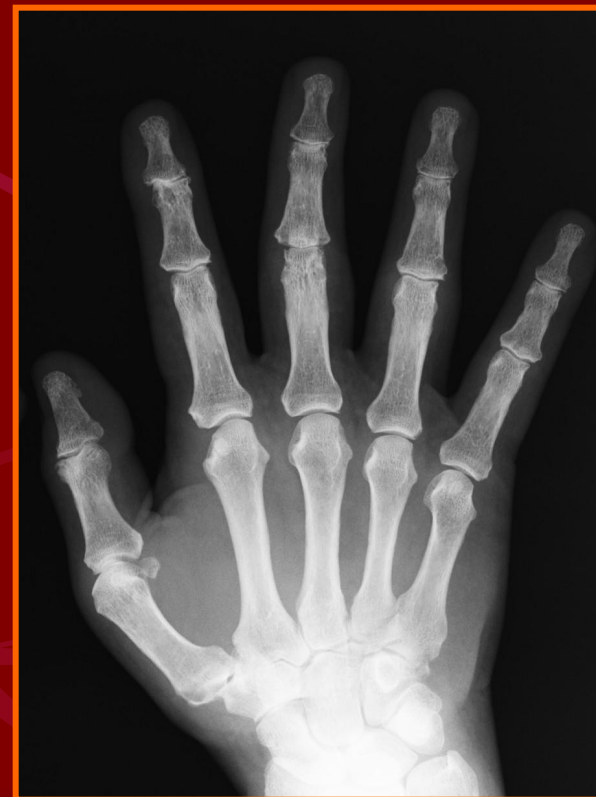Изменение контуров кости



Контур кости – линия, которая отграничивает изображение кости от окружающих тканей. Она должна быть ровной и четкой.

Неровность, размытость контура кости может быть:


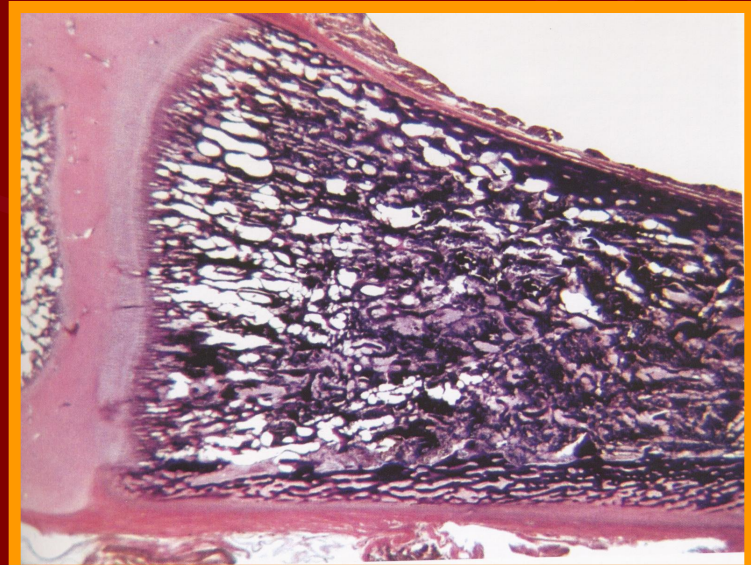
- На месте прикрепления сухожилий и мышц (бугристости большеберцовой и плечевой костей, гребешковая линия бедренной кости);
- Вследствие патологических процессов, сопровождающихся разрушением коркового вещества кости (травма, воспаление, интоксикация и т. д.)





Изменение структуры кости

- ❑ Остеопороз;
- ❑ Остеосклероз;
- ❑ Остеодеструкция;
- ❑ Остеолиз;
- ❑ Остеонекроз



Изменение структуры кости

Остеопороз – вид патологической перестройки костной ткани, при котором имеется уменьшение количества костных балок на единицу объема кости. Общий объем кости и форма остаются без изменений¹.

Виды остеопороза:

По распространенности:

- местный остеопороз;
- регионарный остеопороз (анатомическая область, например, сустав);
- распространенный остеопороз (конечность);
- системный (весь скелет).

По характеру рисунка:

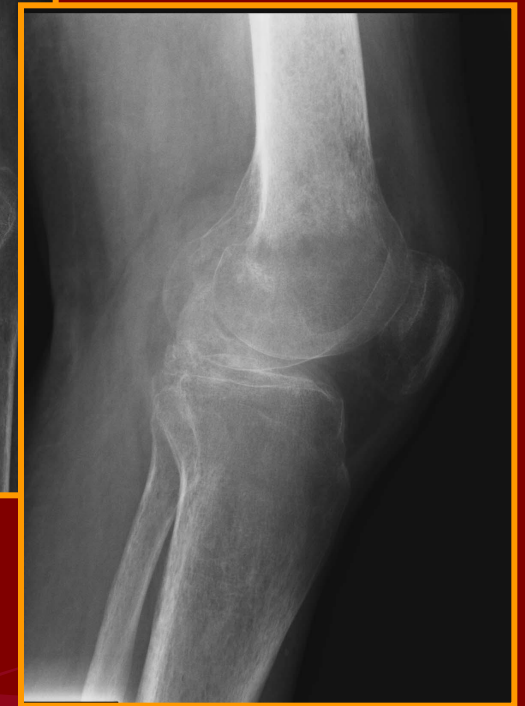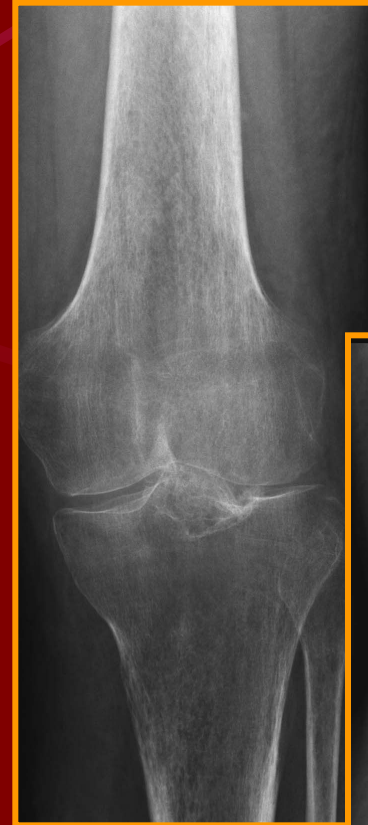- диффузный (равномерный);
- пятнистый.

1 – Остеопороз необходимо отличать от остеомалации – деминерализации кости без существенного изменения уровня белкового синтеза (например, при рахите).

Остеопороз

Рентгенологическая картина остеопороза:

- повышение прозрачности костной ткани;
- истончение и разволокнение коркового слоя;
- крупнопетлистый рисунок губчатой кости;
- увеличение просвета костномозгового канала;
- подчеркнутость контура кости.



Регионарный остеопороз костей, составляющих левый коленный сустав

Изменение структуры кости

Остеосклероз – вид патологической перестройки костной ткани, которая сопровождается увеличением количества костных балок в единицу объема кости и уменьшением межбалочных костномозговых пространств

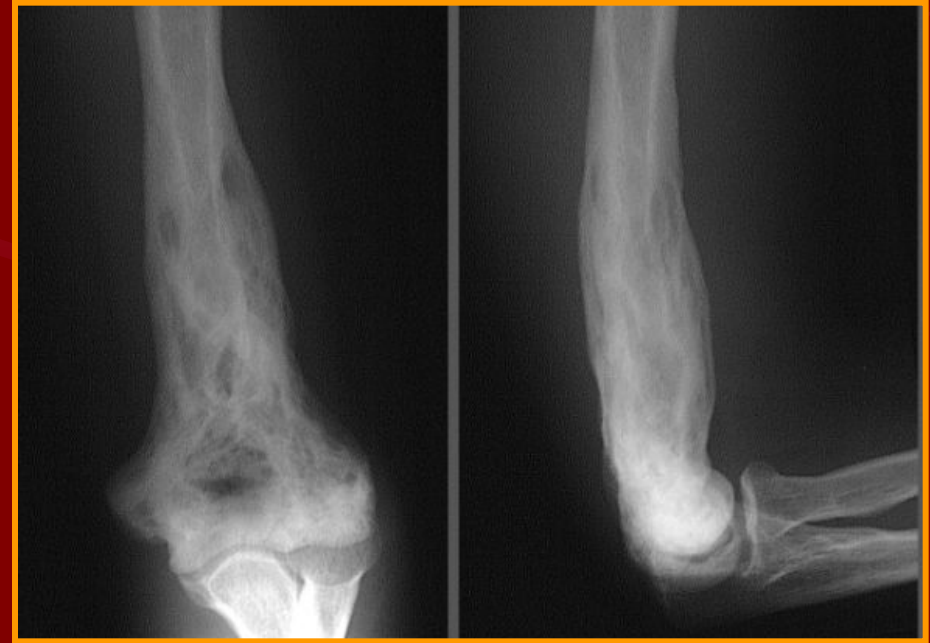Виды остеосклероза:

- Физиологический (функциональный) – в зонах роста кости, повышенной нагрузки, в суставных впадинах;
- Посттравматический (репаративный);
- Воспалительный (хронический остеомиелит, сифилис и др.);
- Реактивный (дистрофические, опухолевые процессы);
- Токсический (хронические отравления мышьяком, фосфором);
- Идиопатический (аномалии дифференцировки скелета – мраморная болезнь, остеопойкилия, мелореостоз).

Остеосклероз

Рентгенологическая картина остеосклероза:

- мелкопетлистая структура губчатого вещества;
- утолщение кортикального слоя;
- сужение просвета костномозгового канала с возможным полным закрытием его (эбурнеация);
- повышение плотности костной ткани.



Консолидированный перелом,
посттравматический остеосклероз
нижней трети левой плечевой кости с
эбурнеацией костномозгового канала

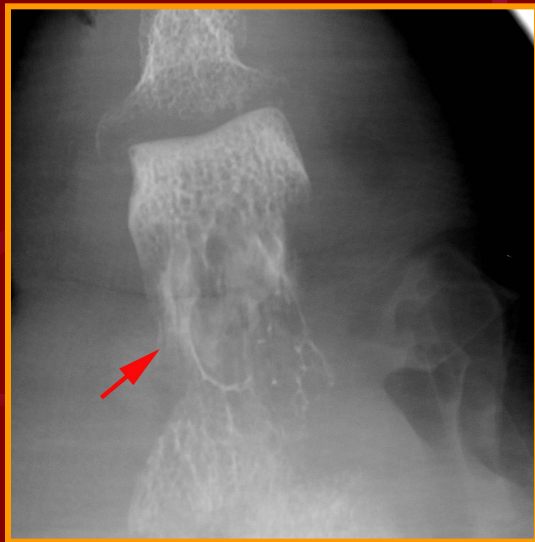
Изменение структуры кости

Деструкция – это постепенно возникающее разрушение кости с замещением ее какой-либо другой патологической тканью

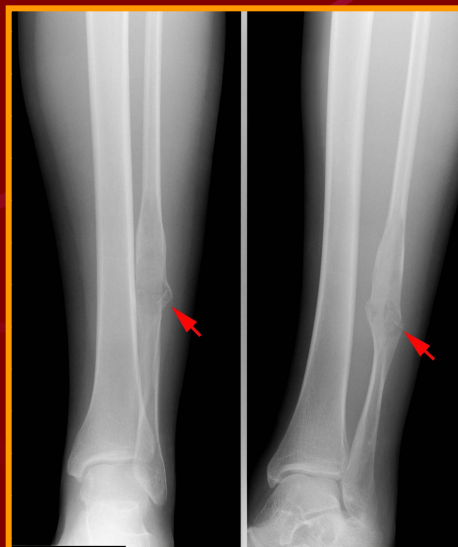
Виды деструкции:

- **Воспалительная деструкция:**
 - неспецифическая (замещение кости воспалительными грануляциями);
 - специфическая (замещение костной ткани специфической гранулемой – туберкулез, сифилис, бруцеллез, актиномикоз и др.).
- **Опухолевая деструкция;**
- **Дегенеративная деструкция** (замещение кости фиброзной, фиброретикулярной или неполноценной остеоидной тканью).

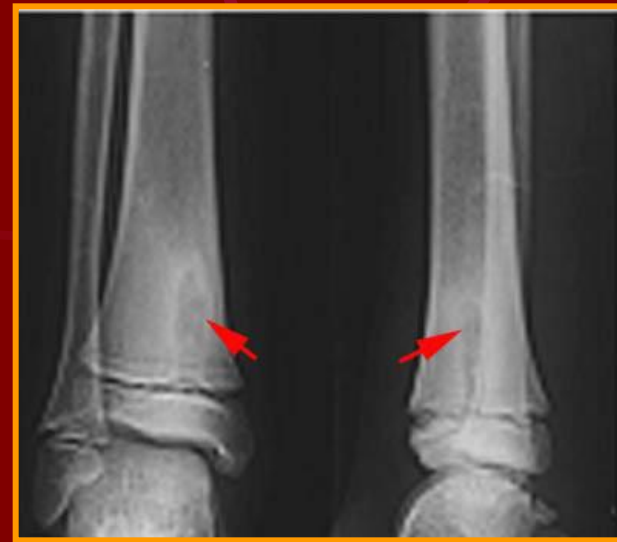Деструкция



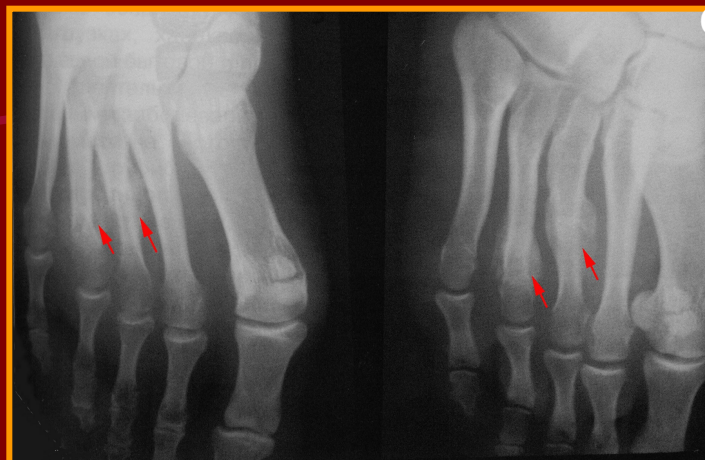Воспалительная
неспецифическая
деструкция



Опухолевая деструкция



Воспалительная
специфическая деструкция



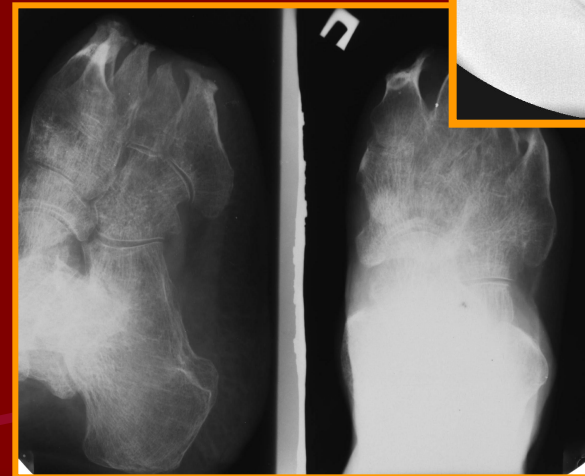
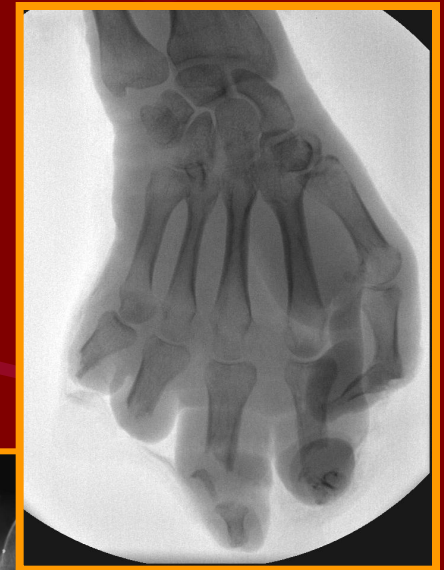Дегенеративная деструкция средней трети диафизов III–IV плюсневых костей (зона Лоозера в месте замещение костной ткани остеοидной с муфтообразными периостальными наслоениями)

Изменение структуры кости

Остеолиз – полное рассасывание кости без замещения ее другой тканью с образованием на месте исчезнувшей кости фиброзной рубцовой соединительной ткани

Остеолиз наблюдается при:

- заболеваниях ЦНС (сирингомиелия, табес);
- повреждениях периферических нервов;
- термических повреждениях (отморожения, ожоги);
- сосудистых нарушениях (эндартериит, болезнь Рейно);
- системных заболеваниях (склеродермии).



Изменение структуры кости

Остеонекроз – омертвление участка кости вследствие недостаточного питания или полного его прекращения (асептические и септические)

Причины асептических некрозов:

- ❑ прямая травма;
- ❑ микротравмы;
- ❑ остеохондропатии;
- ❑ тромбозы, эмболии (кессонная болезнь у водолазов).

Причина возникновения септических некрозов – воспалительные заболевания кости.

Остеонекроз

Рентгенологическая картина

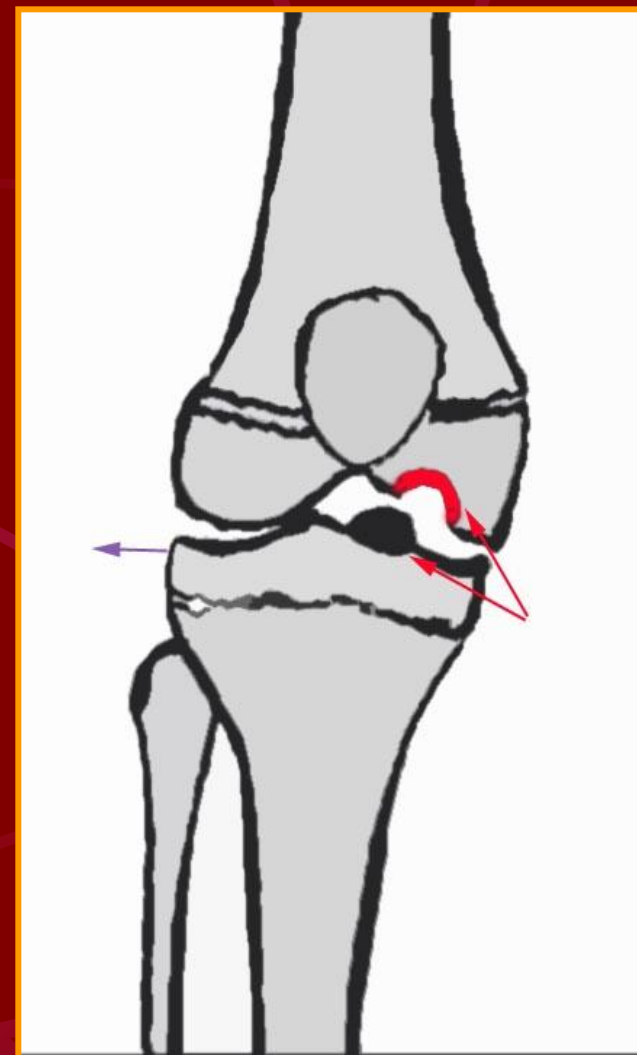
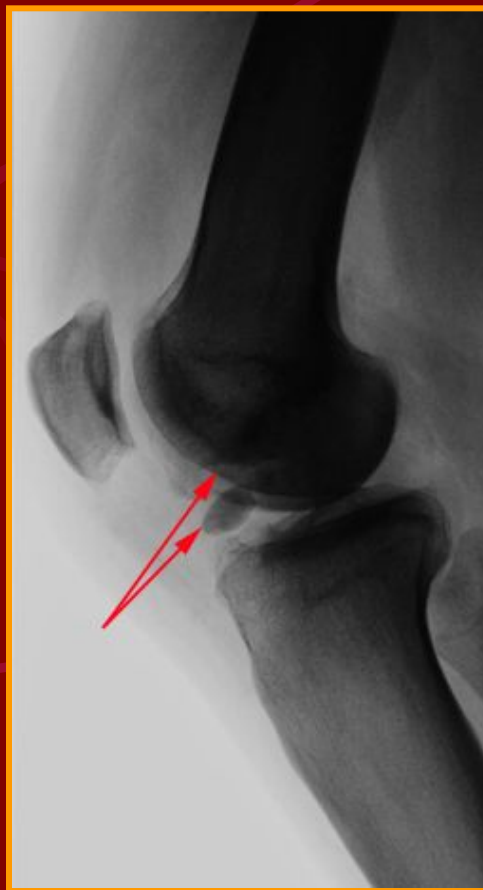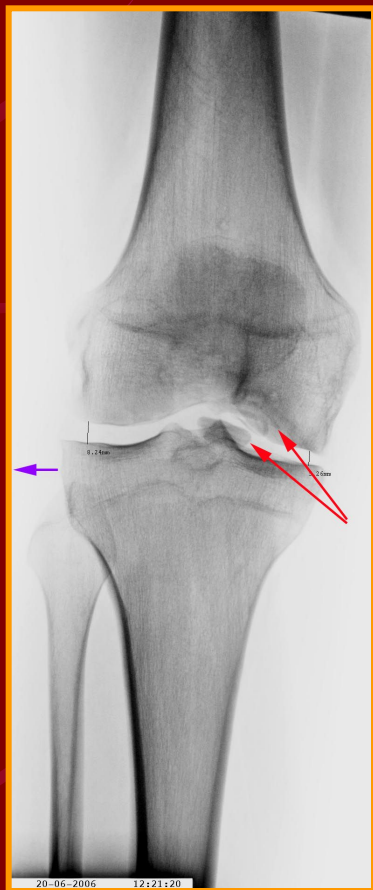
■ повышенная интенсивность тени некротизированного **остеонекроза:**

- перерыв костных балок на границе уплотненного участка;
- полоса просветления разной ширины, отделяющая этот участок от неизменной кости (зона остеолиза) – секвестрация.

Исходы секвестрации:

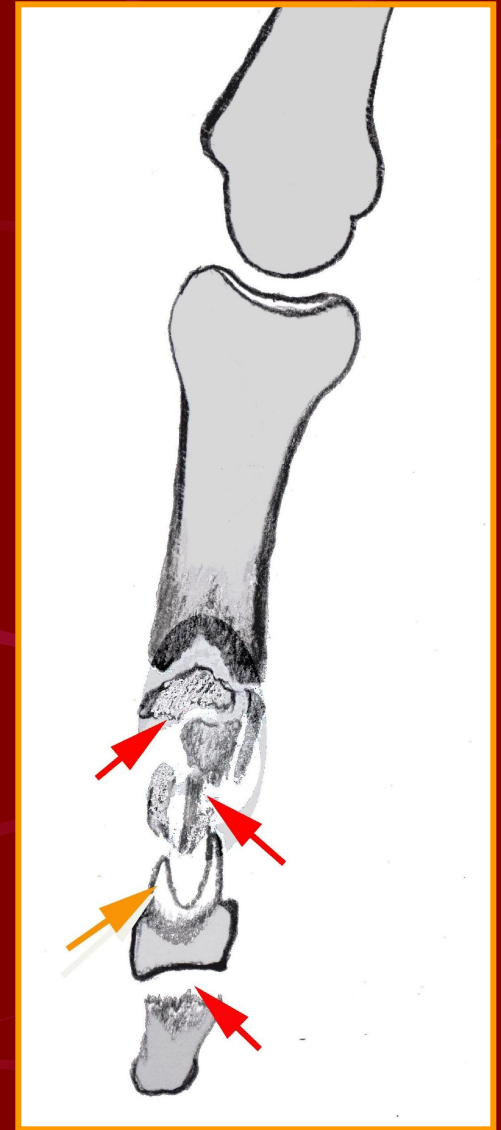
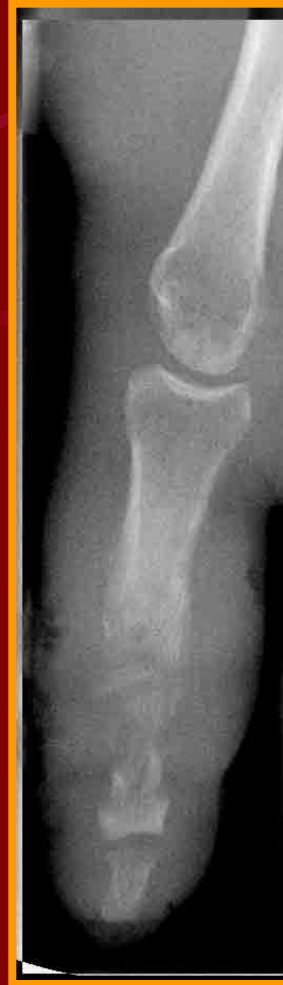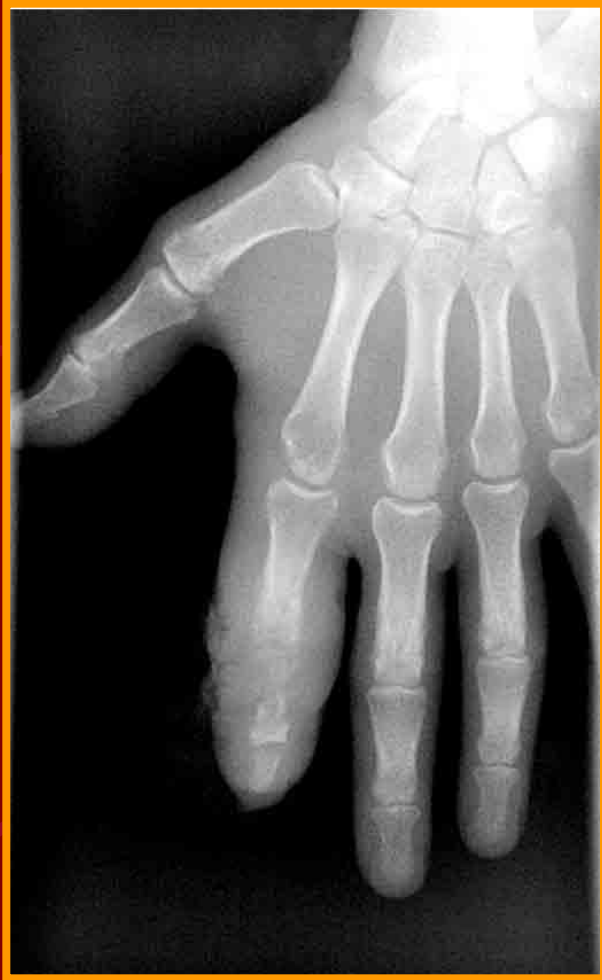- полное рассасывание;
- замещение грануляциями, фиброзной или жировой тканью;
- разжижение (колликвационный некроз);
- вживление (замещение костной тканью) или отторжение.

Асептический остеонекроз



Асептический остеонекроз внутреннего мыщелка бедренной кости с полной отшнуровкой некротизированного фрагмента (красные стрелки), нарушением взаимоотношения в суставе (подвывих голени кнаружи) – болезнь Кенига

Септический остеонекроз



Септический остеонекроз средней фаланги и головки основной фаланги II пальца правой кисти при травматическом остеомиелите


Секвестрация – отторжение омертвевшего участка КОСТИ

Виды секвестров:

- губчатые;
- кортикальные.

По отношению к секвестральной полости секвестры подразделяются на:

- расположенные внутри полости;
- пенетрирующие;
- расположенные вне полости.



А – корковый секвестр, Б – центральный секвестр, В – проникающий секвестр,
Г – тотальный секвестр

Секвестрация

Рентгенологическая картина

□ повышенная интенсивность тени некротизированного **остеоинфаркта:**

- перерыв костных балок на границе уплотненного участка;
- полоса просветления разной ширины, отделяющая этот участок от неизменной кости (зона остеолиза) – секвестрация.

Исходы секвестрации:

- полное рассасывание;
- замещение грануляциями, фиброзной или жировой тканью;
- разжижение (колликвационный некроз);
- вживление (замещение костной тканью) или отторжение.



Изменения надкостницы

Периостальная реакция – это реакция надкостницы на то или иное раздражение, как при поражении самой кости и окружающих ее мягких тканей, так и при патологических процессах в отдаленных от кости органах и системах

Виды периостальных реакций:

- ▣ ***Периостит*** – реакция надкостницы на *воспалительный процесс* (травму, остеомиелит, сифилис и т.п.);
- ▣ ***Периостоз*** – реакция надкостницы, обусловленная *невоспалительным процессом* (функционально-адаптационным, токсическим).

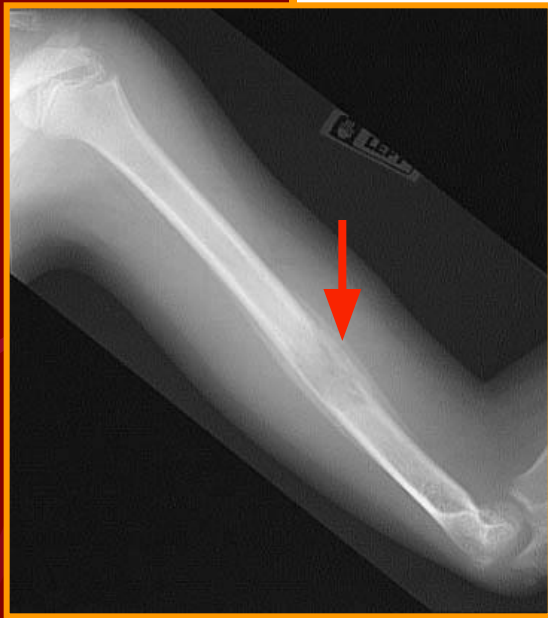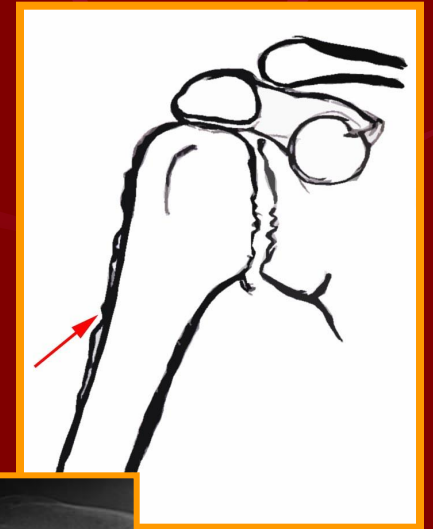
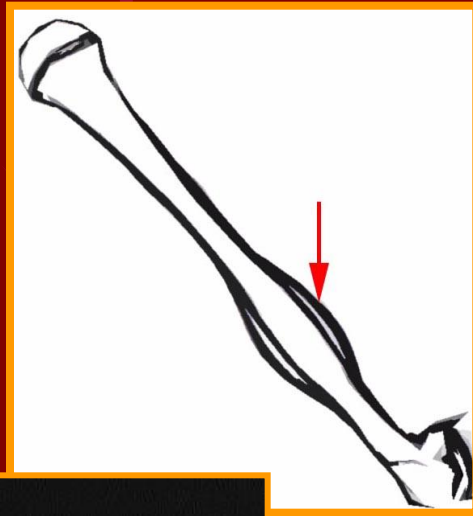
Периостальные реакции

Рентгенологическая картина характеризуется рисунком, локализацией и протяженностью, количеством пораженных костей

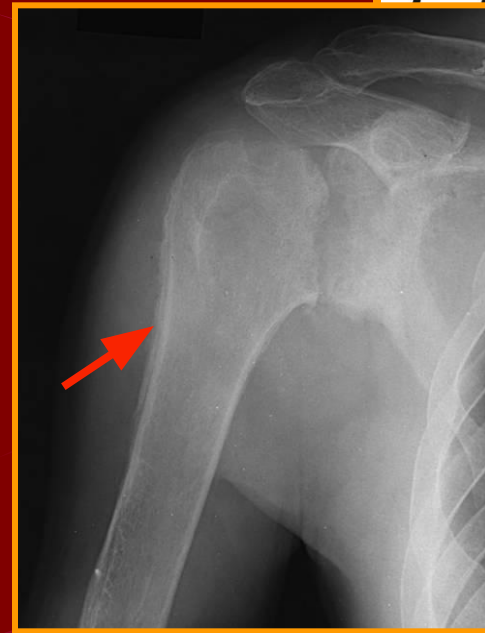
Рисунок периостальных наслоений:

- линейный (отслоенный) периостит;
- слоистый (луковичный) периостит;
- бахромчатый (разорванный) периостит;
- кружевной (гребневидный) периостит;
- игольчатый (спикулообразный) периостит;
- периостит в виде «козырька Кодмена»;
- оссифицирующий ассимилированный периостит.

Периостальные реакции

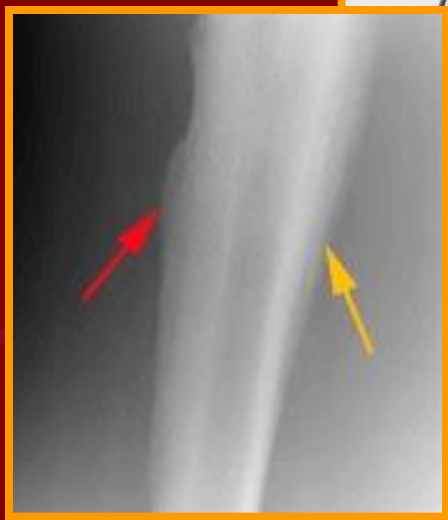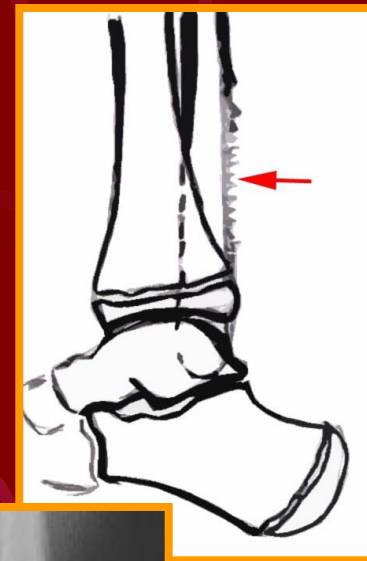
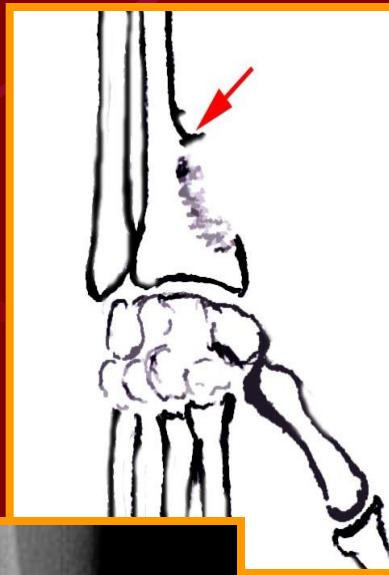
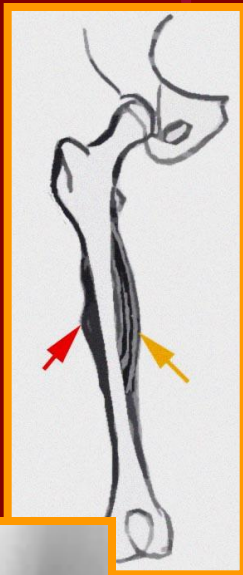


Линейный периостит

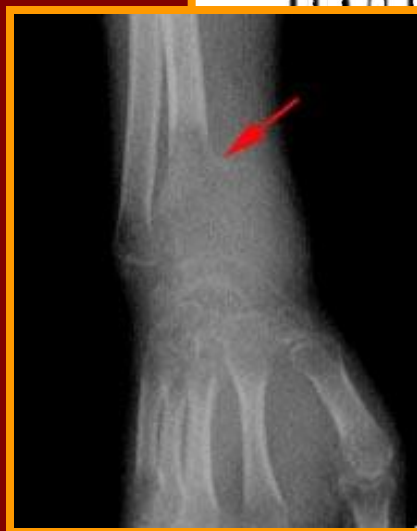

Бахромчатый периостит

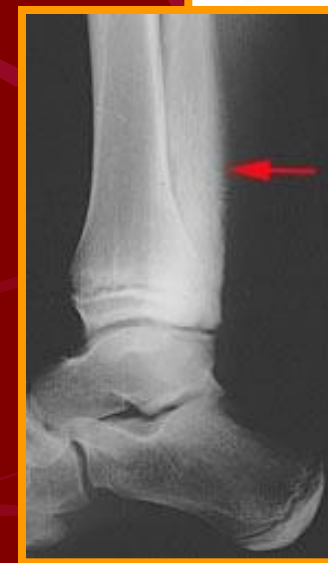Периостальные реакции



Оссифицирующий
ассимилированный
периостит



«Козырек Кодмана» при
остеогенной саркоме



Спикулообразный
периостит

Изменения суставов



Воспалительные изменения – артриты, к которым относятся асептические и инфекционные процессы.

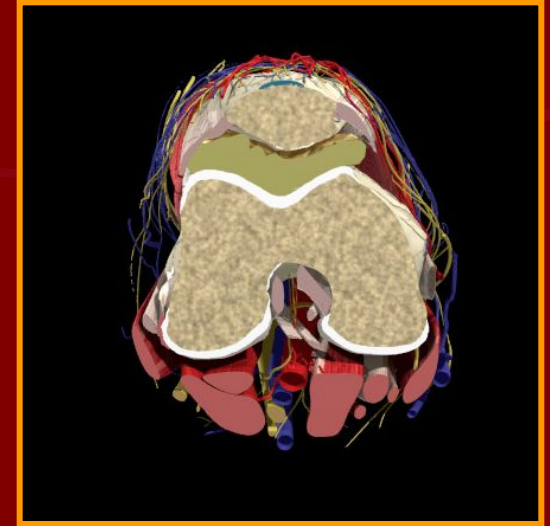
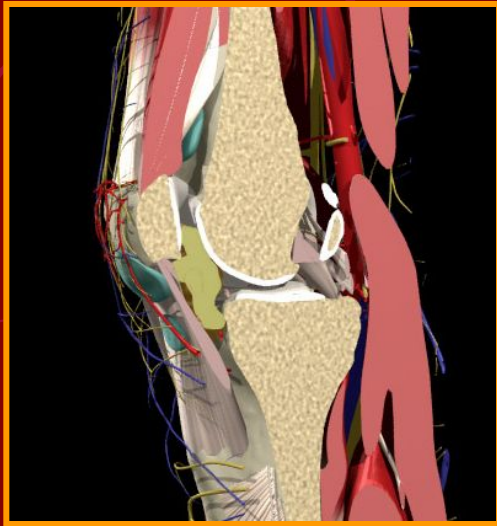
Инфекционное поражение может быть как специфического, так и неспецифического характера.

Дегенеративные изменения – артрозы:

- первичные (первично-хрящевые, первично-костные);
- вторичные, исходная стадия артритов (артрито-артрозы, вторичный деформирующий артроз).

Дистрофические изменения – артропатии (неврогенные, обменные).

Воспалительные изменения суставов



Локализация воспалительных изменений:

Синовит – поражение синовиальной оболочки;

Капсулярная флегмона – поражение синовиальной оболочки;

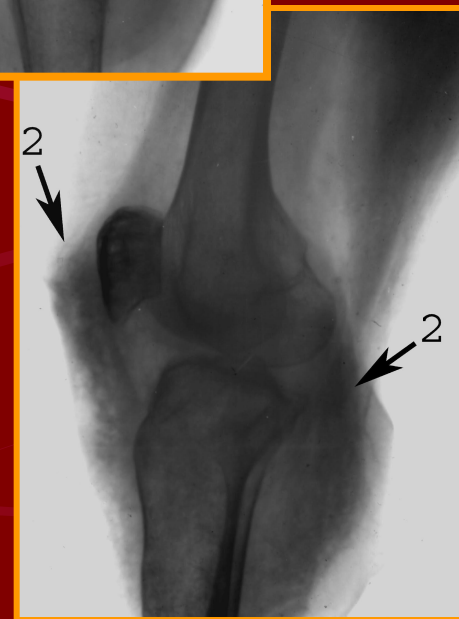
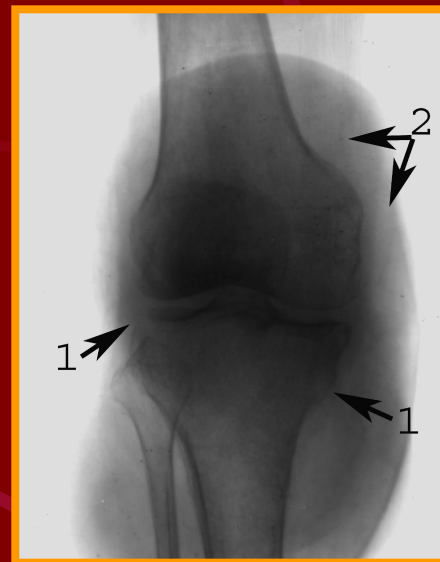Панартрит – поражение синовиальной оболочки, суставного хряща и суставных поверхностей;

Периартрит – изменения в периартикулярных тканях.

Воспалительные изменения суставов

Рентгенологические симптомы:

- остеопороз;
- сужение рентгеновской суставной щели, нарушение соотношений в суставе;
- разрушение замыкательной костной пластинки в зоне поражения;
- деструктивные изменения в субхондральной кости и в местах прикрепления капсулы;
- реакция окружающих мягких тканей.



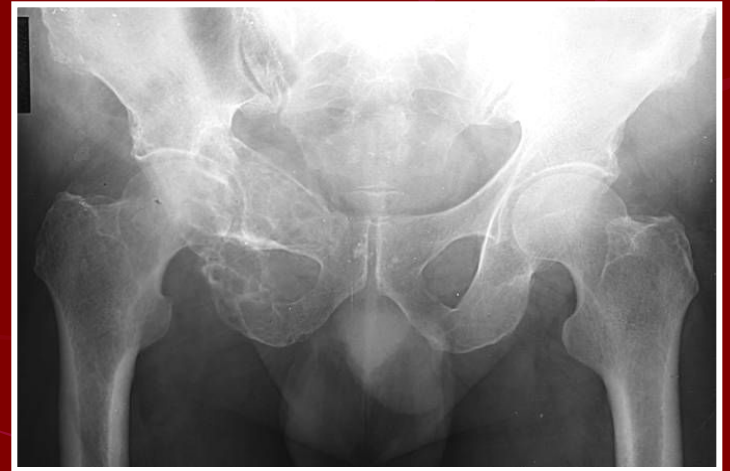• *Воспалительные изменение суставов*

Исходы:

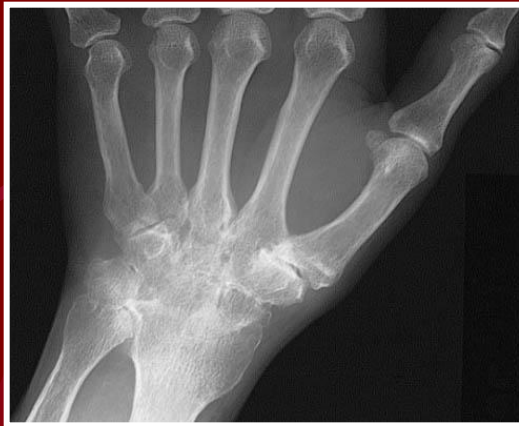Остеоартроз;

Атрофия кости;

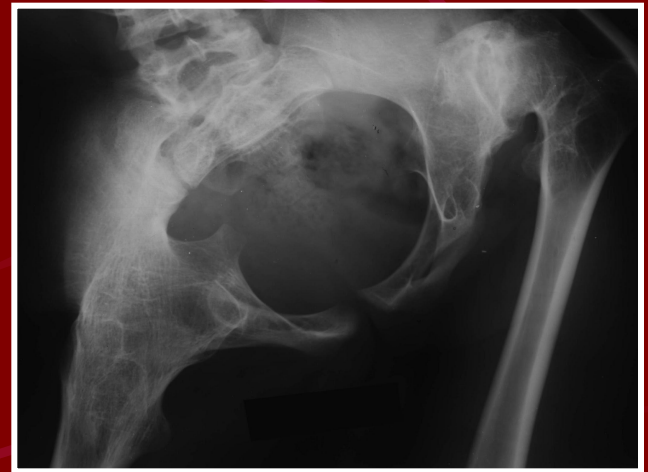Анкилоз (костный, фиброзный)



Деформирующий артроз



Фиброзный анкилоз, атрофия,
деструкция кости



Костный анкилоз

• Дегенеративные изменения суставов

Стадии развития деформирующего артроза:

1 - начальная: незначительное снижение высоты рентгеновской суставной щели, незначительные краевые костные разрастания;

2 - выраженных изменений: значительное снижение высоты рентгеновской суставной щели (на $\frac{1}{2}$), выраженные краевые костные разрастания, субхондральный остеосклероз;

3 - резко выраженных изменений: снижение высоты рентгеновской суставной щели вплоть до ее отсутствия, выраженные краевые костные разрастания, остеосклероз, деформация костей, нарушение двигательных функций сустава.

