

***МАТОЧНЫЕ
КРОВОТЕЧЕНИЯ В
ГИНЕКОЛОГИИ***



КЛИНИЧЕСКИЕ ГРУППЫ

- Ювенильные
- Детородного возраста
- Пременопаузы
- Постменопаузы



Ювенильные кровотечения

- ***Ациклические маточные кровотечения у девушек пубертатного возраста, чаще ановуляторные на фоне атрезии фолликулов***

АЛГОРИТМ ДИАГНОСТИКИ

- **Обязательные общие специальные методы**
- **Подробный анализ крови с определением факторов и времени свертывания**
- **УЗИ гениталий**
- **Гистероскопия (при особой необходимости)**

Диф. диагностика

- **Заболевание крови**
- **Заболевания печени**
- **Гормоноактивная опухоль яичника (феминизирующая)**
- **Воспаление матки (туберкулез)**
- **Прерывание беременности**

ТАКТИКА ПРИ ЮМК

- **ГЕМОСТАЗ**

 - *консервативный*

 - негормональный*

 - гормональный (возраст старше 14 лет*

 - Нв ниже 80г/л). Монофазные СПГ с
4- 6тб – 21 день*

- **РЕГУЛЯЦИЯ ЦИКЛА**

 - негормональная (ИРТ, витаминотерап.)*

 - гормональная (СПГ в коротком и
длинном цикл.режиме)*



Маточные кровотечения детородного возраста

- **ДМК** является диагнозом «исключения».
- **Наиболее частые причины:**
 - беременность и ее прерывание
 - ГЗЗ (субмукозная миома матки, ГПЭ, эндометриоз)
 - воспалительные заболевания матки и придатков

АЛГОРИТМ ДИАГНОСТИКИ

- **Обязательные общие и специальные методы исследования**
- **УЗИ гениталий**
- **Моча на ХГ**
- **Пункция брюшной полости**
- **Лапароскопия**
- **Выскабливание эндометрия**

Кровотечения периода пременопаузы

- ***ДМК ановуляторные на фоне персистенции фолликулов***

- ***ГЗЗ***

- ***Рак эндометрия***



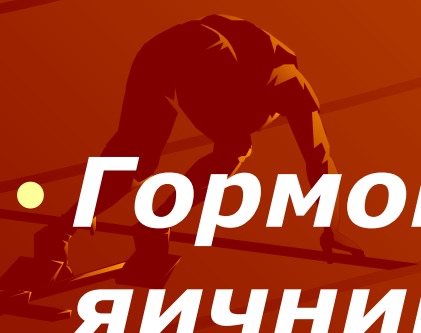
ТАКТИКА

- **Раздельное
диагностическое
выскабливание слизистой
матки и цервикального
канала является
обязательным лечебно-
диагностическим этапом**

КРОВОТЕЧЕНИЯ В ПОСТМЕНОПАУЗЕ

- ***Всегда грозный симптом злокачественного заболевания, требующего госпитализации и тщательного обследования больной***

Диф. диагностика

- **Рак эндометрия**
 - **Рак шейки матки**
 - **Гормоноактивная опухоль яичника**
 - **Атрофический кольпит**
- 
- A silhouette of a person in a starting crouch on a track, positioned in the lower-left quadrant of the slide. The person is leaning forward with their hands on the ground and feet in starting blocks, ready to begin a race. The background is a warm orange gradient with curved lines.

Алгоритм обследования

- **онкоцитология эндометрия (аспират, смыв)**
- **гистероскопия или гистерография**
- **прицельная биопсия эндометрия**
- **раздельное д/выскабливание цервикального канала и полости матки**
- **УЗИ гениталий**
- **Лапароскопия(при необходимости)**

СПАСИБО

