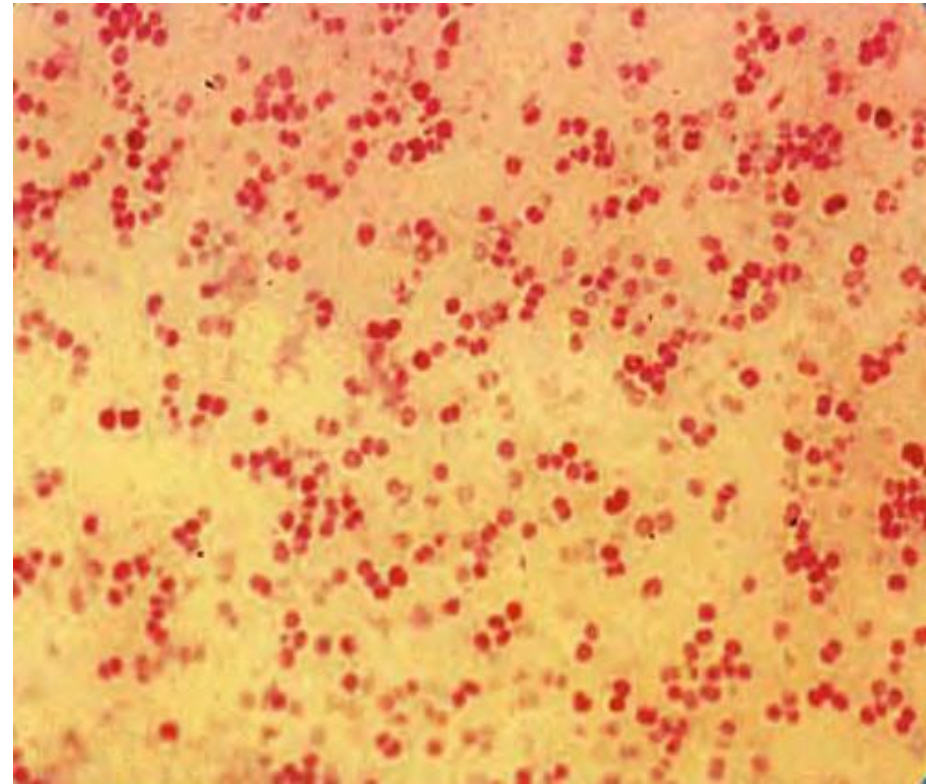
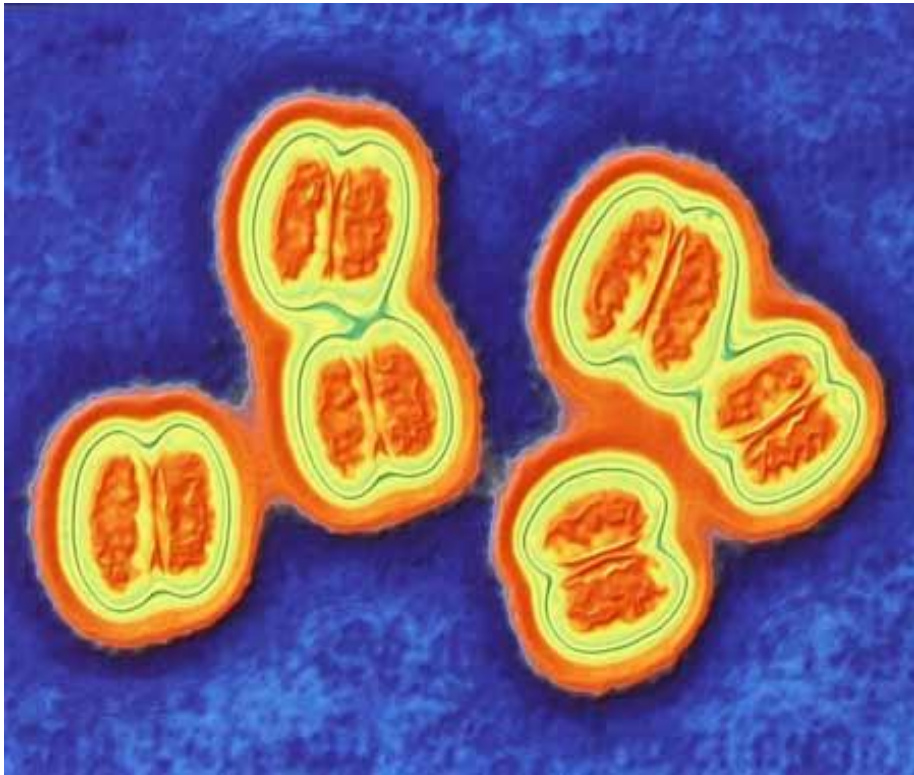


A microscopic view of meningococci, showing numerous pairs of spherical bacteria (diplococci) and some larger, more complex structures. The bacteria are stained in shades of red and orange, set against a dark blue background with bright, out-of-focus light spots.

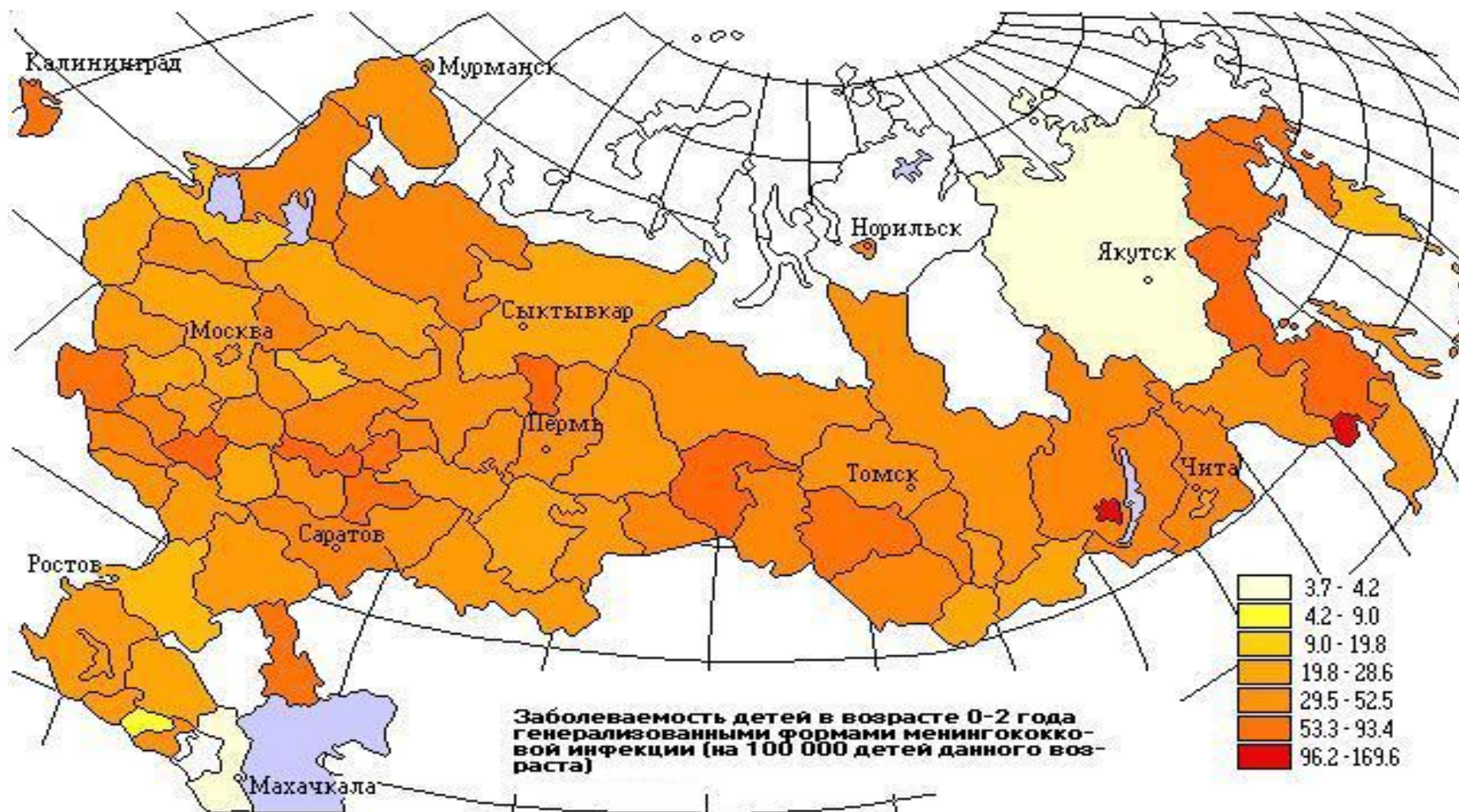
Менингококковая инфекция

Этиология



Возбудитель: *Neisseria meningitidis*

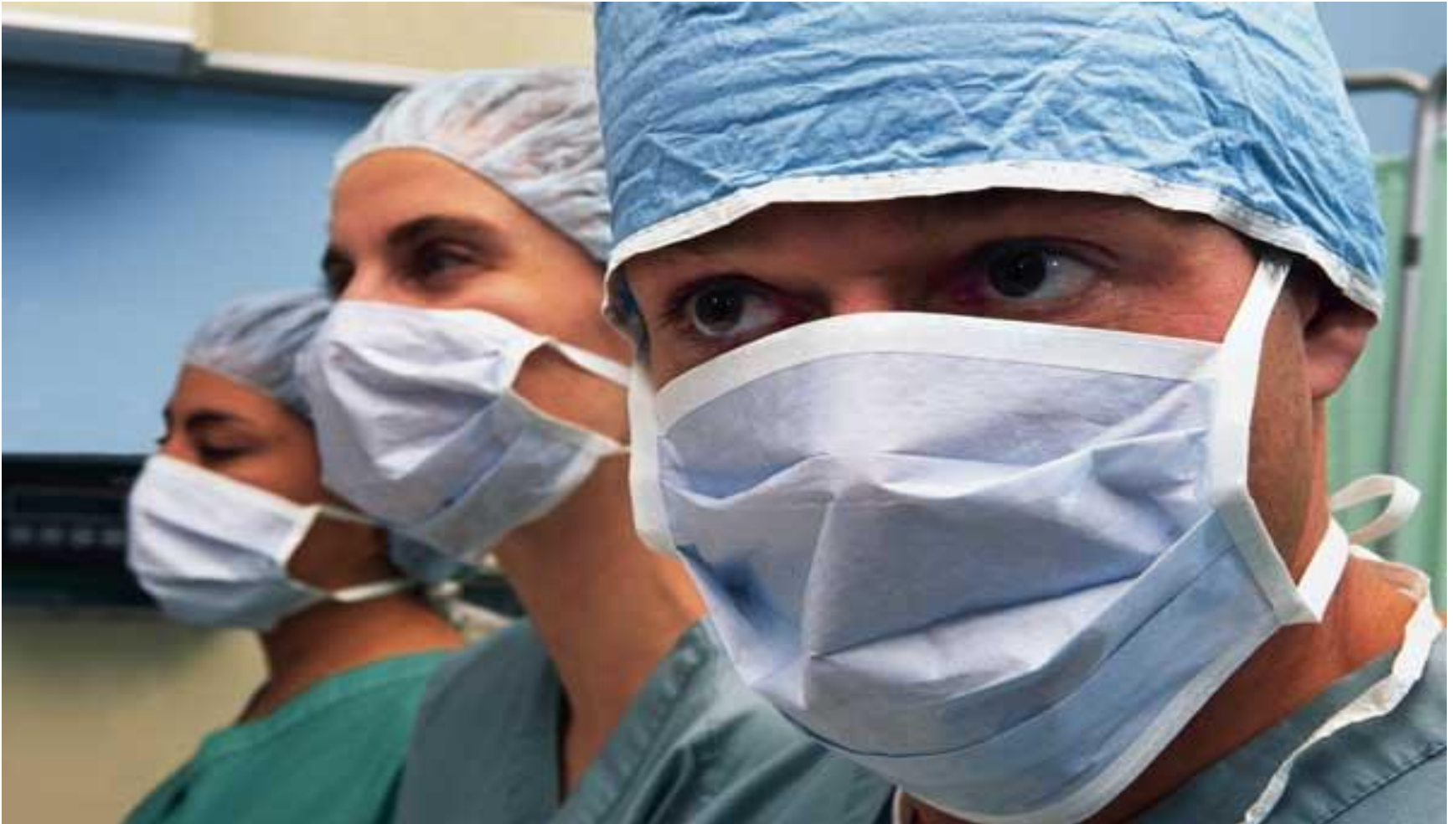Распространенность менингококковой инфекции



Эпидемиология

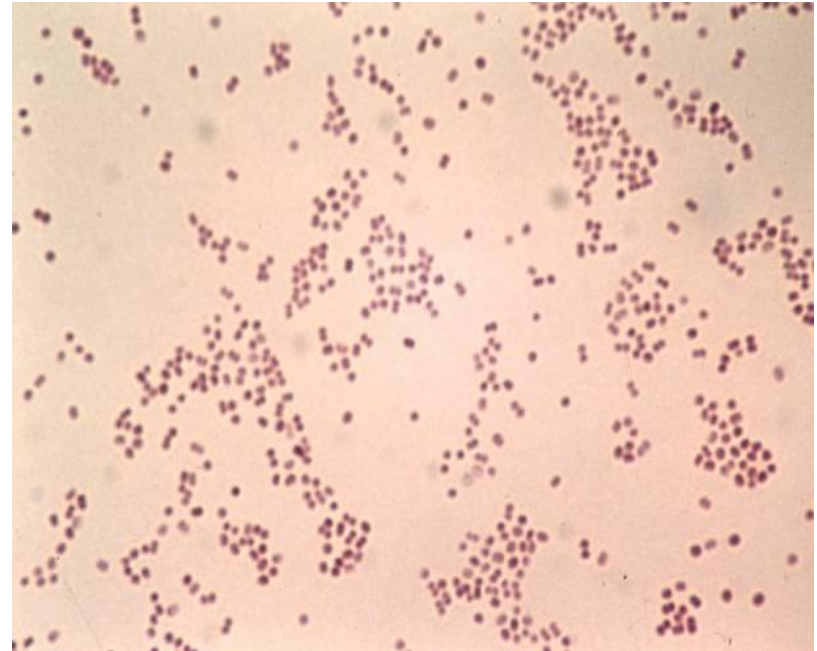
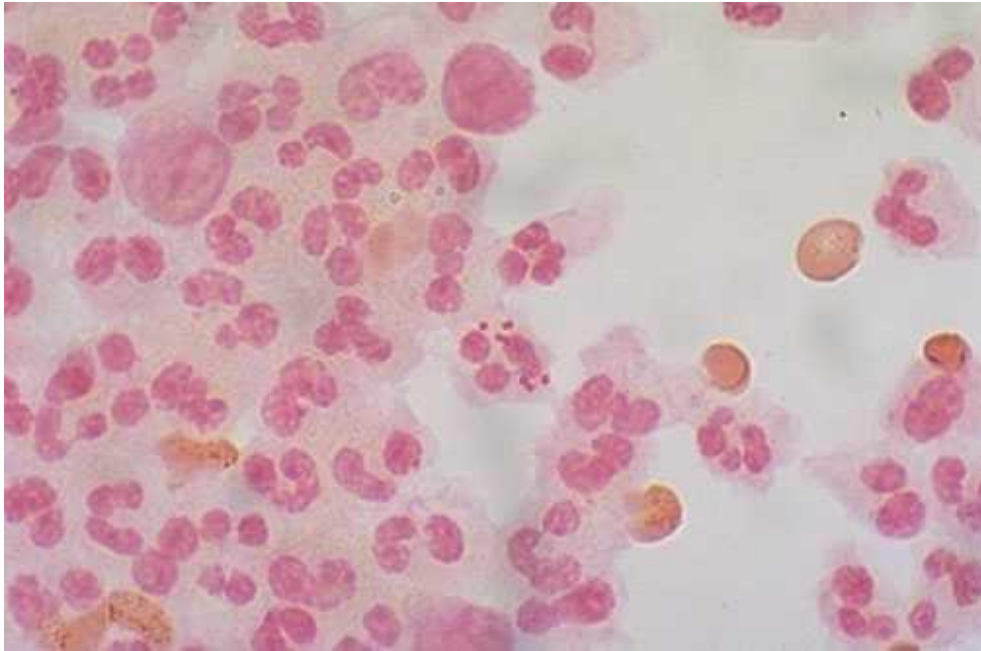


Источник инфекции: больной человек и бактерионоситель.

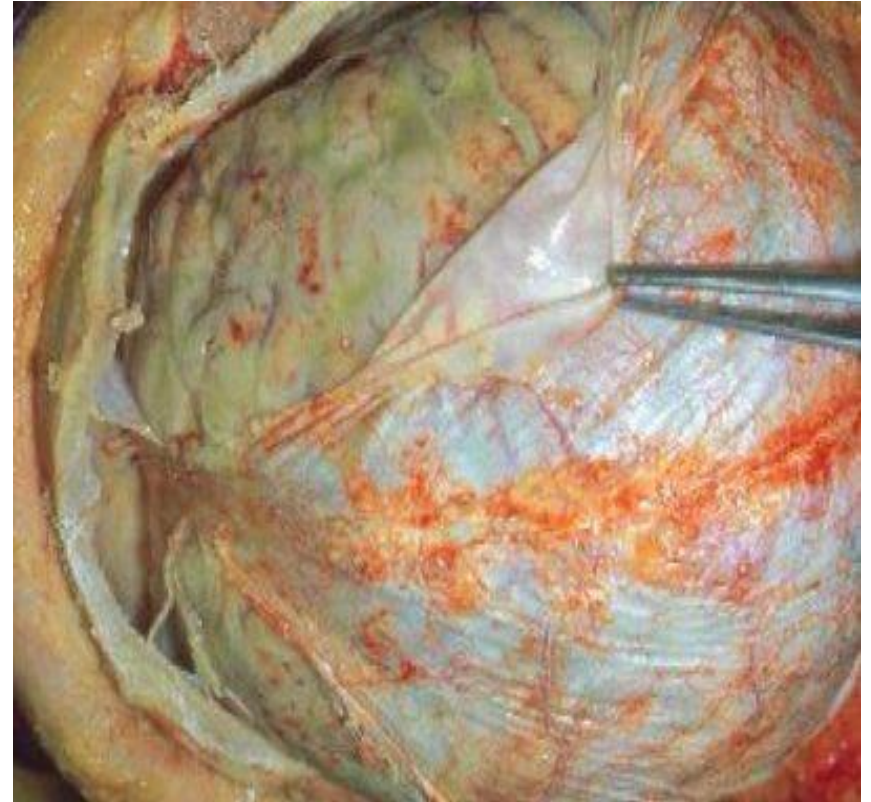
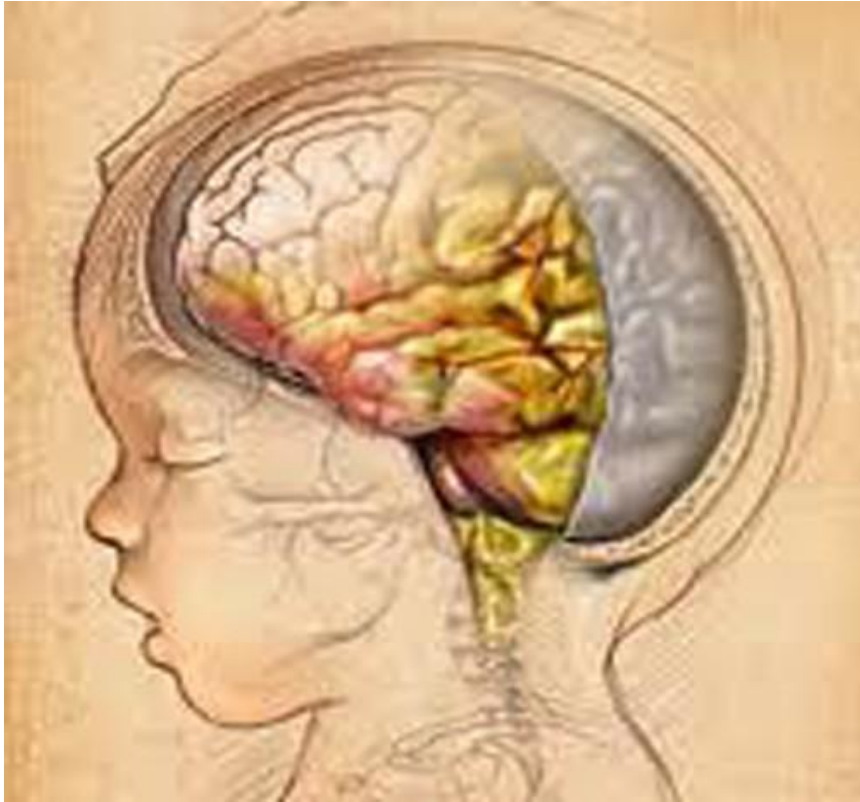

Механизм передачи: воздушно-капельный

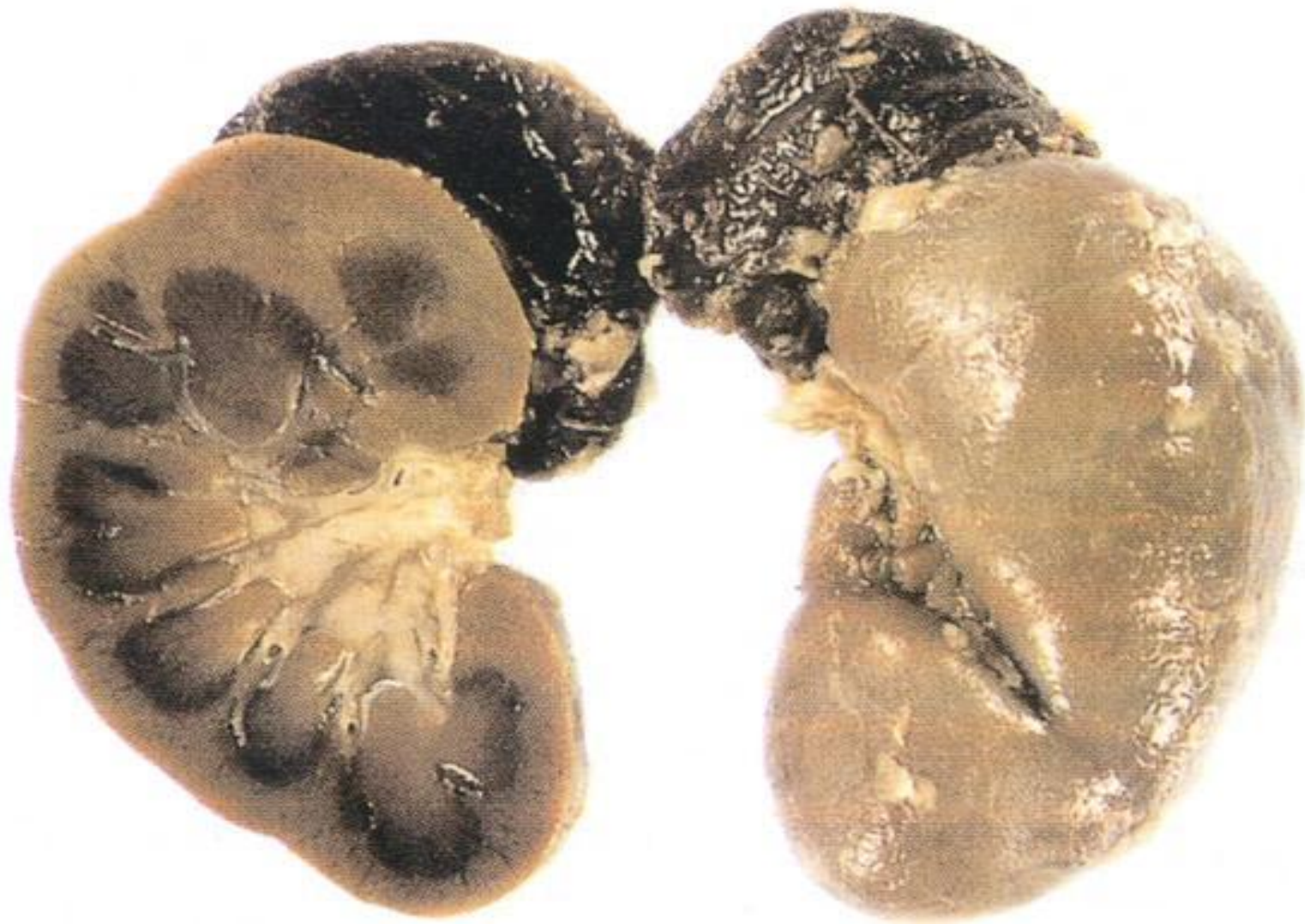Патогенез



Бактериемия



Поражение мягких мозговых оболочек



Поражение надпочечников

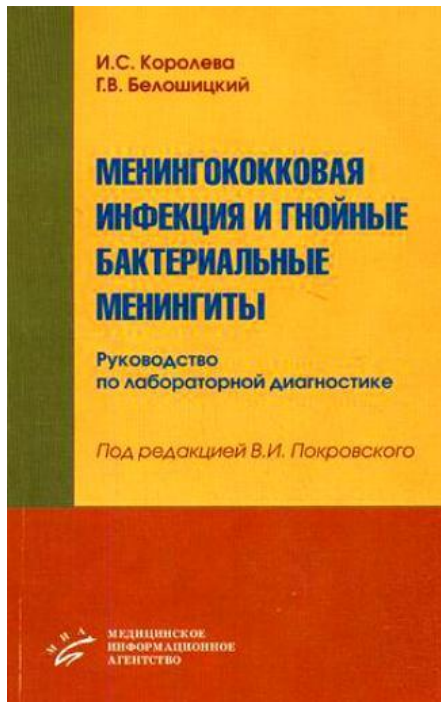
Классификация

Локализованные формы:

- Назофарингит
- Бактерионосительство

Генерализованные формы

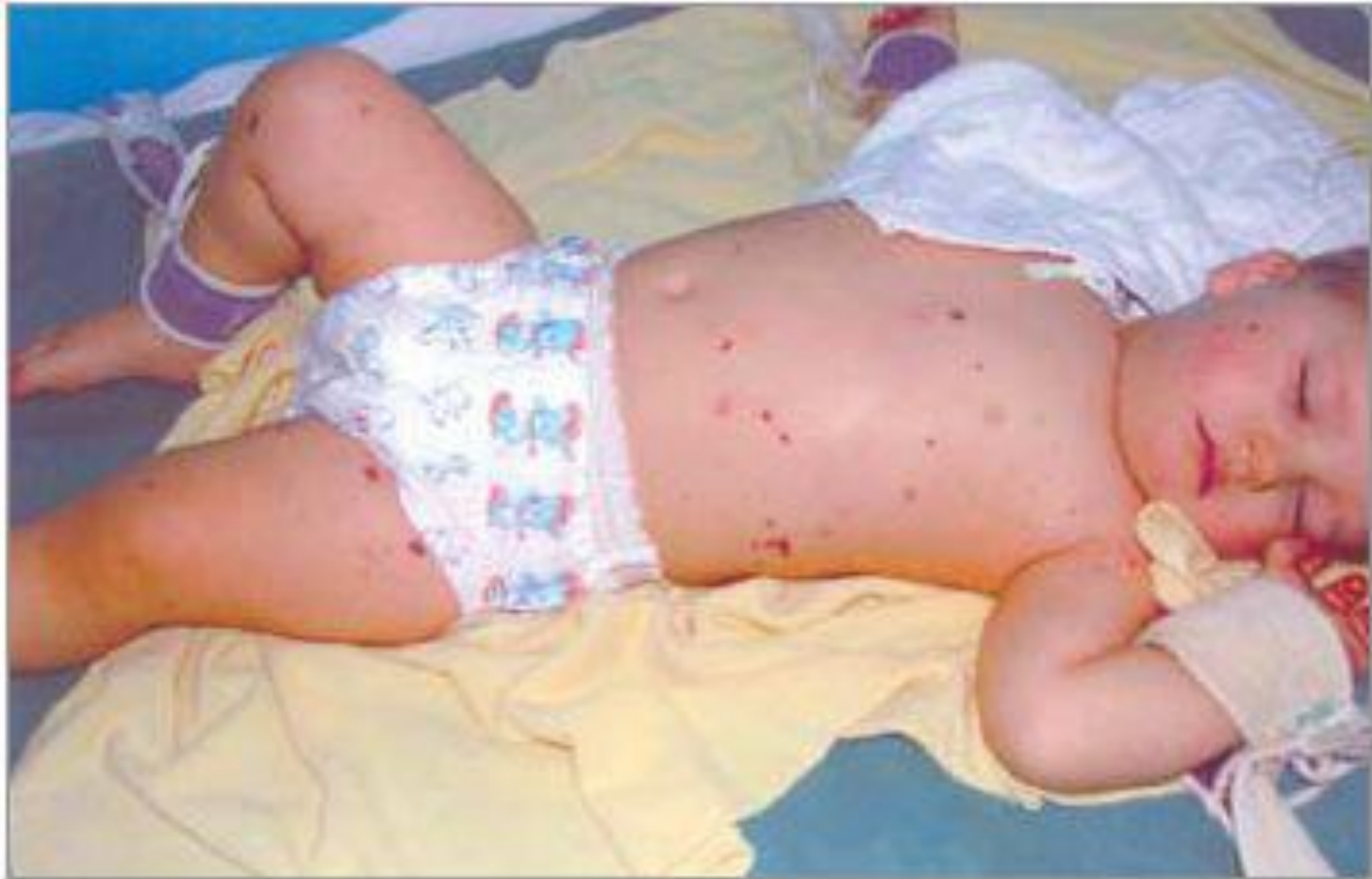- Менингококкцемия
- Гнойный менингит
- Смешанные формы
- Молниеносная форма



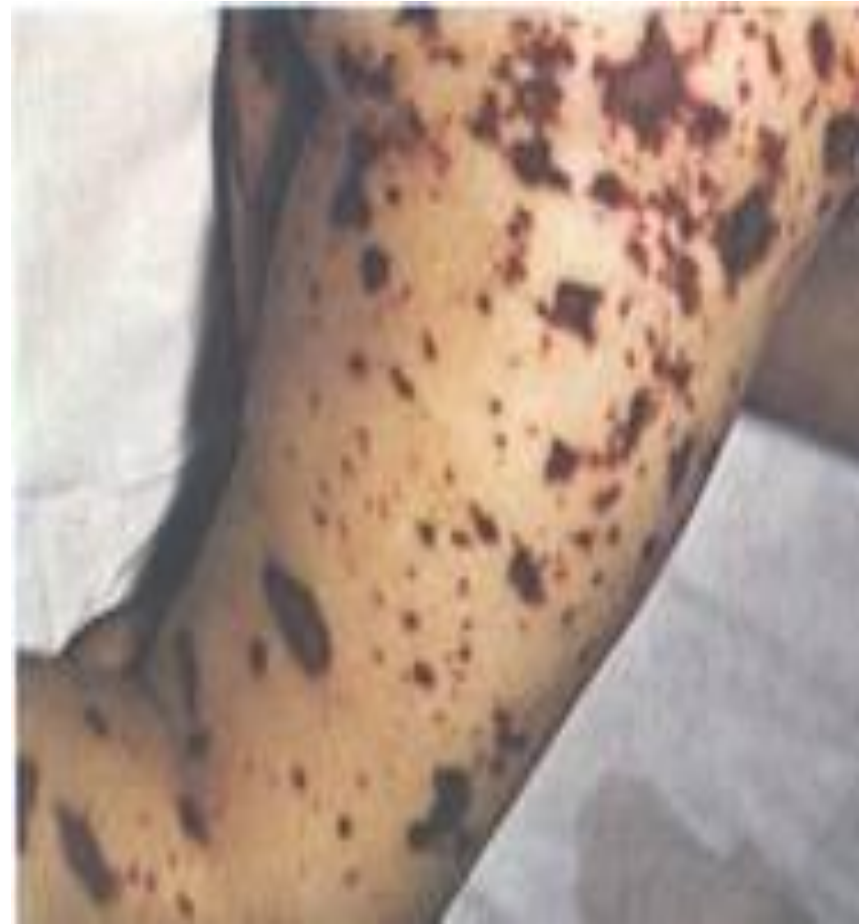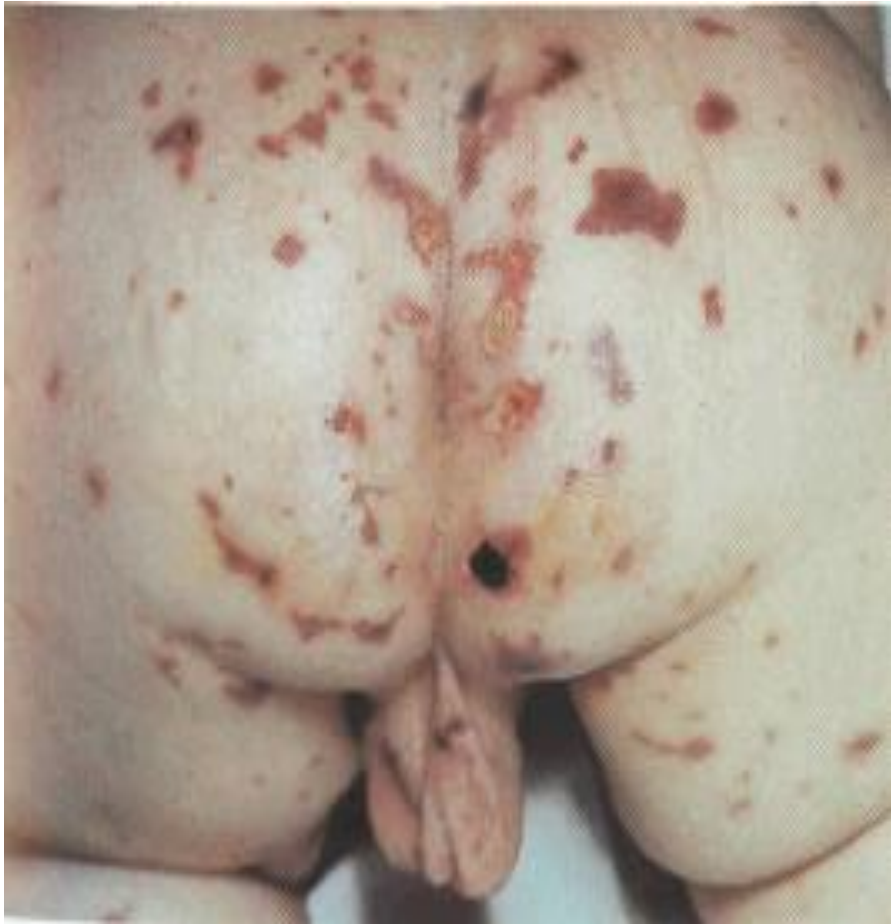Клиника



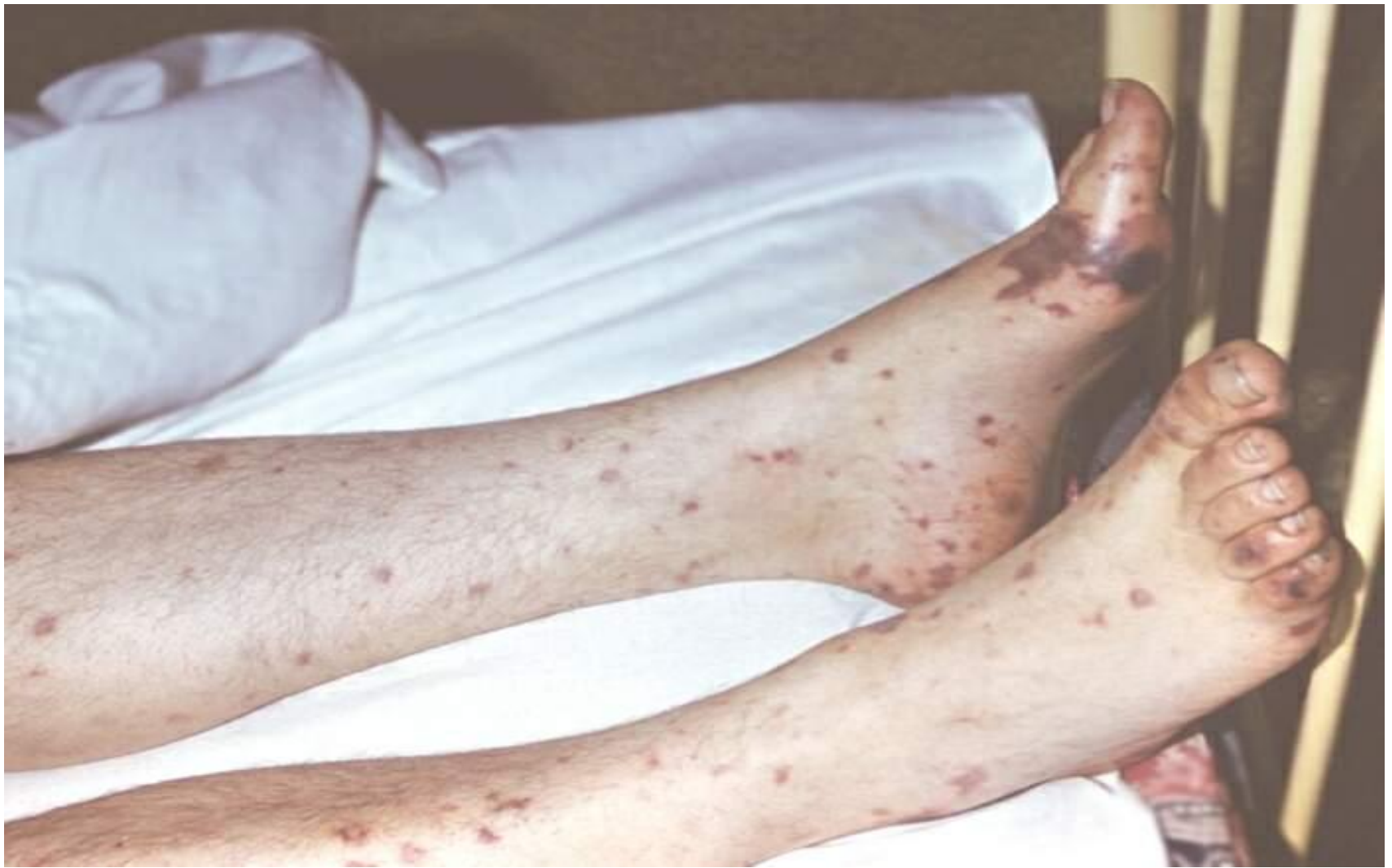Подъем температуры до высоких цифр



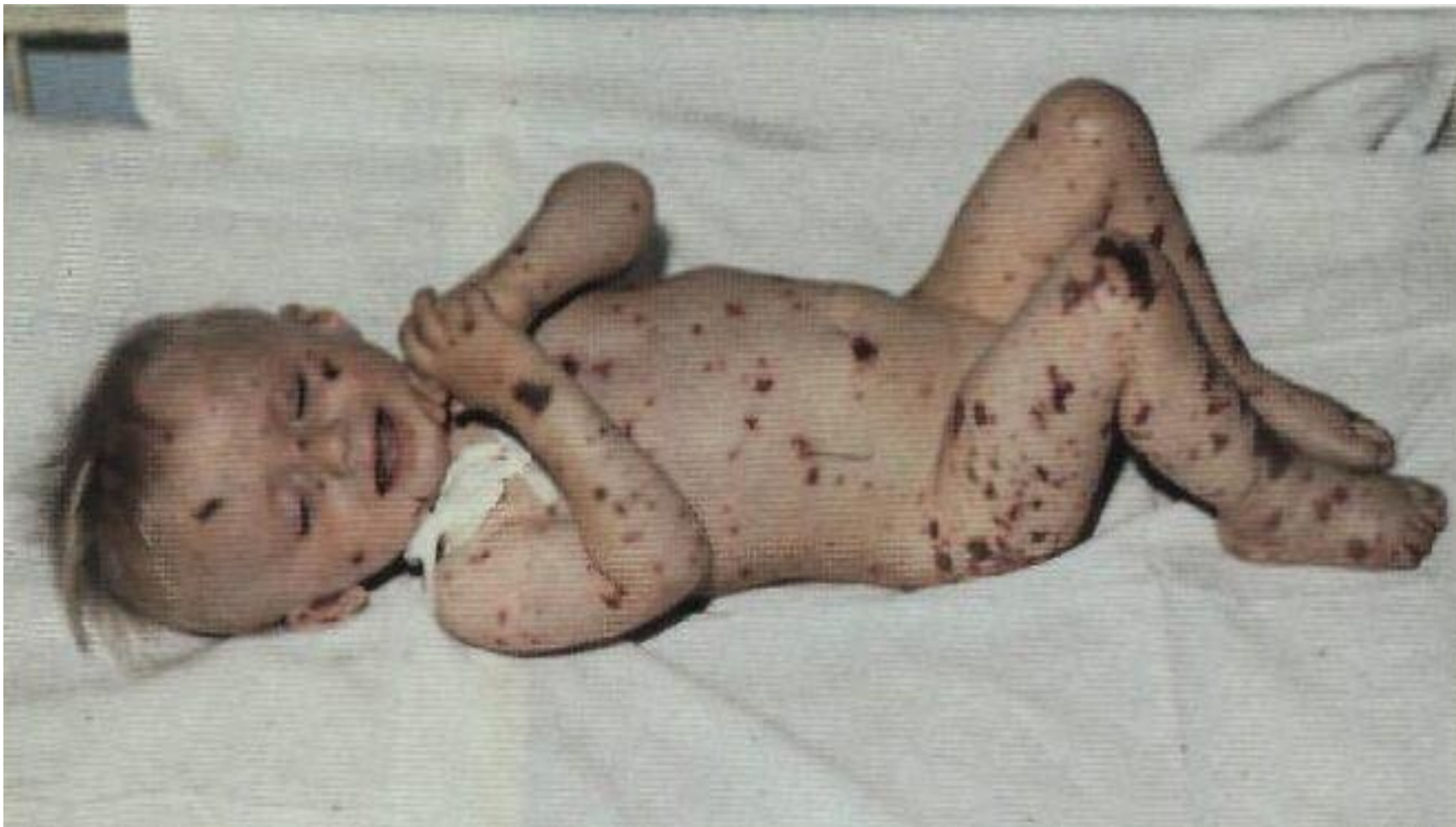Интоксикационный синдром



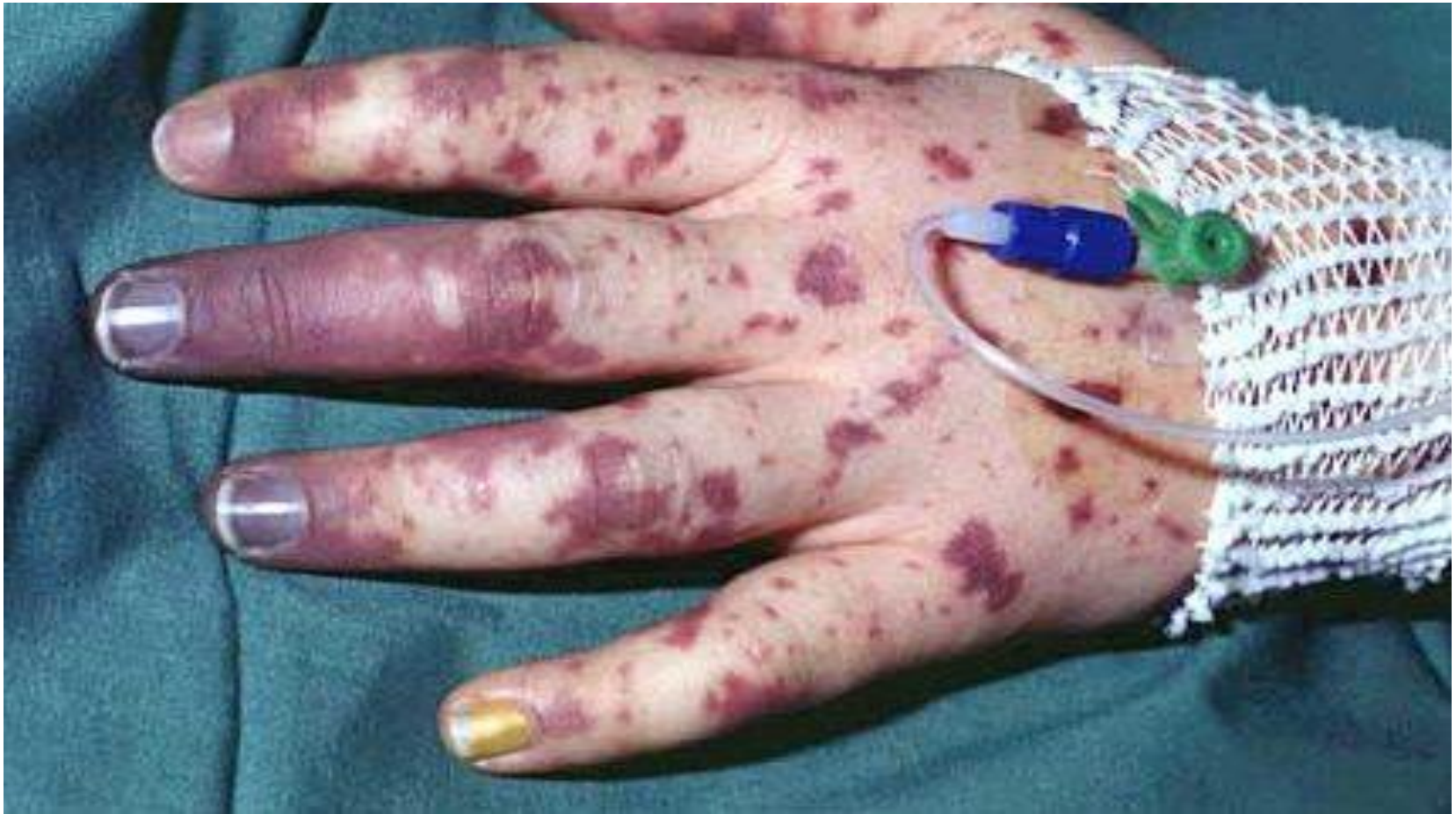Сыпь при менингококкцемии



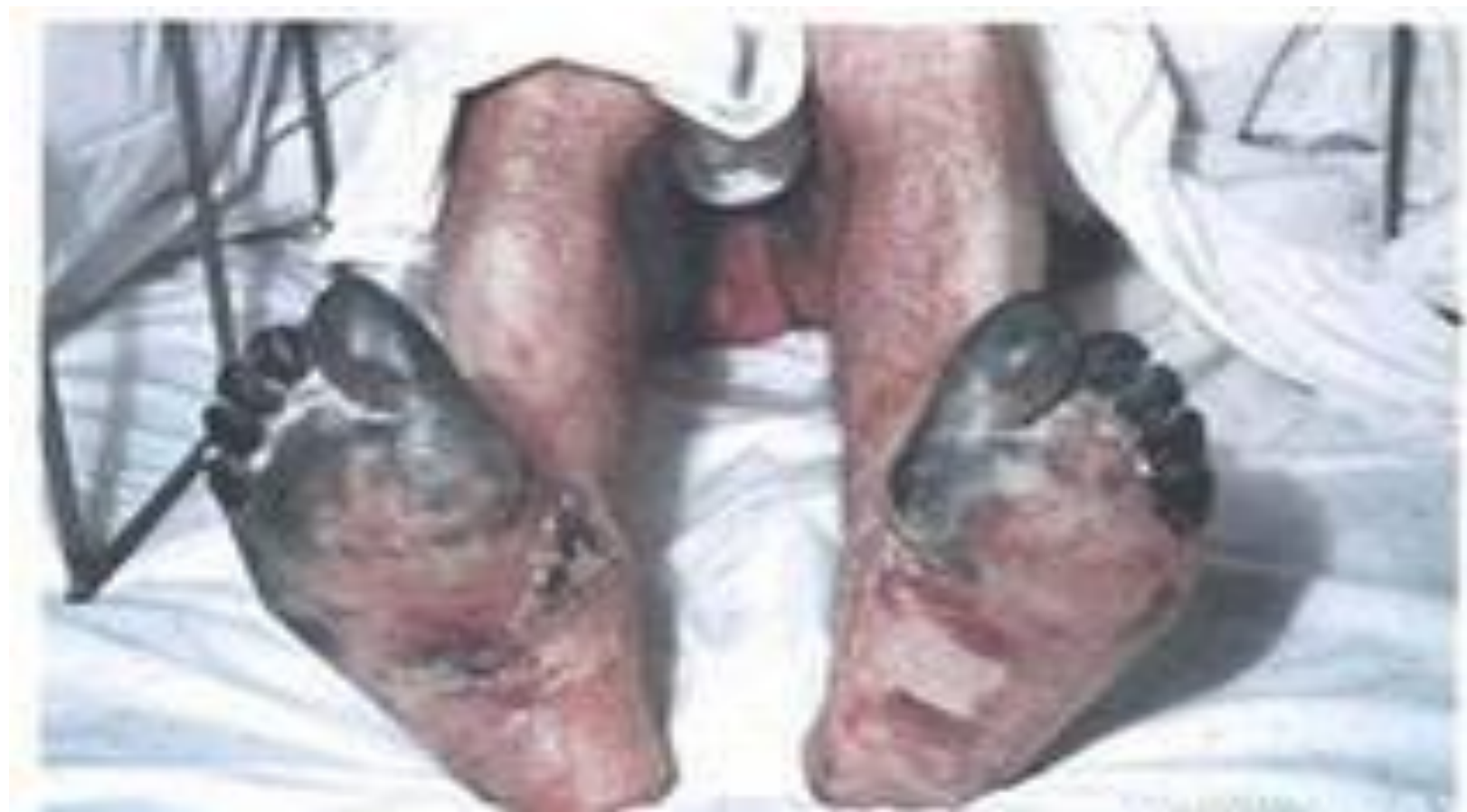Сыпь при менингококкцемии



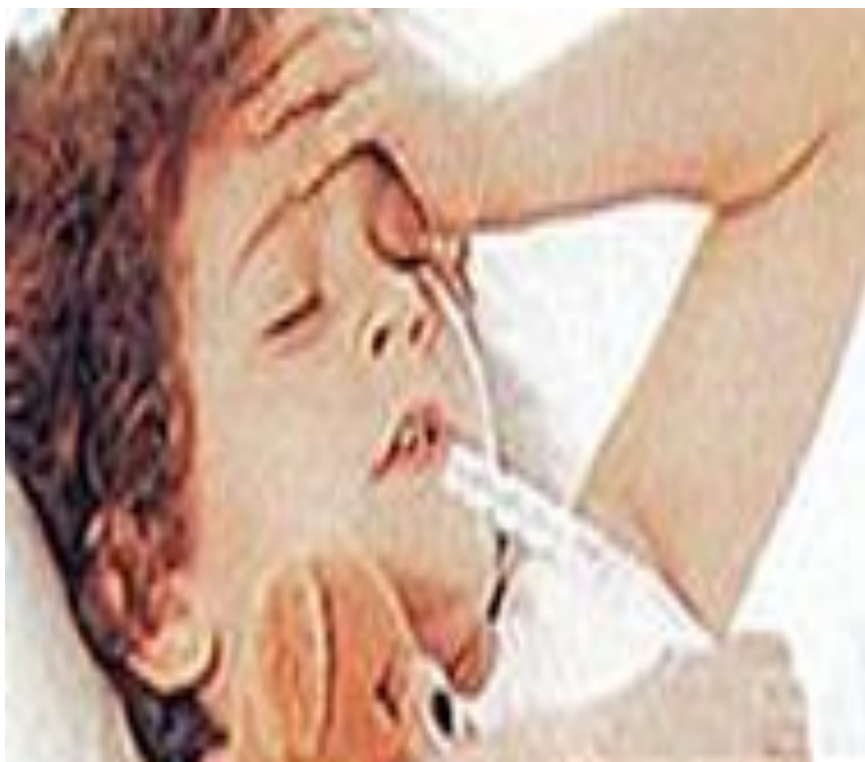Сыпь при менингококкцемии



Сыпь при менингококкцемии



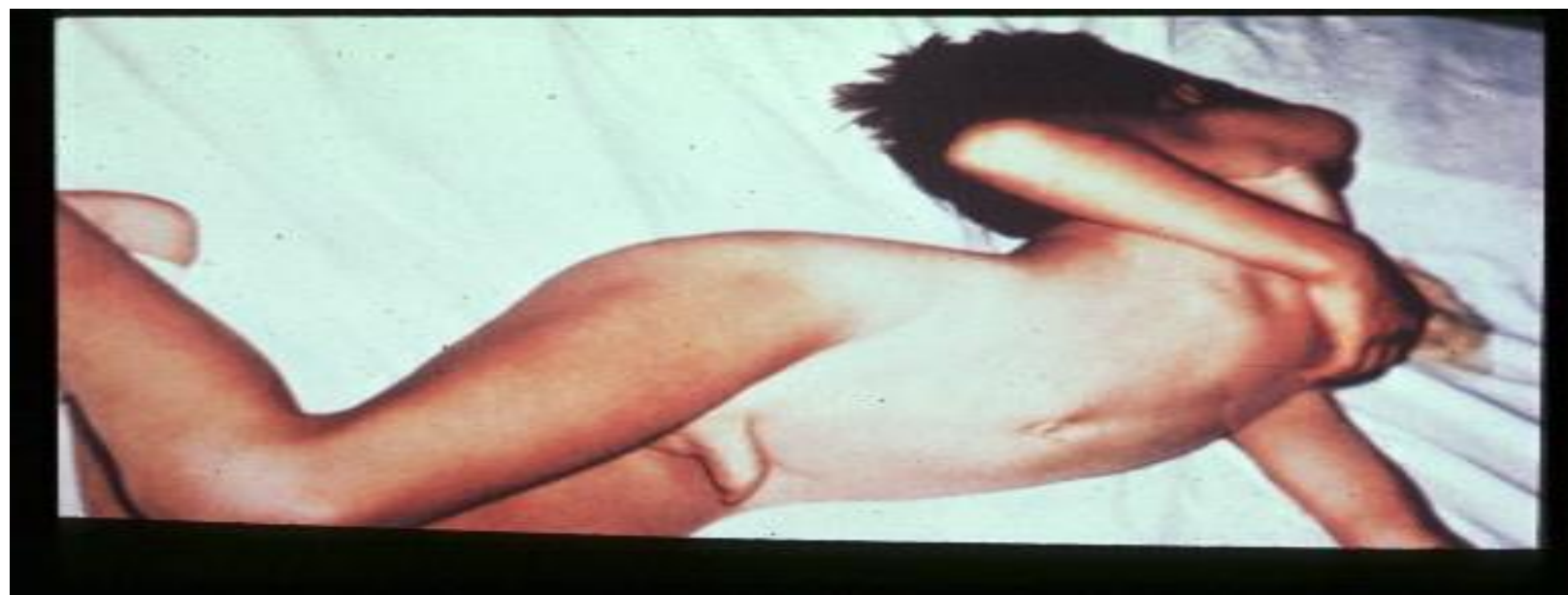Некрозы



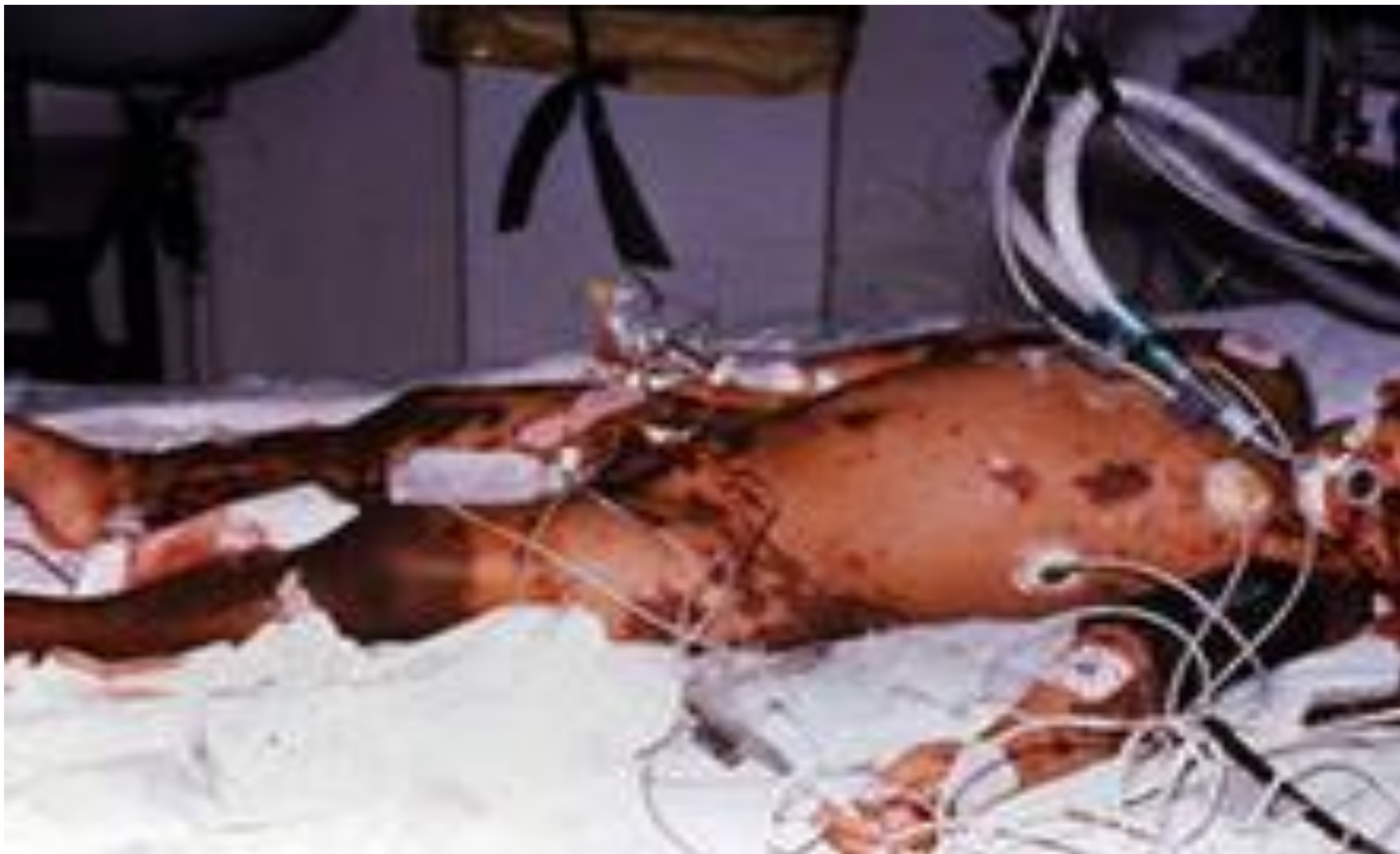**Общемозговые симптомы
при менингите**



119
Менингококковый менингит. Характерная поза больного.



Поза легавой собаки

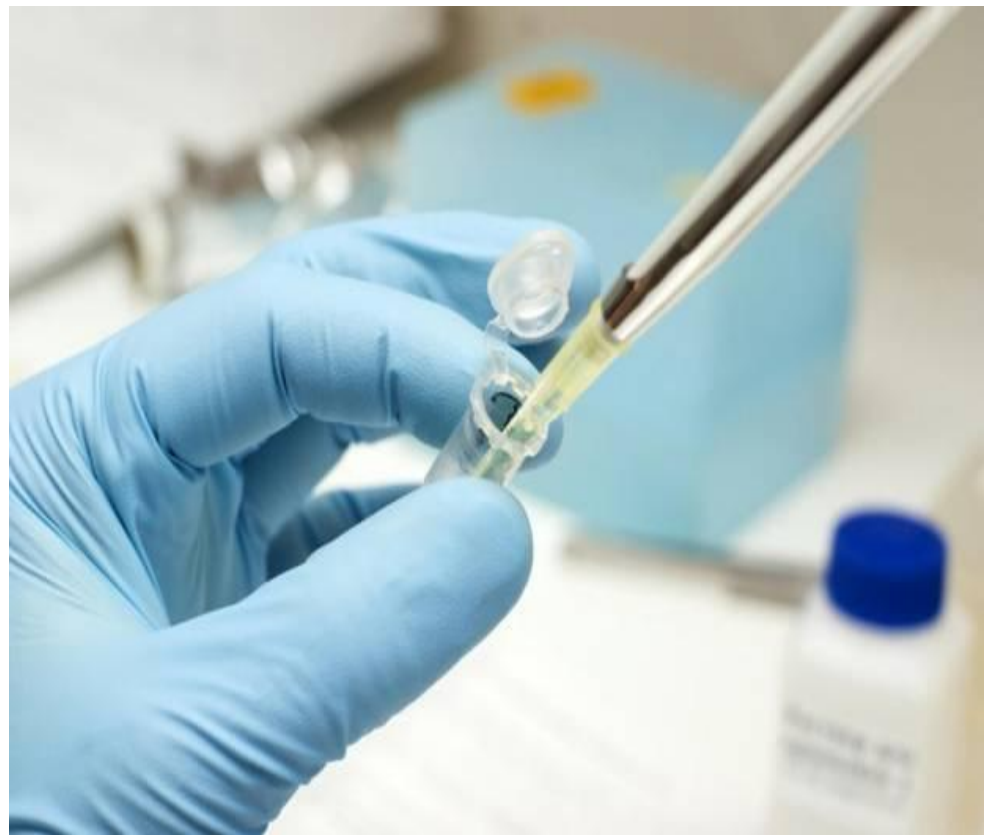
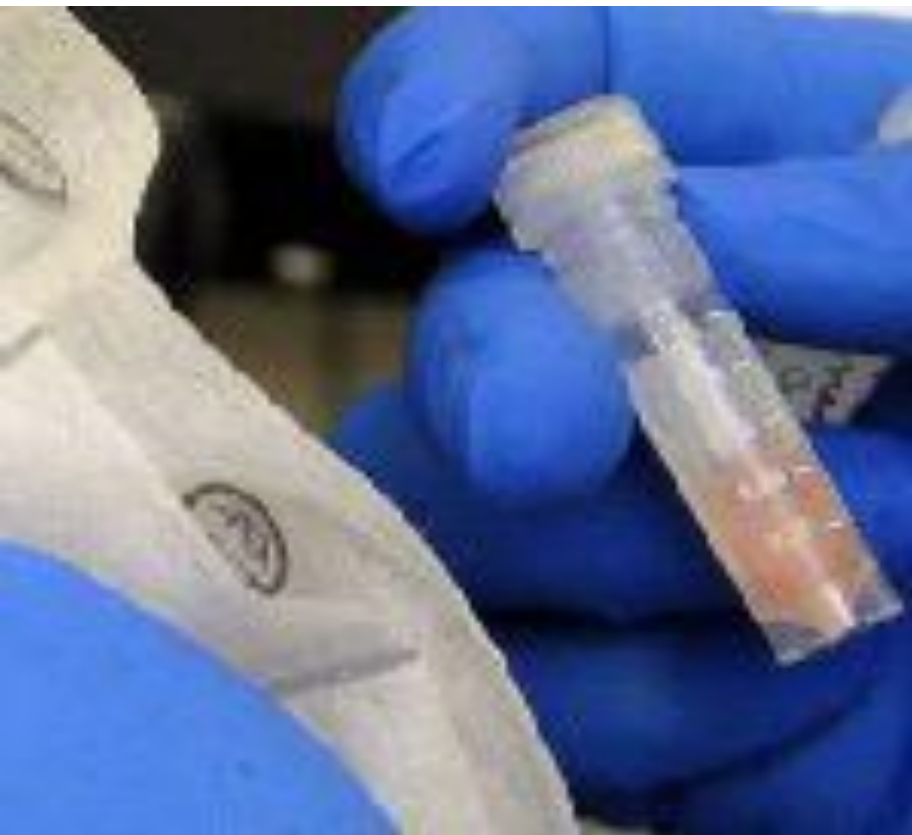
Молниеносная форма

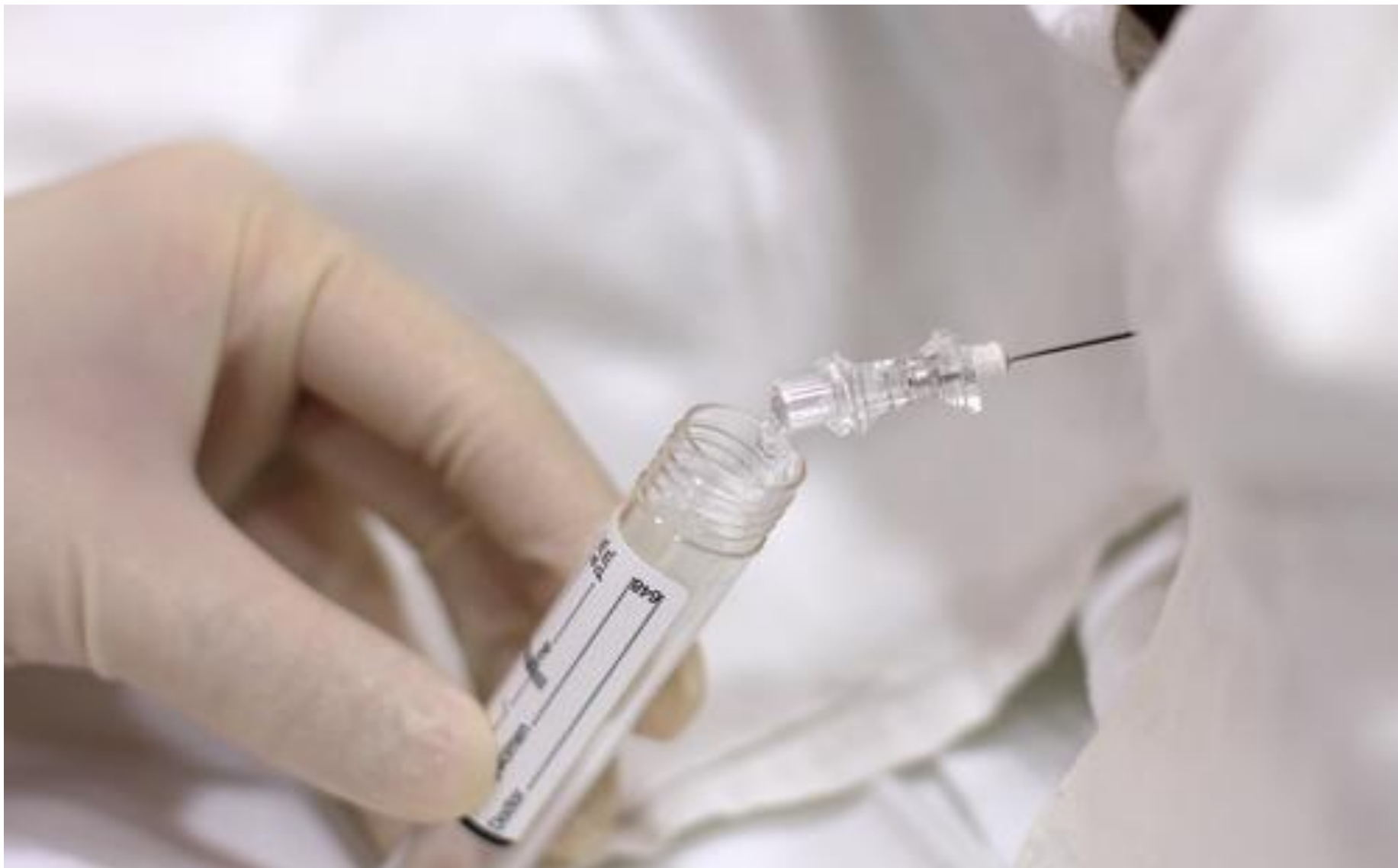Диагностика



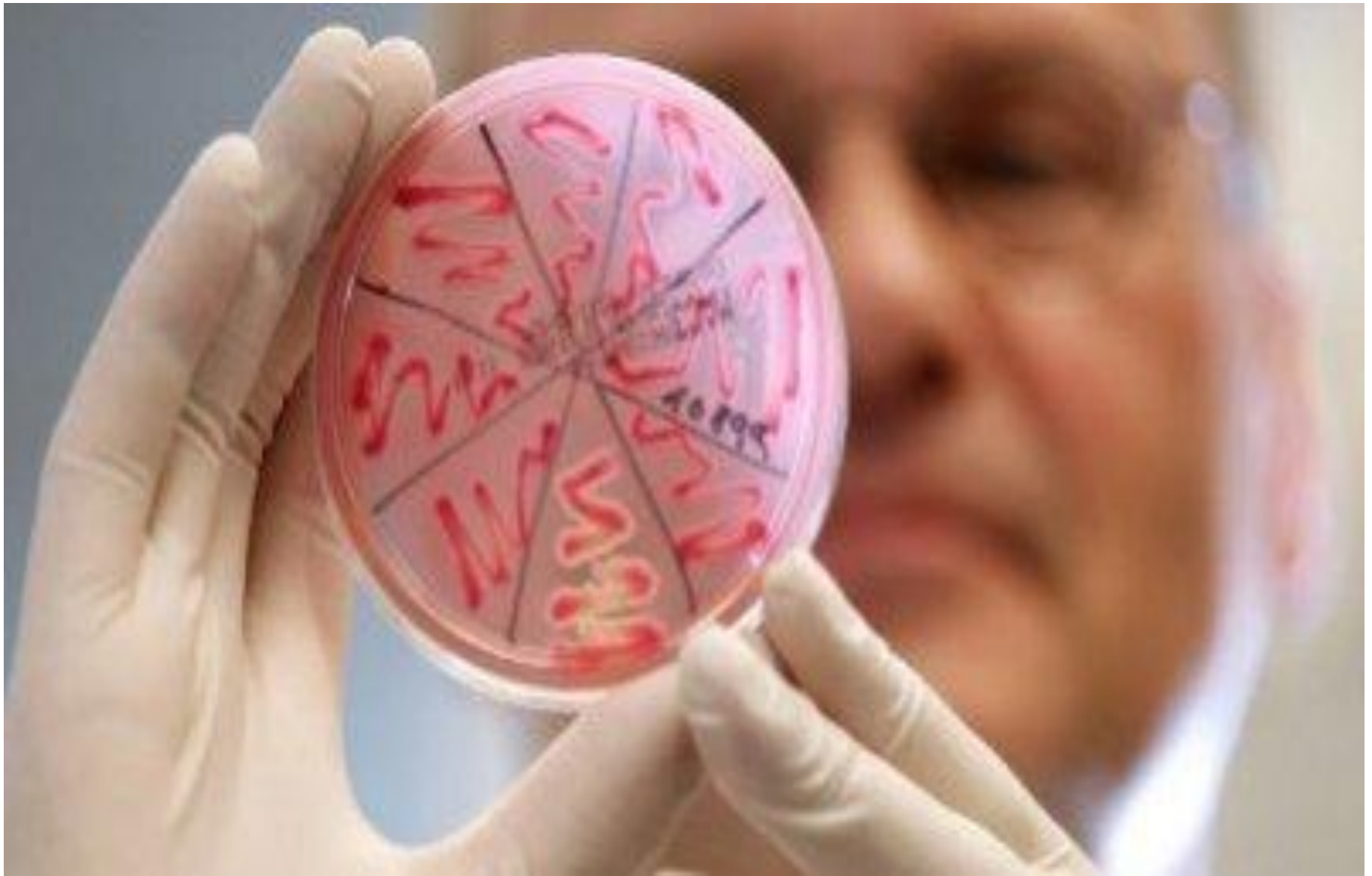Мазок слизи из носоглотки на посев



Бактериологический посев крови



Спинномозговая пункция

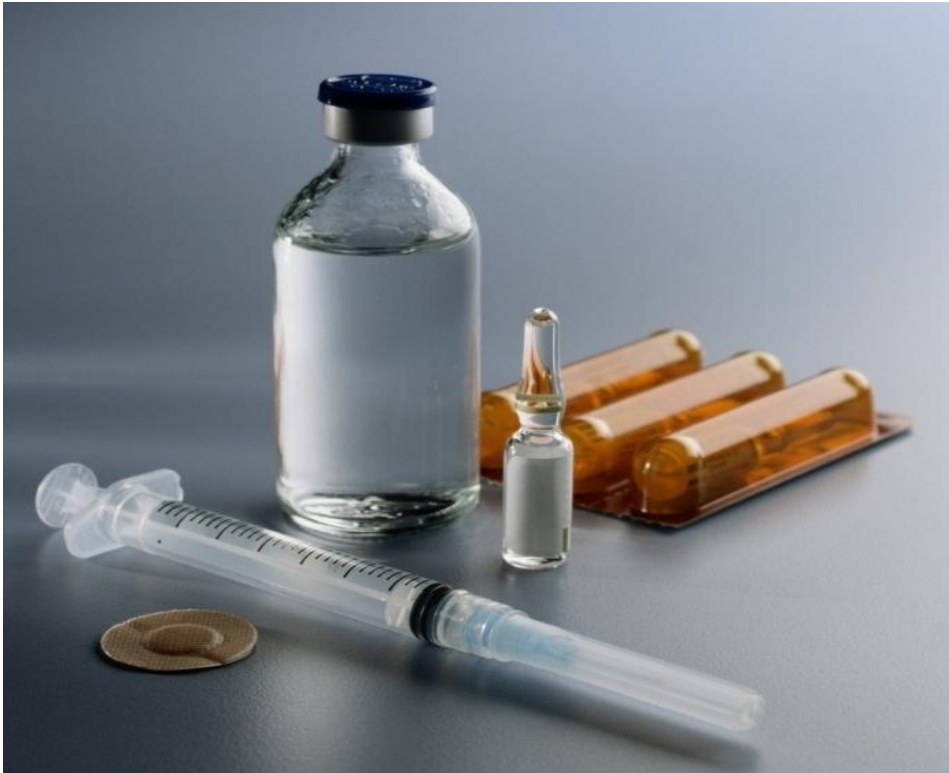

Рост менингококка на питательных средах

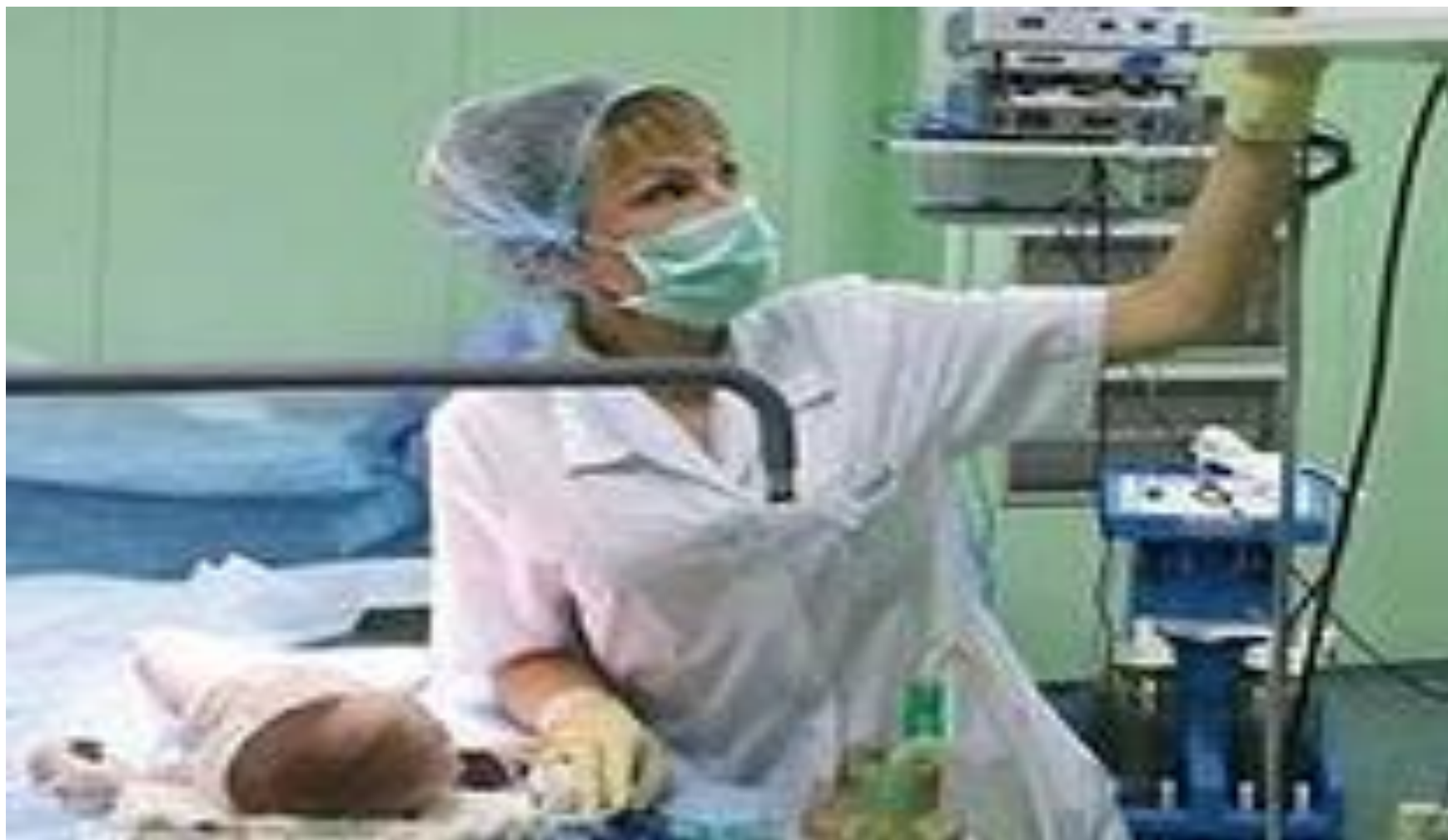

Срочная госпитализация

Лечение

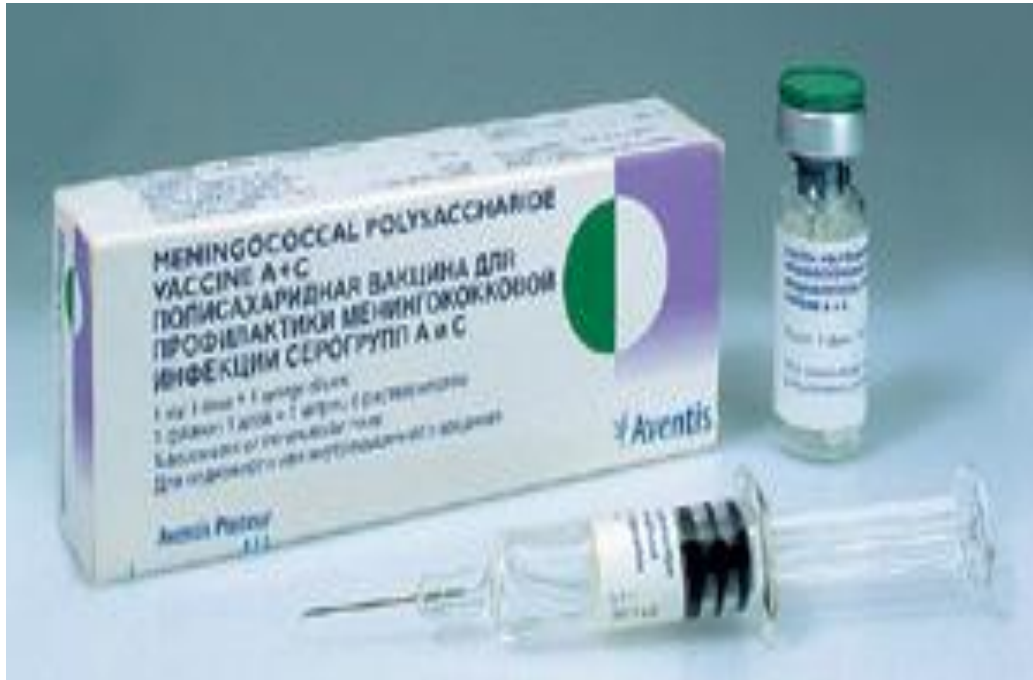

Антибактериальная терапия



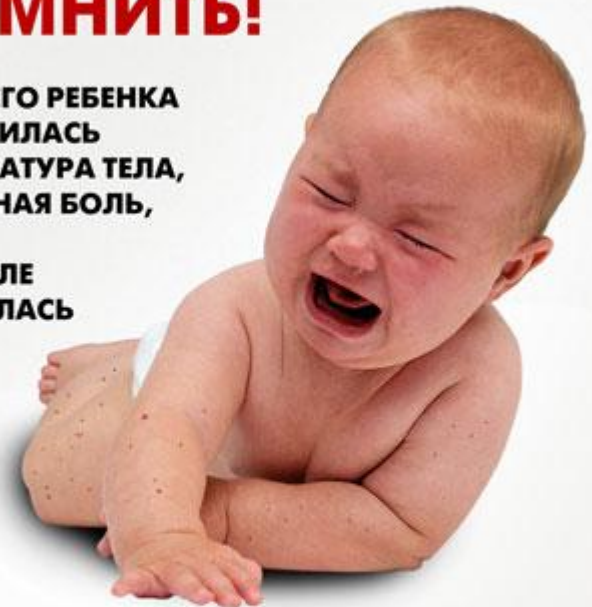
Дезинтоксикационная терапия

Профилактика



**ЭТО НУЖНО ЗНАТЬ,
ОБ ЭТОМ НУЖНО
ПОМНИТЬ!**

**У ВАШЕГО РЕБЕНКА
ПОВЫСИЛАСЬ
ТЕМПЕРАТУРА ТЕЛА,
ГОЛОВНАЯ БОЛЬ,
РВОТА
И НА ТЕЛЕ
ПОЯВИЛАСЬ
СЫПЬ?**



**СРОЧНО
ЗВОНИТЕ 103**

**ЭТО МОЖЕТ БЫТЬ ОЧЕНЬ ОПАСНАЯ
МЕНИНГОКОККОВАЯ
ИНФЕКЦИЯ!**