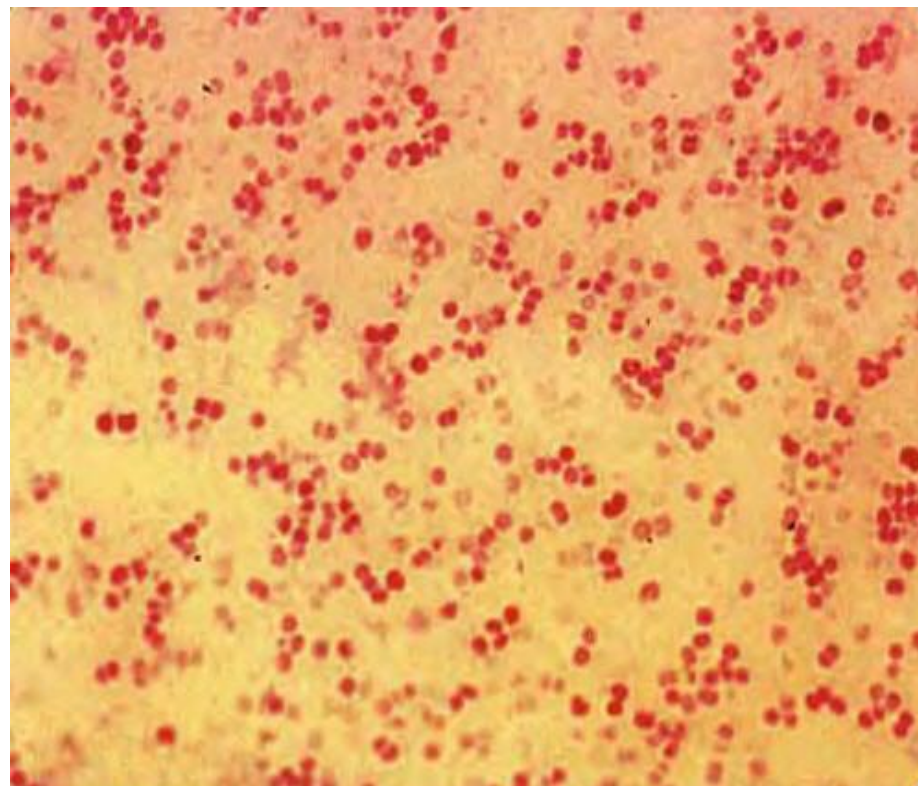
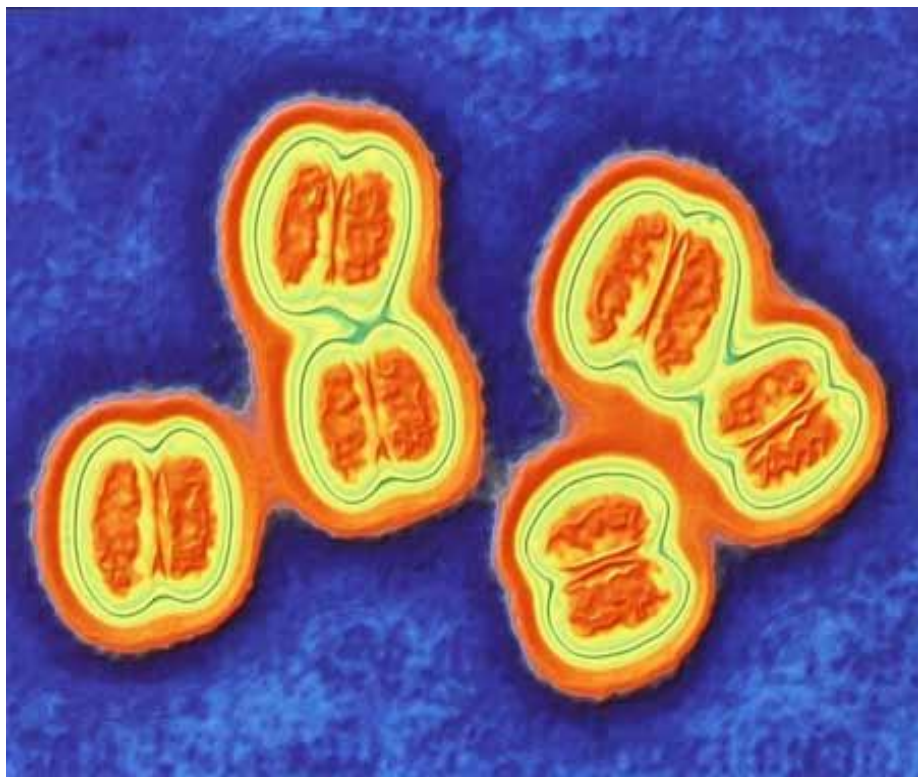


A microscopic view of meningococci bacteria. The image shows numerous spherical bacteria, some appearing as pairs (diplococci) and others as single cells. The bacteria are stained a reddish-orange color, contrasting against a dark blue-green background. The focus is sharp on the central and right-side bacteria, while others are blurred in the foreground and background.

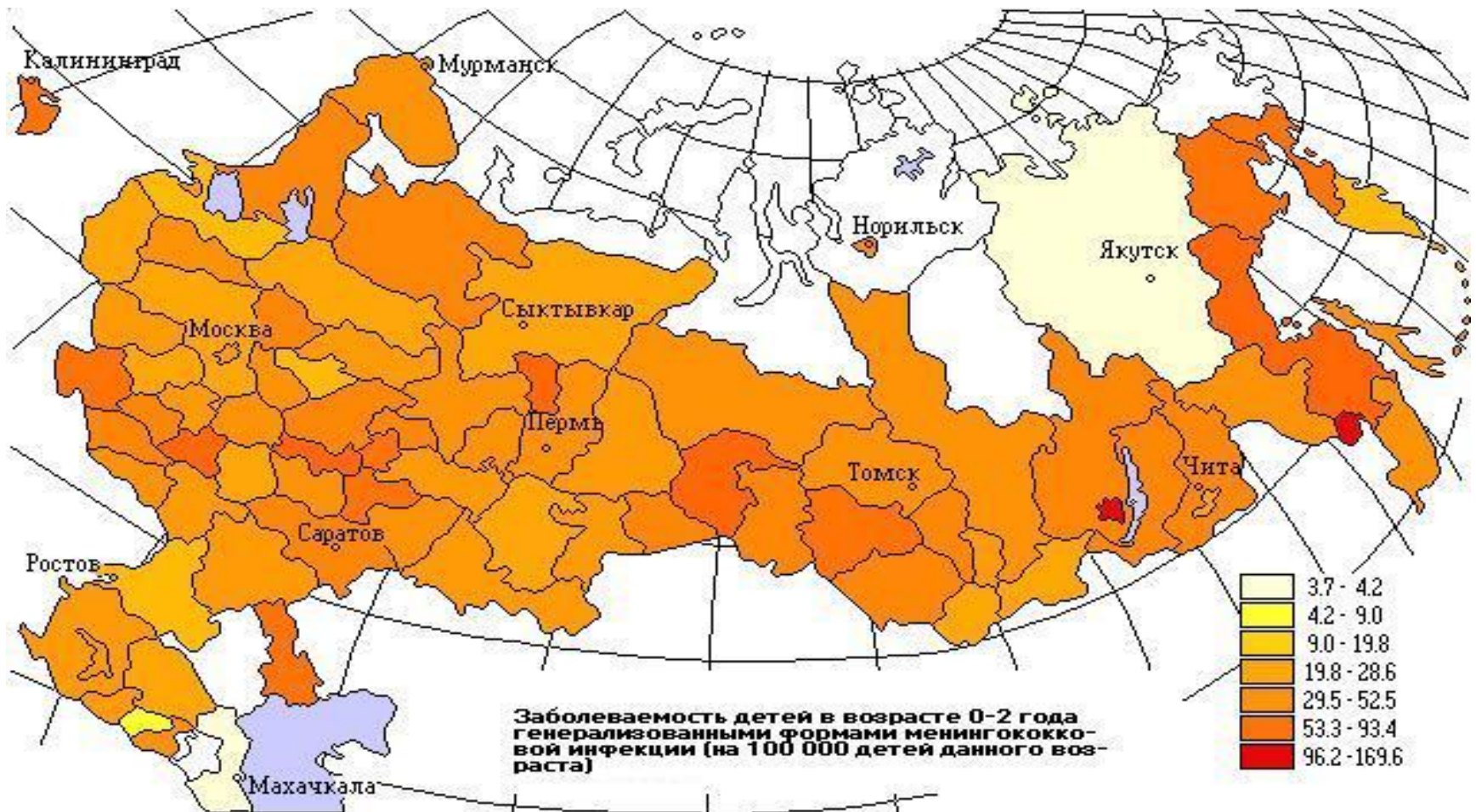
Менингококкты инфекция

Этиологиясы



Қоздырғышы: *Neisseria meningitidis*

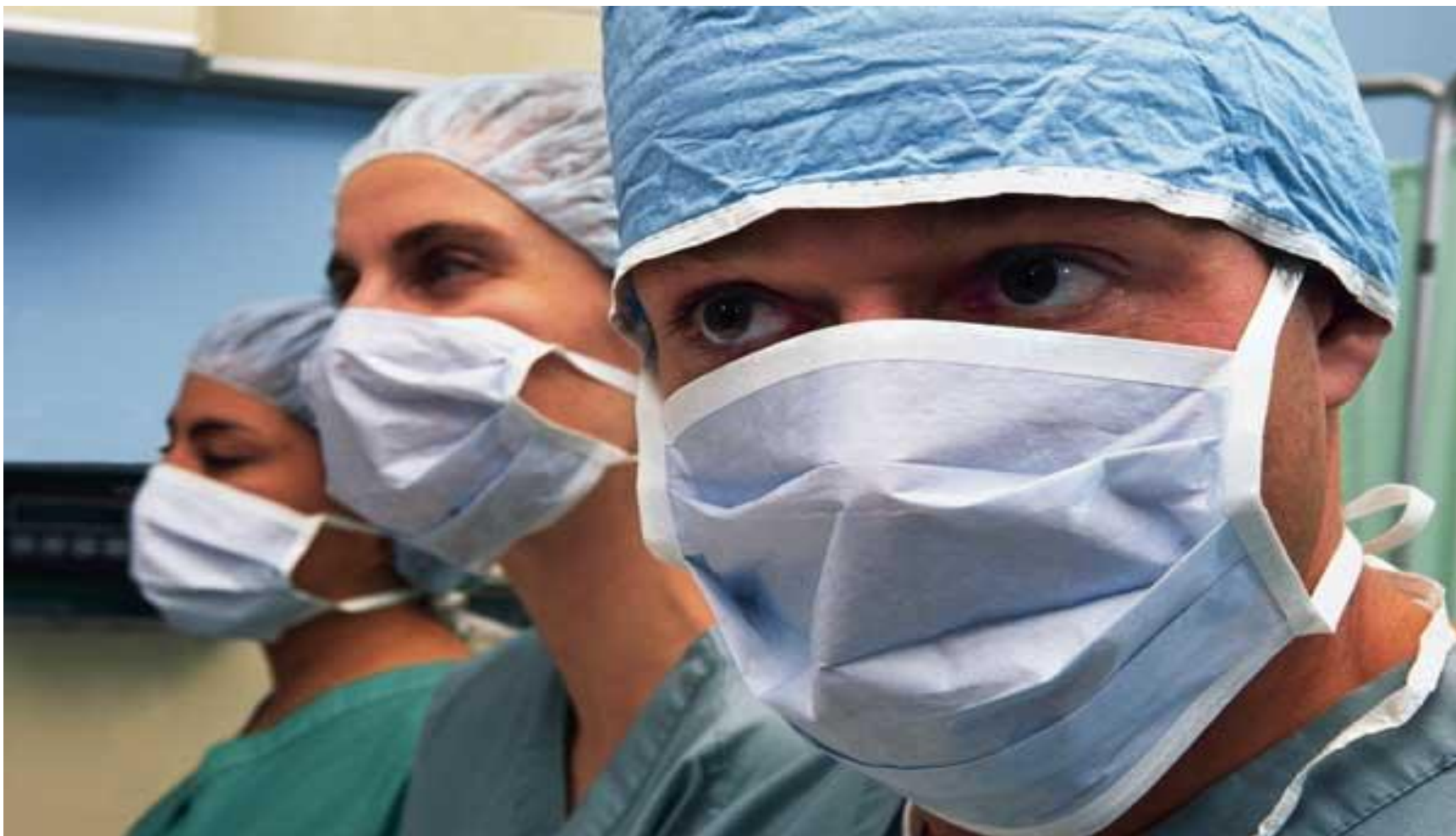Менингококк инфекцияларының таралуы



Эпидемиология



Инфекция көзі: науқас адам және тасымалдаушы.

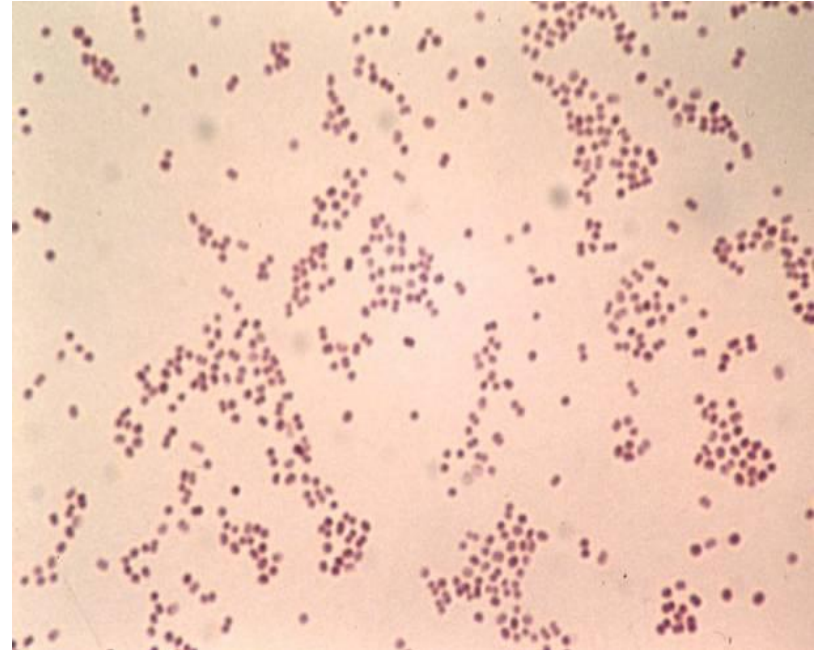
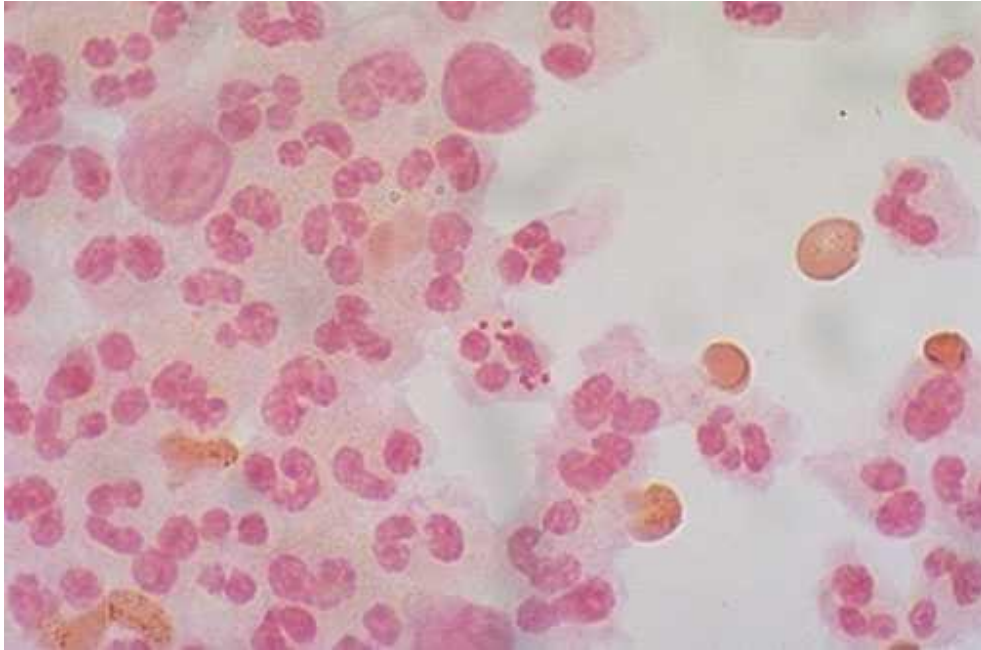


Берілу механизмі: ауа-тамшылы

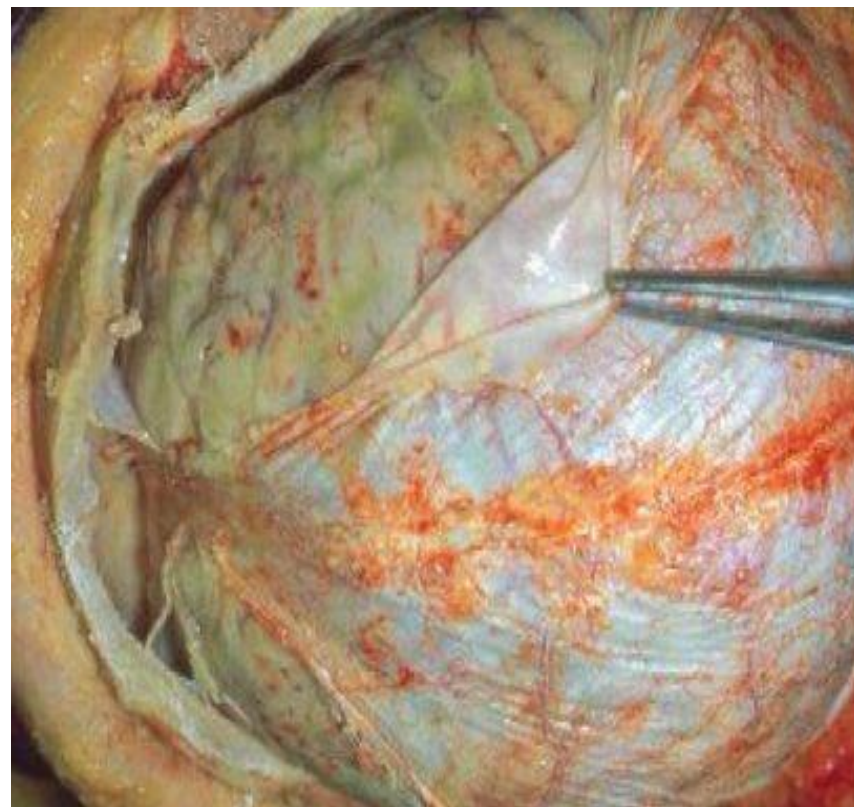
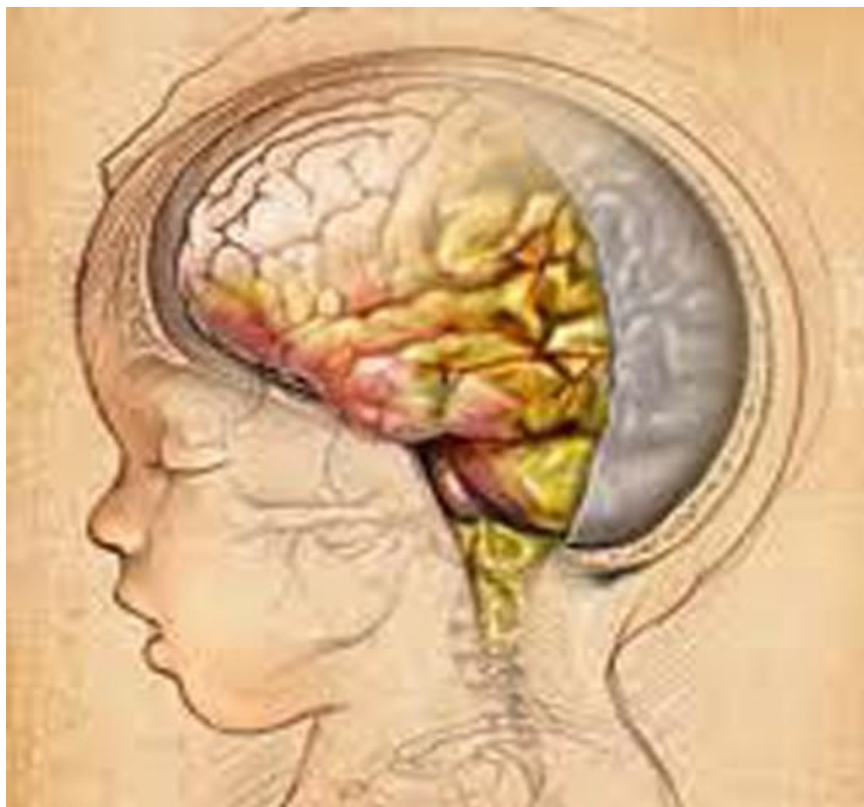Патогенезі

- Менингококктар ауамен мұрын – жұтқыншақтың шырышты қабатына енеді, сол жерде бала назофарингитпен ауырады, егерде баланың қорғаныс қабілеті жақсы болса, ауру әрі қарай таралмай осыменен аяқталады, ал егер баланың иммунитеті әлсіз болса, онда қоздырғыштар мұрын – жұтқыншақтың лимфо тамырлары арқылы қанға өтеді, қанда менингококкцемиа – бактериемиа – септицемиа, менингококктар өледі, өлген кезде олар токсиндер бөледі. Менингококк көптеген орындарды бұзады. Гематоэцефалдық барьерден өтіп ми қабаттарын зақымдайды. Кейде қоздырғыш қанға өтпестен тор сүйек арқылы периваскулярлы, периневралды лимфа жолдар арқылы жұмсақ ми қабаттарына тікелей өтеді.

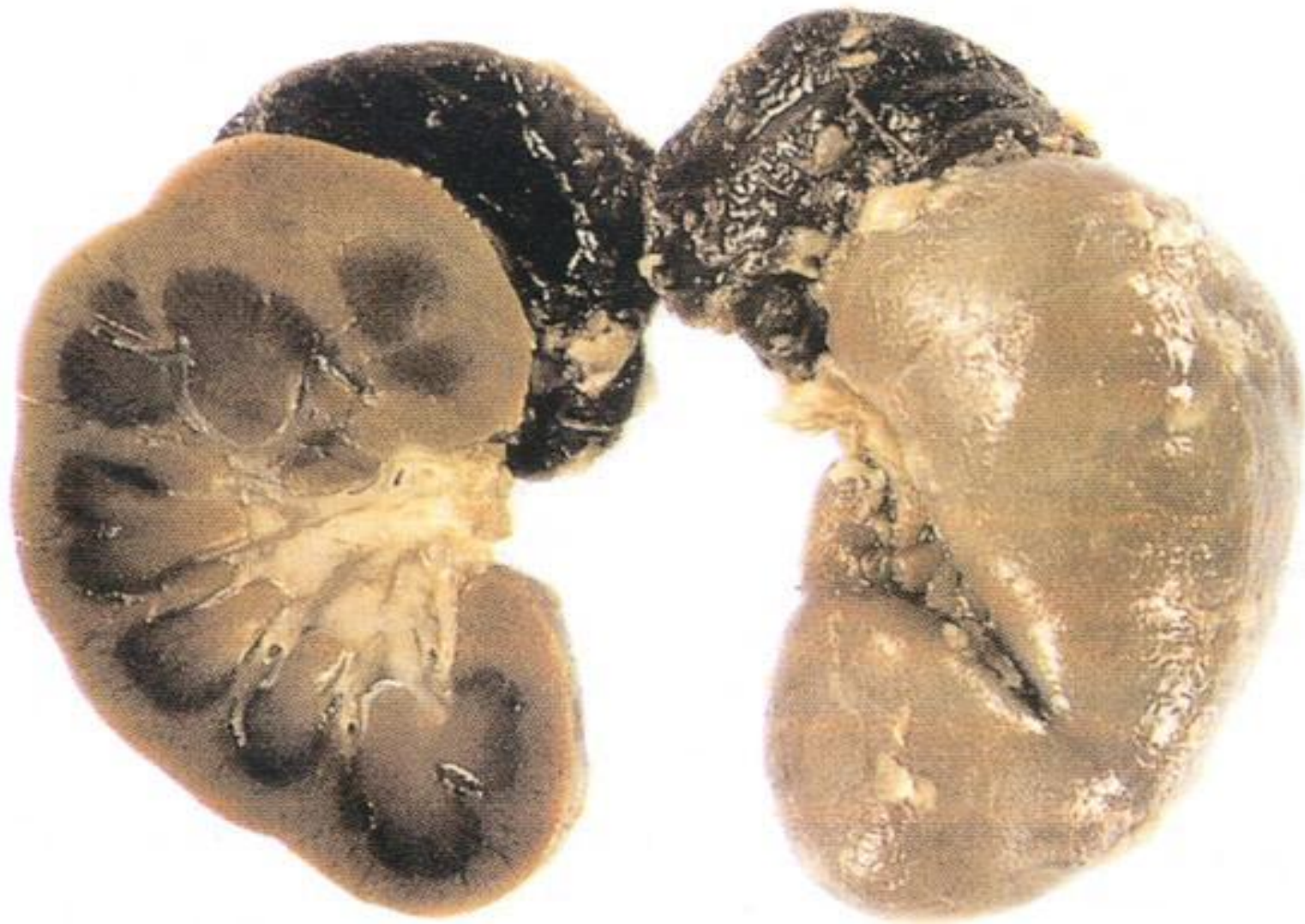Патогенез



Бактериемия



Мидың жұмсақ қабығының зақымдануы



Поражение надпочечников

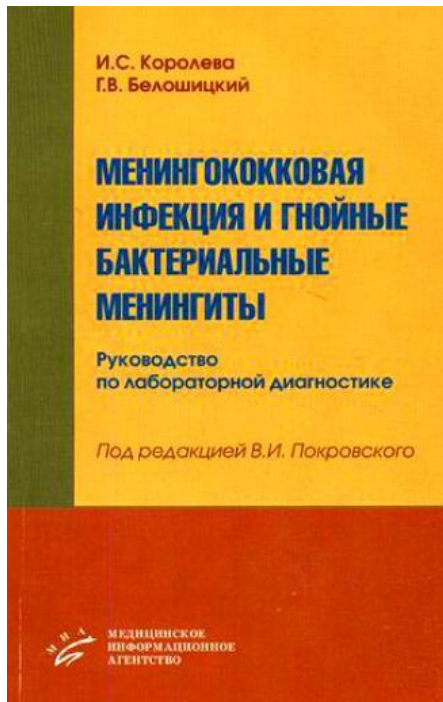
Классификация

Локалды форма:

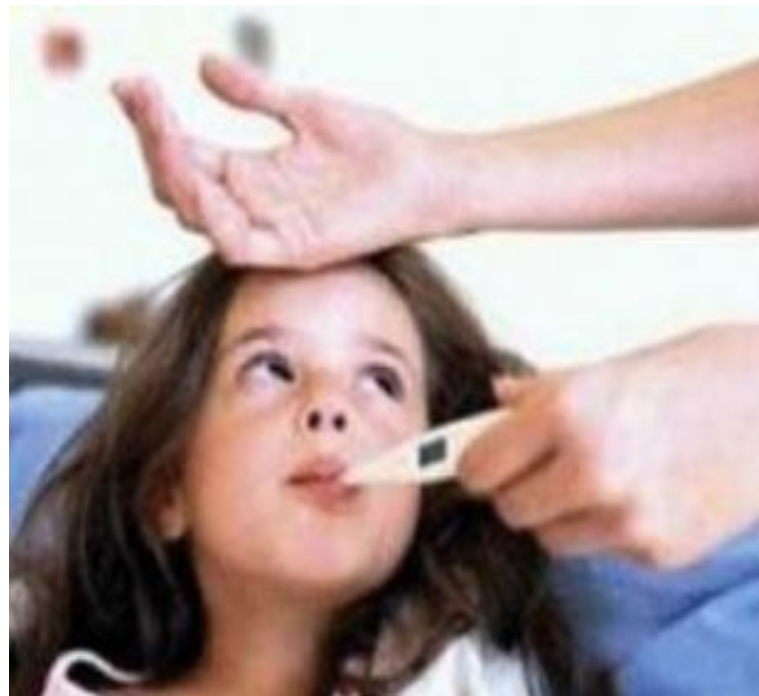- Назофарингит

Генералды форма

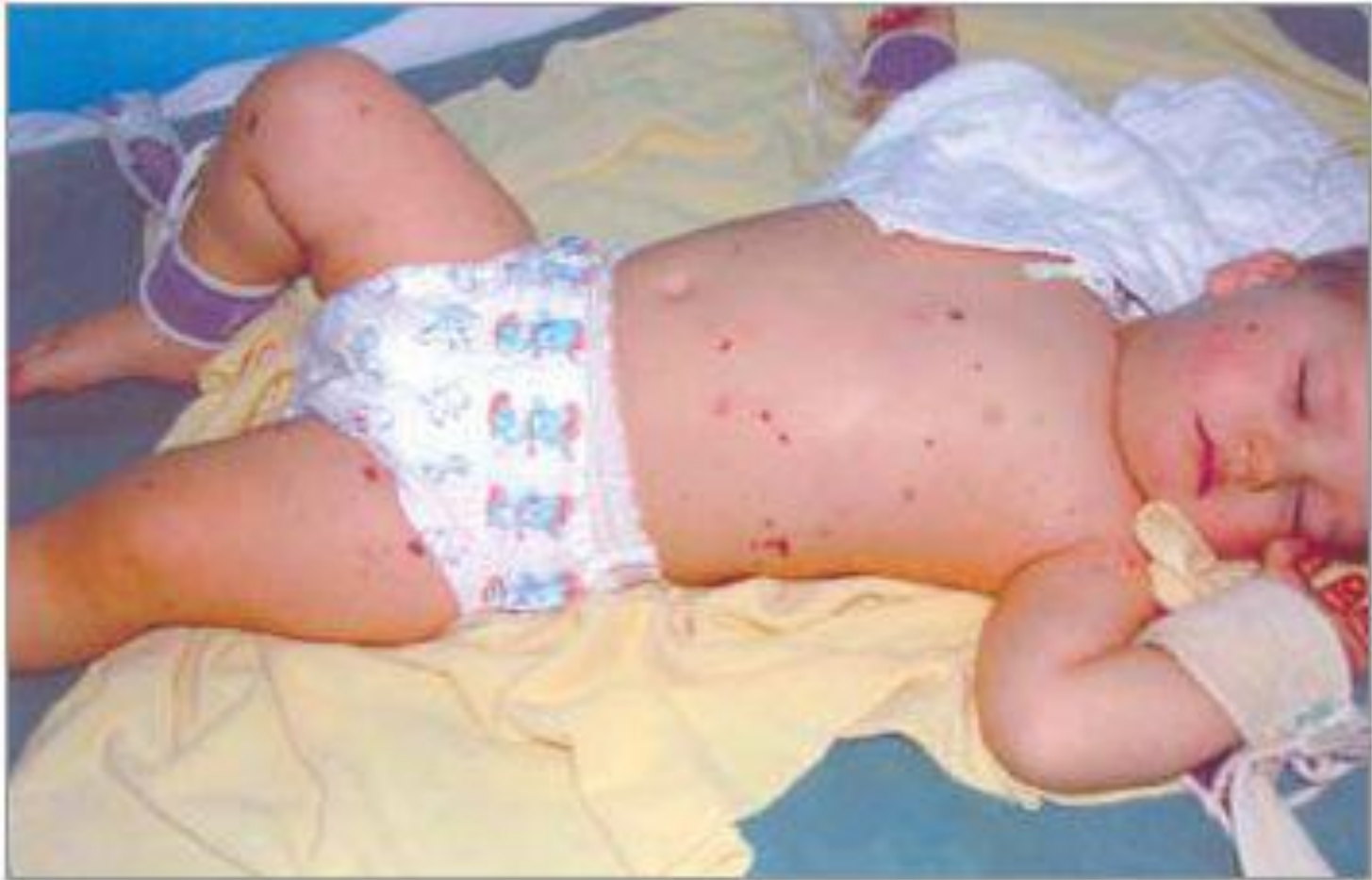- Менингококкцемиа
- Гнойный менингит
- Аралас форма
- Молниеносная форма



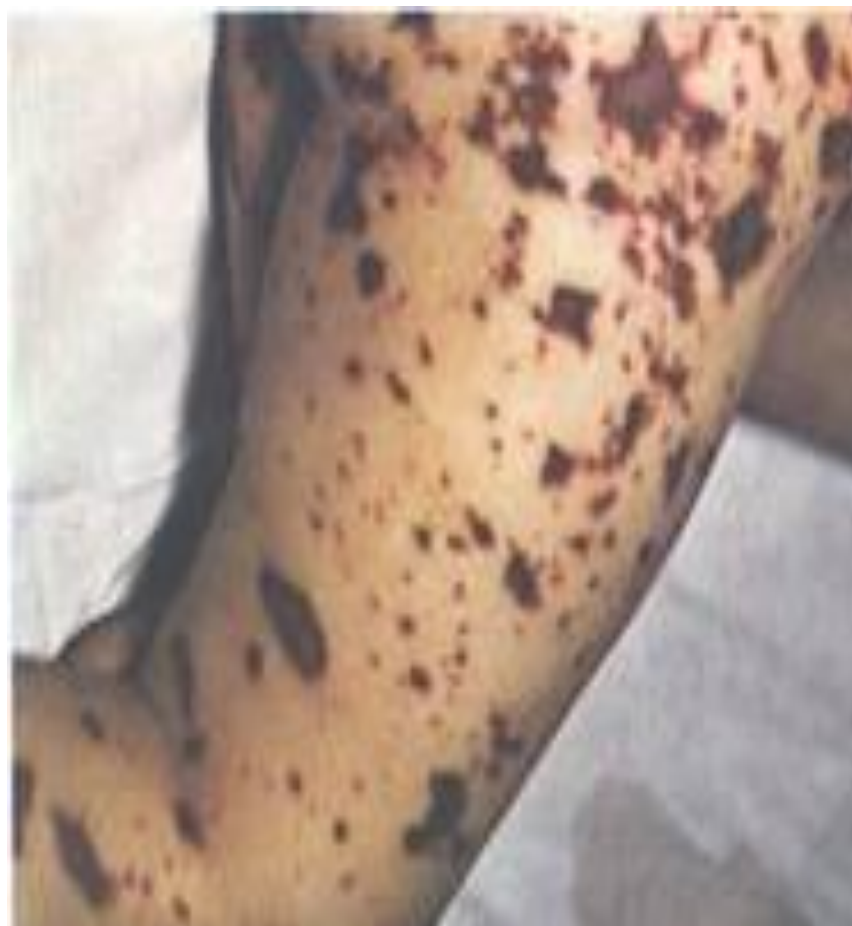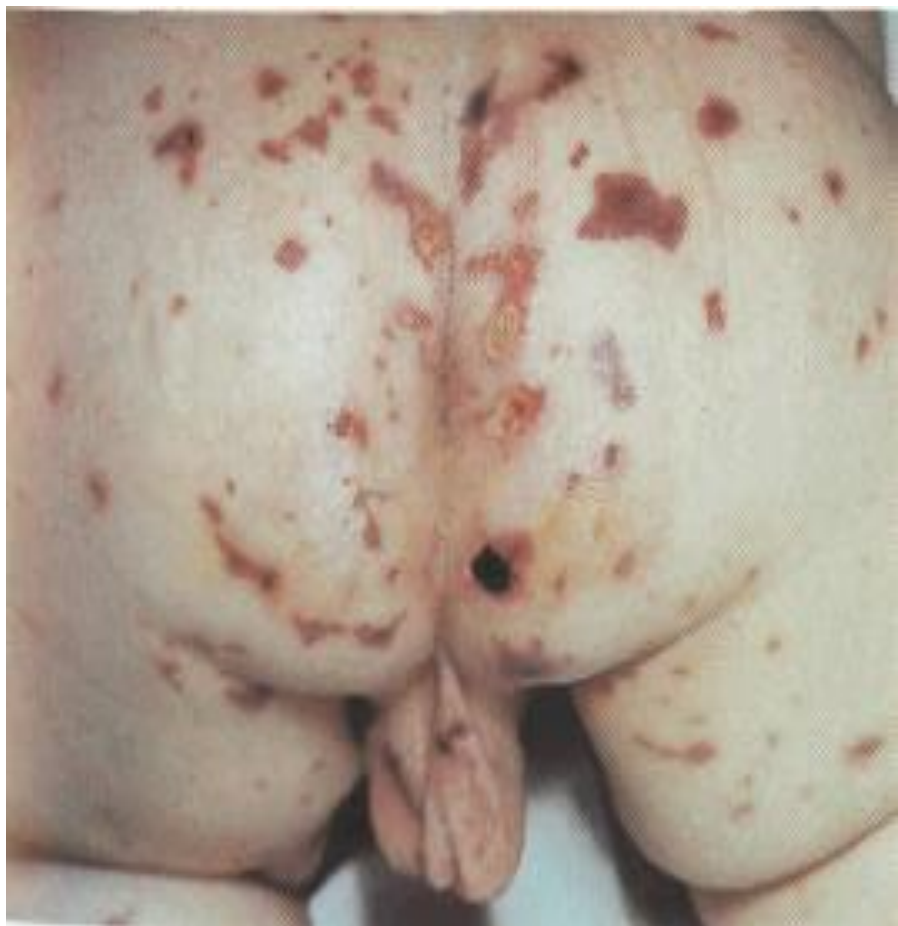Клиникалық белгілері



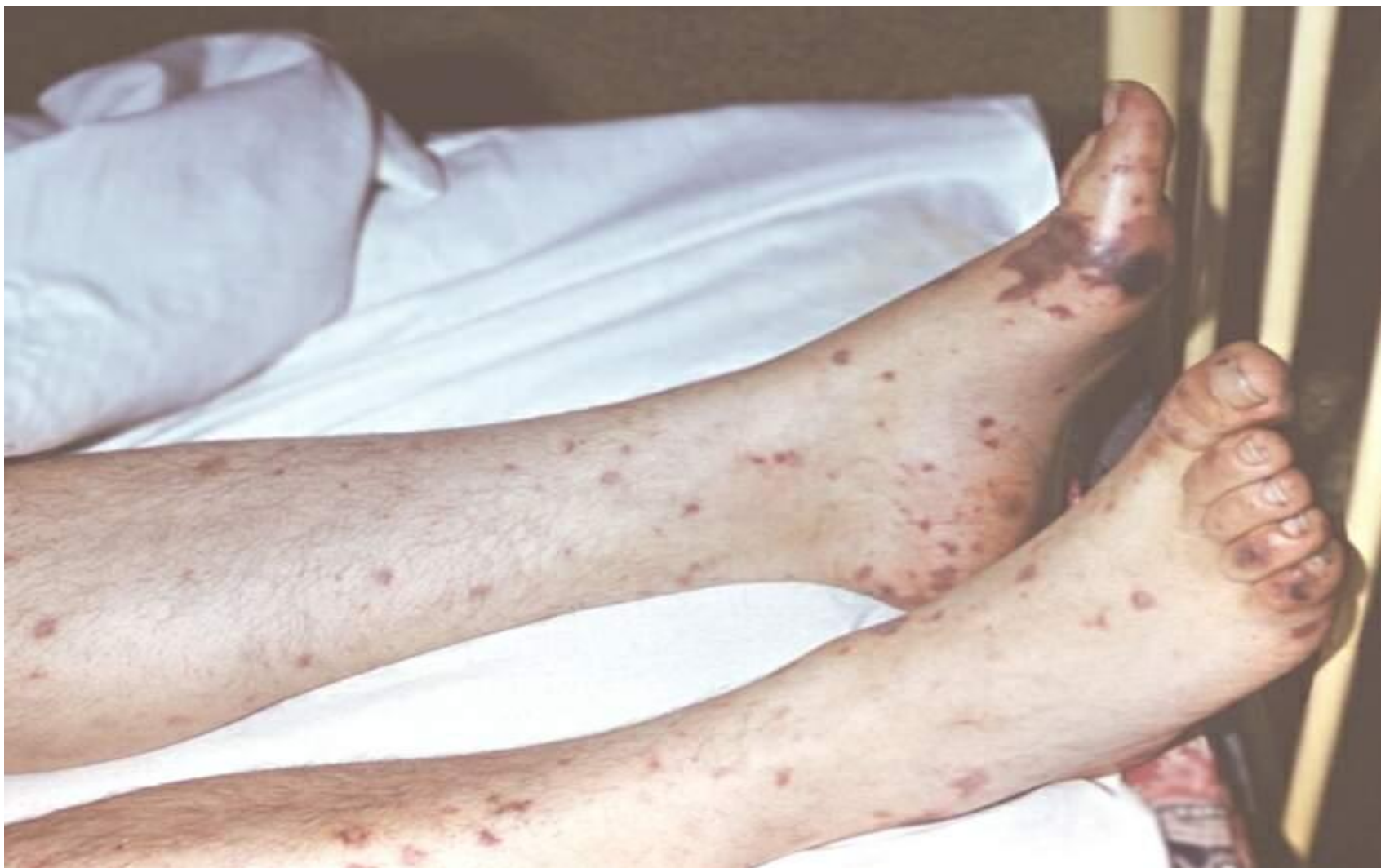Дене қызуының жоғарылауы



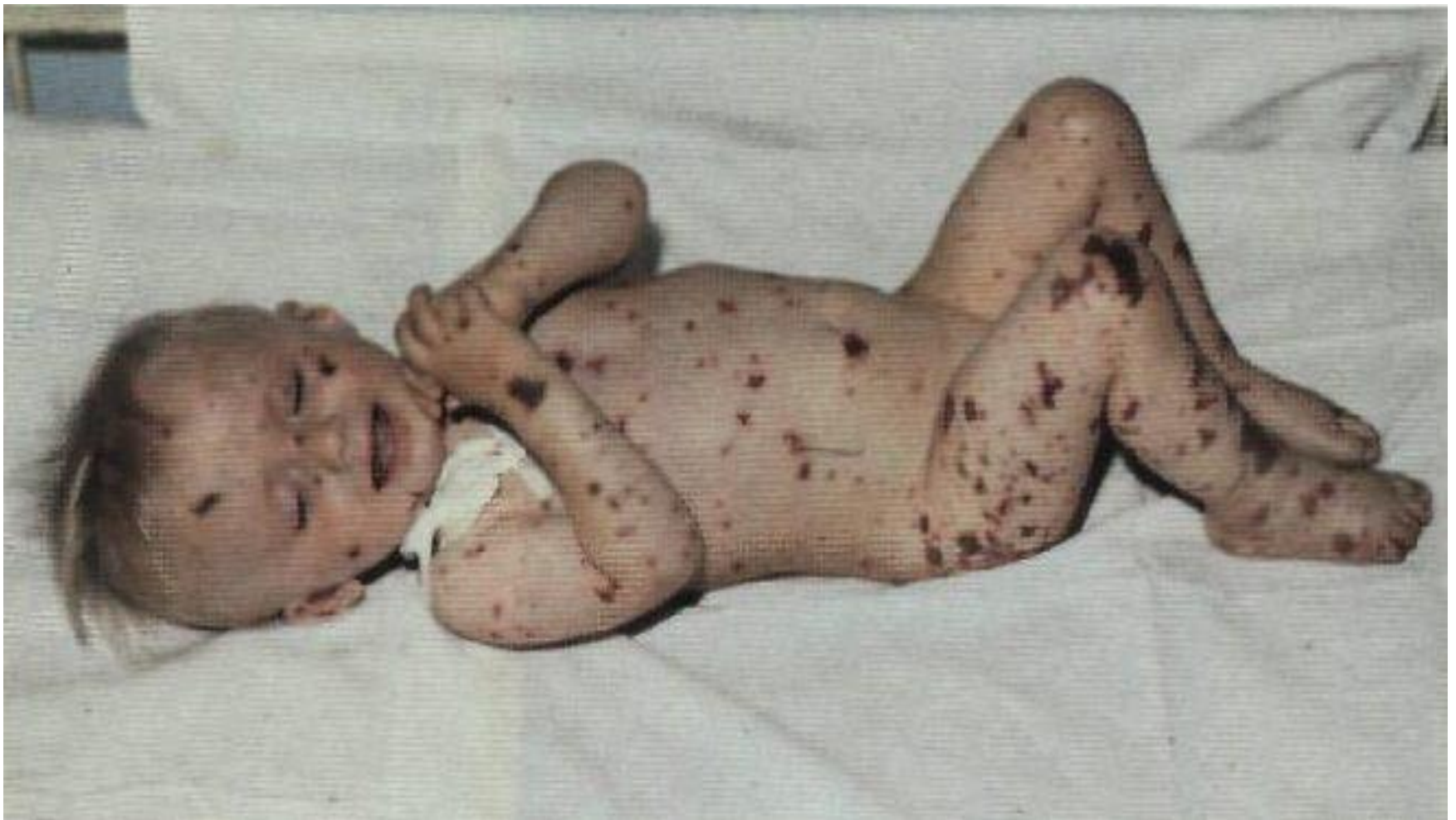Интоксикациялық синдром



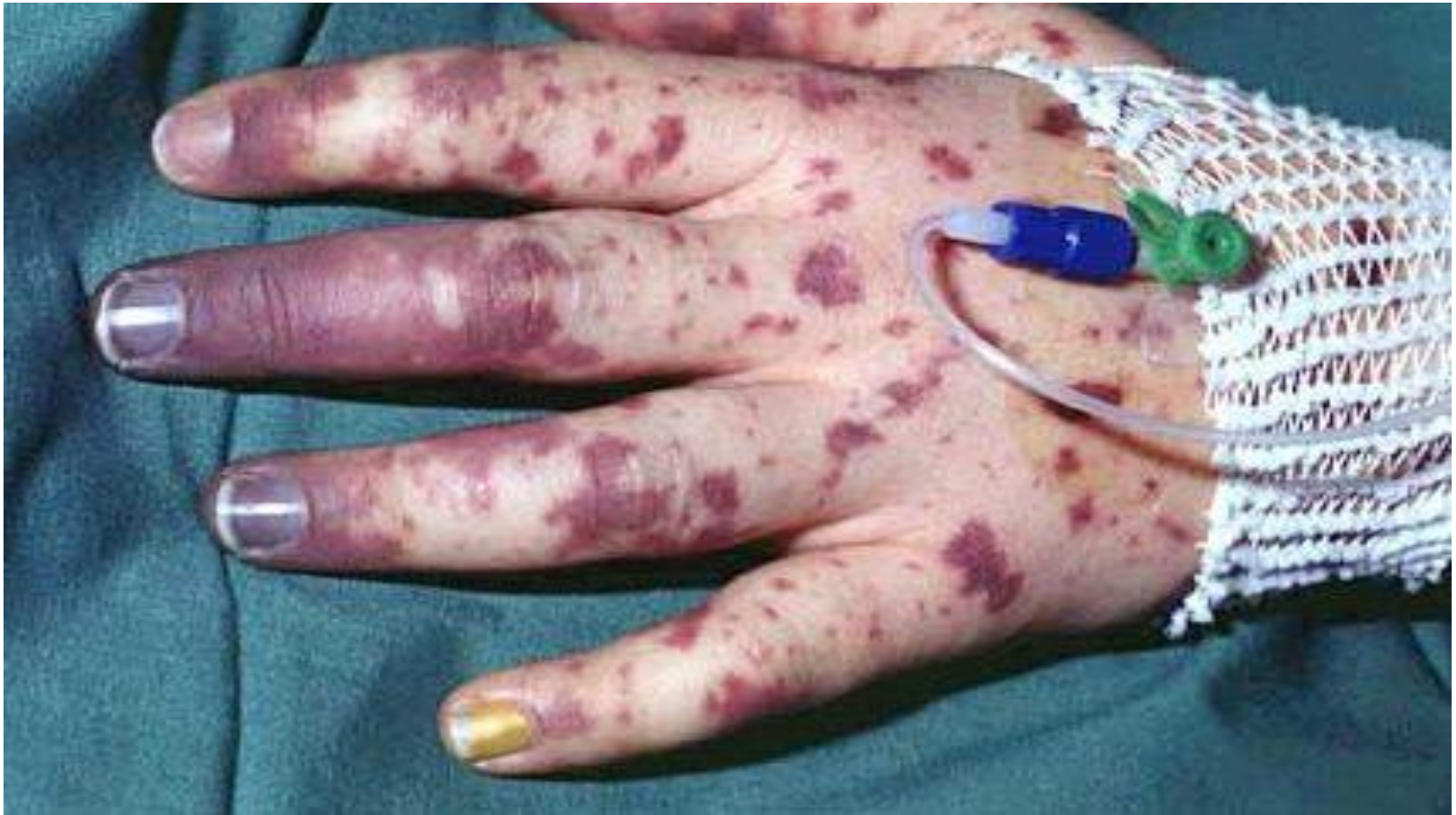Менингокцемиялық бөртпелер



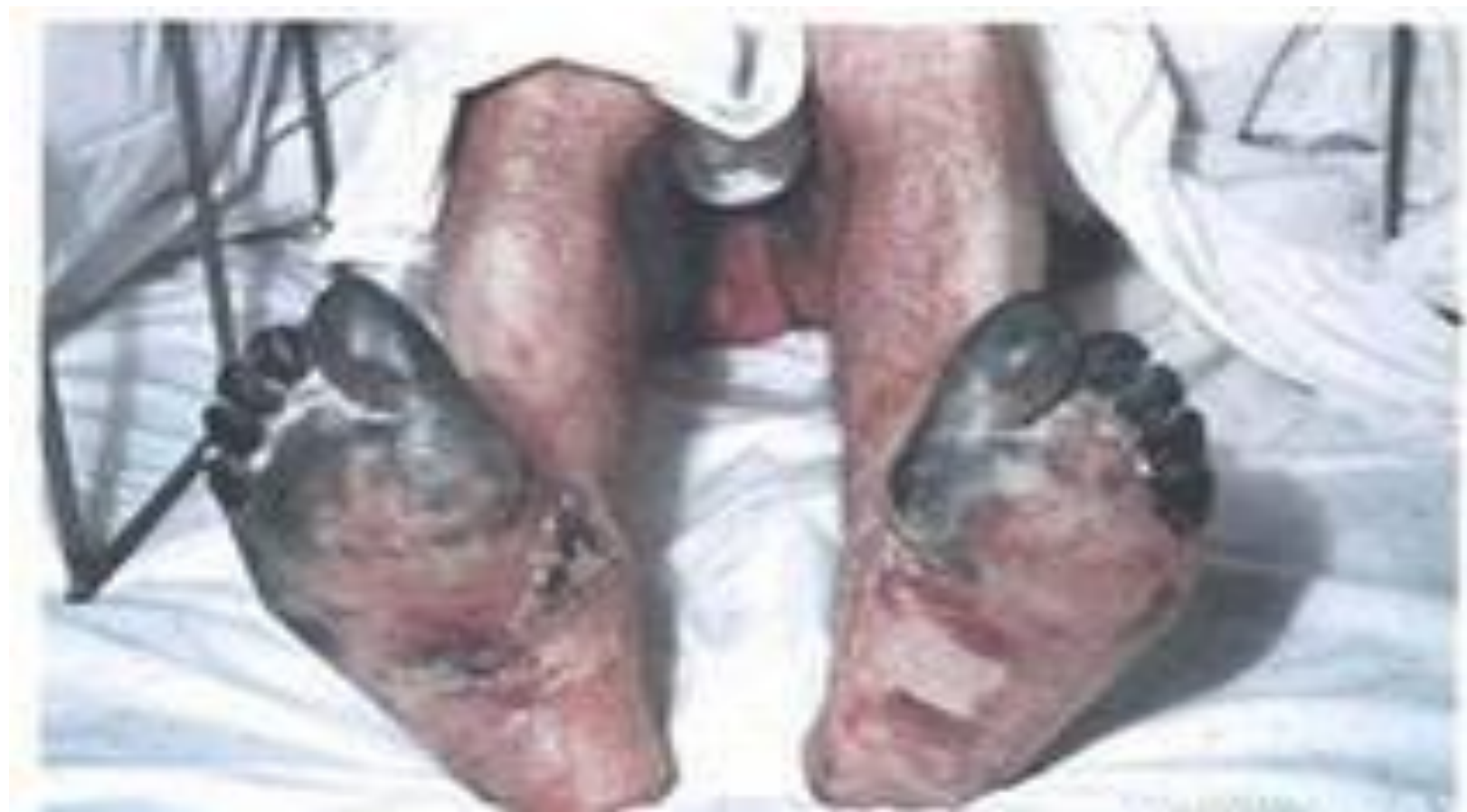Менингокцемиялық бөртпелер



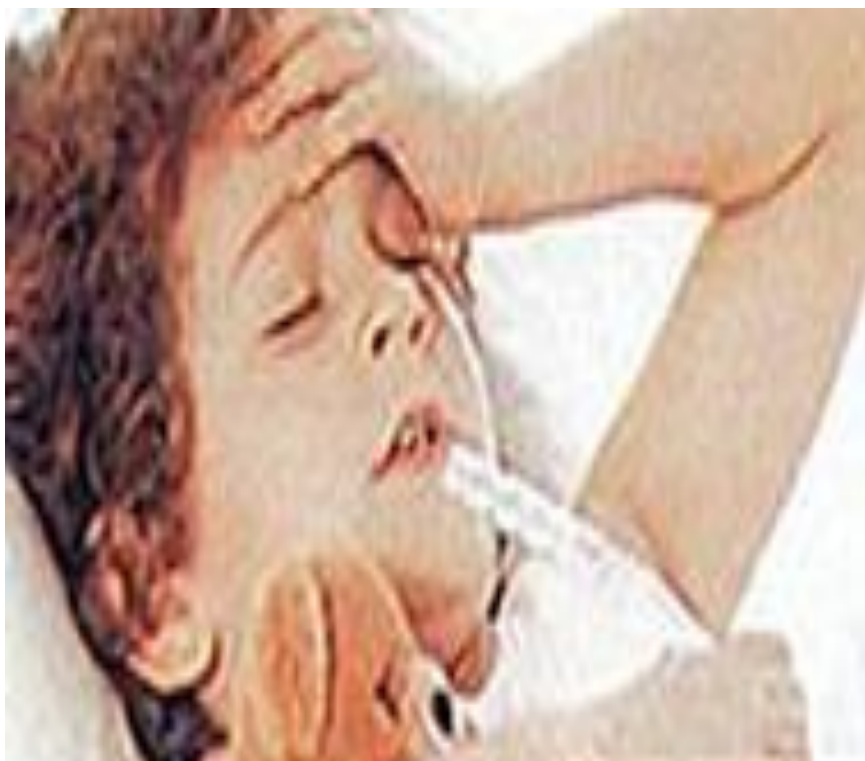Менингокцемиялық бөртпелер



Сыпь при менингококкцемии



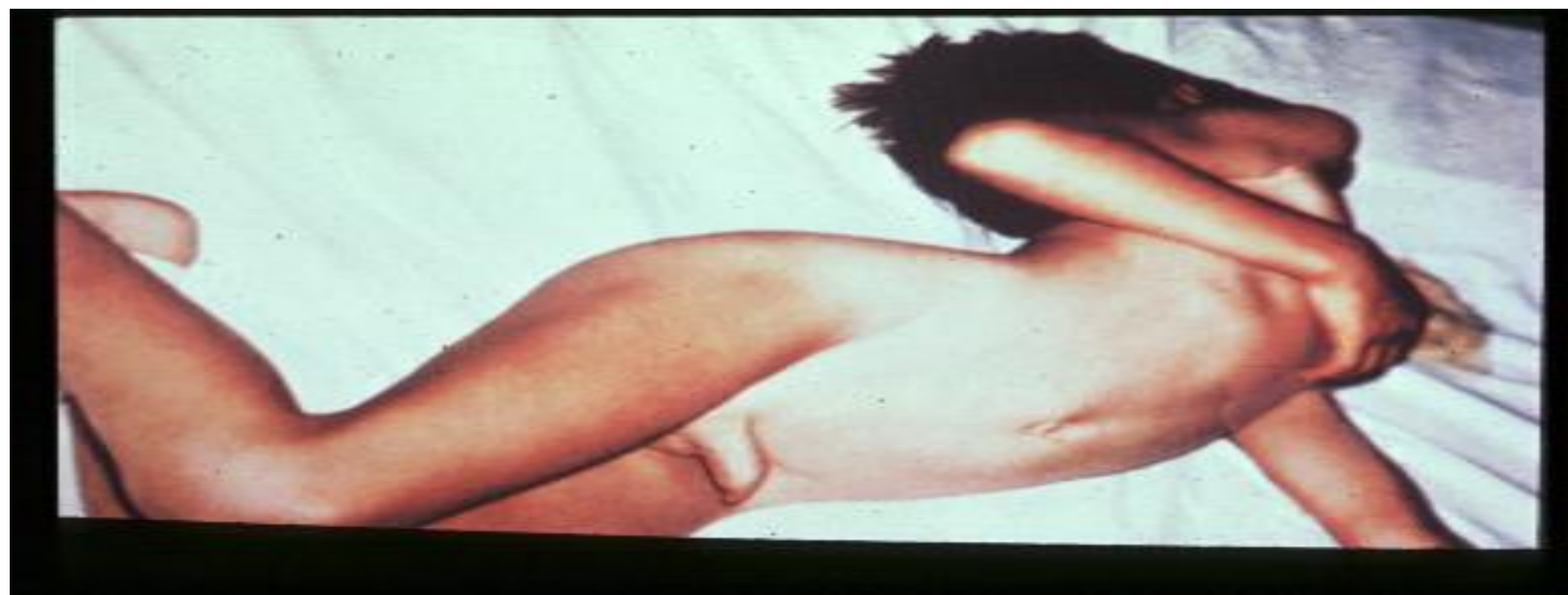Некроз ошақтары



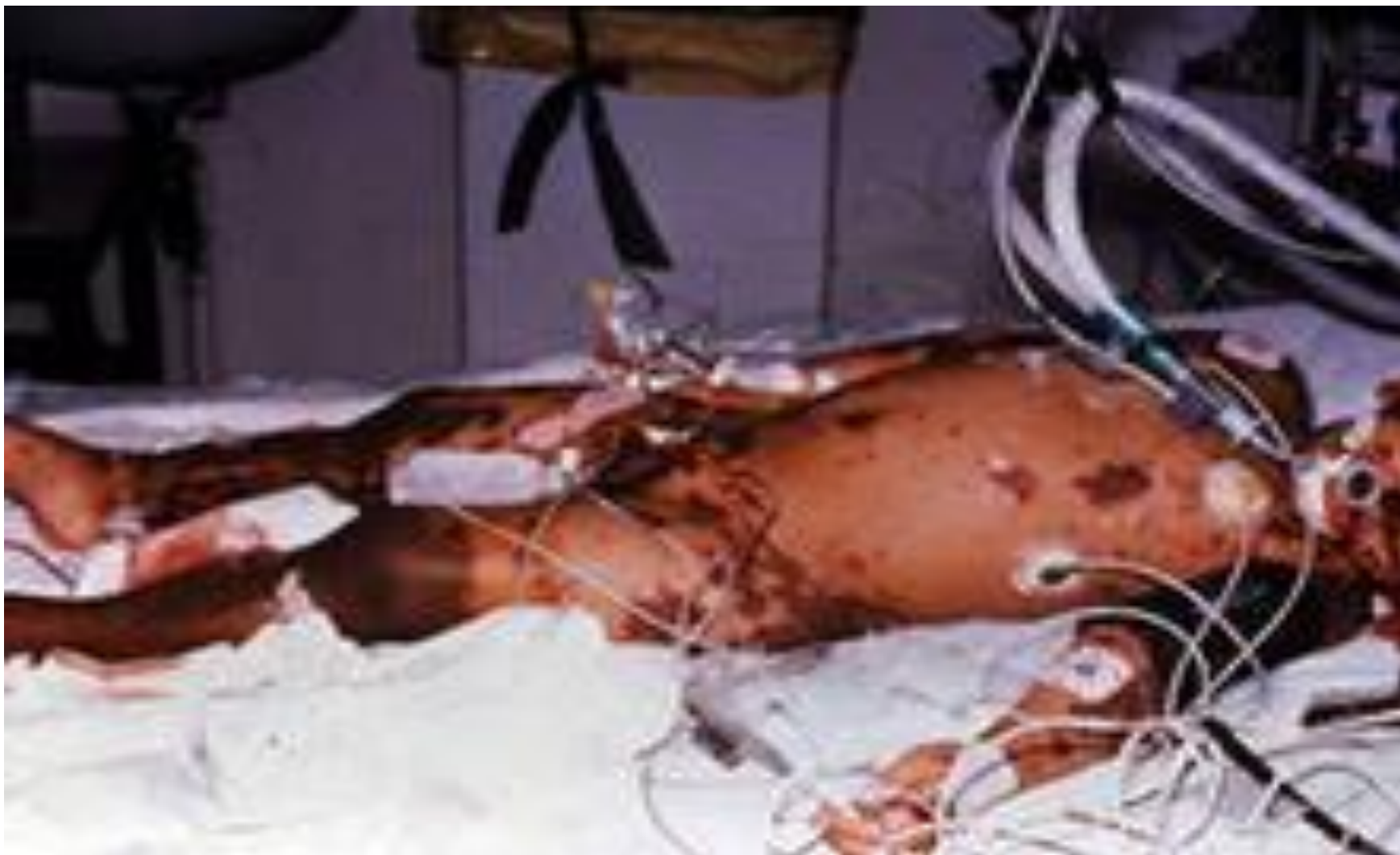Менингит кезіндегі жалпы бас ауру
симптомдары



119
Менингококковый менингит. Характерная поза больного.



Поза легавой собаки

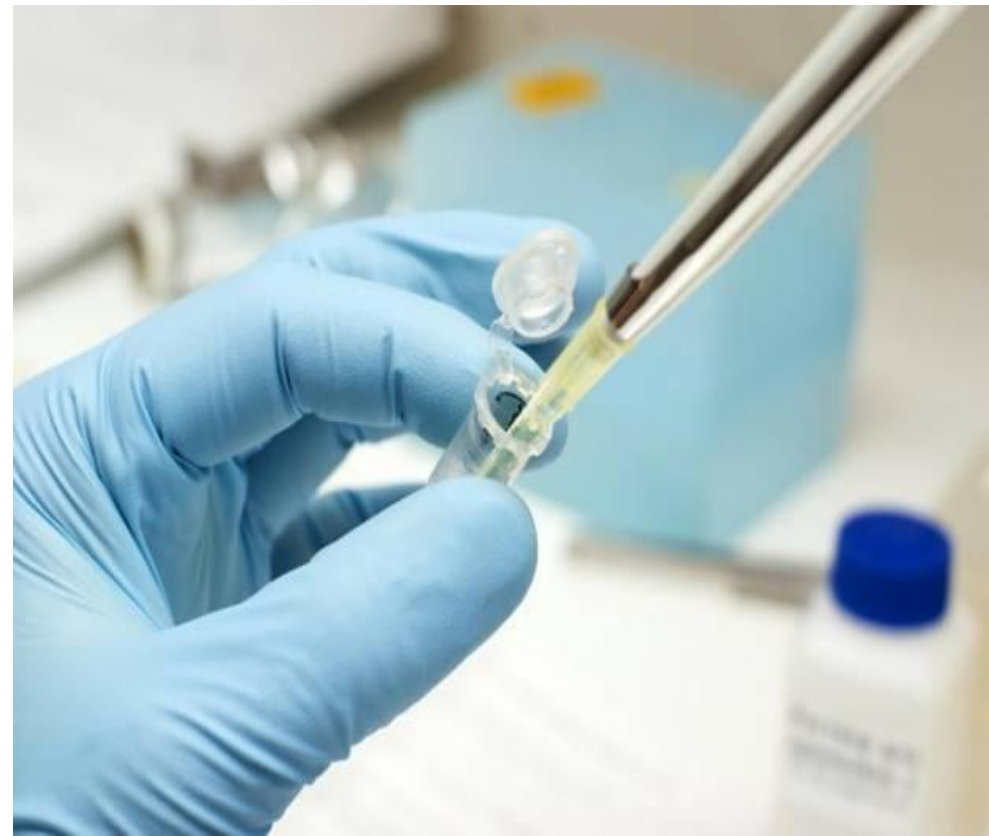
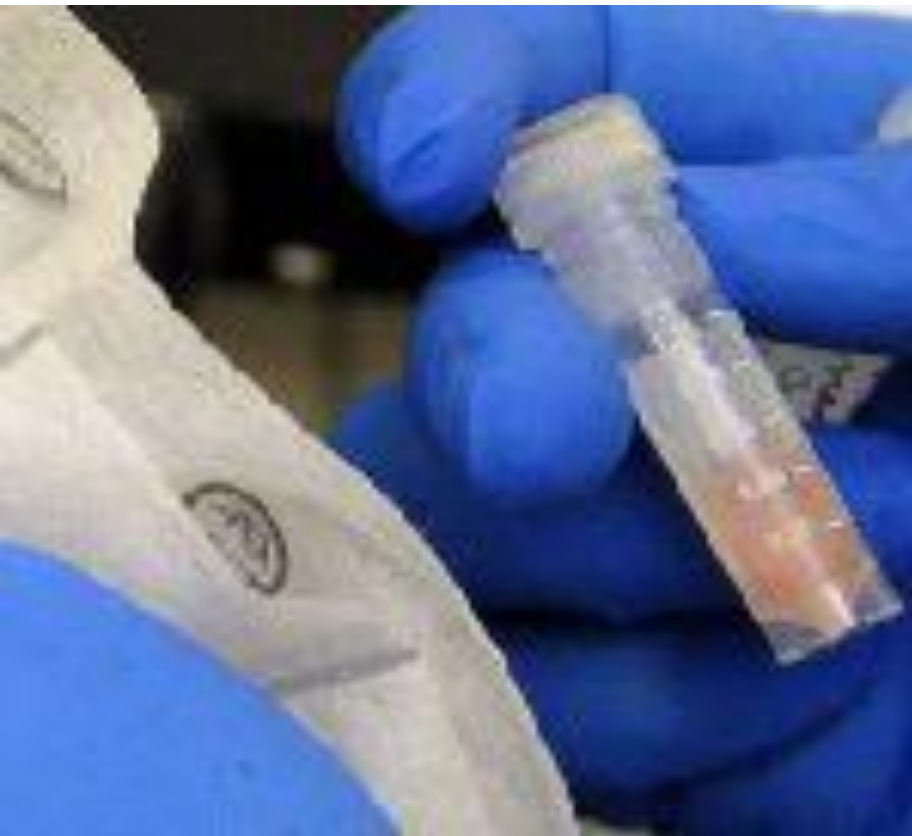
Молниеносная форма

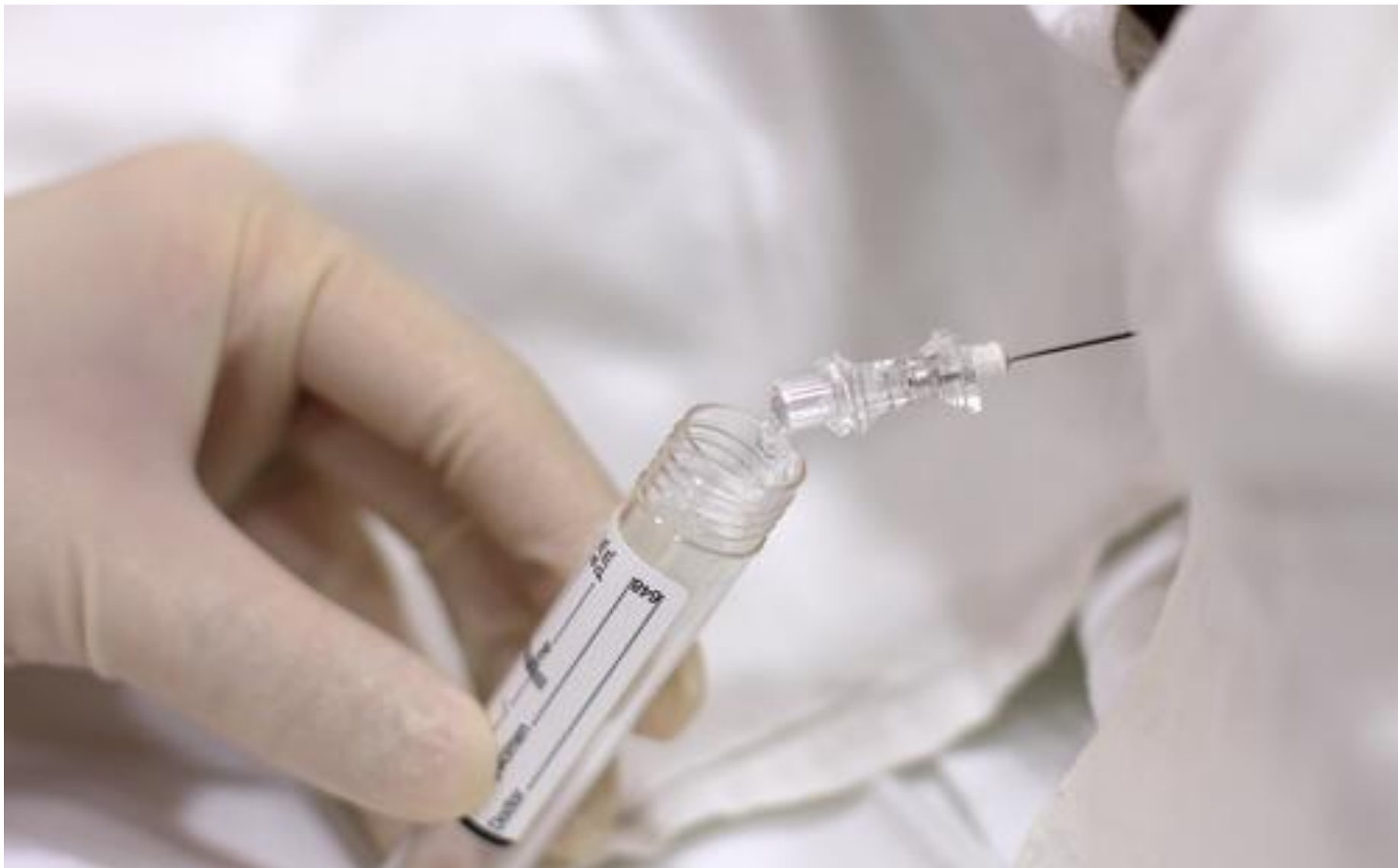Диагностика



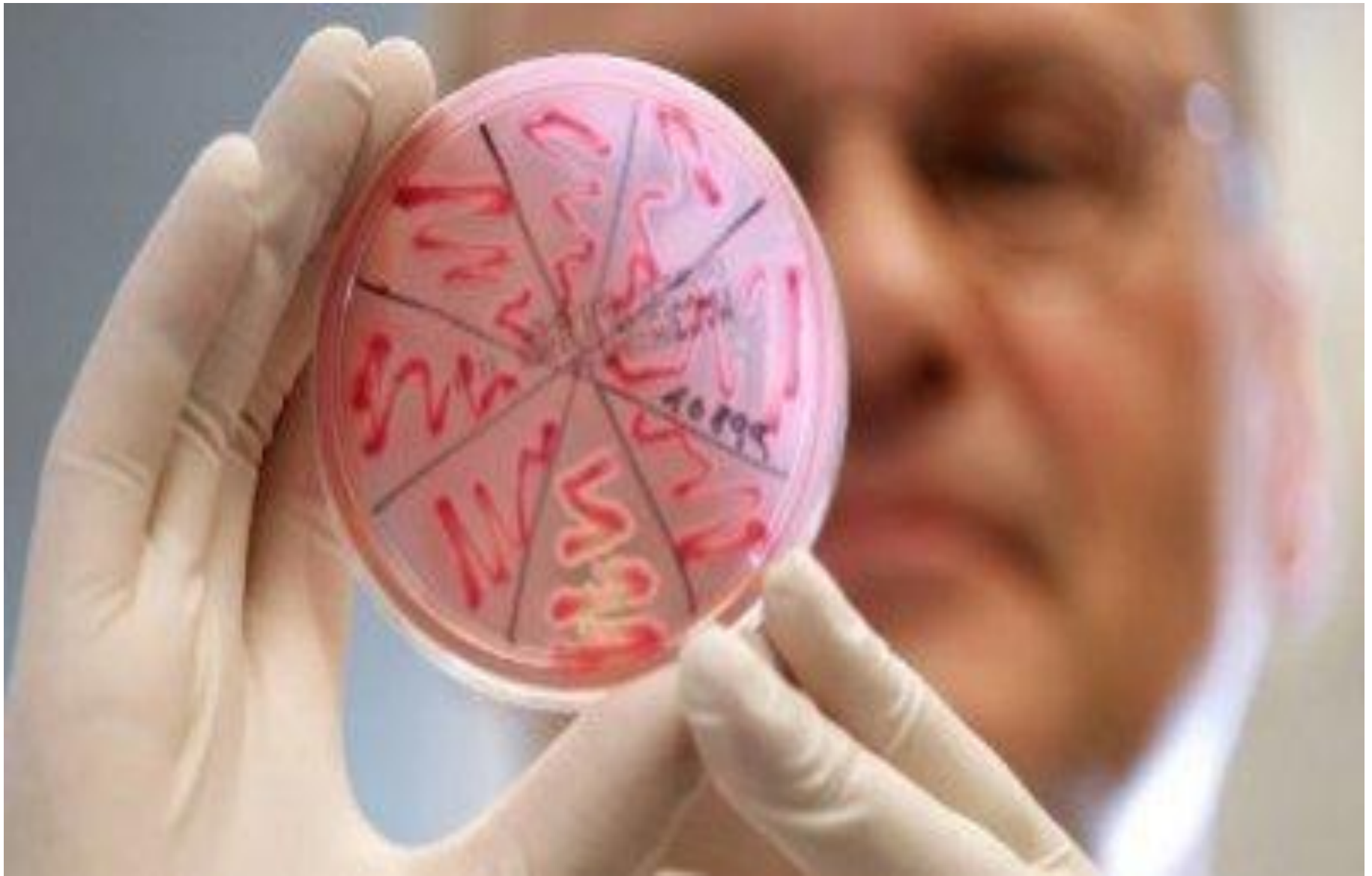Мұрын-жұтқыншақтың кілегейлі
қабатынан жағынды алу



Бактериологический посев крови



Жұлын-ми сұйықтығынан жағынды алу

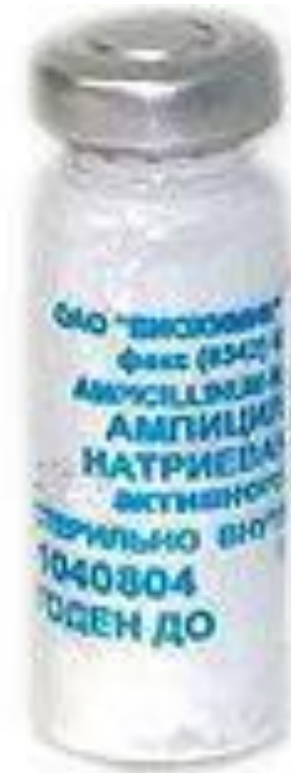
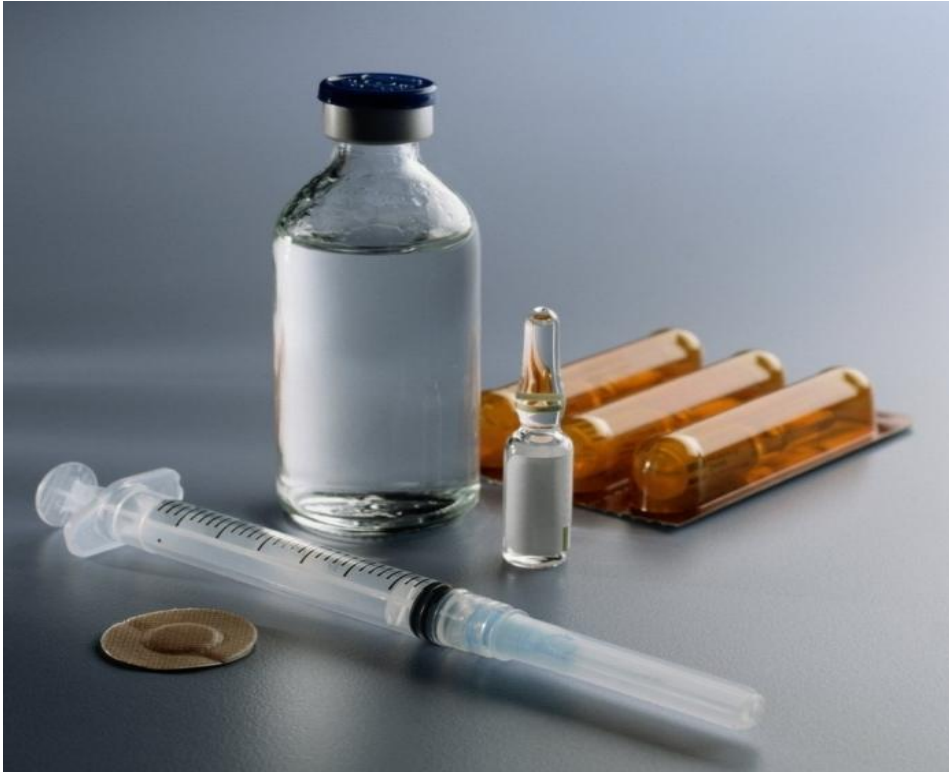
Менингококк инфекцияларының қоректік ортада дамуы

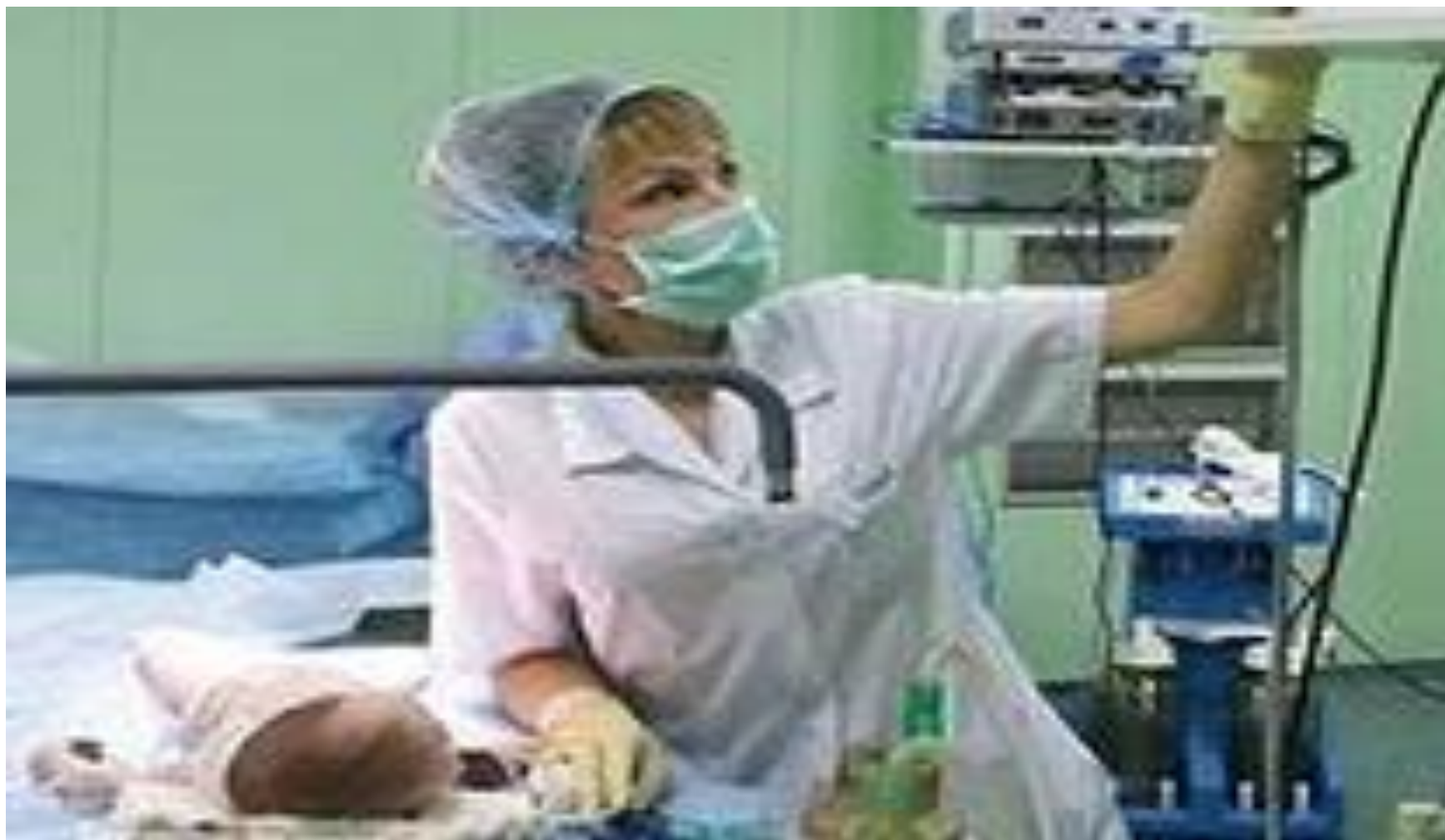

Срочная госпитализация

Лечение

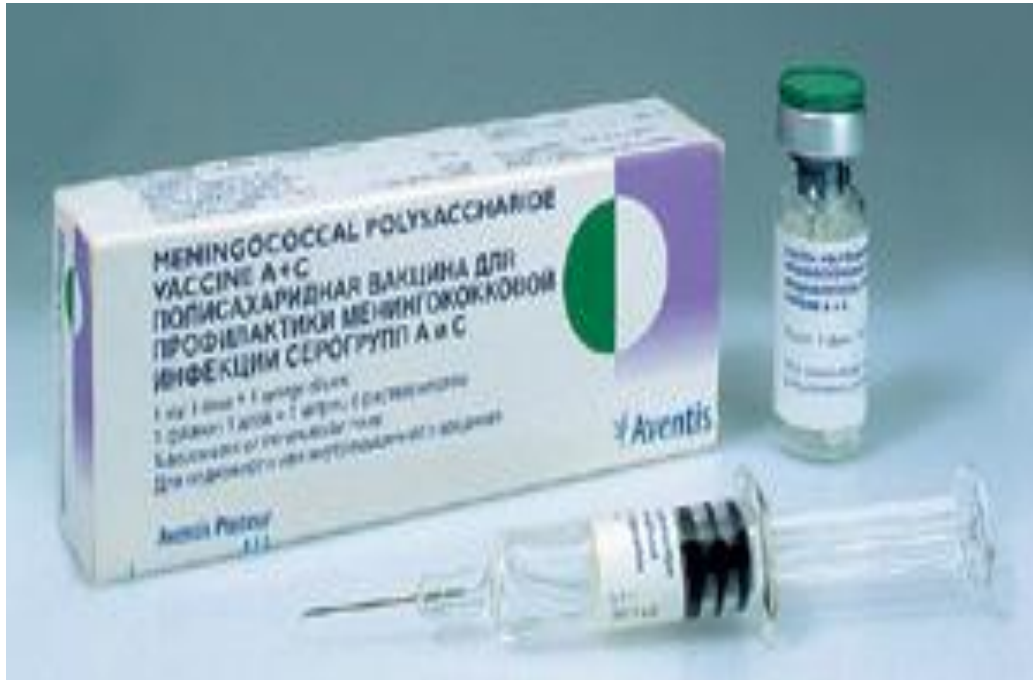

Антибактериальная терапия



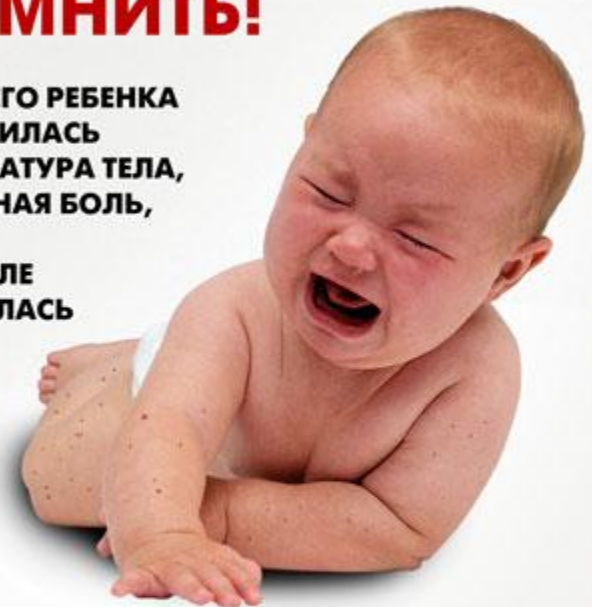
Дезинтоксикационная терапия

Профилактика



**ЭТО НУЖНО ЗНАТЬ,
ОБ ЭТОМ НУЖНО
ПОМНИТЬ!**

**У ВАШЕГО РЕБЕНКА
ПОВЫСИЛАСЬ
ТЕМПЕРАТУРА ТЕЛА,
ГОЛОВНАЯ БОЛЬ,
РВОТА
И НА ТЕЛЕ
ПОЯВИЛАСЬ
СЫПЬ?**



**СРОЧНО
ЗВОНИТЕ 103**

**ЭТО МОЖЕТ БЫТЬ ОЧЕНЬ ОПАСНАЯ
МЕНИНГОКОККОВАЯ
ИНФЕКЦИЯ!**