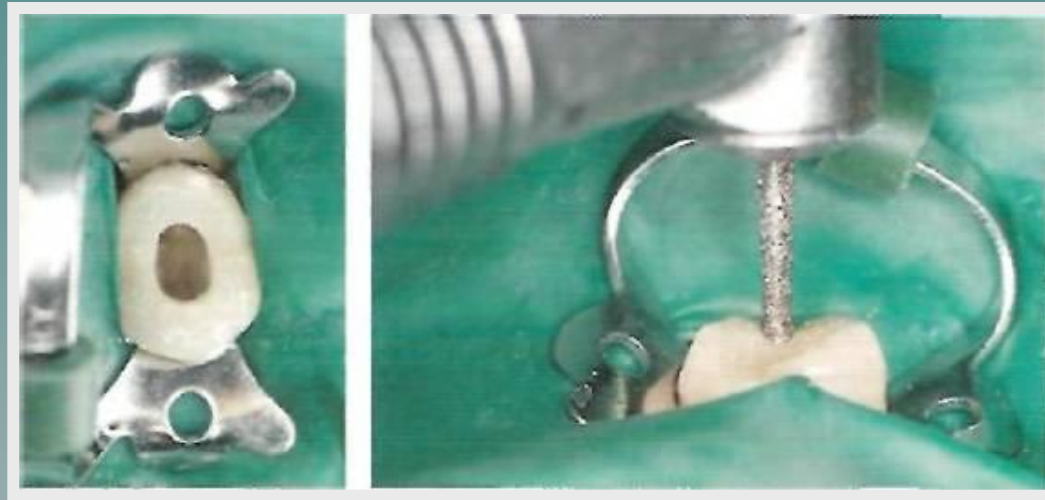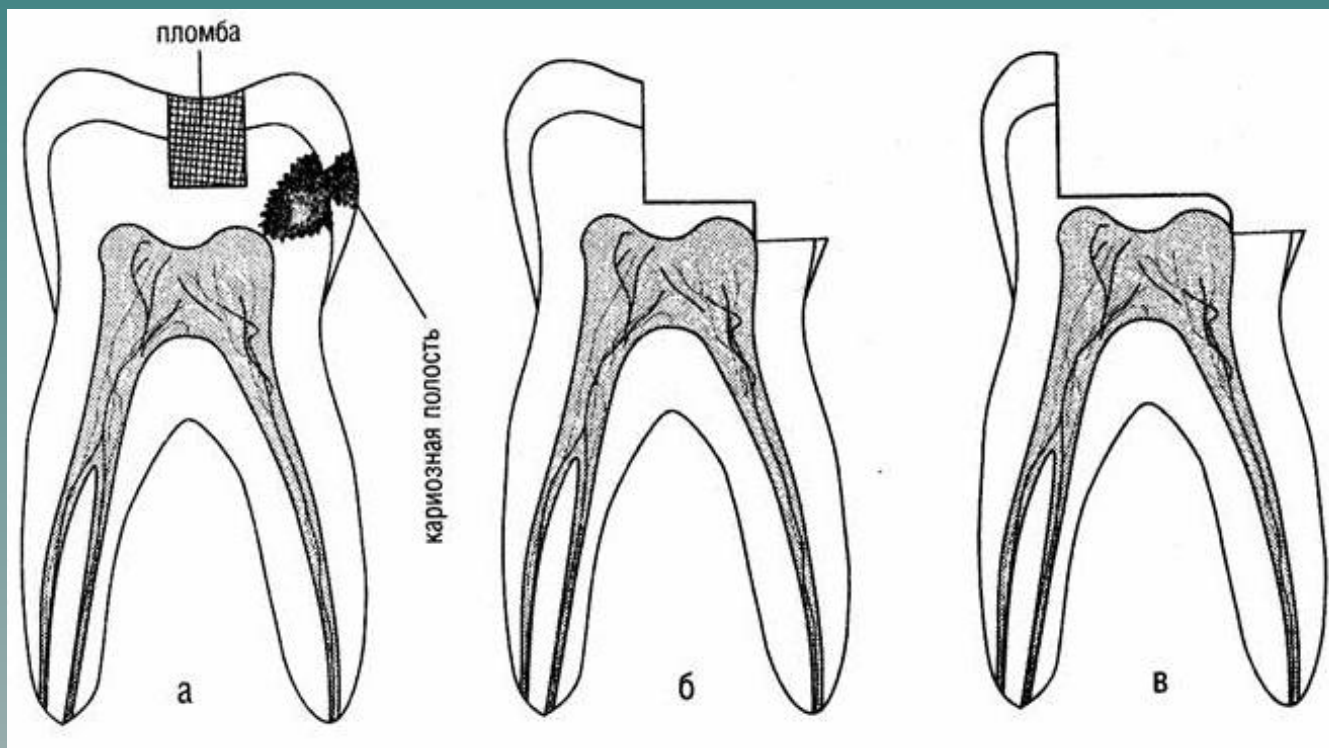


МЕТОДИКА РАСКРЫТИЯ ПОЛОСТЕЙ РАЗЛИЧНЫХ ГРУПП ЗУБОВ



ЭТАПЫ РАСКРЫТИЯ ПОЛОСТЕЙ РАЗЛИЧНЫХ ГРУПП ЗУБОВ

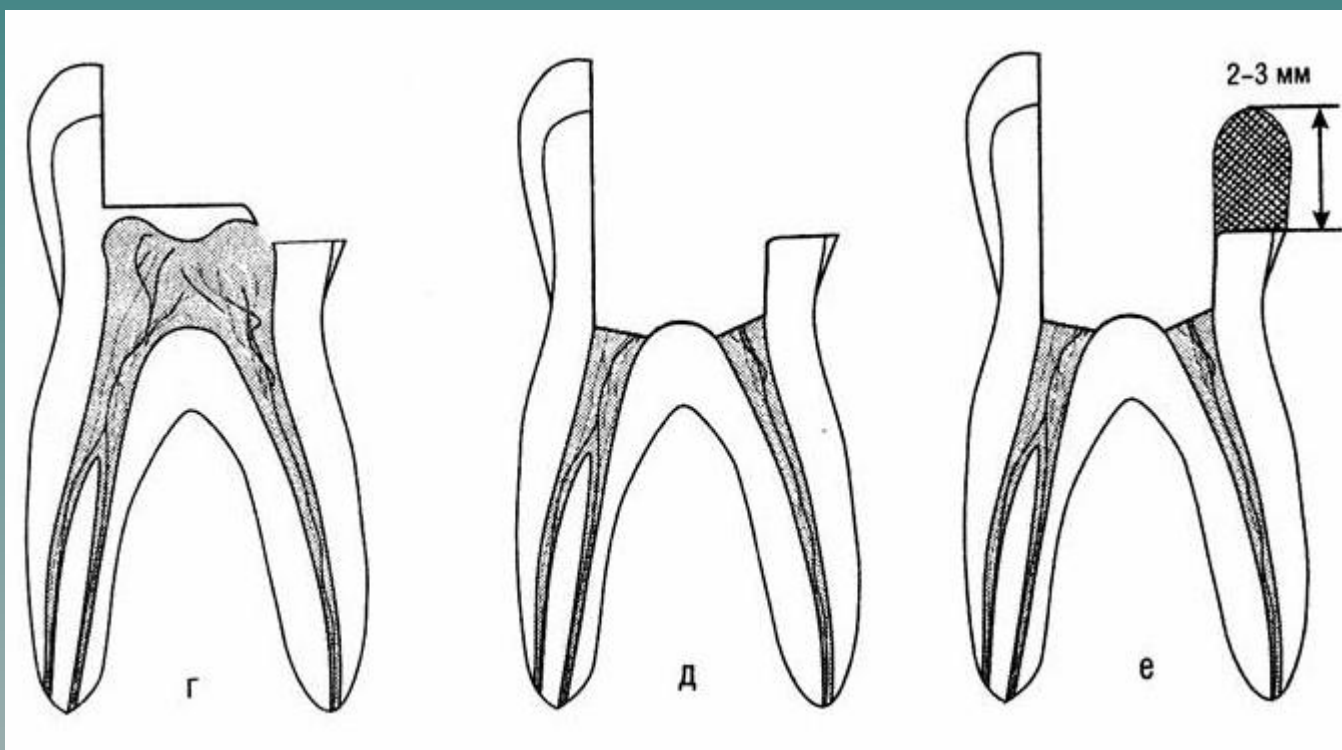
1. ТРЕПАНАЦИЯ ЗУБА ИЛИ ПРЕПАРИРОВАНИЕ ОСНОВНОЙ
КАРИОЗНОЙ ПОЛОСТИ
(РАСКРЫТИЕ, РАСШИРЕНИЕ КАРИОЗНОЙ
ПОЛОСТИ И НЕКРЭКТОМИЯ).



МЕТОДИКА РАСКРЫТИЯ ПОЛОСТЕЙ РАЗЛИЧНЫХ ГРУПП ЗУБОВ

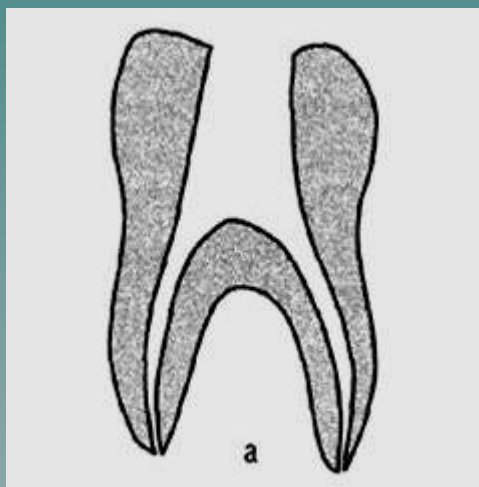
2. ВСКРЫТИЕ ПОЛОСТИ ЗУБА.

3. РАСКРЫТИЕ И РАСШИРЕНИЕ ПУЛЬПОВОЙ КАМЕРЫ
(ПОЛОСТИ ЗУБА) С АМПУТАЦИЕЙ КОРОНКОВОЙ
ЧАСТИ ПУЛЬПЫ ЗУБА.

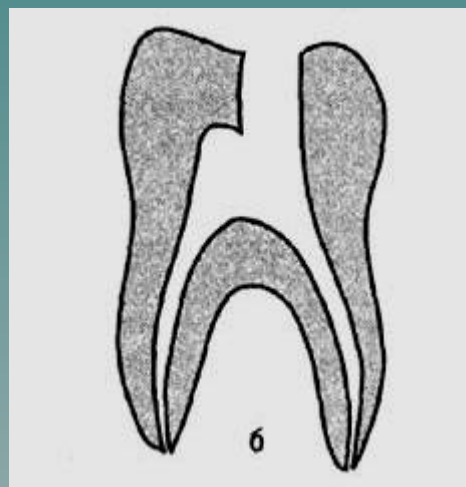


Вскрытие полости зуба – создание точечного сообщения кариозной полости с полостью зуба.

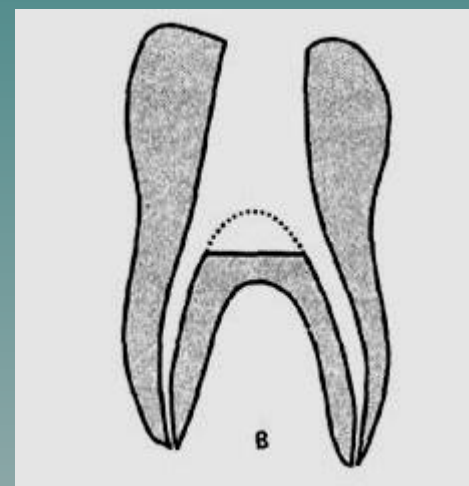
Раскрытие полости зуба – удаление свода полости зуба с целью создания доступа к корневым каналам.



ПРАВИЛЬНО



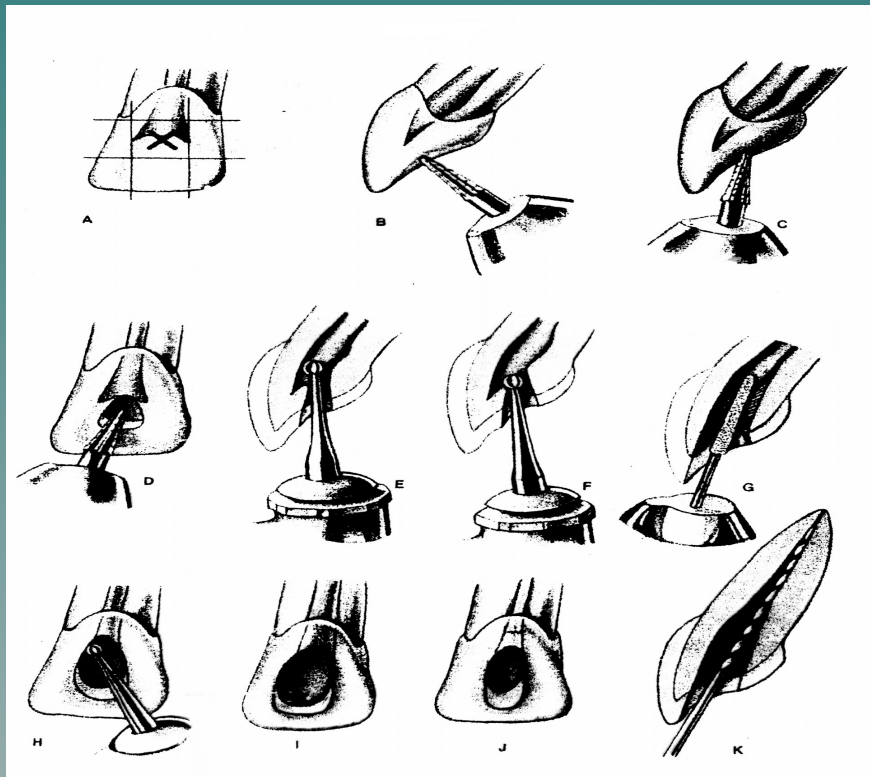
НЕПРАВИЛЬНО



Раскрытие полости зуба у резцов и клыков

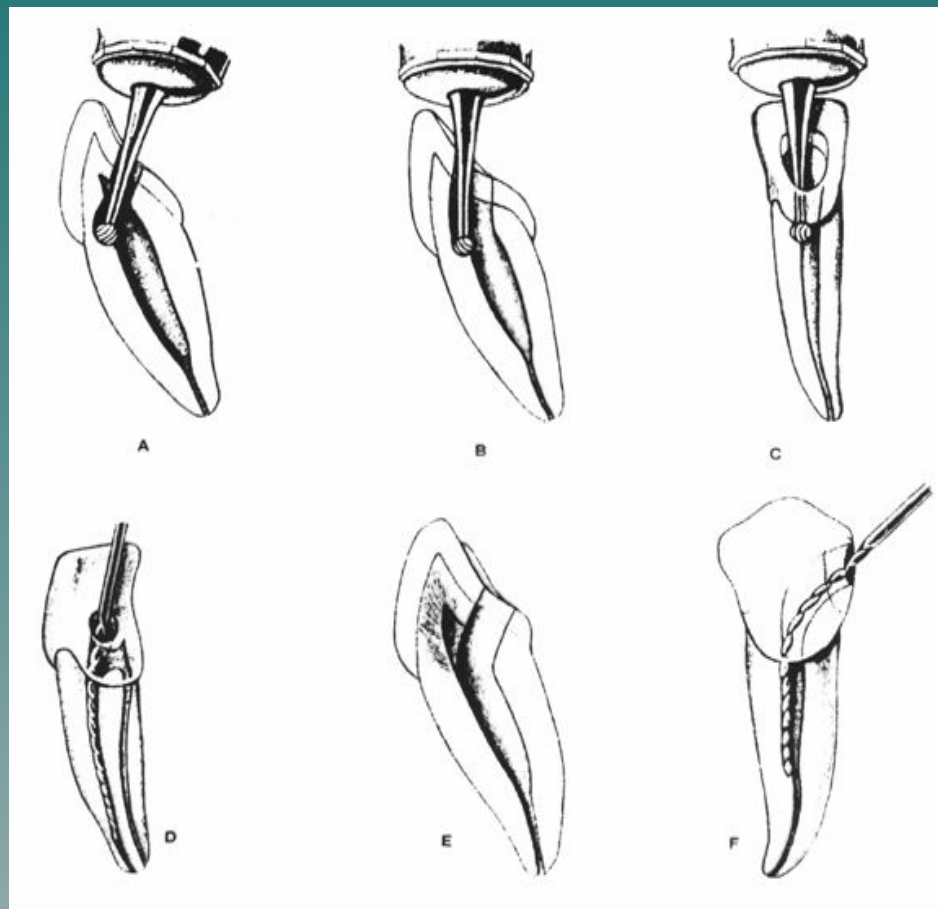
- Вскрытие полости зуба у резцов и клыков проводится в центре небной или язычной поверхности

- На первом этапе направление бора должно быть перпендикулярно поверхности, а после прохождения эмали - параллельно либо под углом к полости зуба.



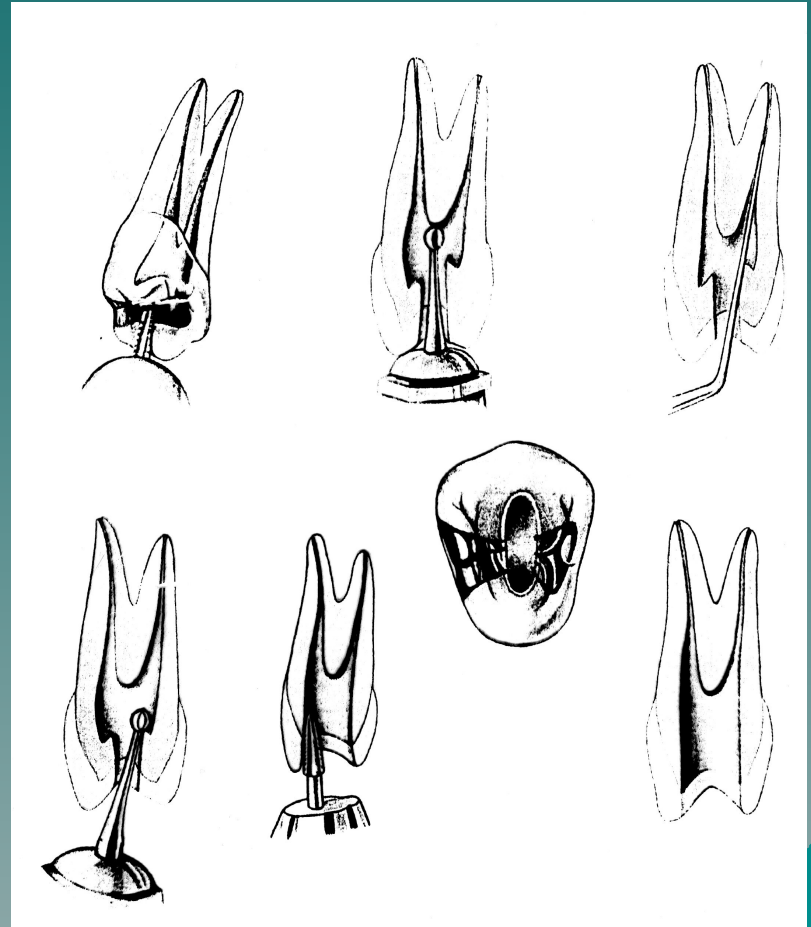
Результаты неправильного раскрытия полости зуба в резцах и клыках

- а) перфорации стенок коронки зуба
- б) придание неправильного направления корневому каналу
- в) неполное и недостаточное раскрытие полости зуба
- г) перфорация стенок корня зуба
- е) излом инструмента в КК
- ж) неполное удаление пульпы зуба или ее распада из корневого канала



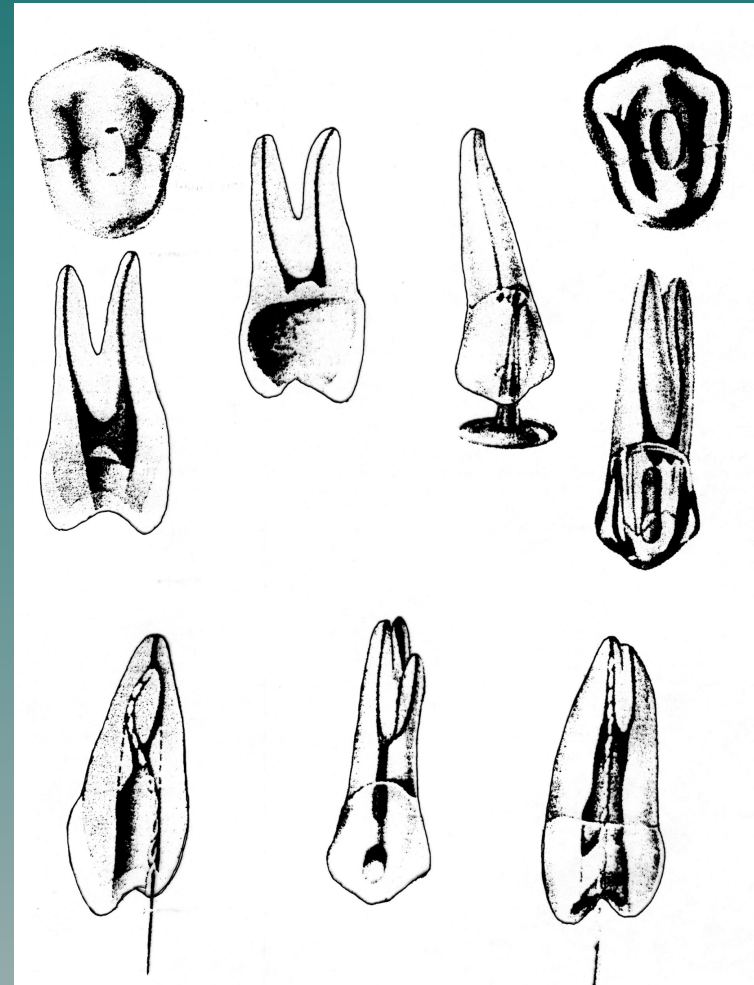
Раскрытие полости зуба в премолярах верхней челюсти

- Вскрытие полости зуба у премоляров всегда производится с жевательной поверхности
- Раскрытие производят в щечно-небном направлении
- Раскрытие полости зуба произведено правильно, если зонд или эндодонтический инструмент, скользя по стенке, свободно попадает в корневой канал



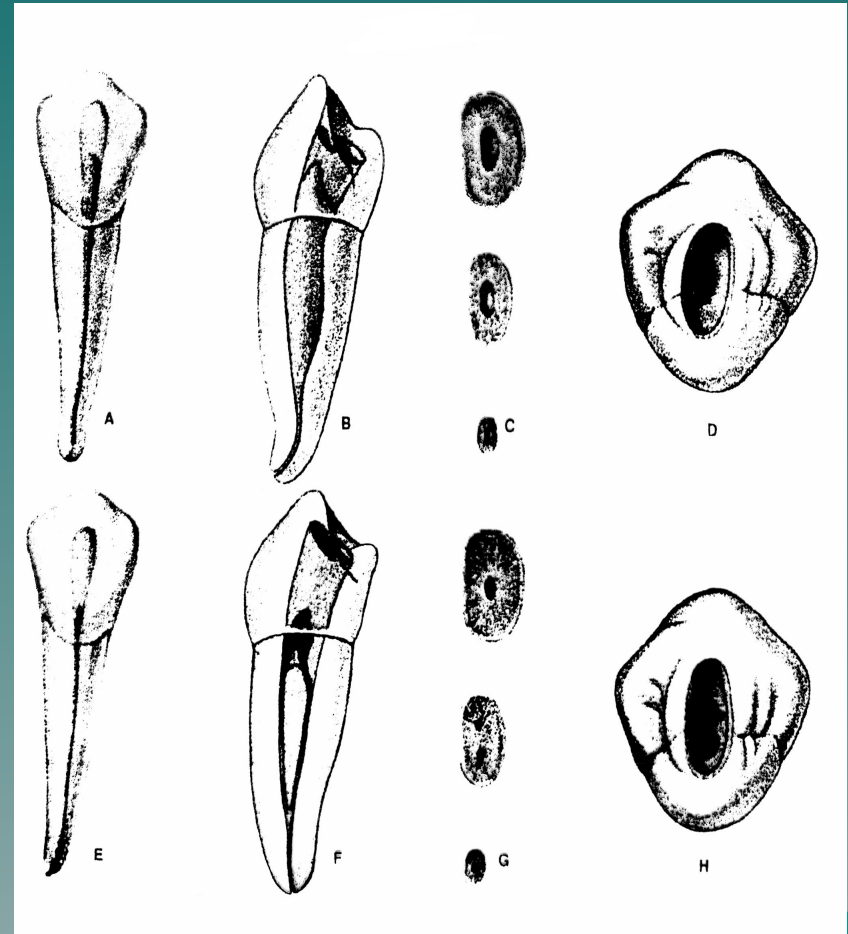
Результаты неправильного раскрытия полости зуба в премолярах верхней челюсти

- а) вскрытие полости зуба в области рога пульпы зуба и принятие ее за устье корневого канала,
- б) широкое вскрытие полости зуба и ослабление прочности коронки,
- в) перфорация коронки зуба,
- г) перфорация или облом инструмента в корневом канале.



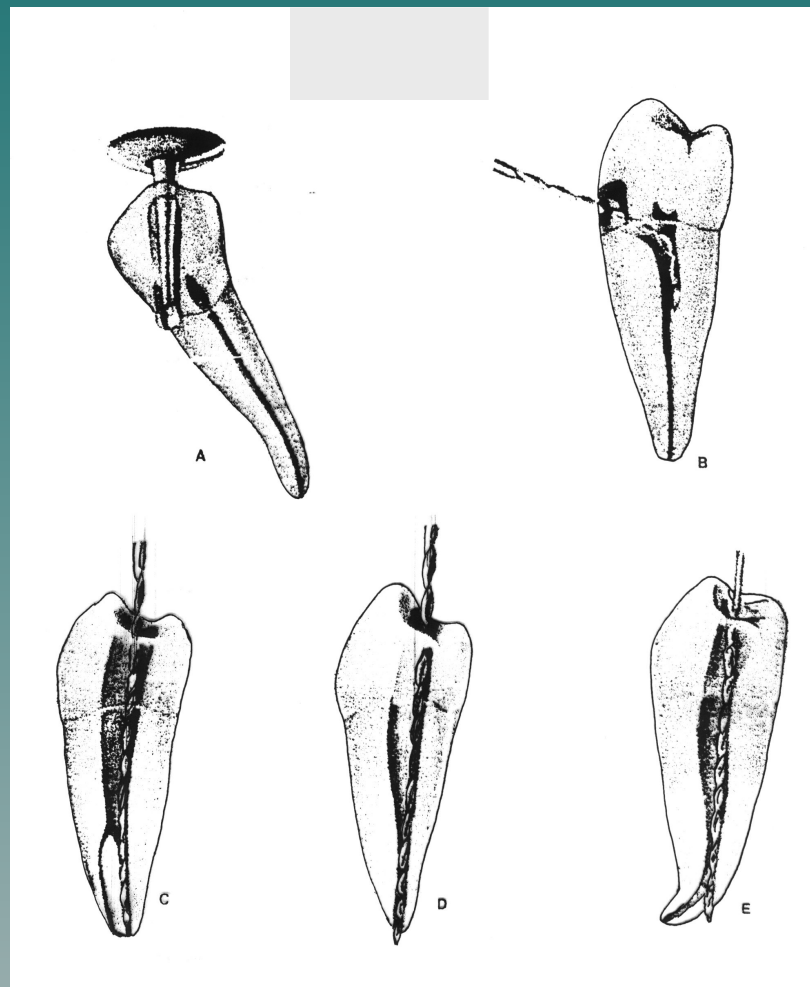
Раскрытие полости зуба в премолярах нижней челюсти

- ◆ Вскрытие полости зуба у премоляров нижней челюсти всегда производится с жевательной поверхности в центре передней фисуры, направляя бор ближе к щечному бугру.
- ◆ При раскрытии полости зуба в премолярах нижней челюсти следует учитывать наклон коронки в язычную сторону.



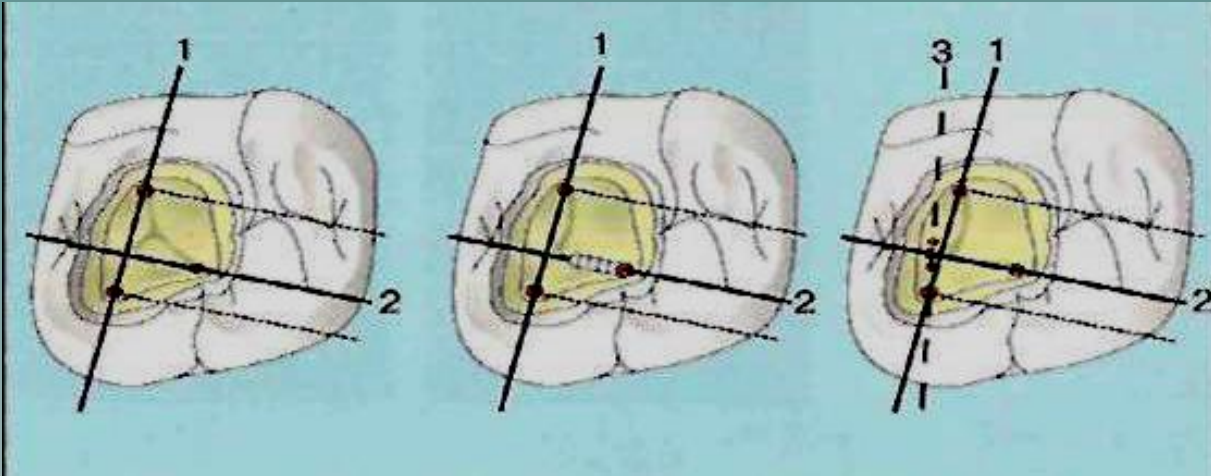
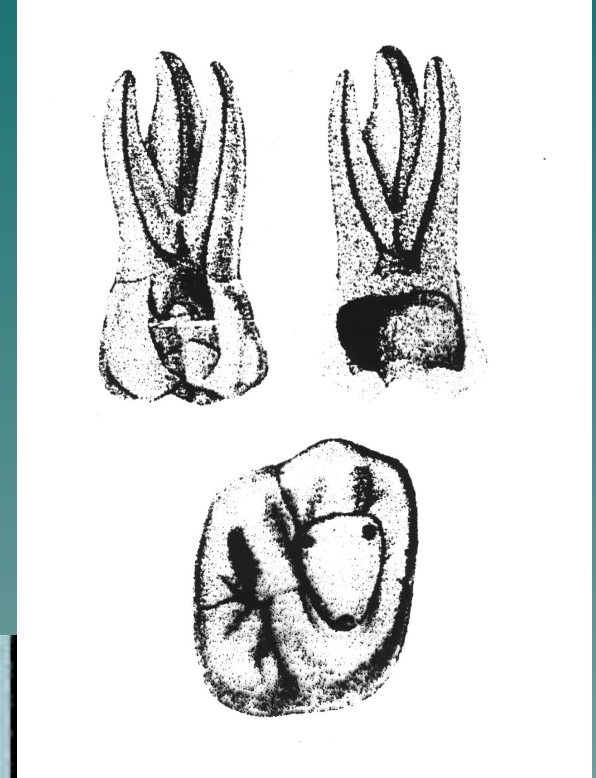
Результаты неправильного раскрытия полости зуба в премолярах нижней челюсти

- а) вскрытие полости зуба в области рога пульпы зуба и принятие ее за устье корневого канала
- б) широкое вскрытие полости зуба и ослабление прочности коронки
- в) перфорация коронки зуба
- г) перфорация корня зуба
- д) облом инструмента в корневом канале



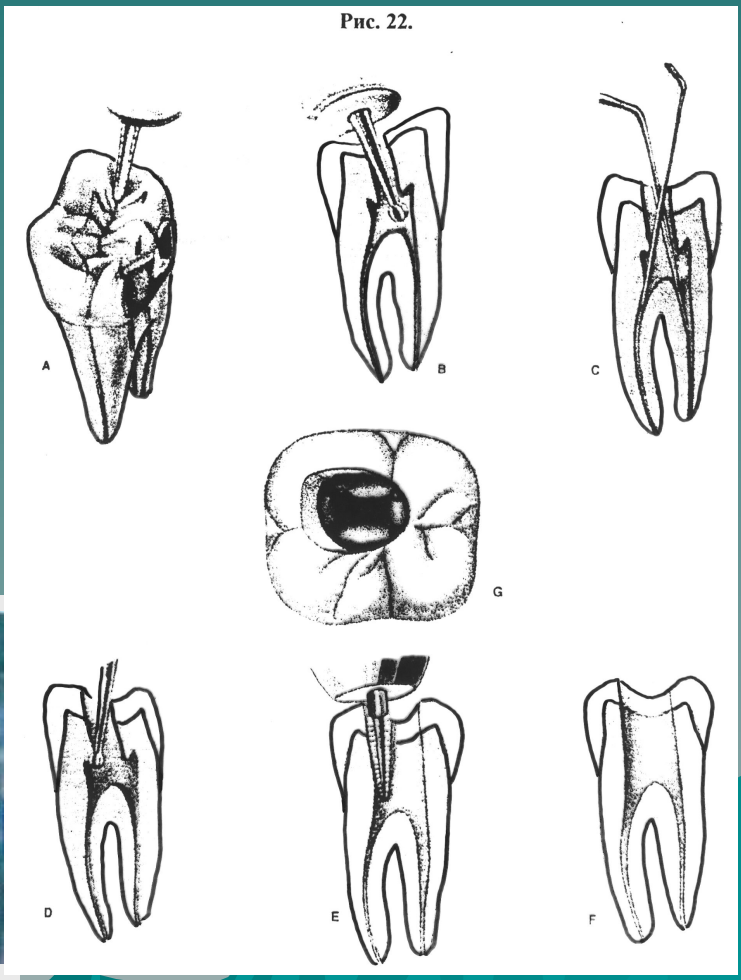
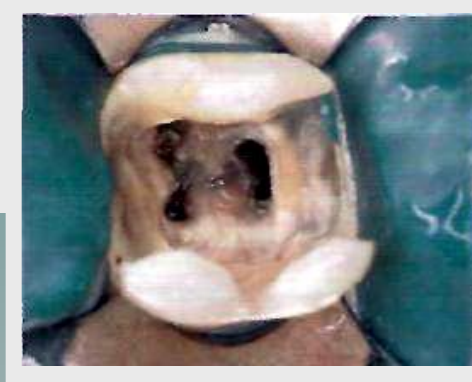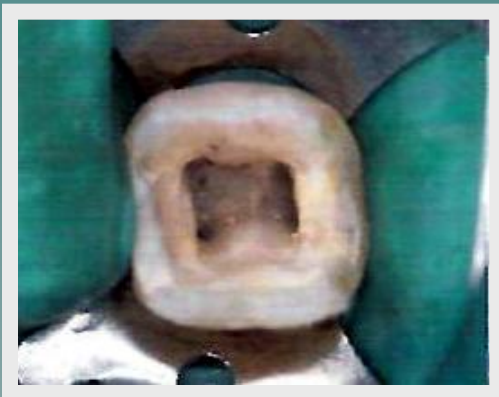Раскрытие полости зуба в молярах верхней челюсти

- ◆ Производится с жевательной поверхности в передней фиссуре по направлению к переднему щечному бугру или с помощью скоростной машины по направлению к наиболее широкому небному корневому каналу.
- ◆ Раскрытие полости зуба производят в щечно-небном направлении.



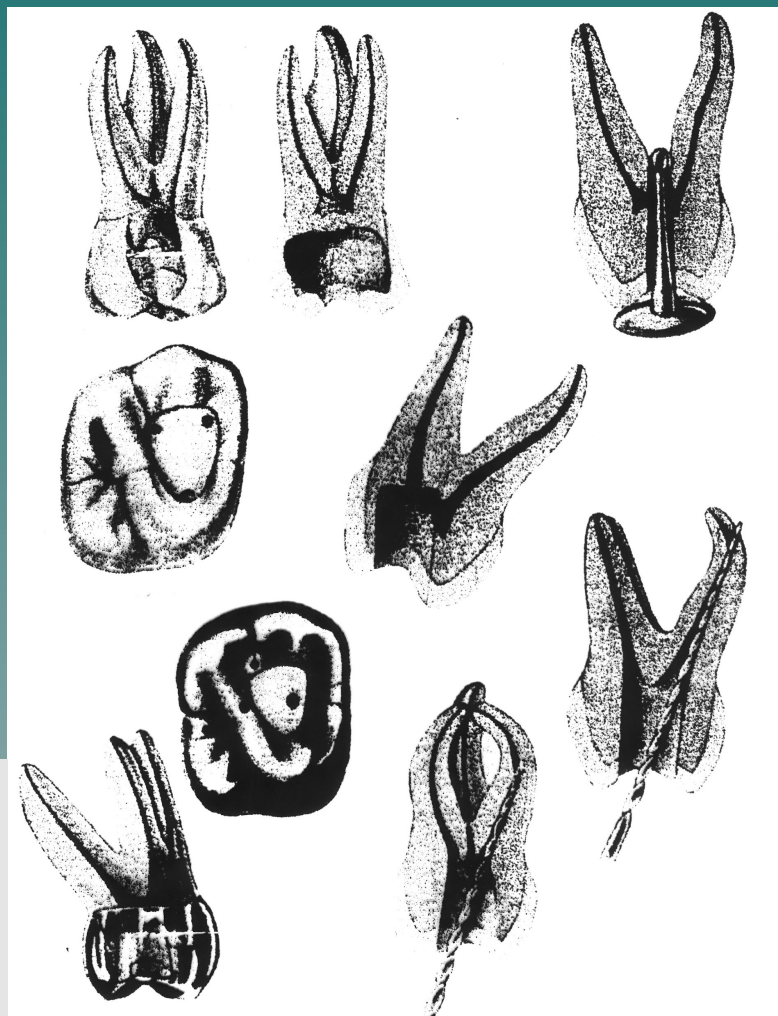
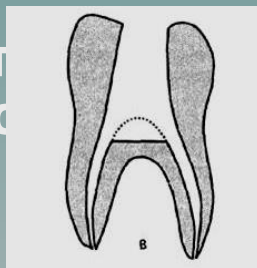
Раскрытие полости зуба в молярах нижней челюсти

- ◆ Вскрытие проводят в средней трети продольной фиссуры по направлению к переднему щечному бугру.
- ◆ Раскрытие полости зуба производят в передне-заднем направлении.



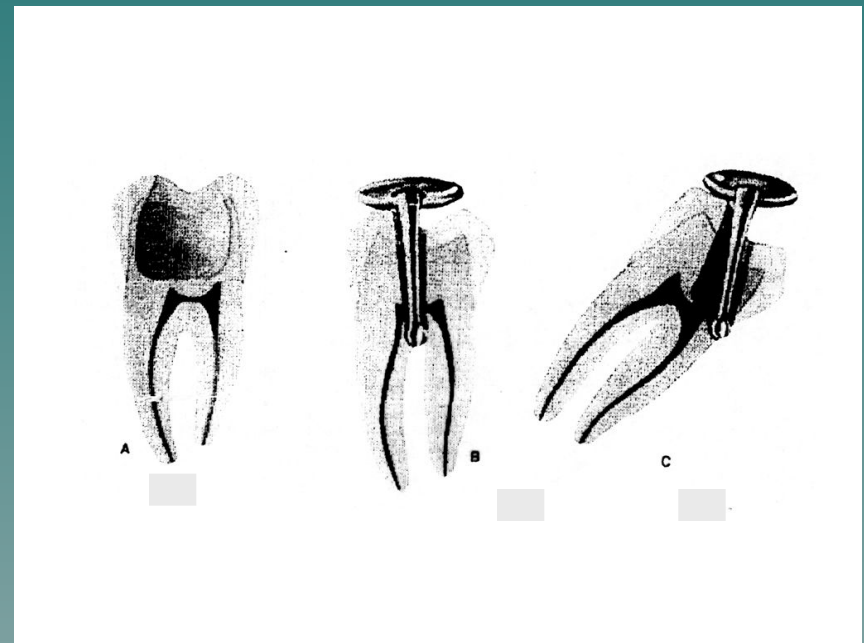
Результаты неправильного раскрытия полости зуба в молярах

- а) вскрытие полости зуба соответственно выступу рога пульпы, который принимается за устье КК,
- б) ослабление коронки зуба, за счет избыточного удаления дентина и эмали,
- в) перфорация дна полости зуба,
- г) частичное вскрытие полости зуба,
- д) перфорация КК,
- е) ослабление дна полости зуба, за счет избыточного удаления дентина.



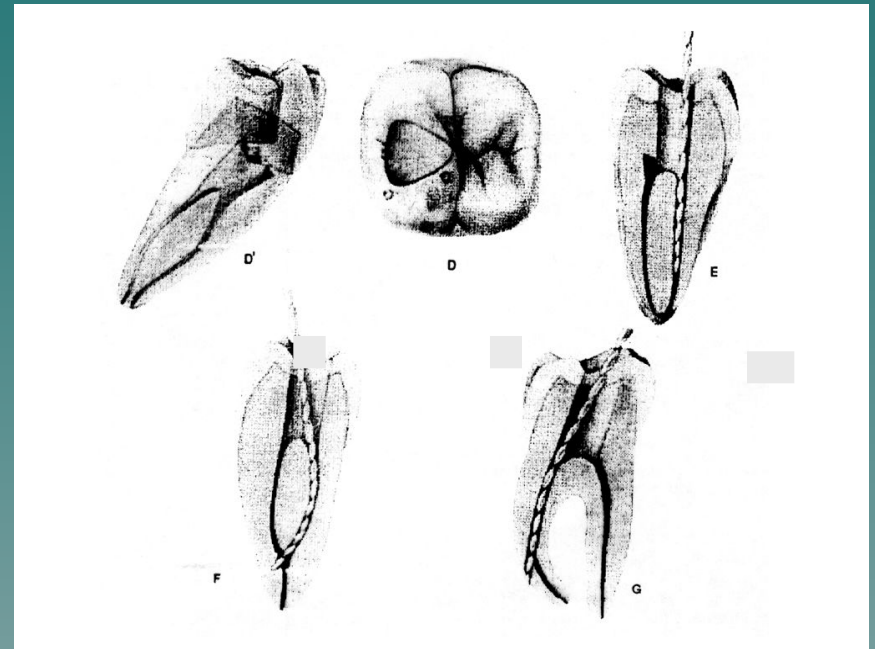
Результаты неправильного раскрытия полости зуба в молярах нижней челюсти

- а) ослабление коронки зуба за счет избыточного удаления дентина и эмали,
- б) перфорация дна полости зуба,
- в) перфорация стенки коронки зуба,



Результаты неправильного раскрытия полости зуба в молярах нижней челюсти

- г) вскрытие полости зуба соответственно выступу рога пульпы, который принимается за устье корневого канала
- д) частичное раскрытие полости зуба
- е) перфорация корневого канала.



Требования, предъявляемые к раскрытой полости зуба

- ◆ Стенки сформированной полости должны совпадать со стенками полости зуба
- ◆ Отсутствие свода полости зуба и его нависающих краев
- ◆ Стенки и дно полости не должны быть истончены
- ◆ При зондировании зонд скользит по стенкам, не встречая препятствия
- ◆ В раскрытой полости зуба можно увидеть и прозондировать устья корневых каналов