

Показатели, оцениваемые в клинике при ФД сердца

- электрофизиологические свойства сердца (возбудимости, проводимости, автоматии)
- фазовая структура сердечного цикла
- гемодинамическая функция сердца, сократимость сердечной мышцы
- показатели регионарного кровообращения
- сердечный ритм

МЕТОДЫ ИССЛЕДОВАНИЯ ДЕЯТЕЛЬНОСТИ СЕРДЦА

- Электрофизиологические:

- ✓ Электрокардиография
- ✓ Векторкардиография
- ✓ Электростимуляция различных отделов сердца и регистрация электрограмм
- ✓ Реокардиография

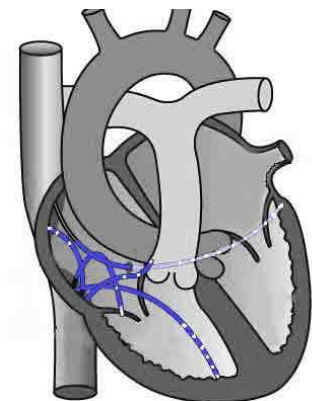
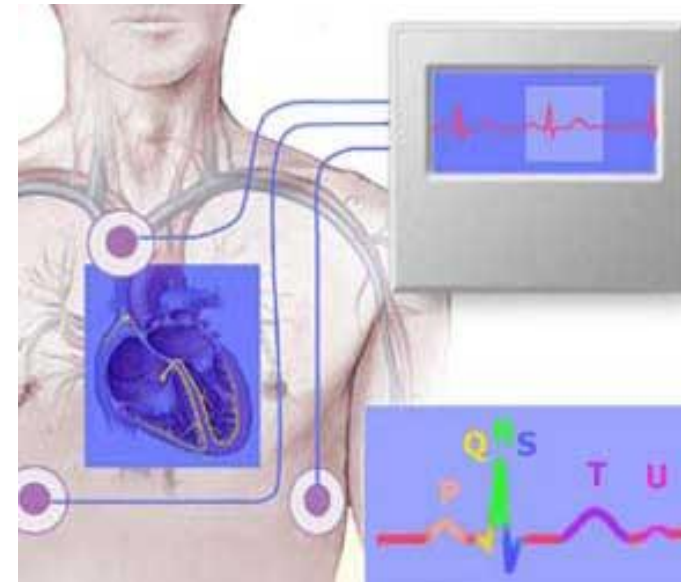
- Ультразвуковые:

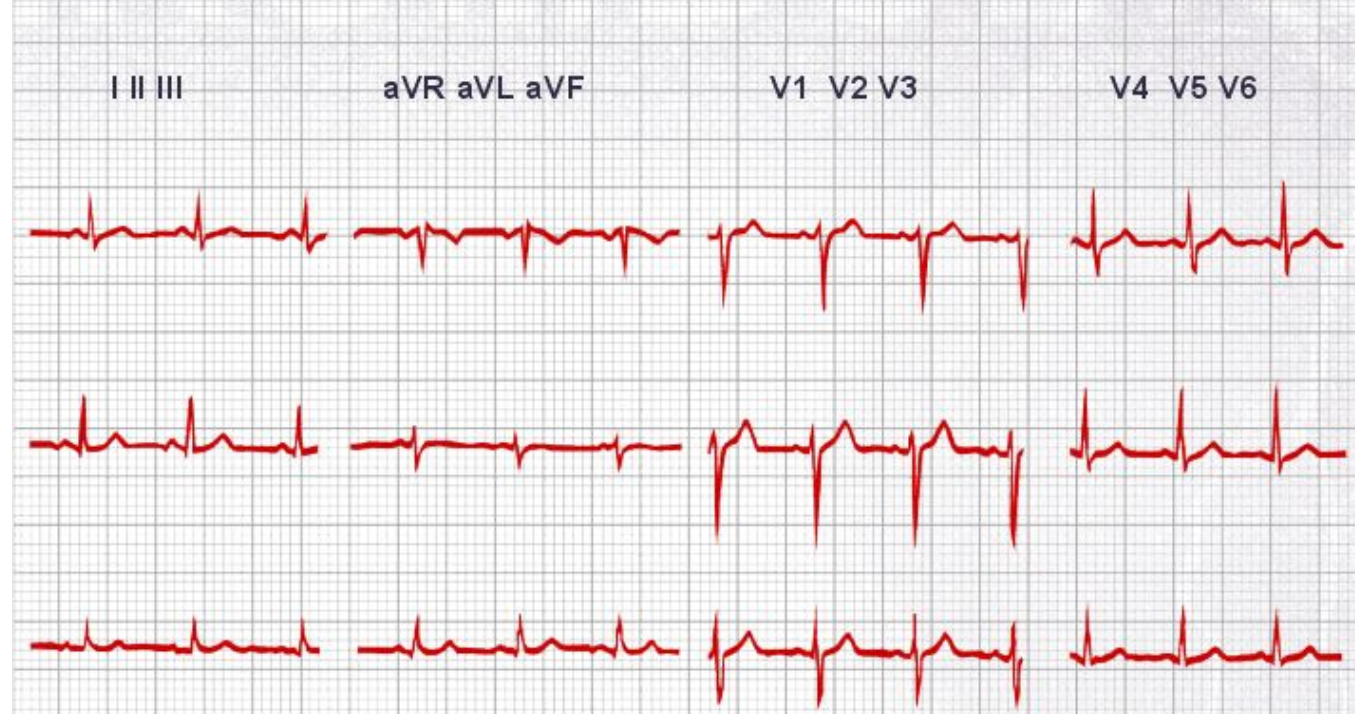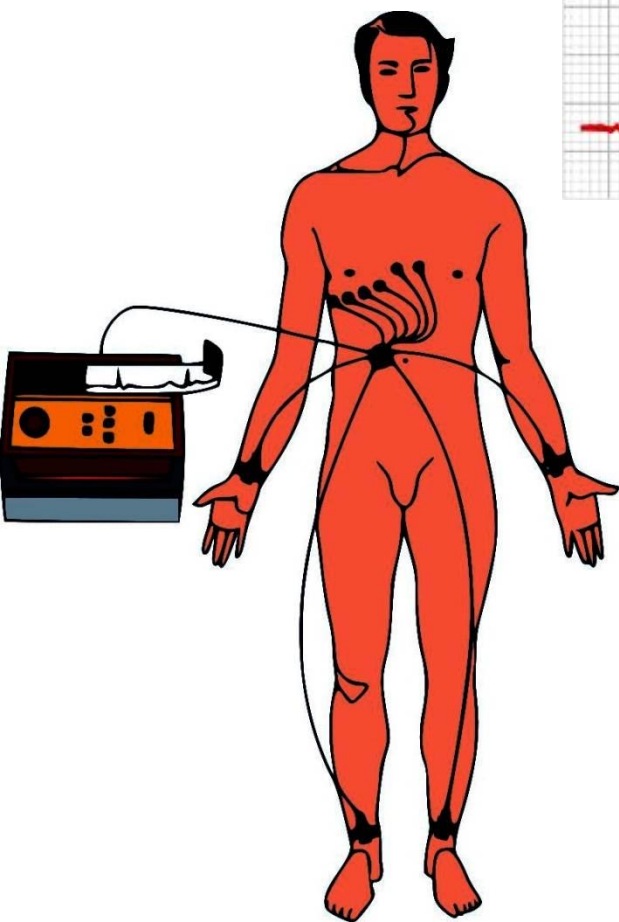
- ✓ Эхокардиография
- ✓ Допплерография – оценка тока крови через клапаны и по сосудам

- Анализ звуковых проявлений деятельности сердца:

- ✓ Аускультация тонов сердца
- ✓ Фонокардиография

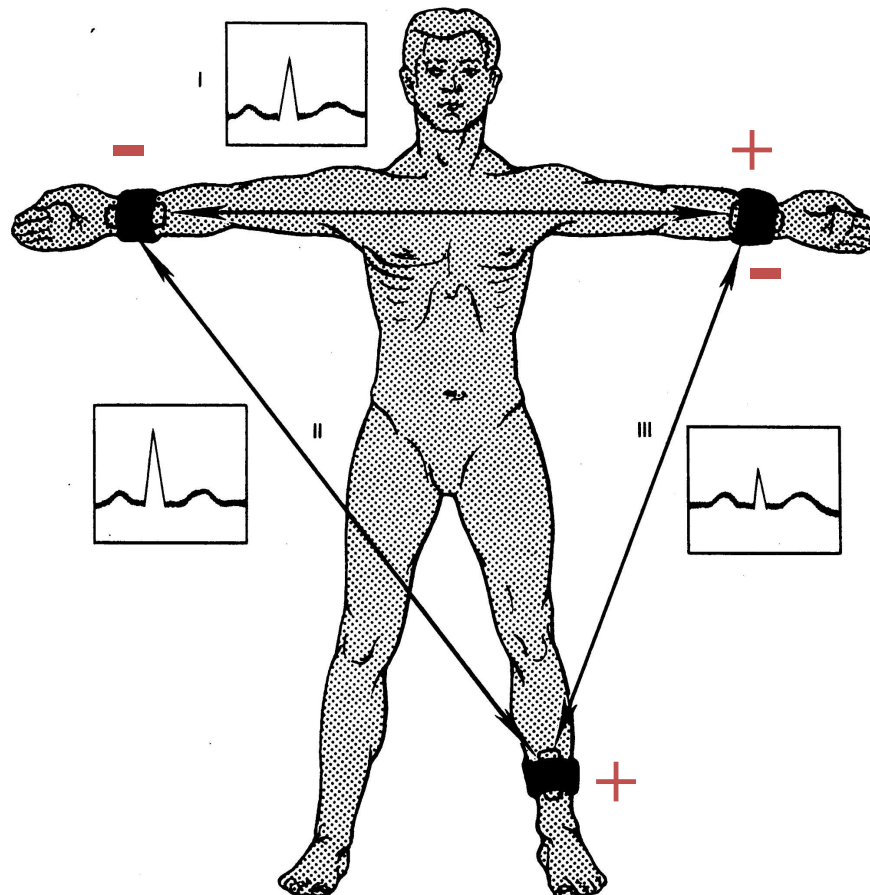
- Рентгеновская компьютерная томография





Электрокардиограмма — это запись электрических потенциалов, возникающих на поверхности тела в результате активности сердца.

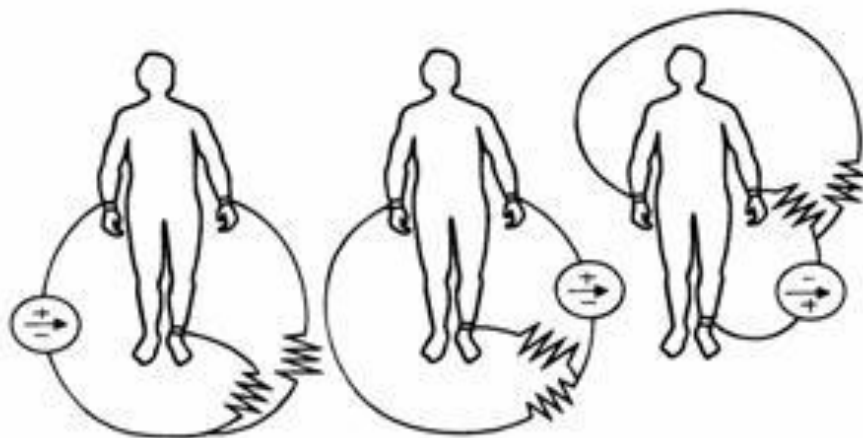
Биполярные отведения регистрируют разность потенциалов между двумя точками электрического поля (+ и – электроды).



Стандартные отведения от конечностей

Монополярные отведения – регистрируют разность потенциалов между одной из точек, на которой установлен активный положительный электрод данного отведения, и средним потенциалом нескольких точек тела – конечностей (объединенный или индифферентный электрод).

- Усиленные отведения от конечностей



aVR -

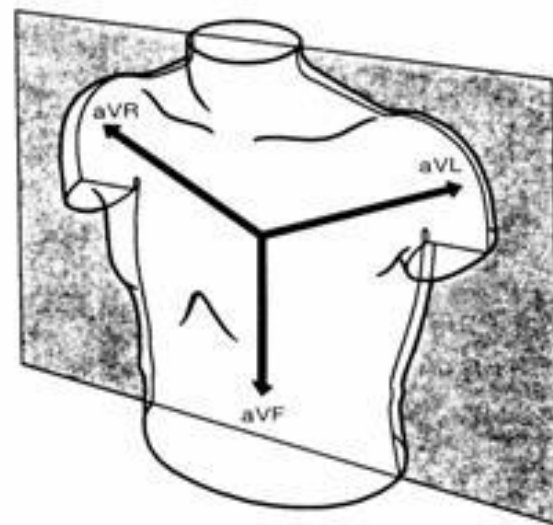
от
правой
руки

aVL -

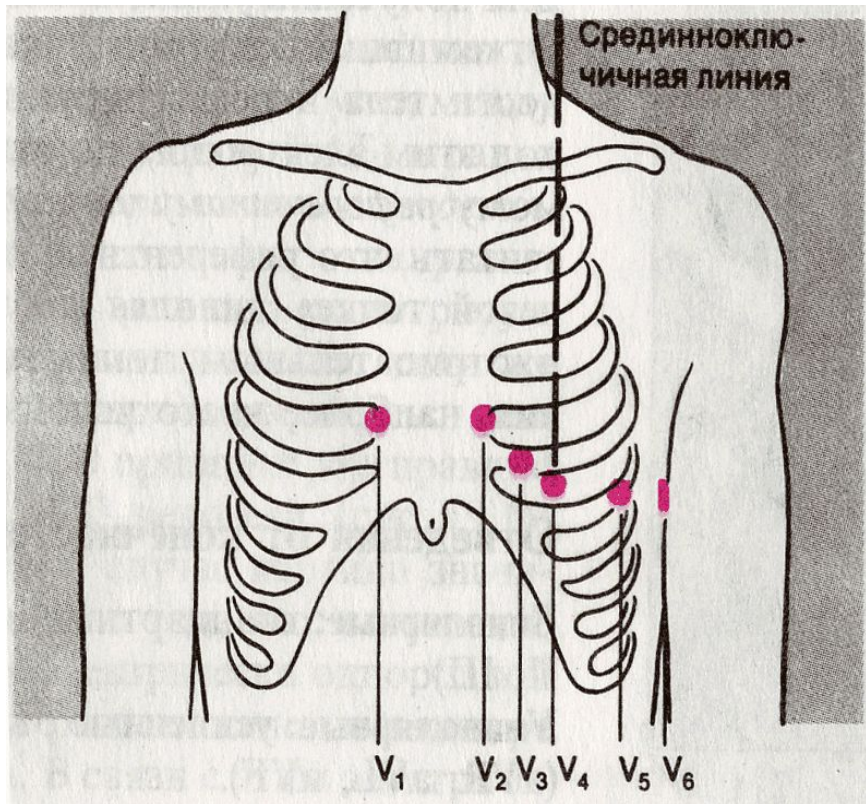
от
левой
руки

aVF -

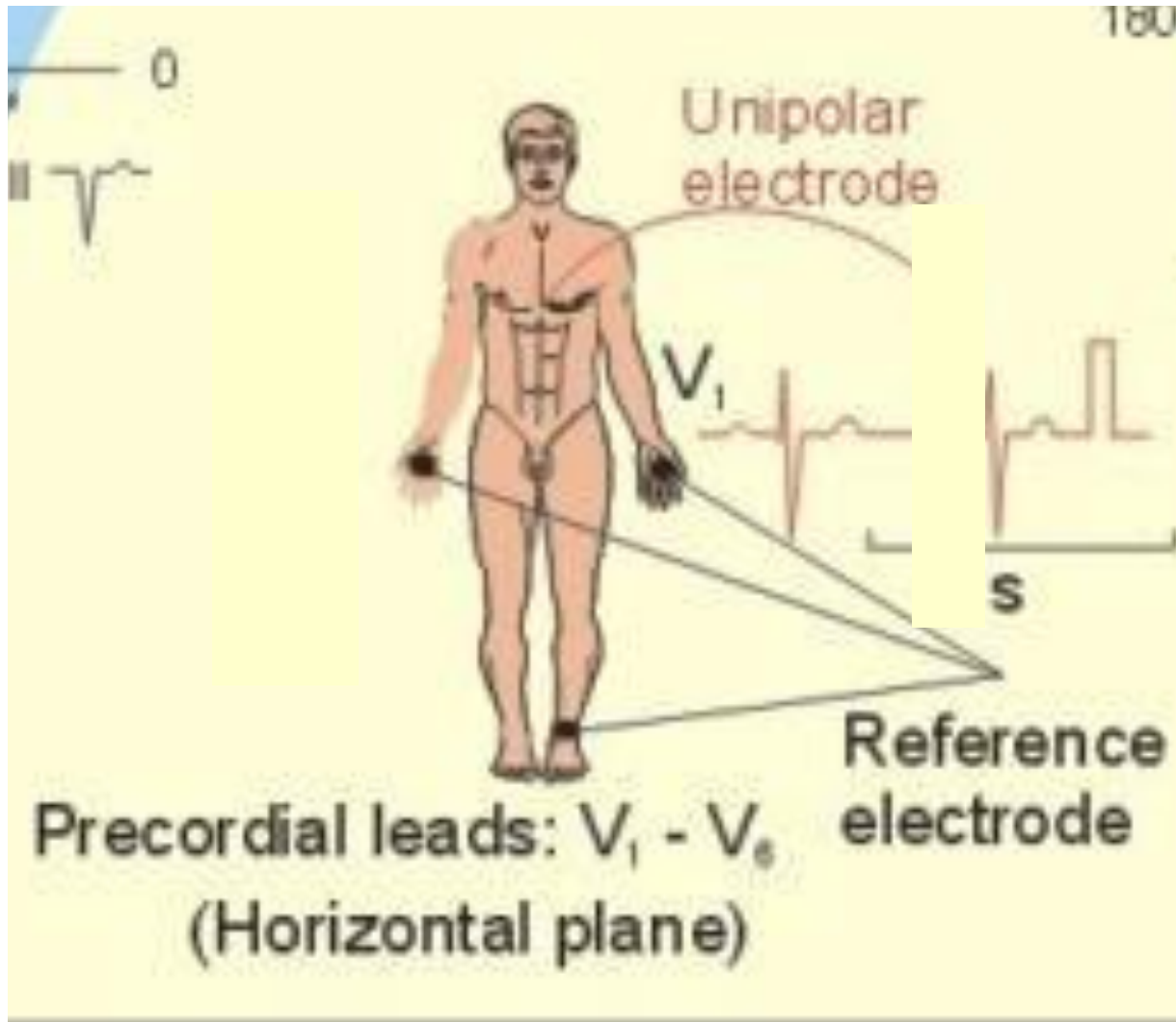
от
левой
ноги



• Грудные отведения V_1-V_6



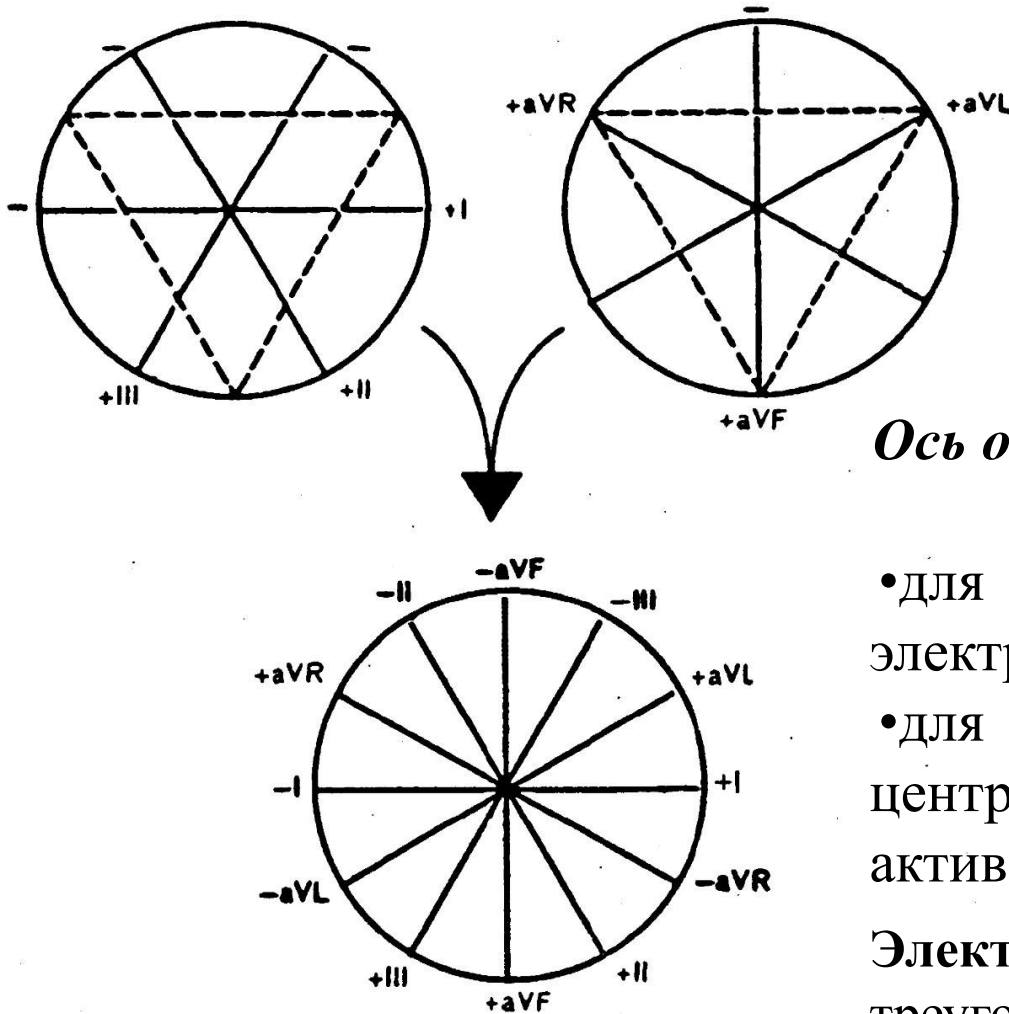
- V_1 – в 4 межреберье у правого края грудины;
- V_2 – в 4 межреберье у левого края грудины;
- V_3 – между V_2 - V_4
- V_4 – в 5 межреберье по левой срединно-ключичной линии;
- V_5 – на уровне отведения V_4 по левой передней аксиллярной линии;
- V_6 – на том же уровне по средней передней аксиллярной линии.



Precordial leads: $V_1 - V_6$
(Horizontal plane)

6-осевая система координат по Бейли :

отведения I, II, III, aVR, aVL, aVF

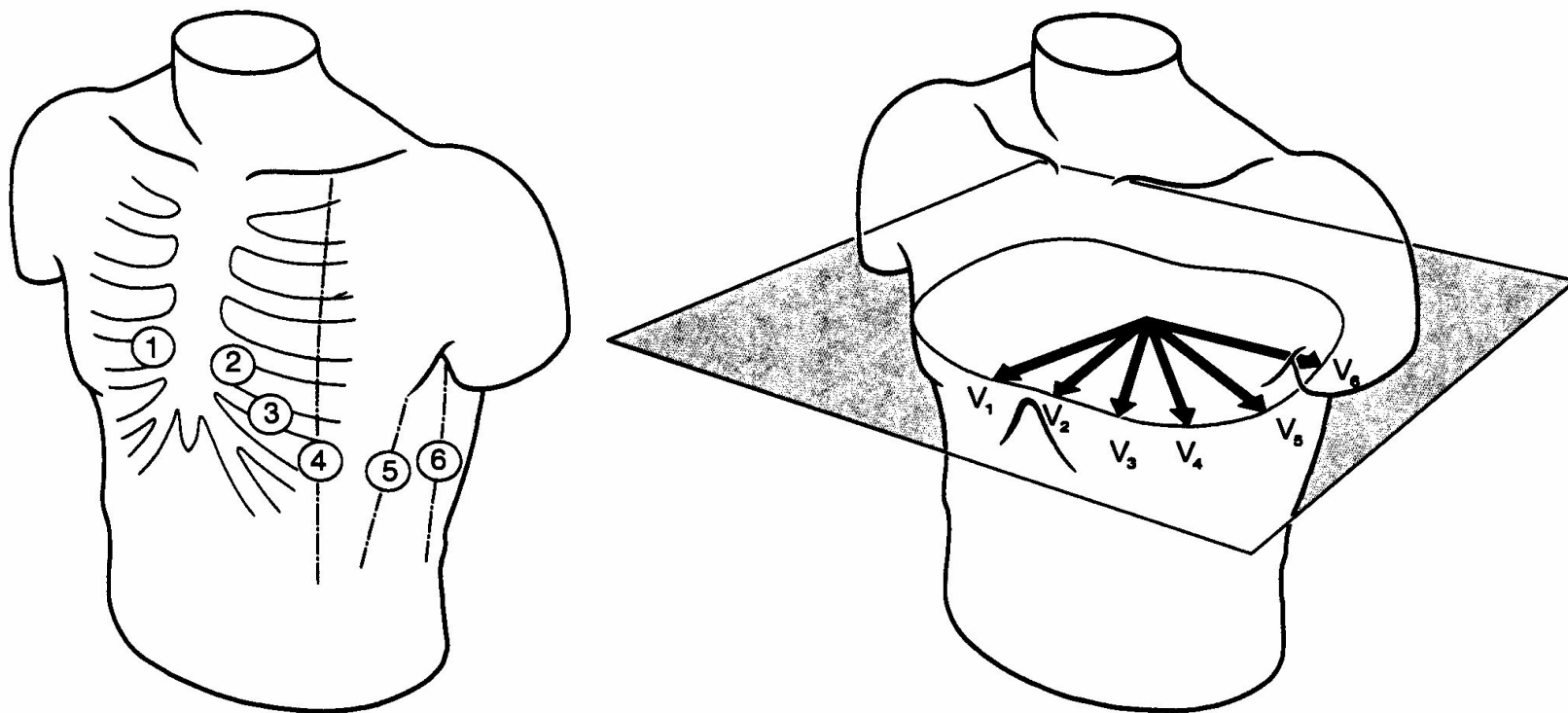


6-осевая система Бейли - регистрация изменений ЭДС во фронтальной плоскости.

Ось отведения: гипотетическая линия, соединяющая:

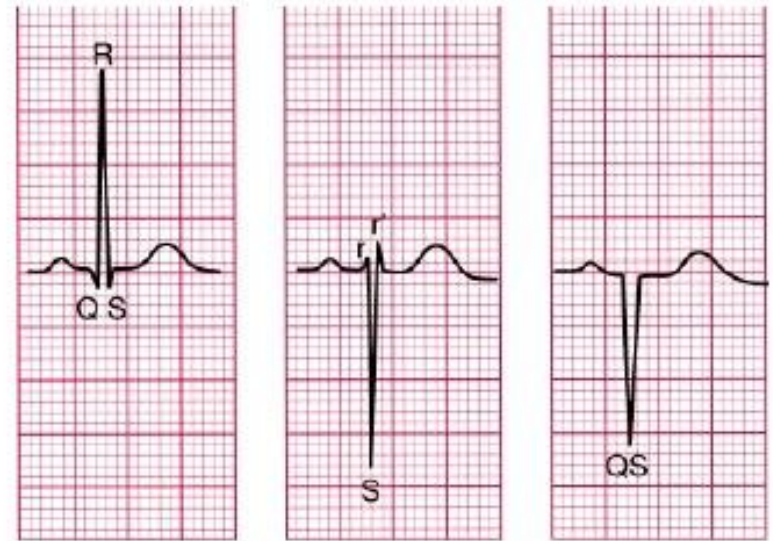
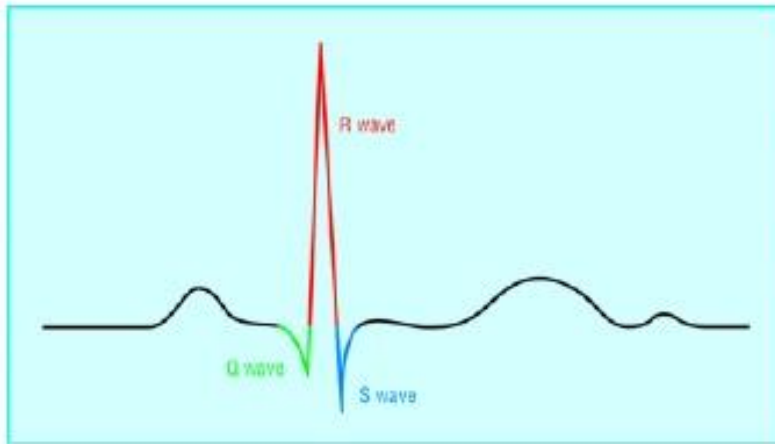
- для биполярных отведений - два электрода;
- для монополярных - электрический центр сердца с местом наложения активного электрода.

Электрический центр сердца - центр треугольника Эйнтховена, удаленный от его вершин на равное расстояние.



Грудные отведения –
регистрация изменений ЭДС в горизонтальной плоскости.

Характеристика комплекса QRS



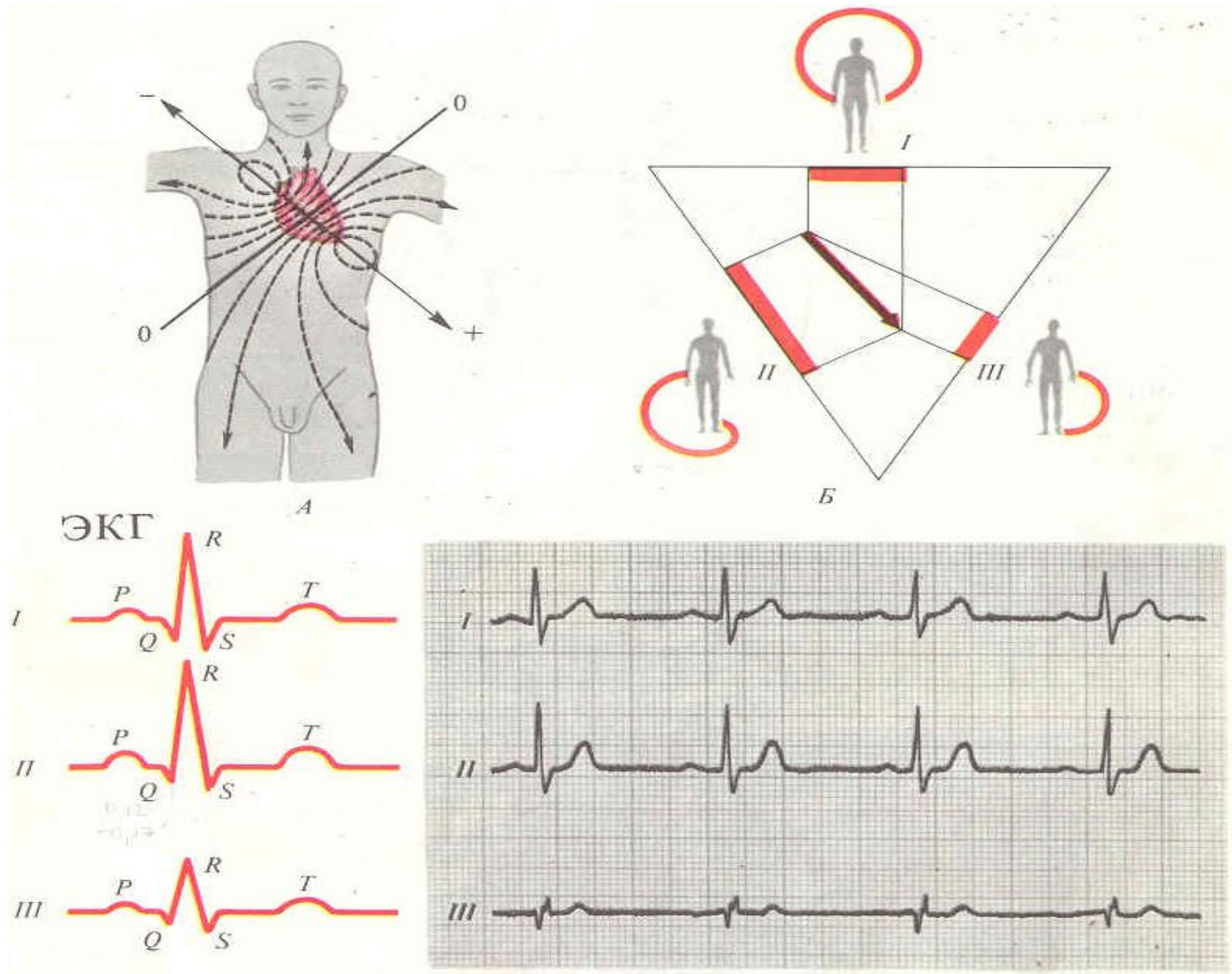
- Положительный зубец в комплексе QRS называют **R**
- Отрицательный зубец перед R называют **Q**
- Отрицательный зубец после R называют **S**
- Если в QRS есть второй положительный зубец, его обозначают **R'**
- Если R-зубец имеет низкую амплитуду, его обозначают **r**.
- Если нет положительного зубца, то отрицательный называют **QS**
- Желудочный комплекс часто называют **QRS**, даже если какие-то его зубцы отсутствуют.

НОРМЫ ОСНОВНЫХ КОМПОНЕНТОВ ЭКГ

	Амплитуда ср.,мм	Ампл. границы, мм	Длительность ср., с	Длительность границы, с
Зубец Р	I 0,49	0,2 – 1	0,08	0,05-0,12
	II 1,03	0,3 – 2	0,09	
Интервал PQ (I-III)			0,16	0,12-0,20
Зубец Q	I 0,9	0 – 4	(I – II) < 0,04	
	II 1,1	0 – 4		
Зубец R	I 5,3	0,7 – 11,3		
	II 7,1	1,8 – 16,8		
Комплекс QRS				0,06-0,1
Зубец S	I 1	0 – 3,6		
	II 1,2	0 – 4,9		
Зубец T	I 3	1 – 5,0		
	II 3,8	1 – 6,5		

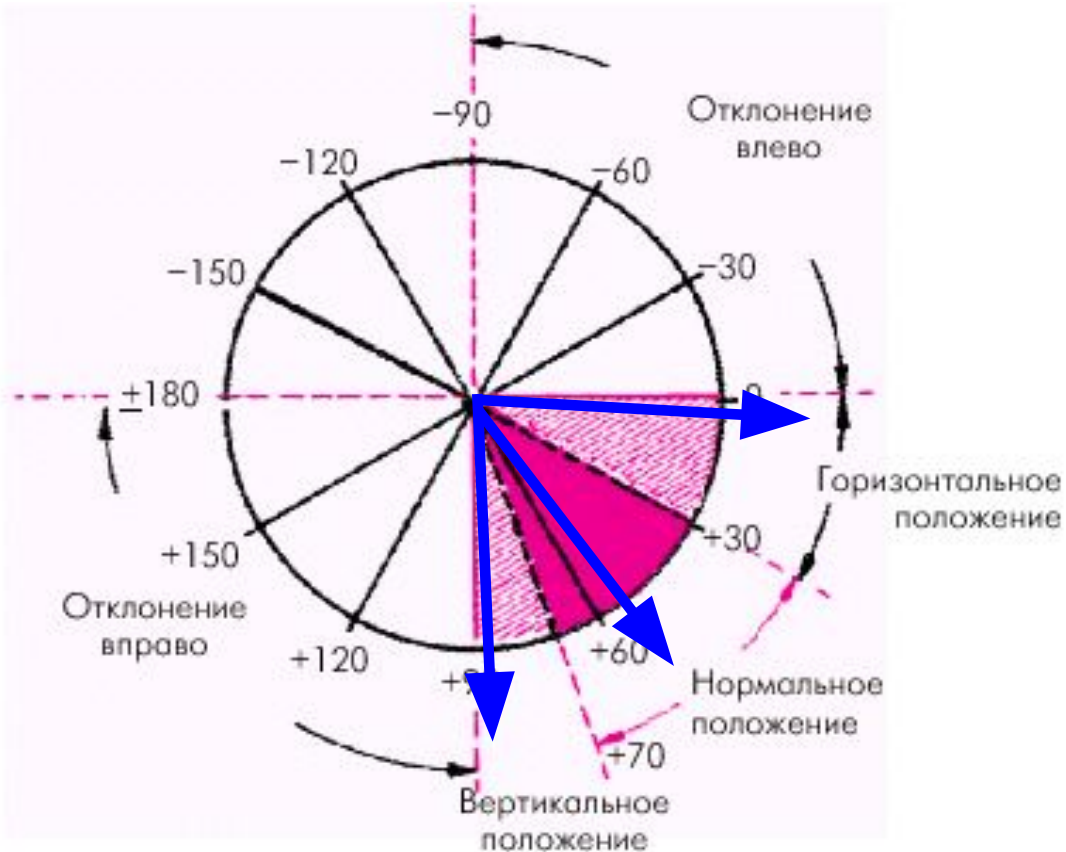
10 мм = 1 мВ

ЭКГ в стандартных отведениях



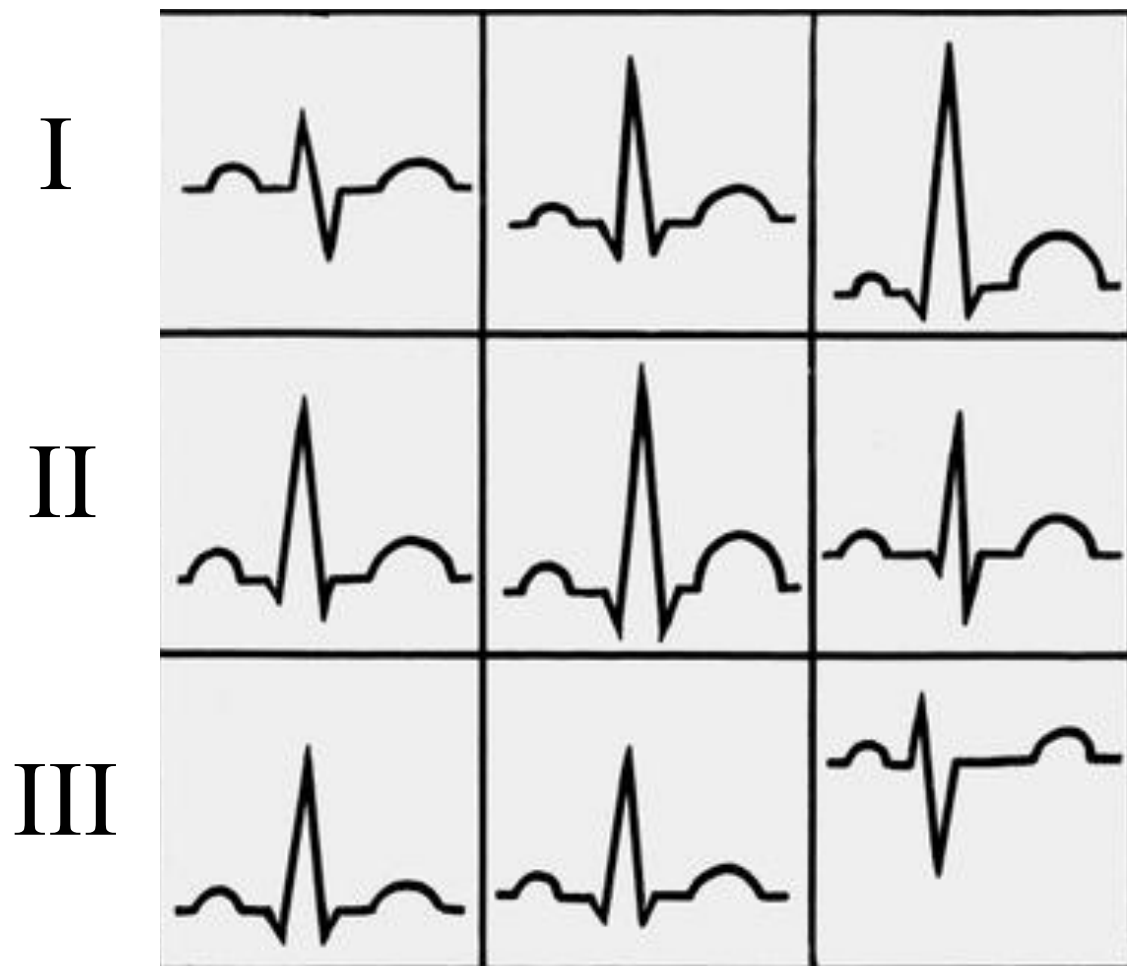
Закон Эйнтховена: $RII = RI + RIII$

Электрическая ось сердца – направление интегрального вектора деполяризации желудочков



Его ориентация
под углом α :

- **30-69 град** - при нормальном положении,
- **0-29 град** - при горизонтальном положении,
- **70-90 град** - при вертикальном положении.



Вертикальное

$R_{III} \geq R_{II} > R_I$

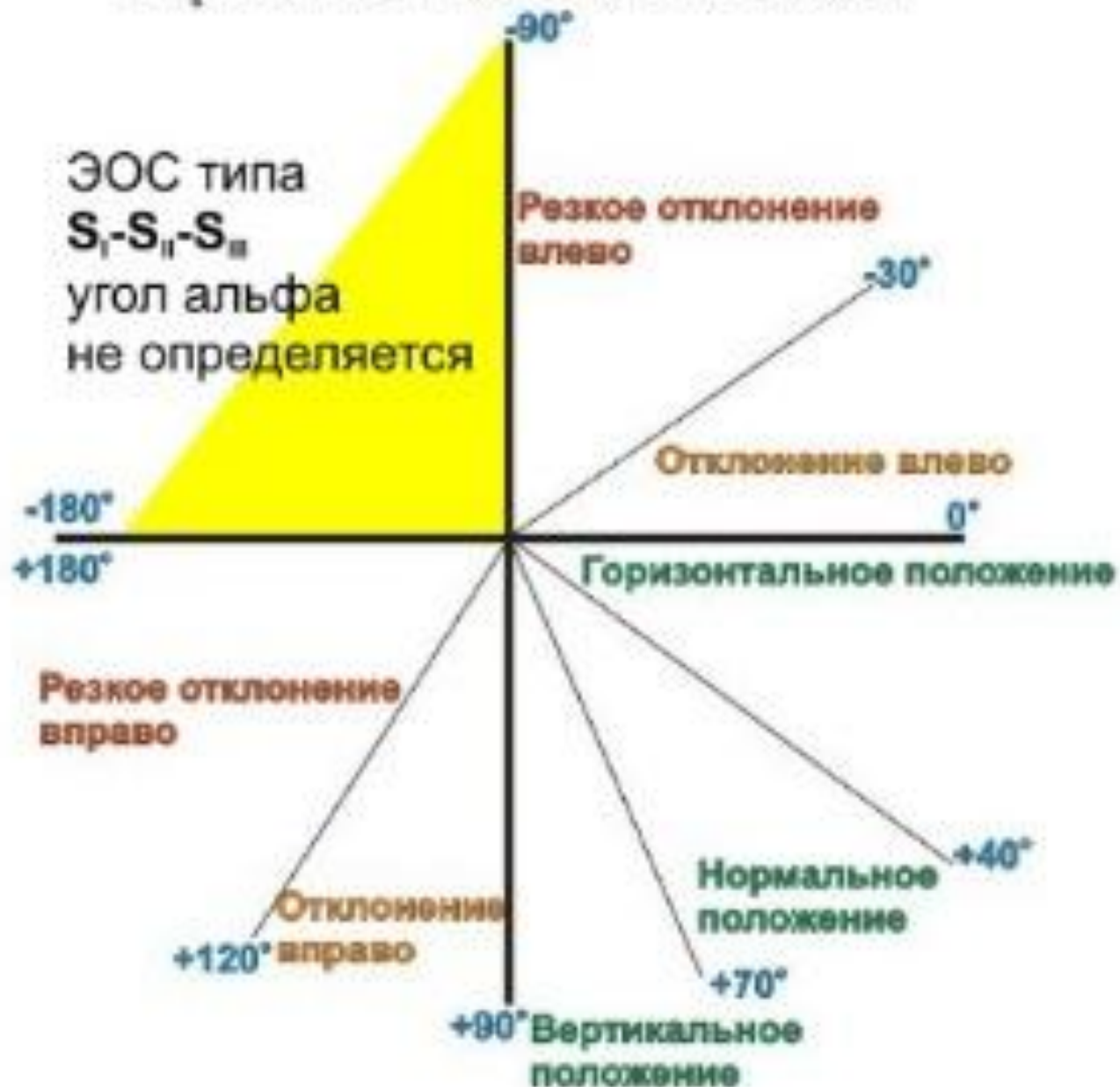$R_{II} > R_{III} > R_I$

Нормальное

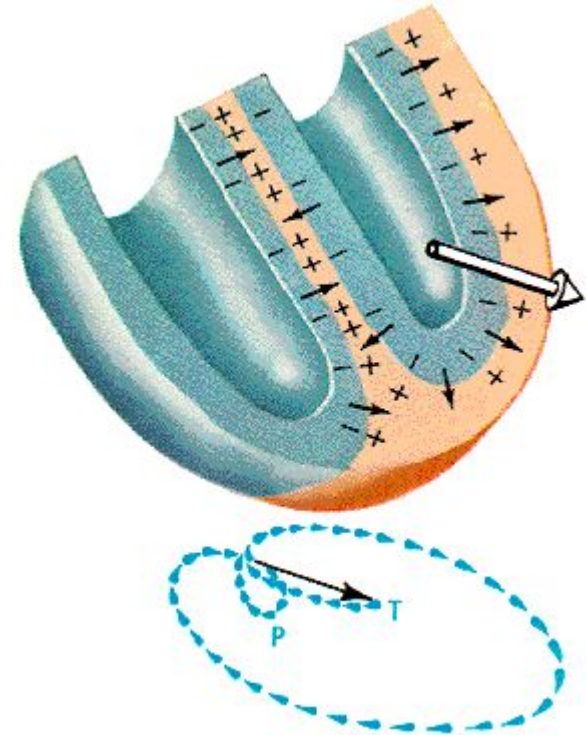
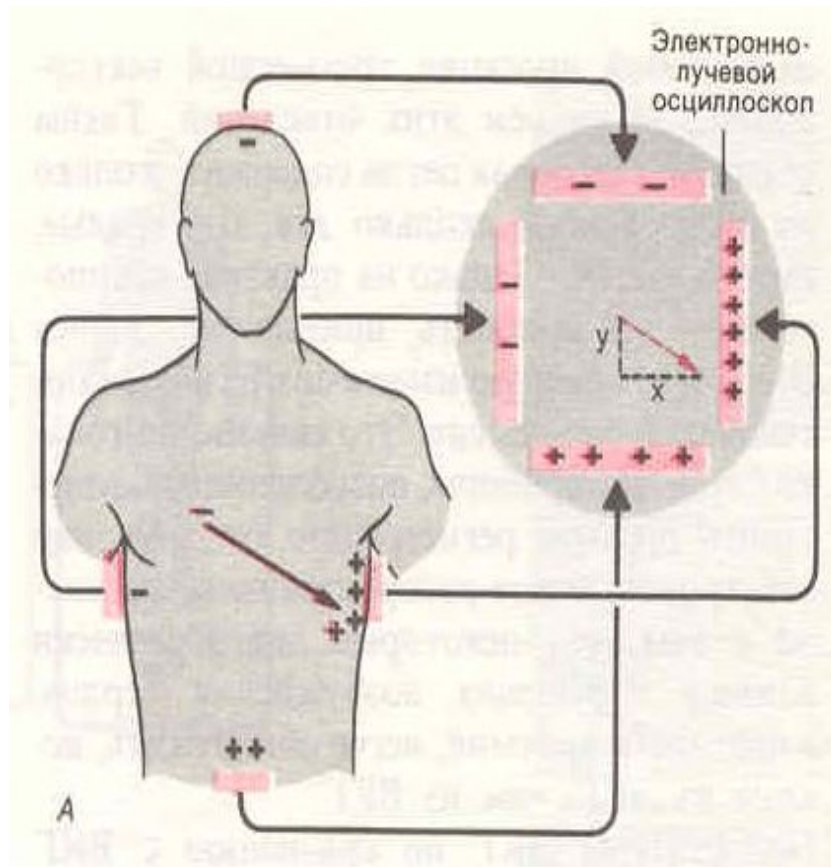
Горизонтальное

$R_I \geq R_{II} > R_{III}$

Варианты положения э.о.с.



ВЕКТОРКАРДИОГРАФИЯ (ВКГ)



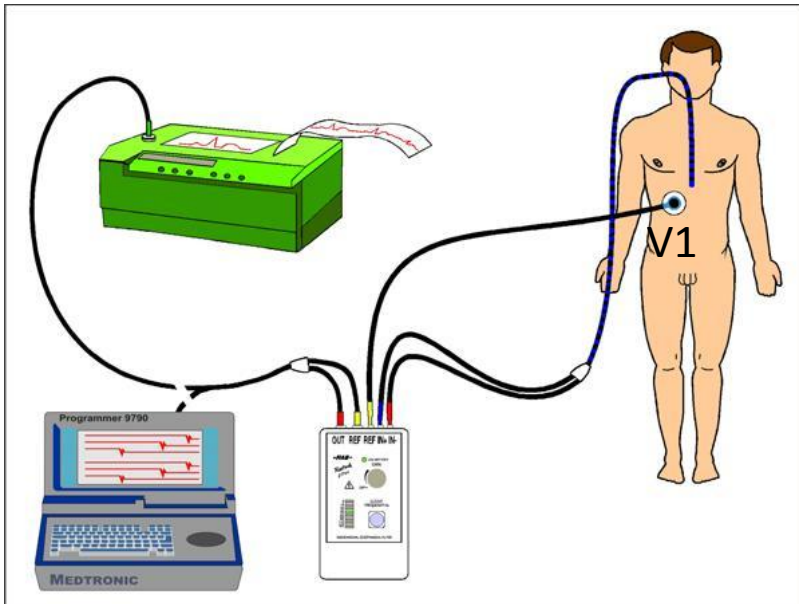
ВКГ – метод исследования биоэлектрической активности сердца, основанный на регистрации изменений величины и направления вектора ЭДС во времени. ВКГ применяют для диагностики очаговых поражений миокарда, гипертрофии желудочков сердца и нарушений ритма.

Регистрация электрограмм

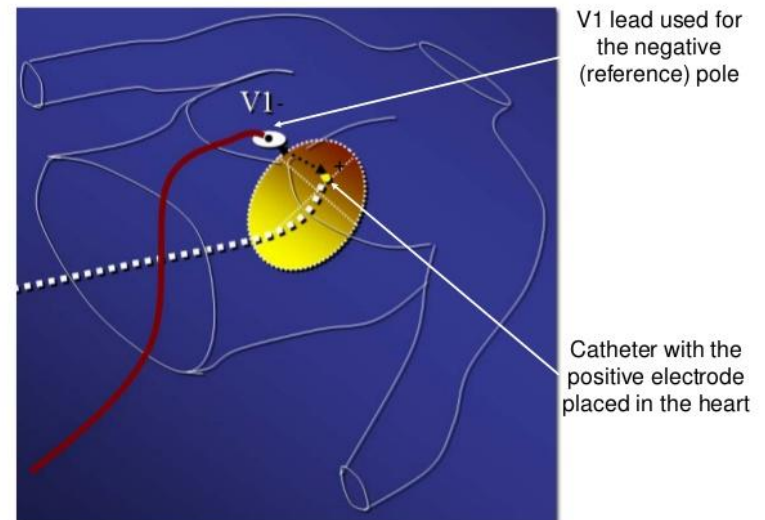
- ✓ Позволяет оценить электрическую активность локальных участков сердца
- ✓ Помогает определить механизмы нарушения ритма и проводимости
- ✓ При регистрации ЭГ используют электростимуляцию сердца

1. Неинвазивный метод регистрации ЭГ: посредством пищеводных электродов

2. Инвазивный метод – интракардиальная электрография: регистрация ЭГ производится с помощью интракардиальных электродов, введенных в сердце через катетер

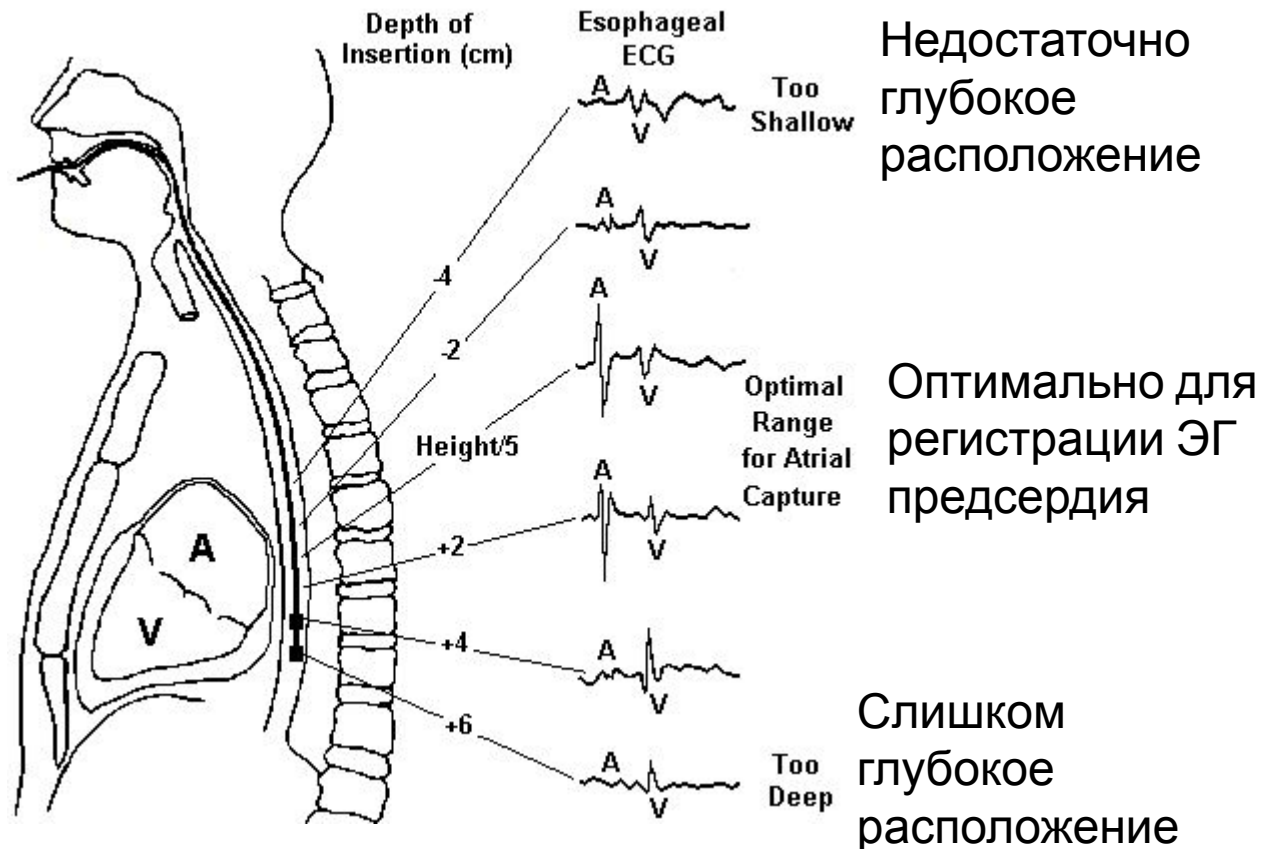


Unipolar Recording



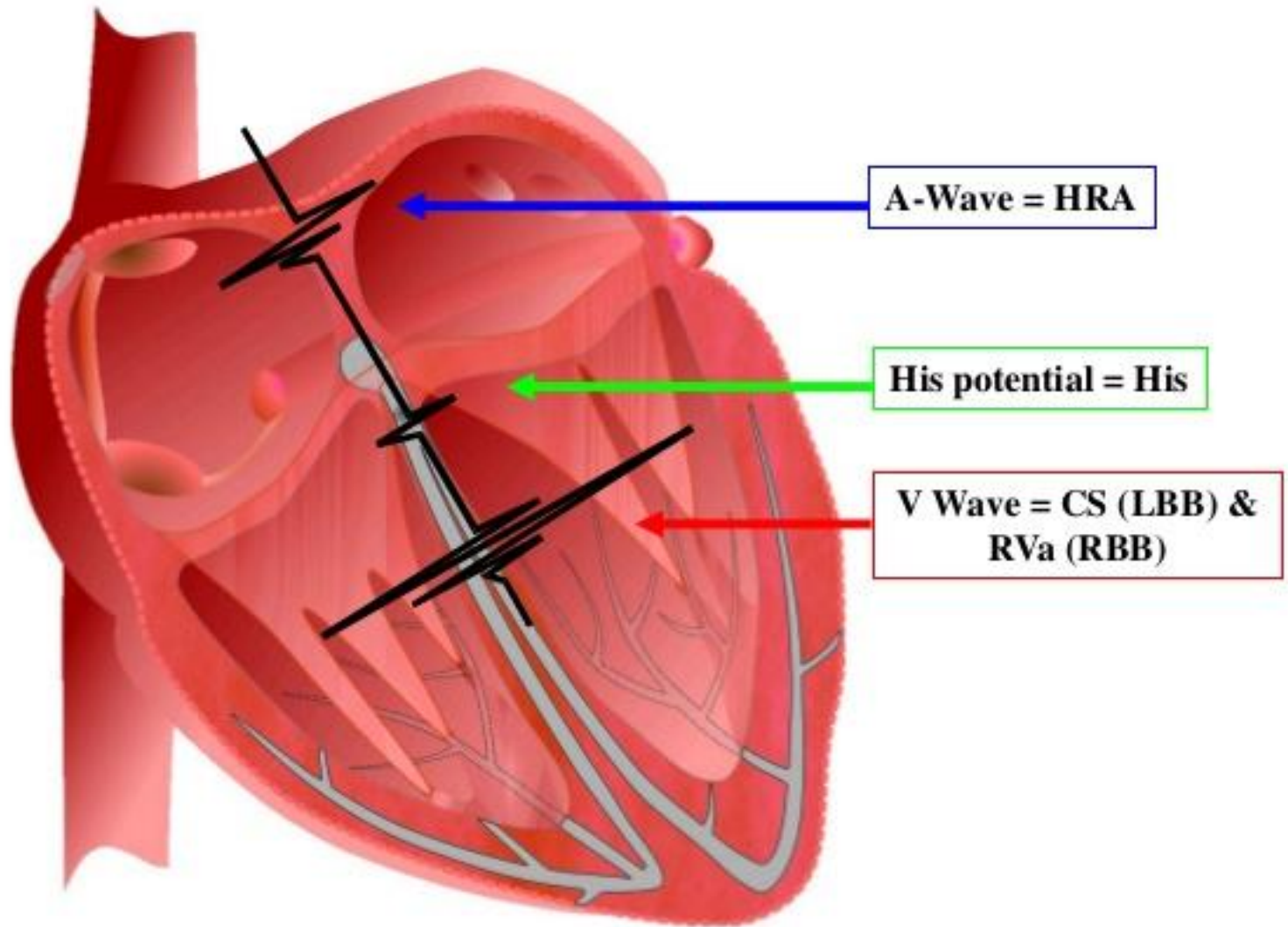
Чреспищеводные ЭГ

Метод основан на том, что пищевод находится в непосредственной близости к **левому** предсердию и благодаря этому можно регистрировать чреспищеводную ЭГ, а также проводить электростимуляцию левого предсердия (реже желудочков).





Relationship of the Intracardiac Electrogram to the Activation Sequence



Задачи, решаемые с помощью метода регистрации электрограмм сердца:

- 1) определение автоматической функции САУ и времени синоатриального (СА) проведения;
- 2) исследование антероградного — атриовентрикулярного (АВ) и ретроградного — вентрикулоатриального (ВА) проведения;
- 3) измерение длительности рефрактерных периодов проводящих путей сердца;
- 4) генерация и прекращение пароксизмальной тахикардии с целью выяснения ее вида и механизма;
- 5) определение наличия дополнительных путей проведения, установление их электрофизиологических свойств и локализации;
- 6) обоснование оптимальных методов лечения нарушений сердечного ритма и оценка их эффективности.

Исследование сократительных свойств сердца:

- Эхокардиография
- Допплер-эхокардиография
- Оценка гемодинамических параметров работы сердца
- Кривые Франка-Старлинга,
«давление-объем»
- Звуковые проявления деятельности сердца

Клинические параметры для оценки систолической функции ЛЖ:

- **УО** – ударный объем
- **МОК** – минутный объем кровотока: $МОК = УО \cdot ЧСС$ – основная характеристика сердечного выброса
- **сердечный индекс (СИ)** (л/мин/м²) = $\frac{ЧСС \times УО}{\text{Площадь поверхности тела}}$
- **индекс УО (ИУО)** (мл/м²) = $\frac{УО}{\text{Площадь поверхности тела}}$
- **индекс ударной работы:** ИУО x Среднее САД (мл x мм рт.ст./м²);
- **индекс ударной силы:** Индекс ударной работы во время фазы изгнания (сек);
- **КДО** – конечнодиастолический объем;
- ударная работа, дополненная преднагрузкой: Ударная работа/КДО.
- **Индекс сократимости**

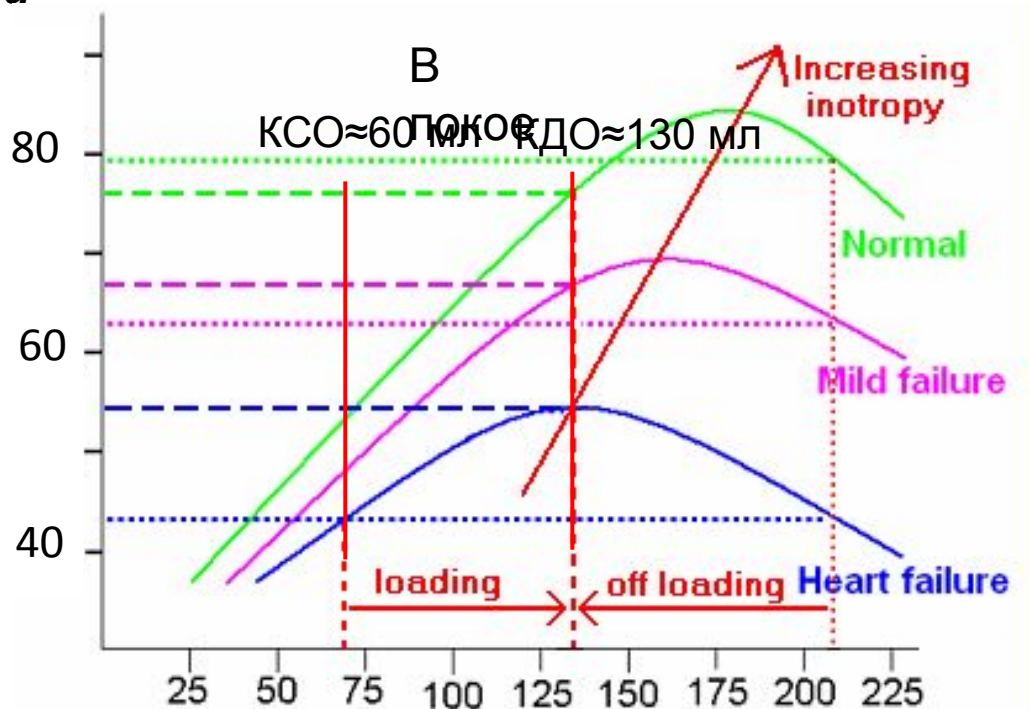
Закон Франка-Старлинга:

чем больше миокард желудочков растянут во время диастолы, тем больше сила последующего сокращения в систолу.

Т.е., ударный (систолический) объем пропорционален конечнодиастолическому объему

Функциональная кривая сердца

Ударный
объем,
мл

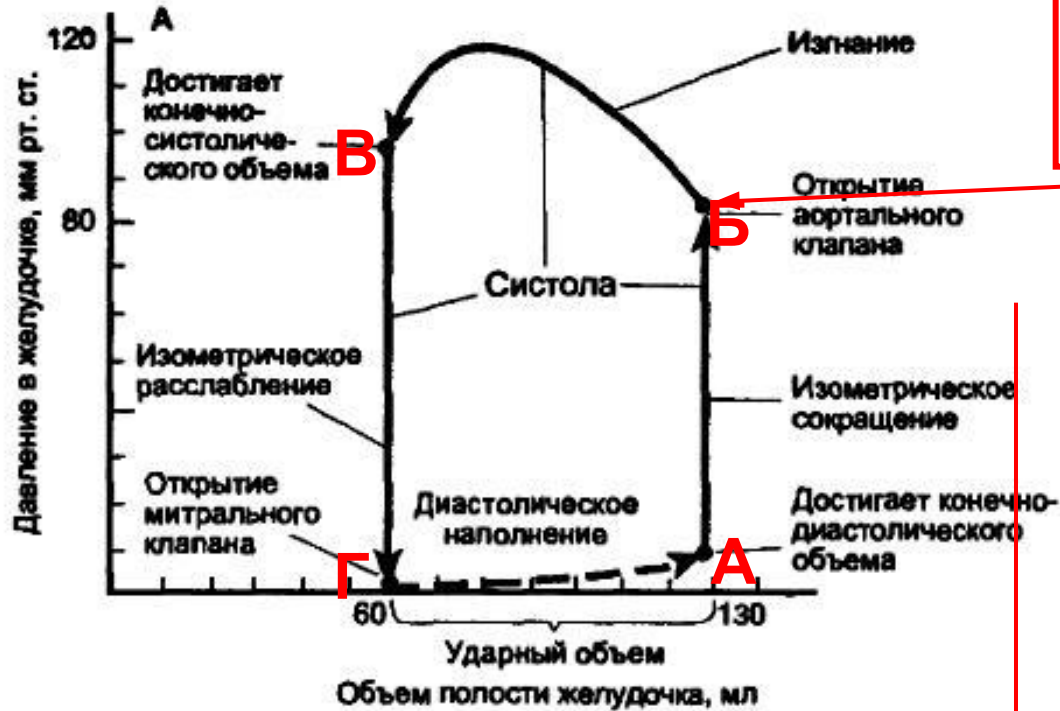

Конечно-диастолический объем
(левый желудочек)

Кривая «давление-объем»

Цикл сокращения левого желудочка

Зависимость давления от объема



Постнагрузка - напряжение стенки ЛЖ во время изгнания (зависит от давления в аорте)

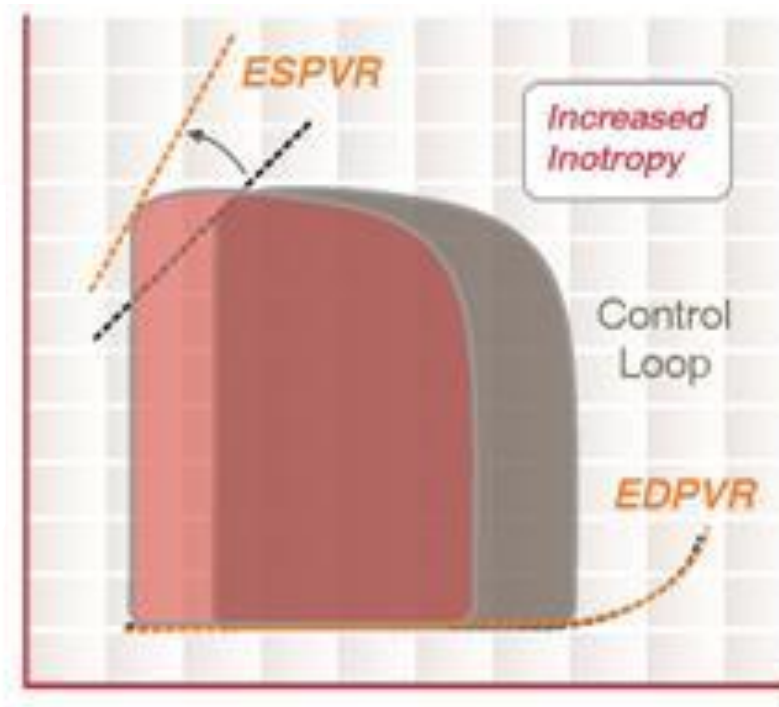
Преднагрузка - напряжение стенки ЛЖ в конце диастолы (зависит от степени наполнения и растяжения)

А-Б: изоволюмическое сокращение
Б-В: фаза изгнания
В-Г: изоволюмическое расслабление
Г-А: фаза наполнения

А: закрытие створчатого клапана
Б: открытие полулунного клапана
В: закрытие полулунного клапана
Г: открытие створчатого клапана

Оценка функции желудочка по кривой «давление – объем»

Рлж,
мм рт ст

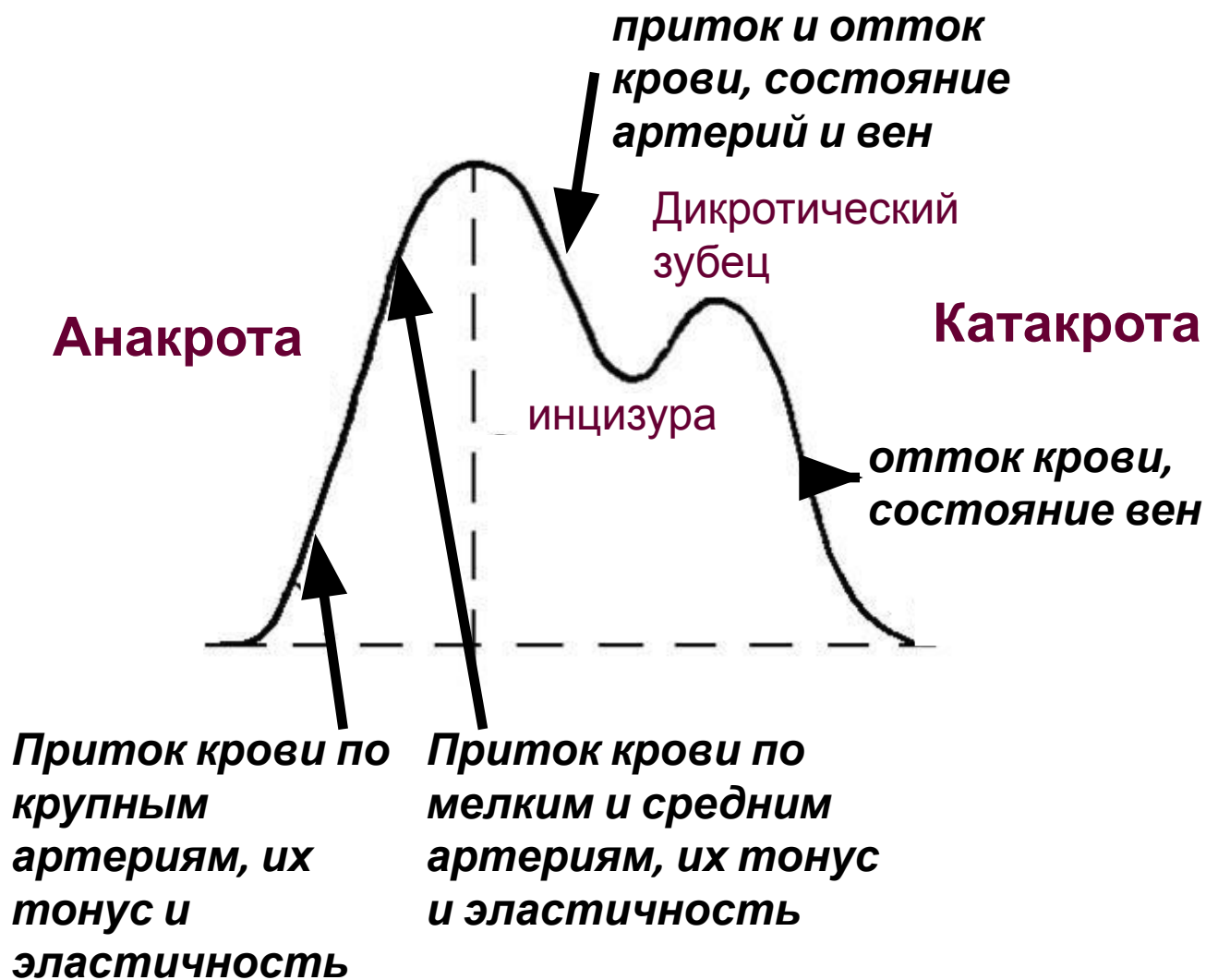

Vлж, л

ESPVR (End-systolic pressure volume relationship) – зависимость конечно-систолического давления от объема, отражает max давление, которое может быть в желудочке при соответствующем объеме
EDPVR (End-diastolic pressure volume relationship)- зависимость конечно-диастолического давления от объема – отражает пассивное наполнение желудочков, наклон кривой обратен растяжимости миокарда

Оценка регионарного кровообращения

Реовазография, реоэнцефалография

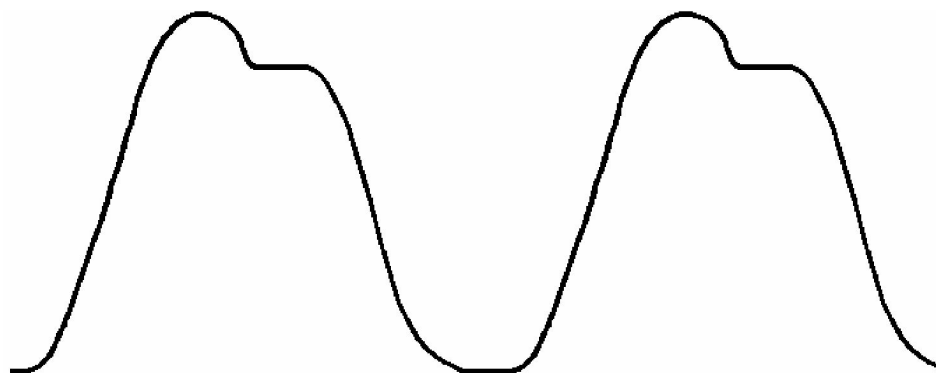


Реография позволяет оценить с достаточной степенью точности:


- проходимость крупных (магистральных) артерий;
- тонус и эластичность артерий различного калибра;
- состояние венозного оттока;
- при наличии окклюзии (закупорки) артерий ее уровень и распространенность;
- дифференцировать органические изменения сосудов от функциональных.

Особенности метода:

- Применение слабого высокочастотного тока – поверхностные электроды
- Неинвазивность.
- Форма и амплитудные характеристики реограммы зависят в основном от состояния проходимости и тонуса сосудистого русла, пропульсионной способности сердца



Гипертонический тип реоэнцефалограмм



Гипотонический тип реоэнцефалограмм

Сопряжение регуляции АД с дыханием

На вдохе:

- рефлексорное торможение влияния вагуса на сердце (рефлекс от рецепторов растяжения легких)

На выдохе:

- активация периферических хеморецепторов, реагирующих на $\uparrow\text{CO}_2$ и $\downarrow\text{O}_2$ → увеличение активности прессорной зоны и центра вагуса одновременно

- Увеличение сердечного выброса во время вдоха (присасывающая функция ЦВД) → увеличение АД → на выдохе активация барорецепторов → снижение симпатической активности и повышение влияния вагуса

- Нейроны центра выдоха оказывают тормозное влияние на прессорную зону

Снижение ЧСС к концу выдоха