

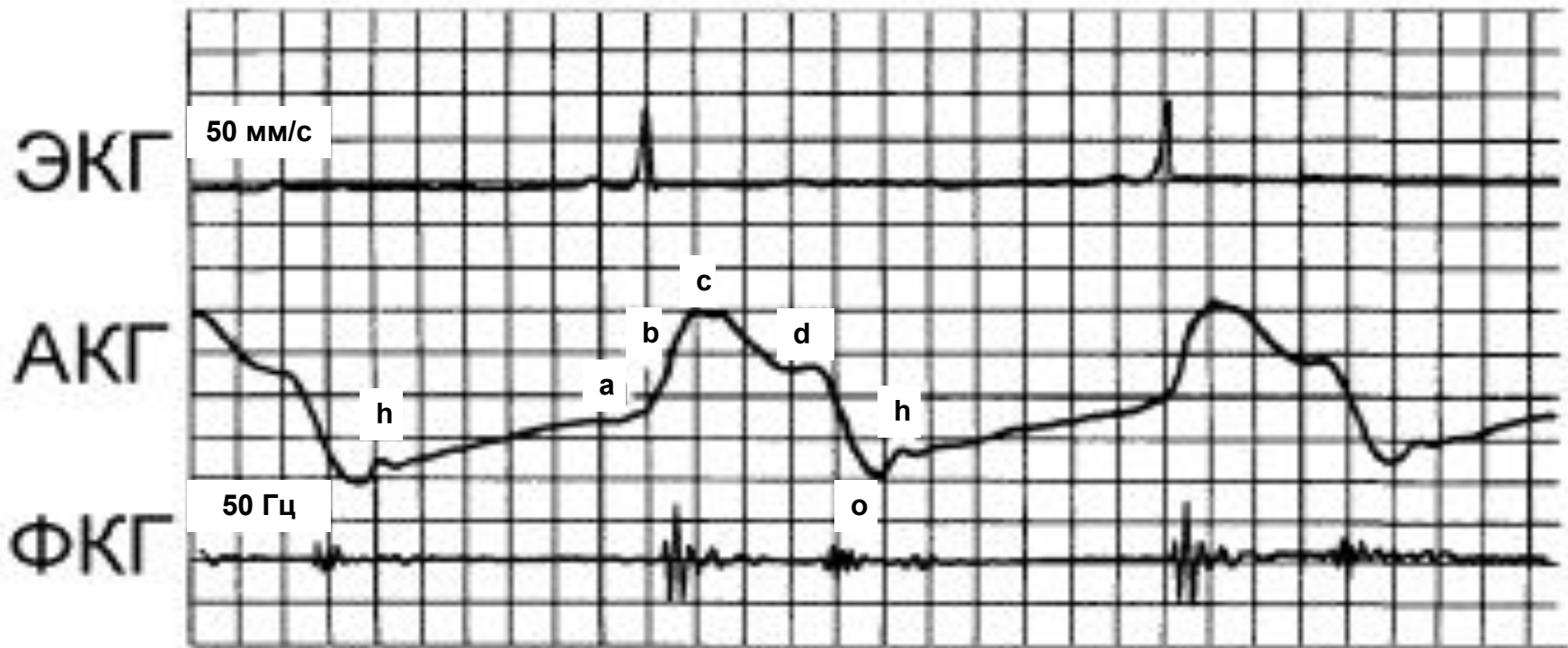
# Методы исследования механической активности сердца

# Методы исследования механической активности сердца:

- апекскардиография
- баллистокардиография
- рентгенокимография
- эхокардиография

**Апекскардиография** - регистрация движения верхушки левого желудочка при сокращении сердца.

- датчик фиксируется в зоне пальпации верхушечного толчка
- скорость лентопротяжного механизма 50 или 100 мм/сек
- основное значение метода – фазовый анализ сердечного цикла



## Нормальная апекскардиограмма.

**a** – сокращение предсердий,

**b** - систолический подъем,

**c** - изгнание крови в аорту,

**d** - закрытие полулунных клапанов,

**o** - открытие митрального клапана,

**h** - быстрое наполнение желудочков

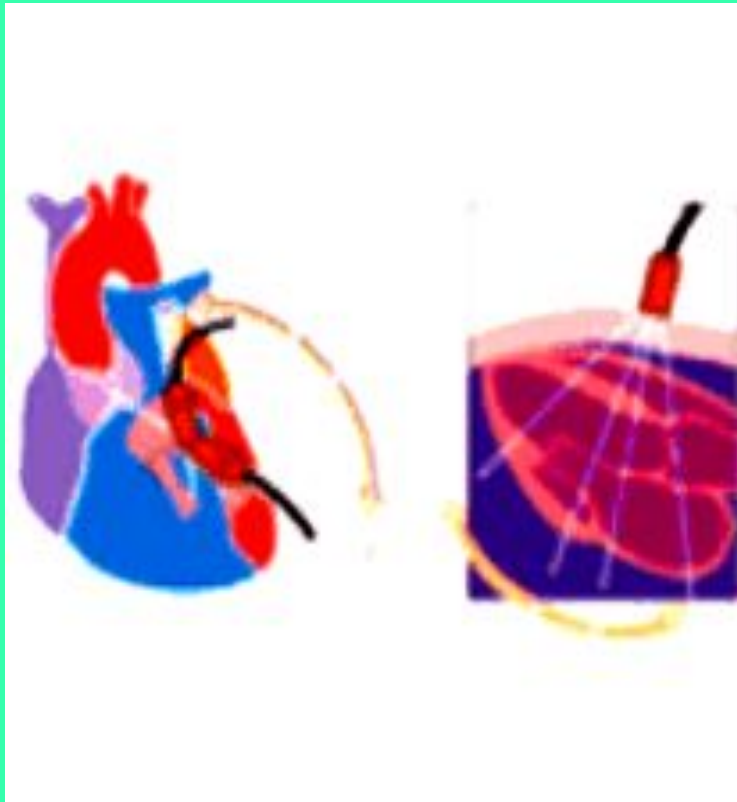
**Баллистокардиография** ( с греч. ballo - бросать) - регистрация микроперемещений тела после каждого сокращения.

- датчик устанавливается под ноги лежащего пациента. Сигнал пропорционален скорости смещения чувствительной пластины.
- основное значение метода - оценка внешней работы сердца.

**Рентгенокимография** - регистрация движения сердца путем его рентгенографии через подвижную пластинку с прорезью. При этом движущиеся контуры приобретают зубчатую форму.

- метод достаточно точный.
- из-за повышенной лучевой нагрузки применение ограничено

# Эхокардиография - ультразвуковое исследование сердца.



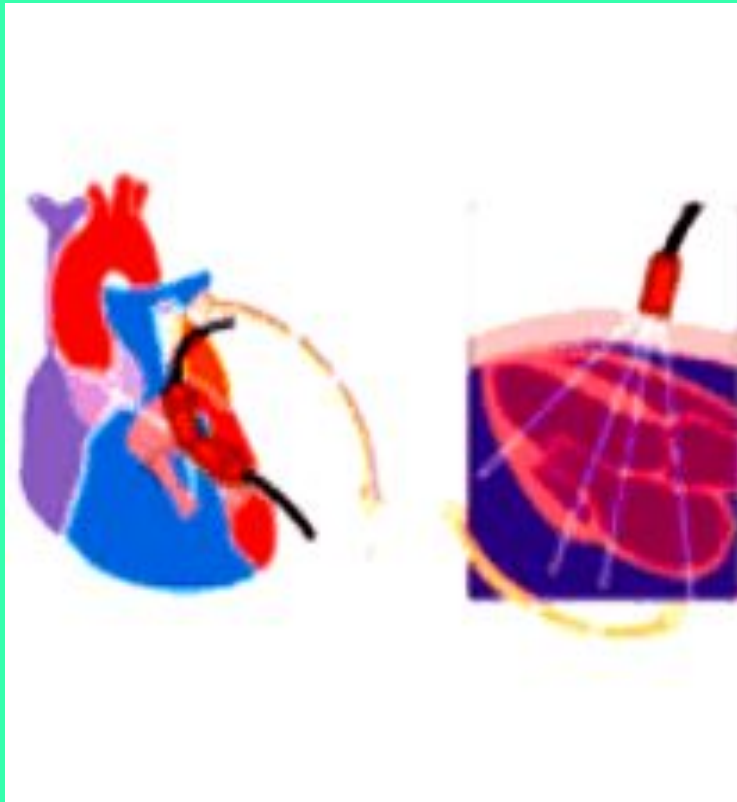
- датчик излучает УЗ волны с частотой 1 -10 мГц
- работает по принципу отраженного ультразвука
- абсолютная безвредность метода позволяет проводить исследование многократно

# ЭхоКГ позволяет оценивать

- состояние клапанного аппарата
- размеры камер
- толщину стенок
- систолическую и диастолическую функции миокарда

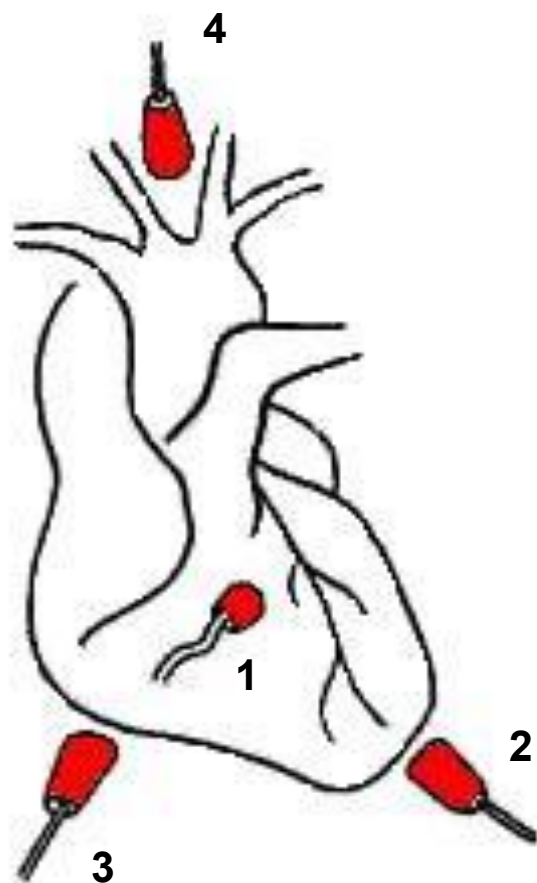


# Эхокардиография - ультразвуковое исследование сердца.

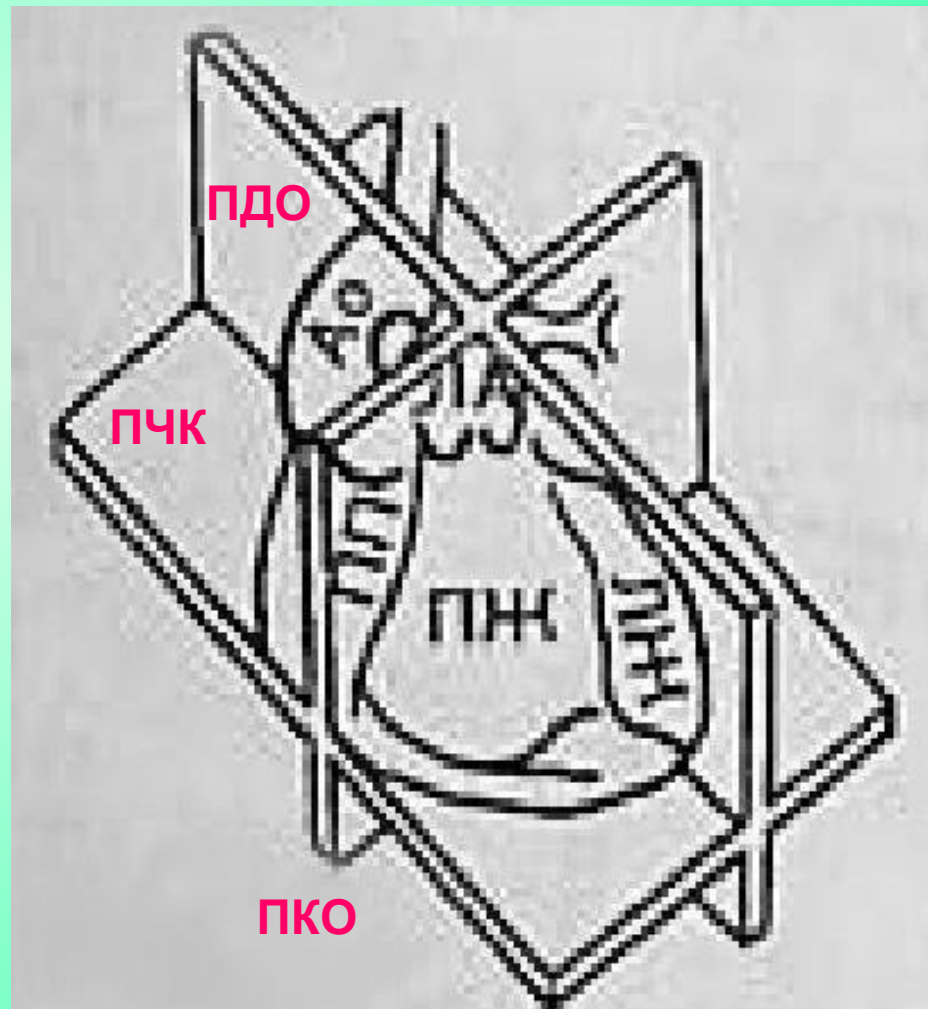


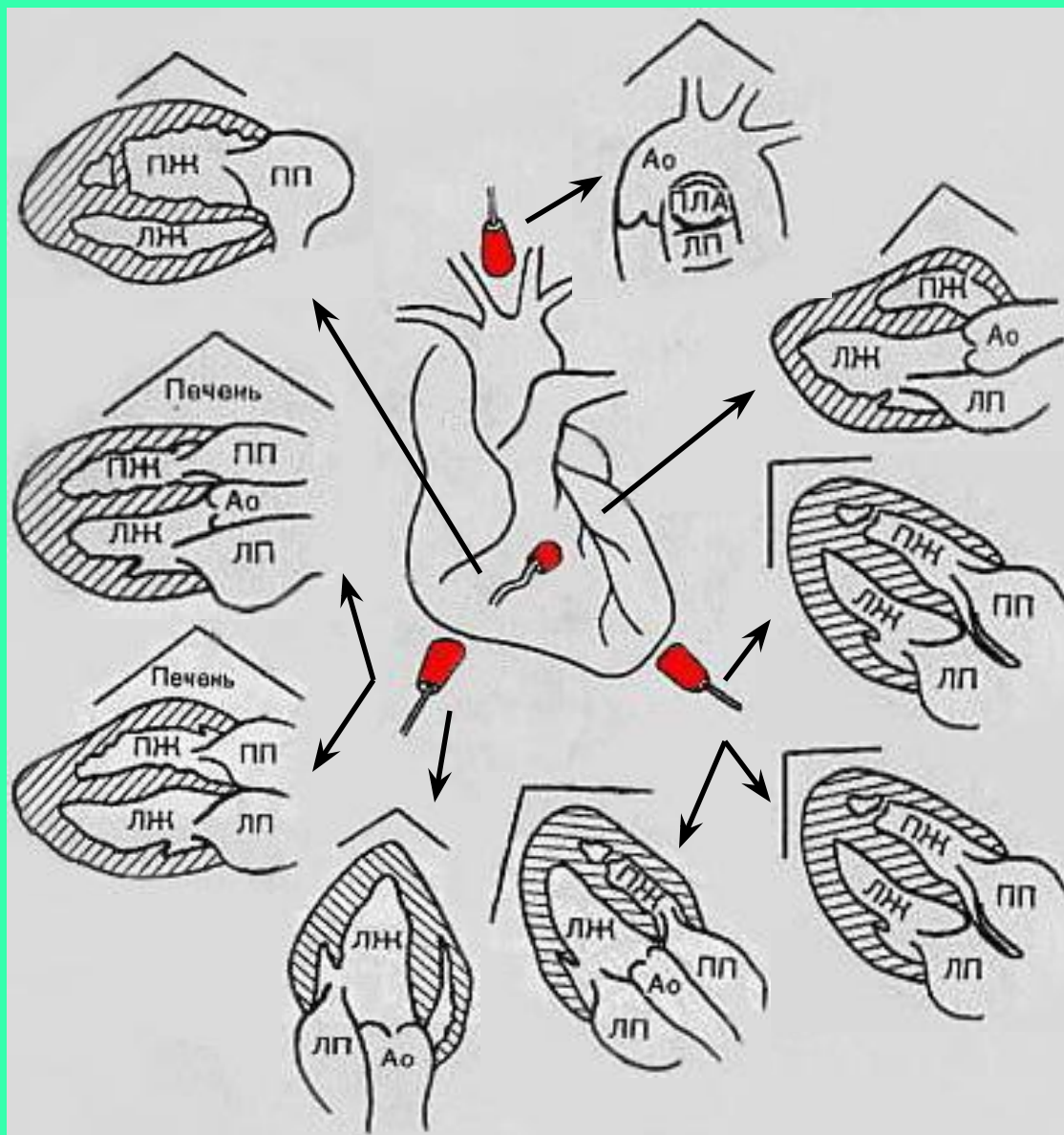
- датчик излучает УЗ волны с частотой 1 -10 мГц
- работает по принципу отраженного ультразвука
- абсолютная безвредность метода позволяет проводить исследование многократно

# 4 ОСНОВНЫХ ПОЗИЦИИ



# ПЛОСКОСТИ СКАНИРОВАНИЯ:





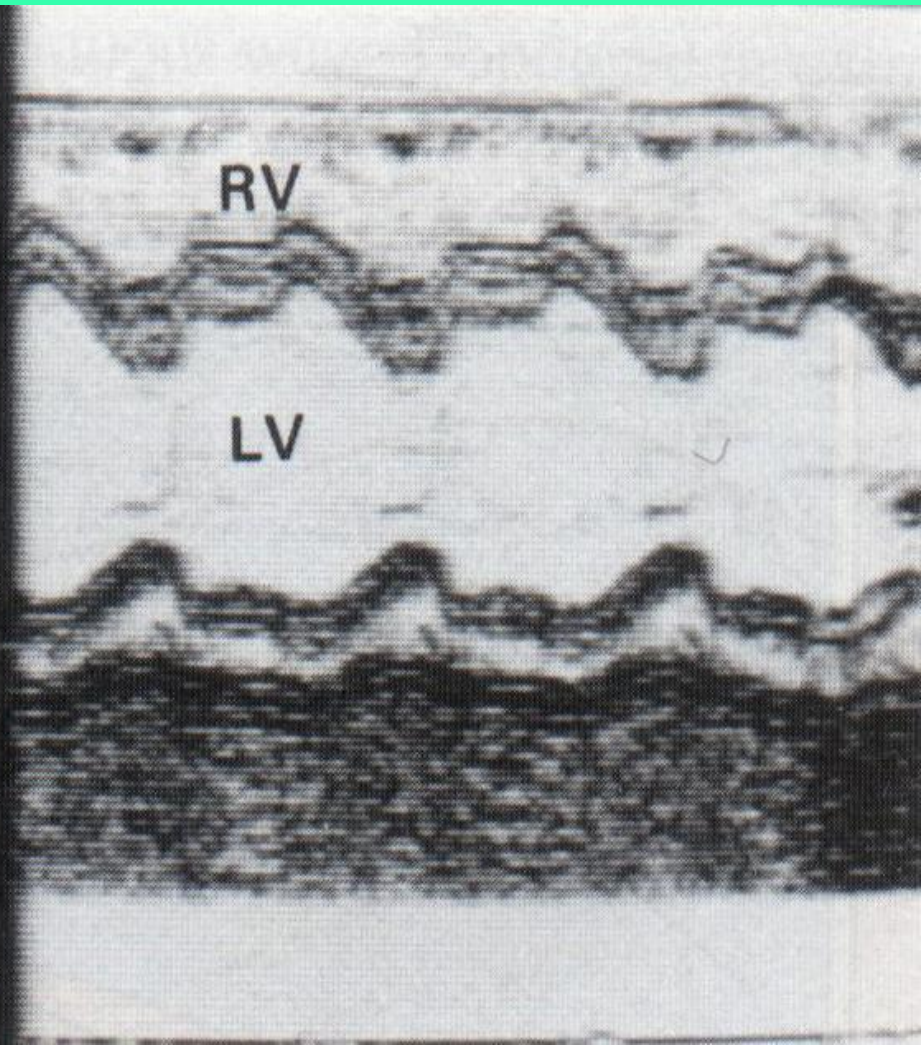
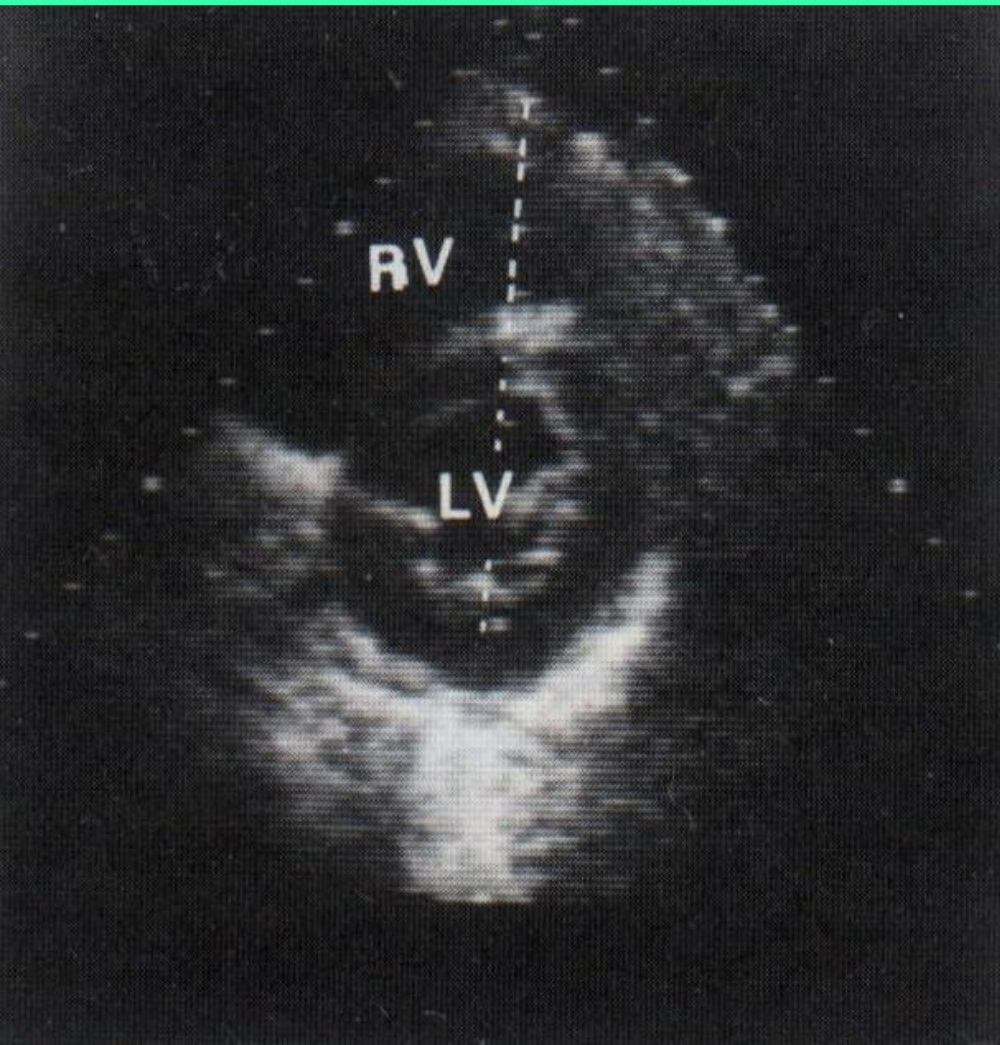
# Режимы работы УЗ прибора:

- М-режим - одномерная ЭхоКГ
- В-режим - двухмерная ЭхоКГ  
(секторальное сканирование)



двухмерный режим

одномерный режим

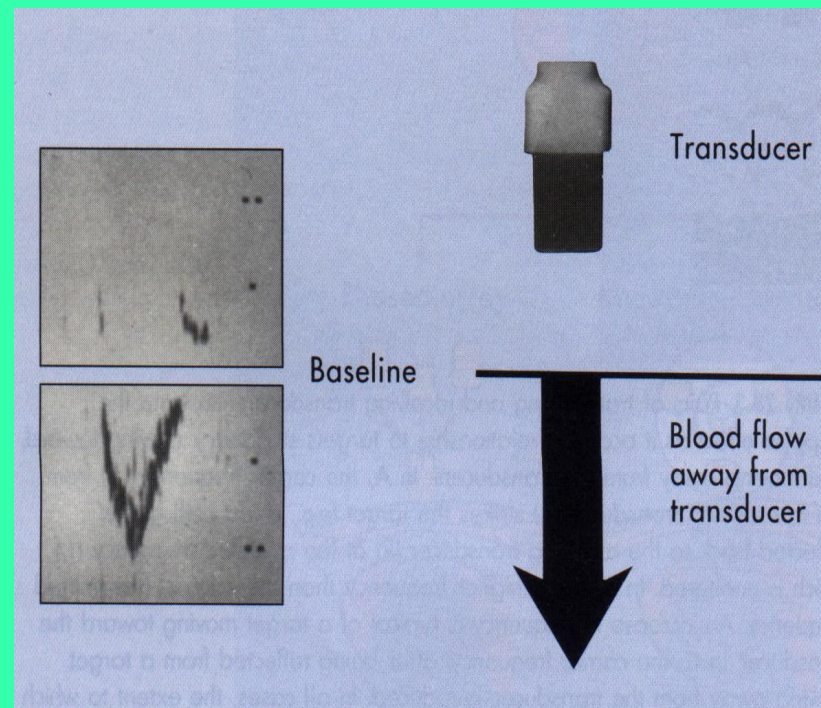
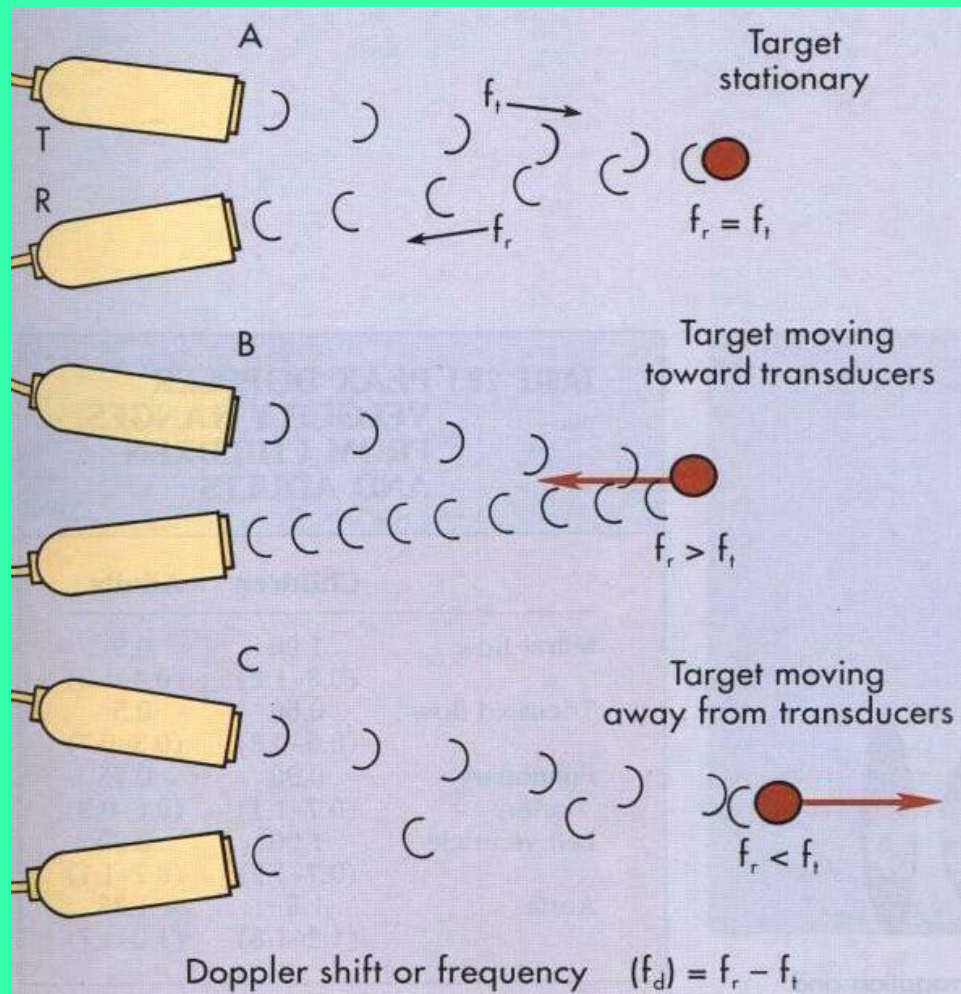


# Режимы работы УЗ прибора:

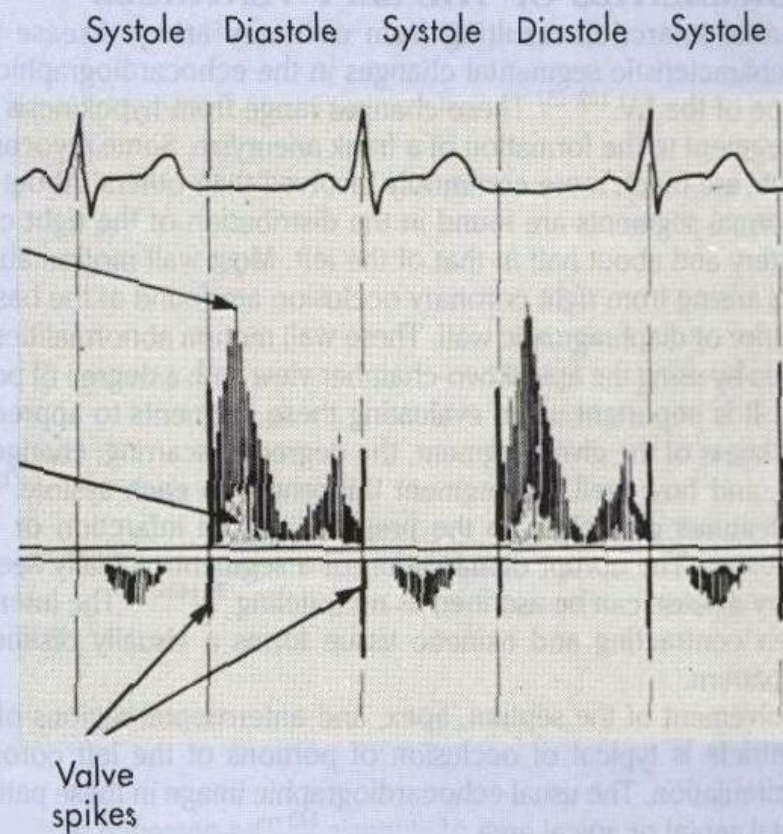
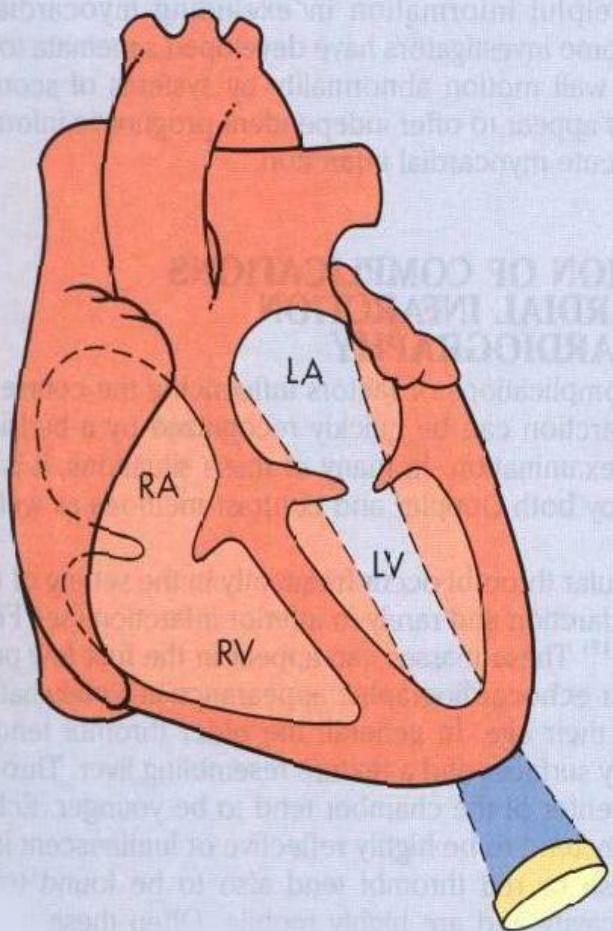
- М-режим - одномерная ЭхоКГ
- В-режим - двухмерная ЭхоКГ (секторальное сканирование)
- доплеровский режим
- дуплекс-режим - сочетание двухмерного и доплеровского режимов



# Эффект Допплера, схема



# Регистрация митрального потока крови в доплеровском режиме

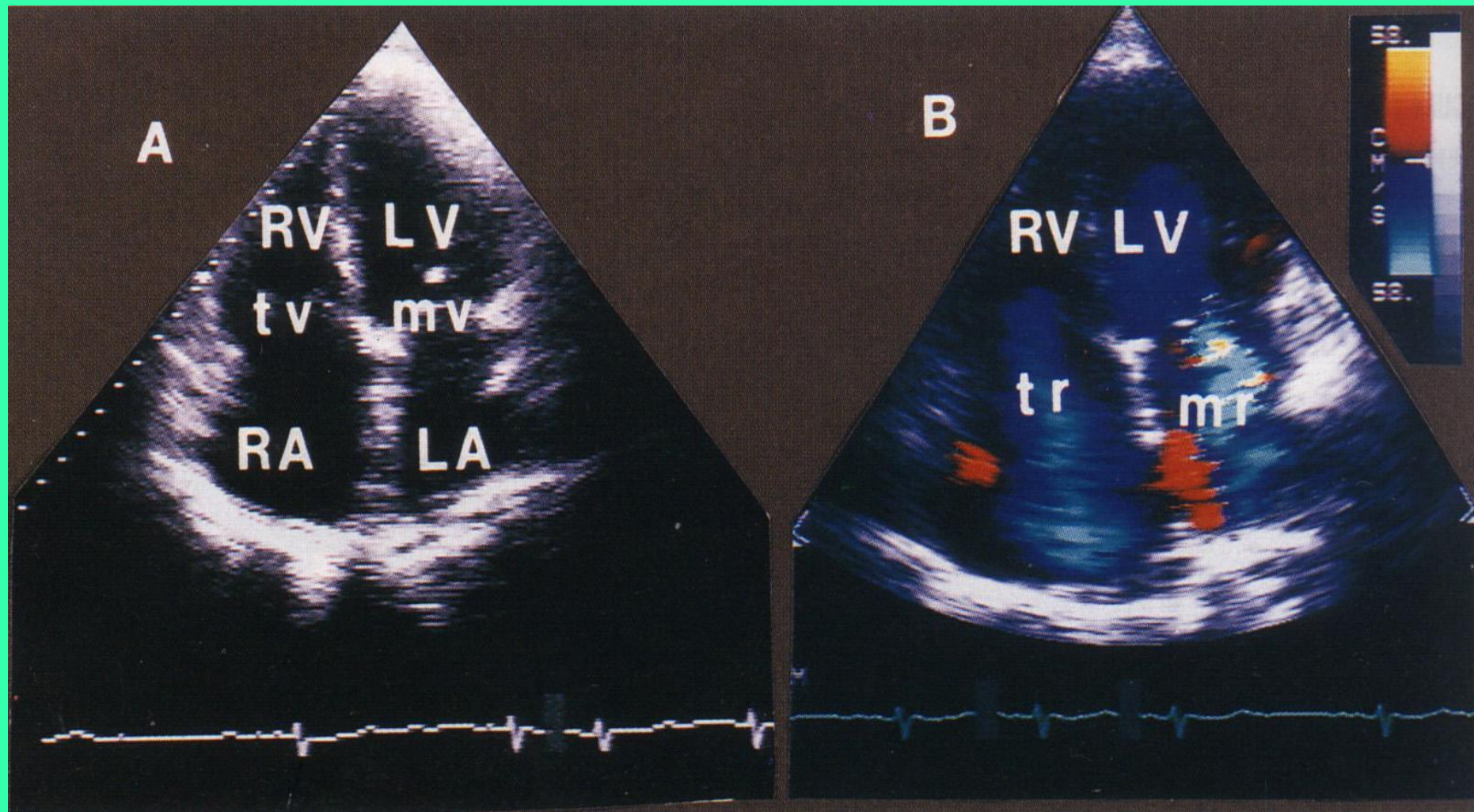




# Режимы работы УЗ прибора:

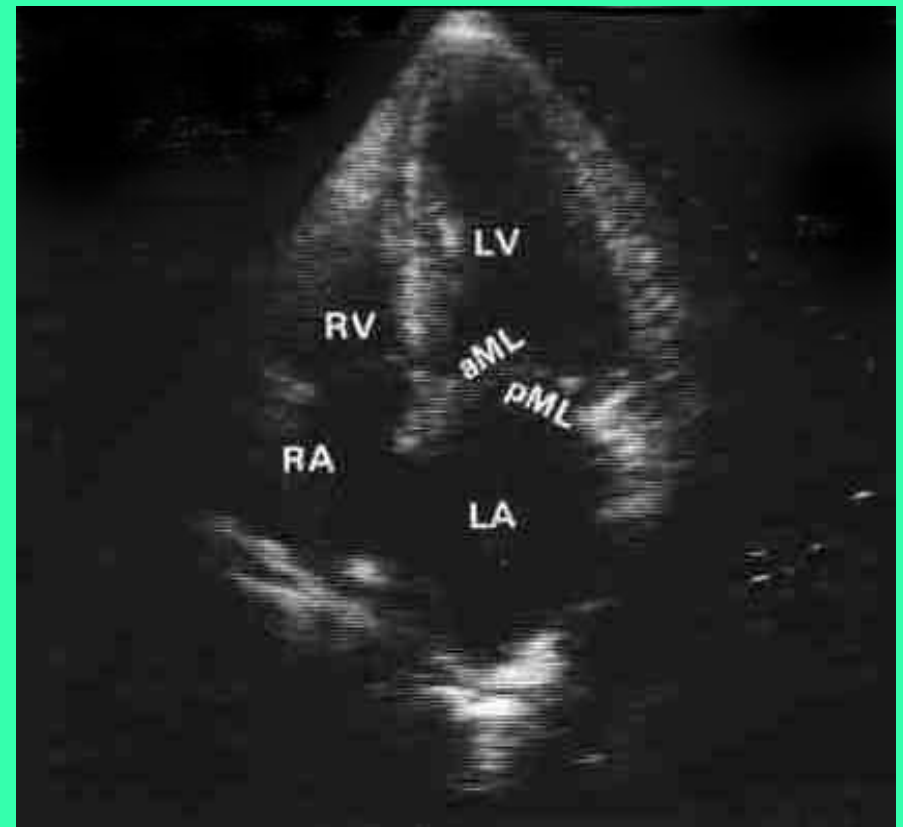
- М-режим - одномерная ЭхоКГ
- В-режим - двухмерная ЭхоКГ (секторальное сканирование)
- доплеровский режим
- дуплекс-режим - сочетание двухмерного и доплеровского режимов
- \* контрастная ЭхоКГ

# Контрастная эхокардиография

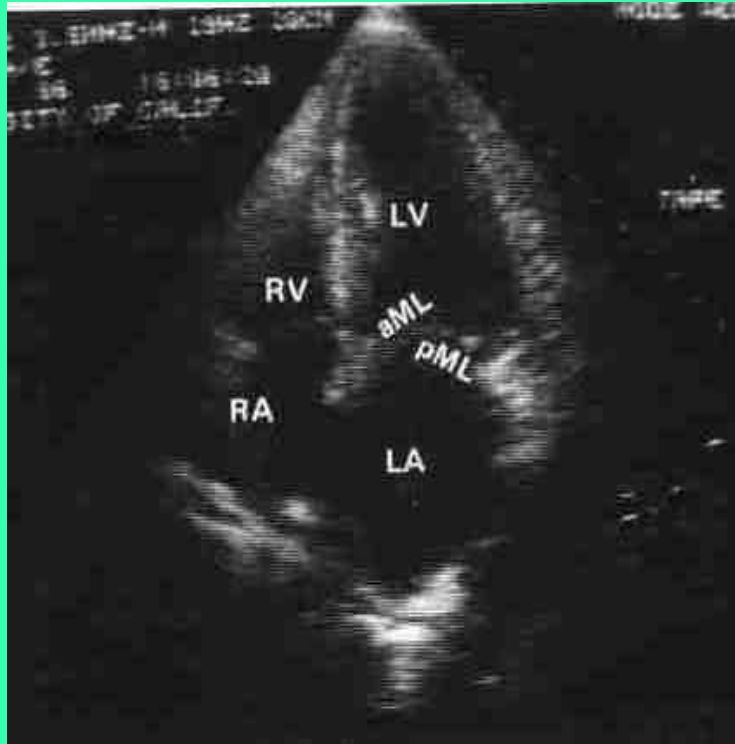


# Двухмерная эхокардиограмма. Верхушечный доступ. Сечение по длинной оси.

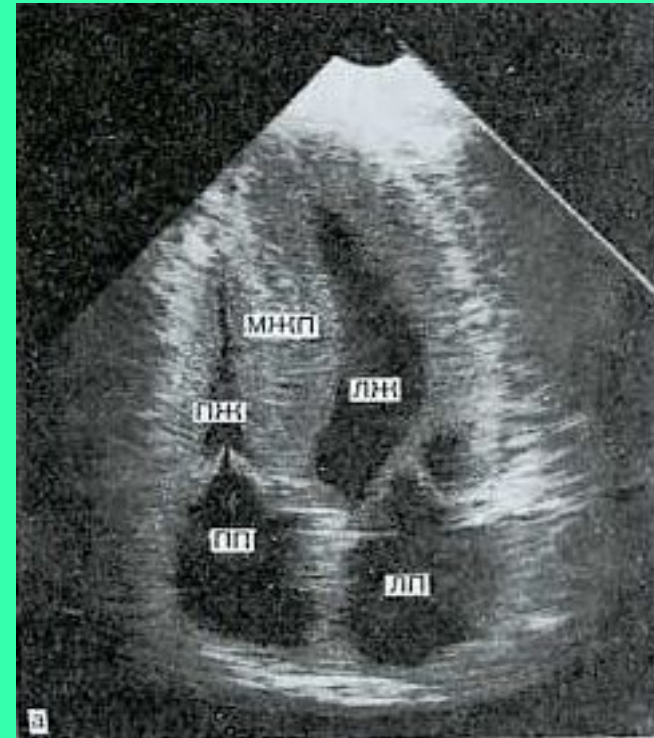
- RV- правый желудочек
- LV - левый желудочек
- AV - аортальный клапан
- MV- митральный клапан
- LA- левое предсердие



# Верхушечный доступ. Четырехкамерное сечение



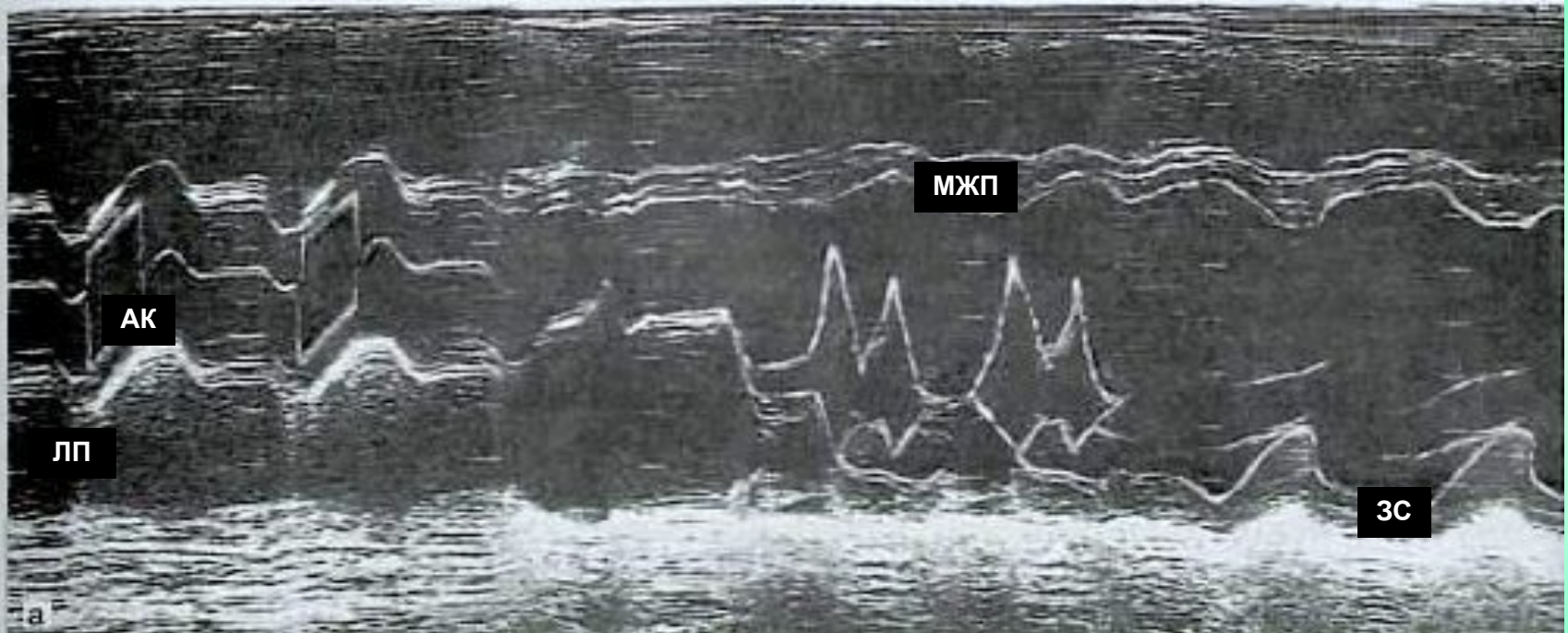
- норма



- гипертрофическая  
кардиомиопатия



# Одномерная эхокардиограмма здорового человека. Левый парастернальный доступ, по длинной оси



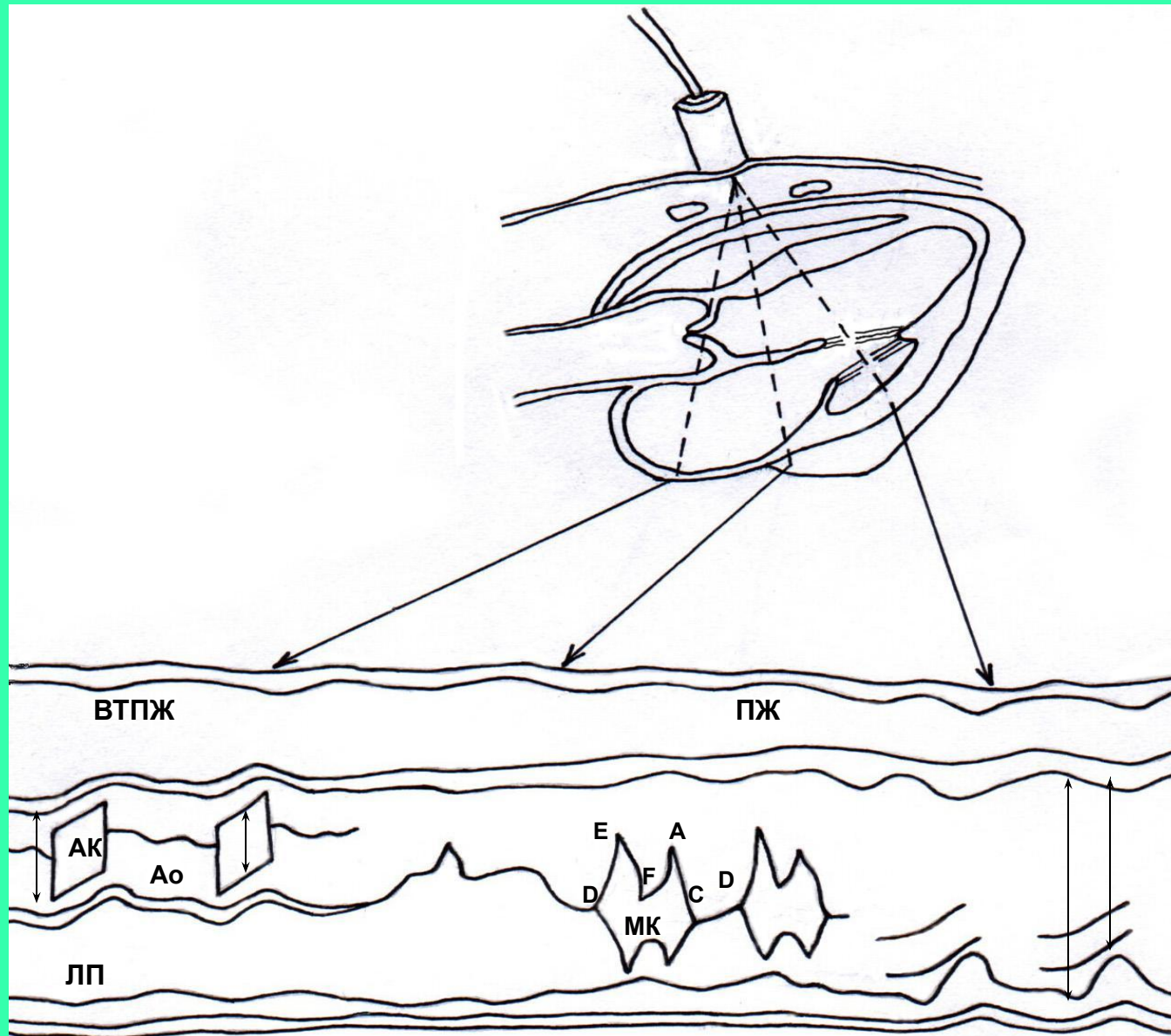
МЖП - межжелудочковая перегородка

АК - аортальный клапан

ЗС - задняя стенка левого желудочка

ЛП - левое предсердие

# Схема одномерной эхокардиограммы



# Резюме

- **апекскардиография** применяется для анализа сердечного цикла
- **баллистокардиография** используется вне клиники
- **рентгенокимография** позволяет регистрировать сокращение сердца и пульсацию, в клинике не используется

# Резюме

Наиболее распространенным методом является **эхокардиография**, позволяющая

- точно измерить количественные параметры
- получить пространственную картину
- изучать динамику работы сердца