

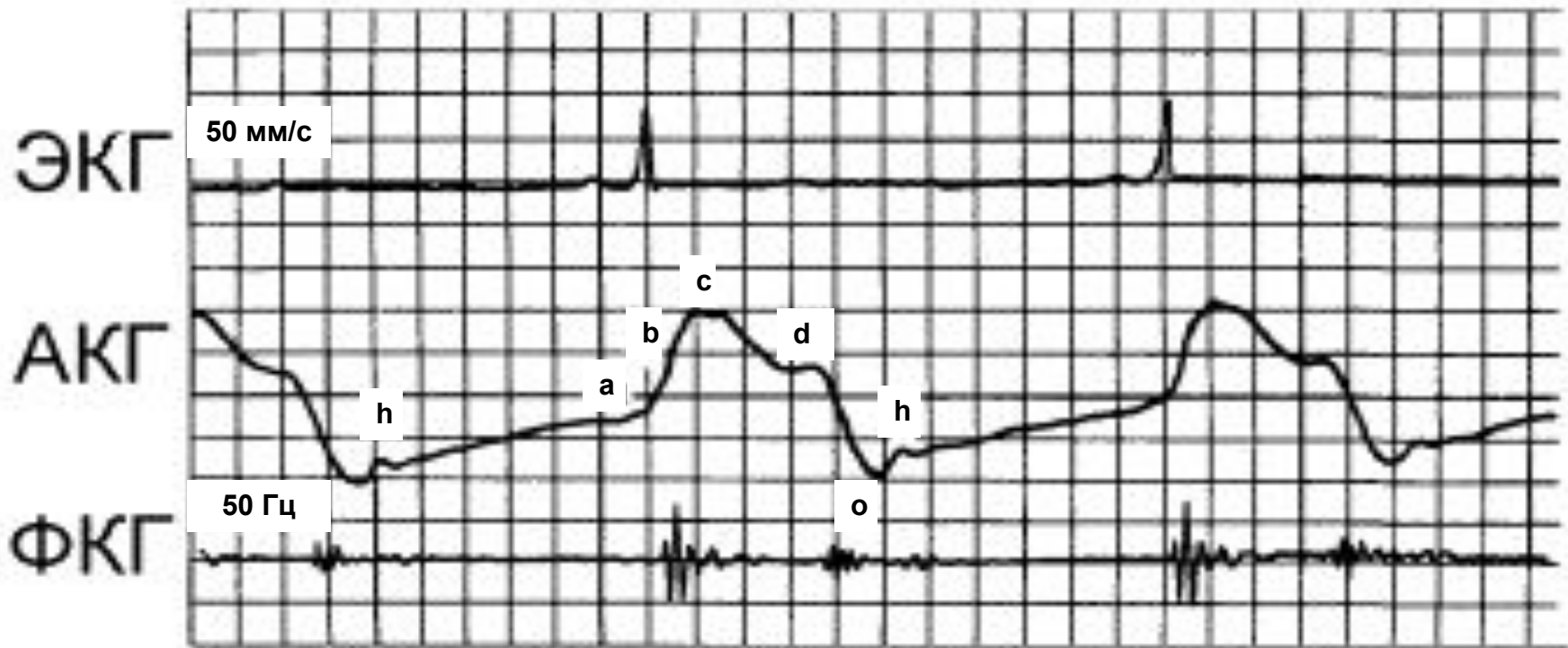
Методы исследования механической активности сердца

Методы исследования механической активности сердца:

- апекскардиография
- баллистокардиография
- рентгенокимография
- эхокардиография

Апекскардиография - регистрация движения верхушки левого желудочка при сокращении сердца.

- датчик фиксируется в зоне пальпации верхушечного толчка
- скорость лентопротяжного механизма 50 или 100 мм/сек
- основное значение метода – фазовый анализ сердечного цикла



Нормальная апекскардиограмма.

а – сокращение предсердий,

в - систолический подъем,

с - изгнание крови в аорту,

д - закрытие полулунных клапанов,

о - открытие митрального клапана,

h - быстрое наполнение желудочков

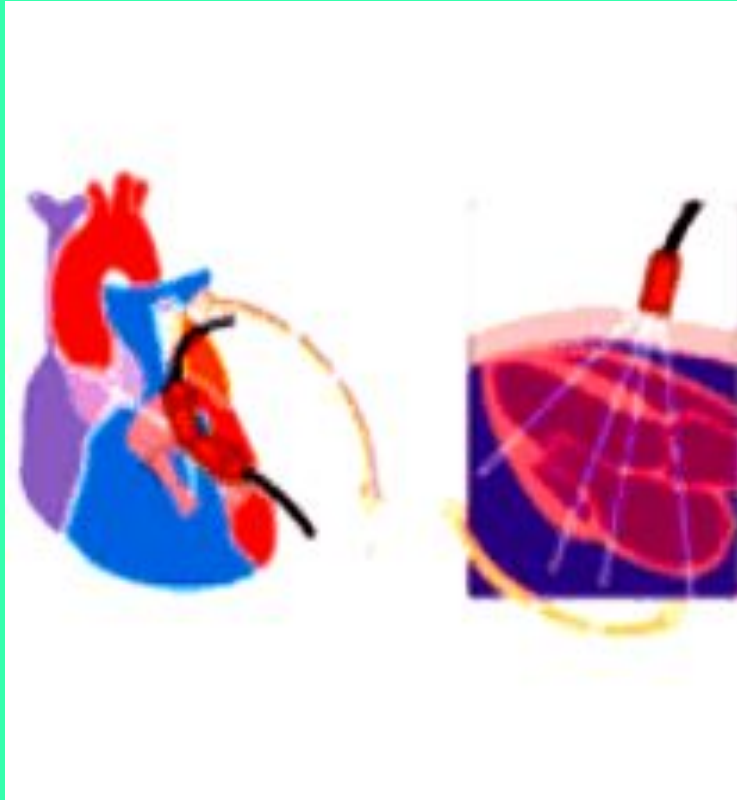
Баллистокардиография (с греч. ballo - бросать) - регистрация микроперемещений тела после каждого сокращения.

- датчик устанавливается под ноги лежащего пациента. Сигнал пропорционален скорости смещения чувствительной пластины.
- основное значение метода - оценка внешней работы сердца.

Рентгенокимография - регистрация движения сердца путем его рентгенографии через подвижную пластинку с прорезью. При этом движущиеся контуры приобретают зубчатую форму.

- метод достаточно точный.
- из-за повышенной лучевой нагрузки применение ограничено

Эхокардиография - ультразвуковое исследование сердца.

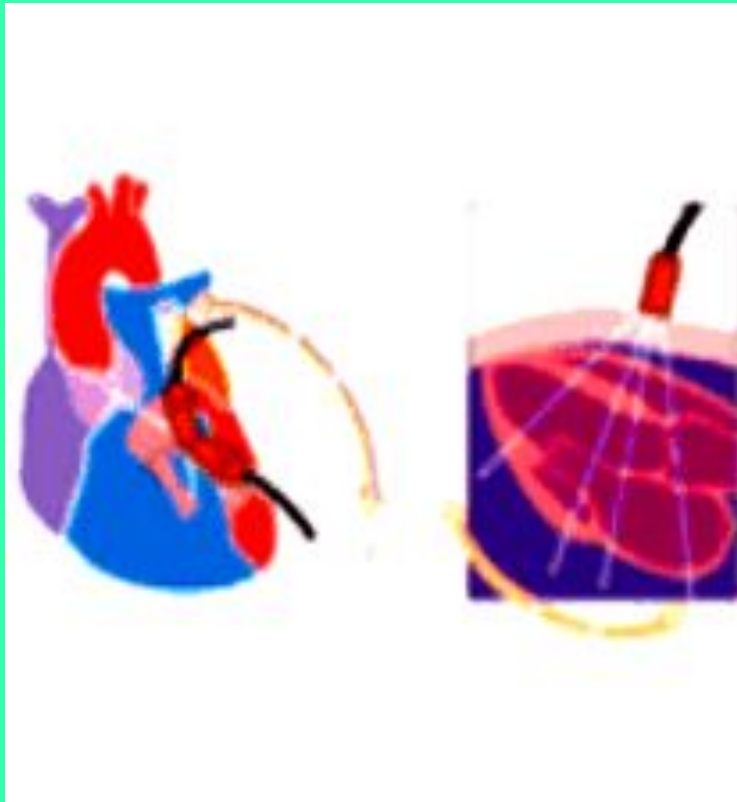


- датчик излучает УЗ волны с частотой 1 -10 мГц
- работает по принципу отраженного ультразвука
- абсолютная безвредность метода позволяет проводить исследование многократно

ЭхоКГ позволяет оценивать

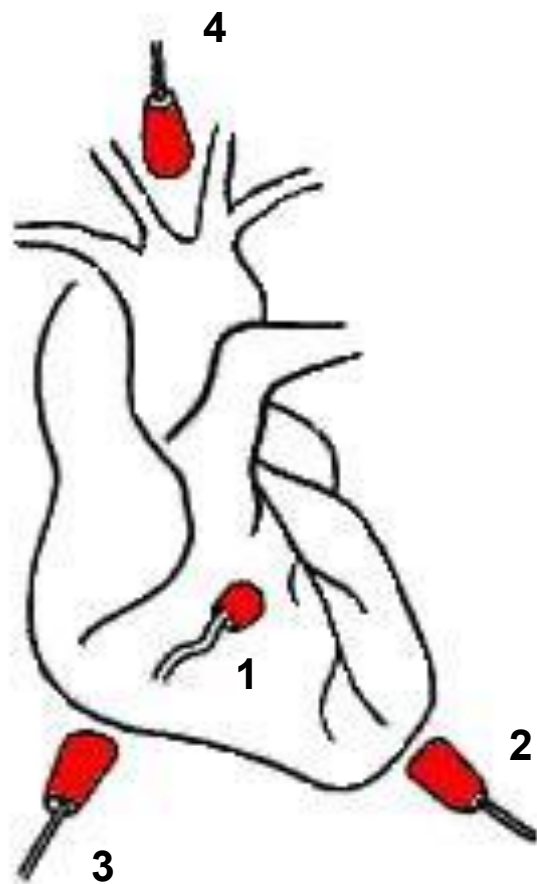
- состояние клапанного аппарата
- размеры камер
- толщину стенок
- систолическую и диастолическую функции миокарда

Эхокардиография - ультразвуковое исследование сердца.

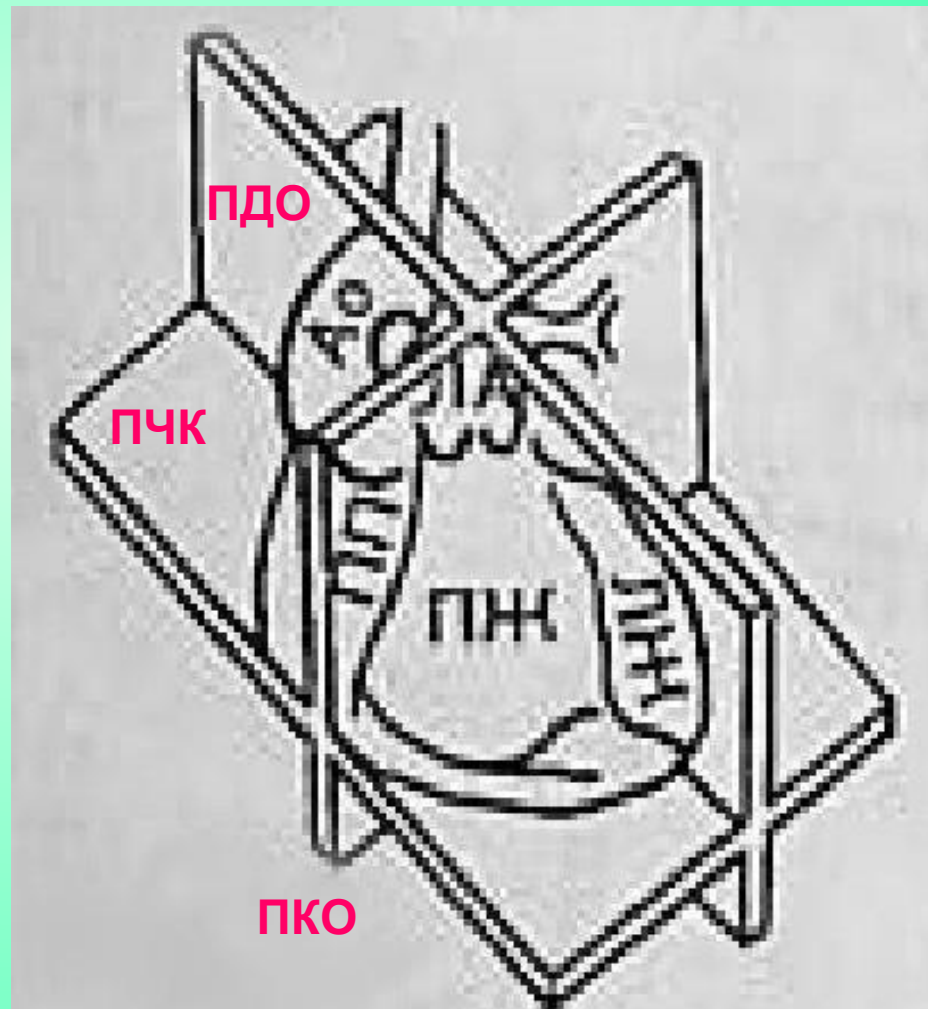


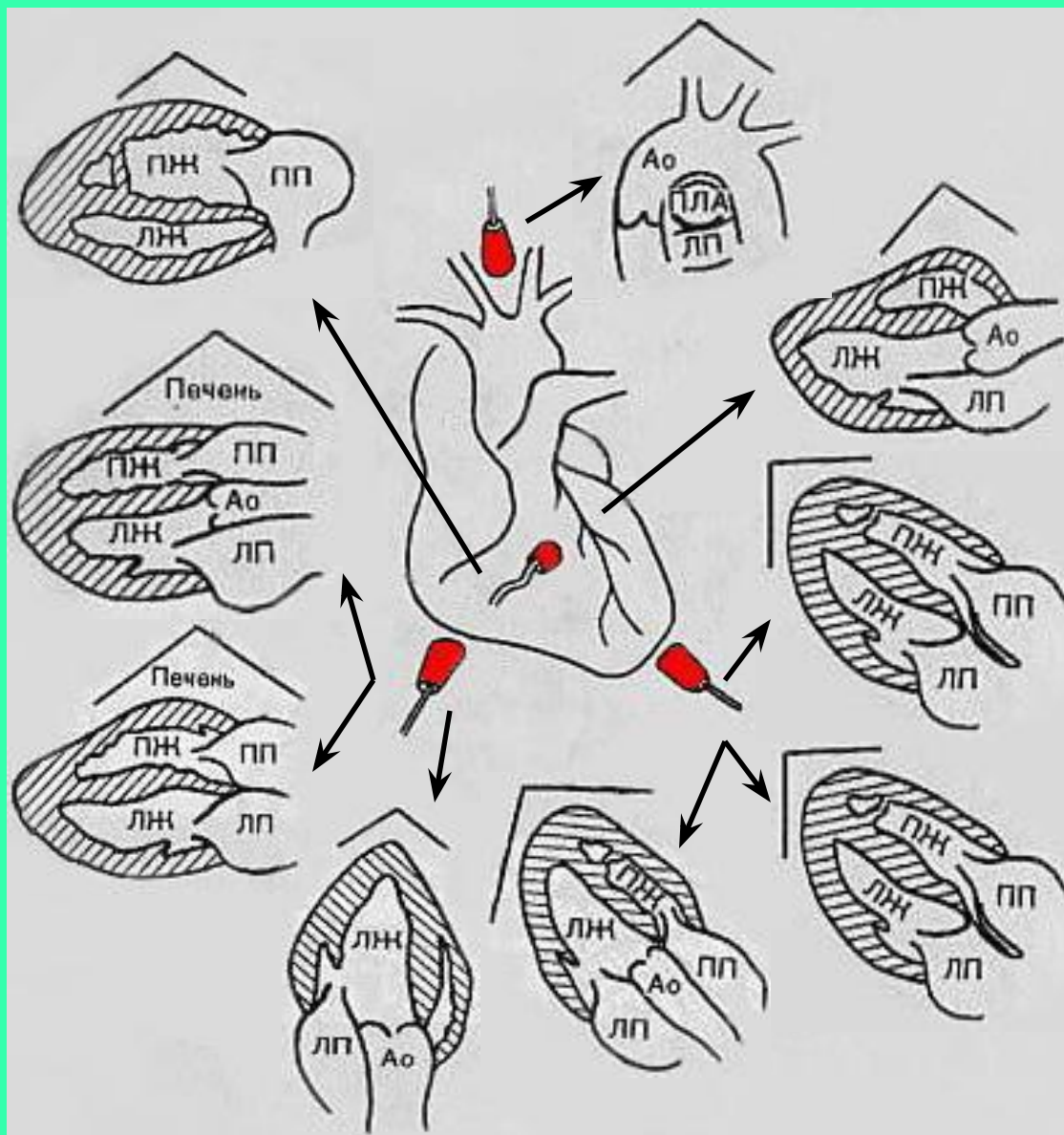
- датчик излучает УЗ волны с частотой 1 -10 мГц
- работает по принципу отраженного ультразвука
- абсолютная безвредность метода позволяет проводить исследование многократно

4 ОСНОВНЫХ ПОЗИЦИИ



ПЛОСКОСТИ СКАНИРОВАНИЯ:



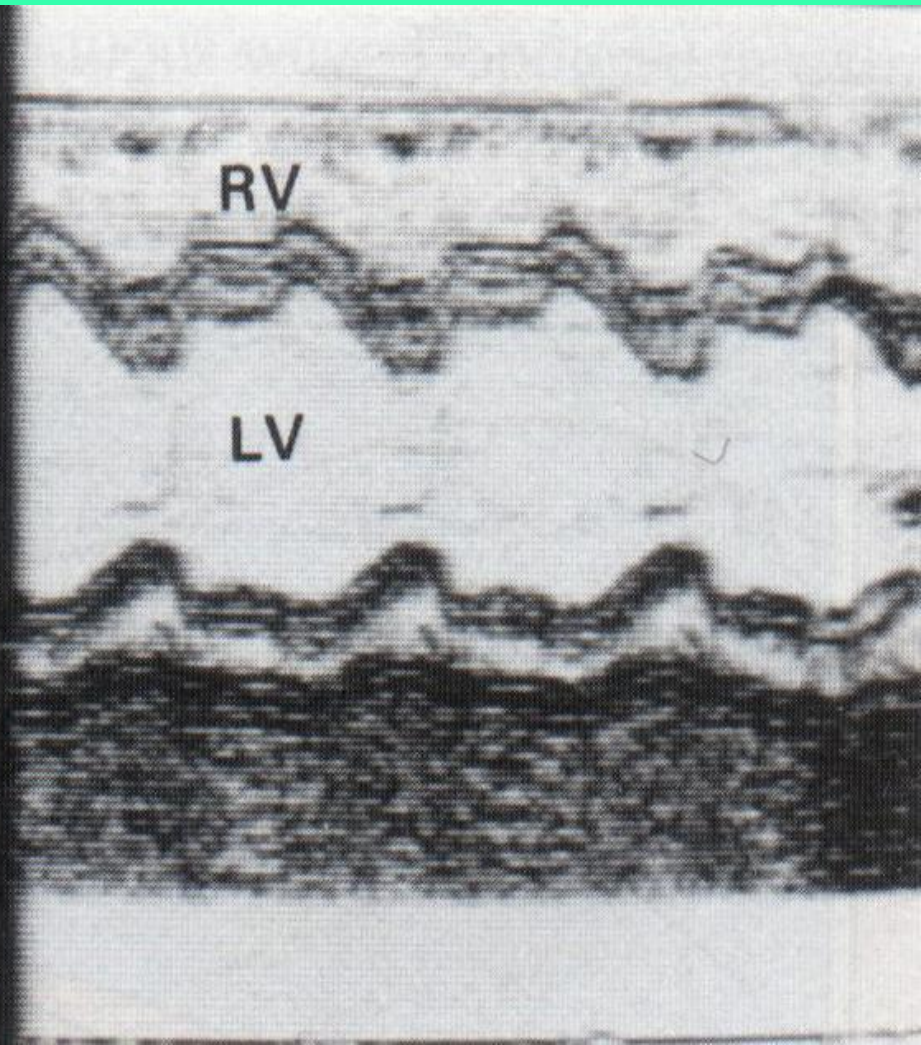
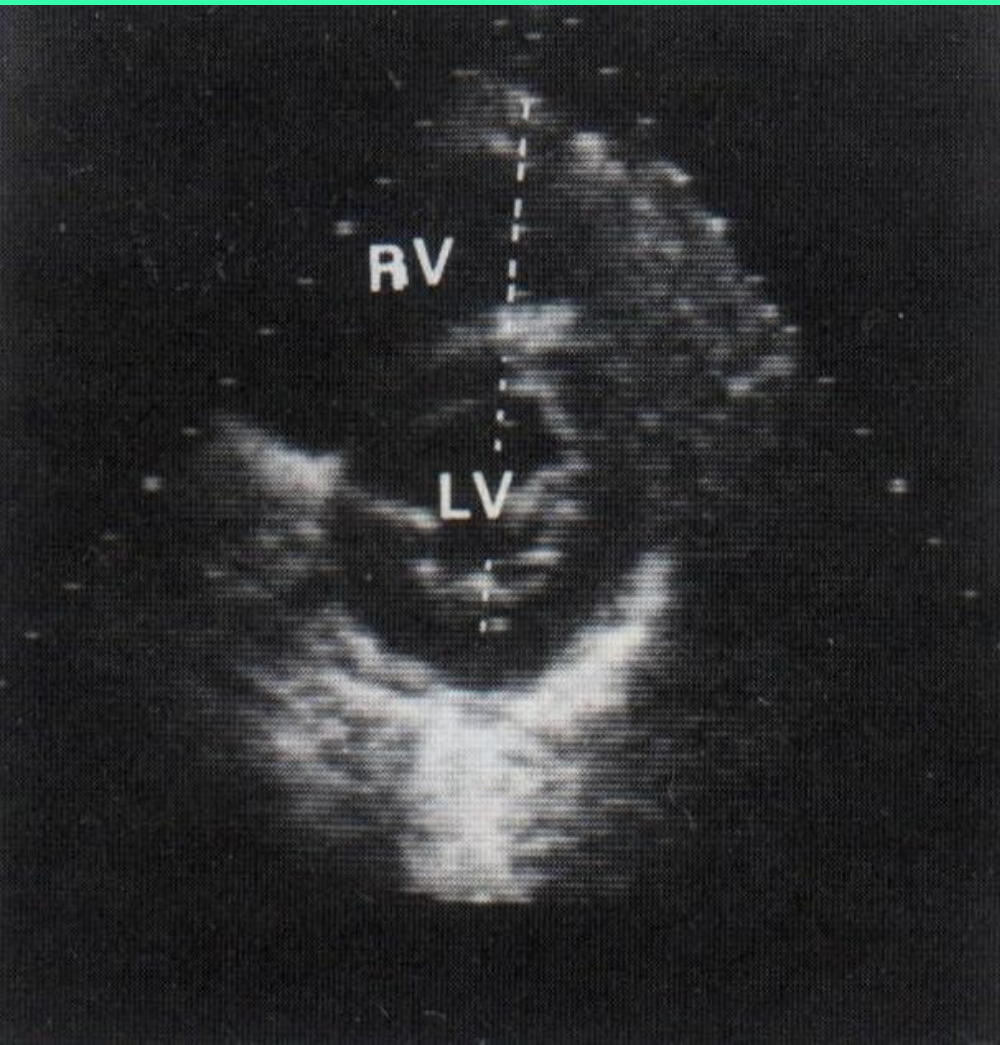


Режимы работы УЗ прибора:

- М-режим - одномерная ЭхоКГ
- В-режим - двухмерная ЭхоКГ
(секторальное сканирование)

двухмерный режим

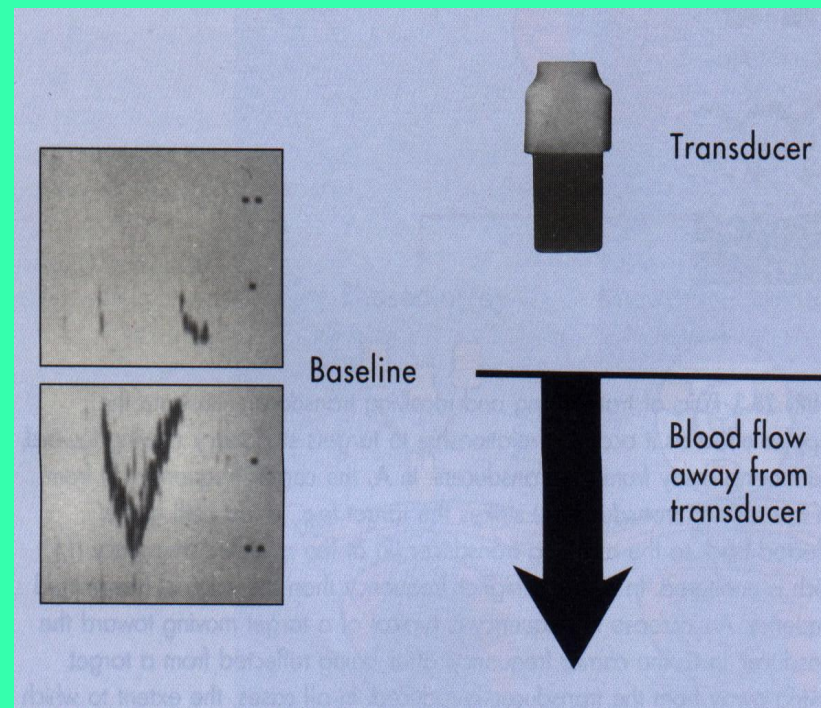
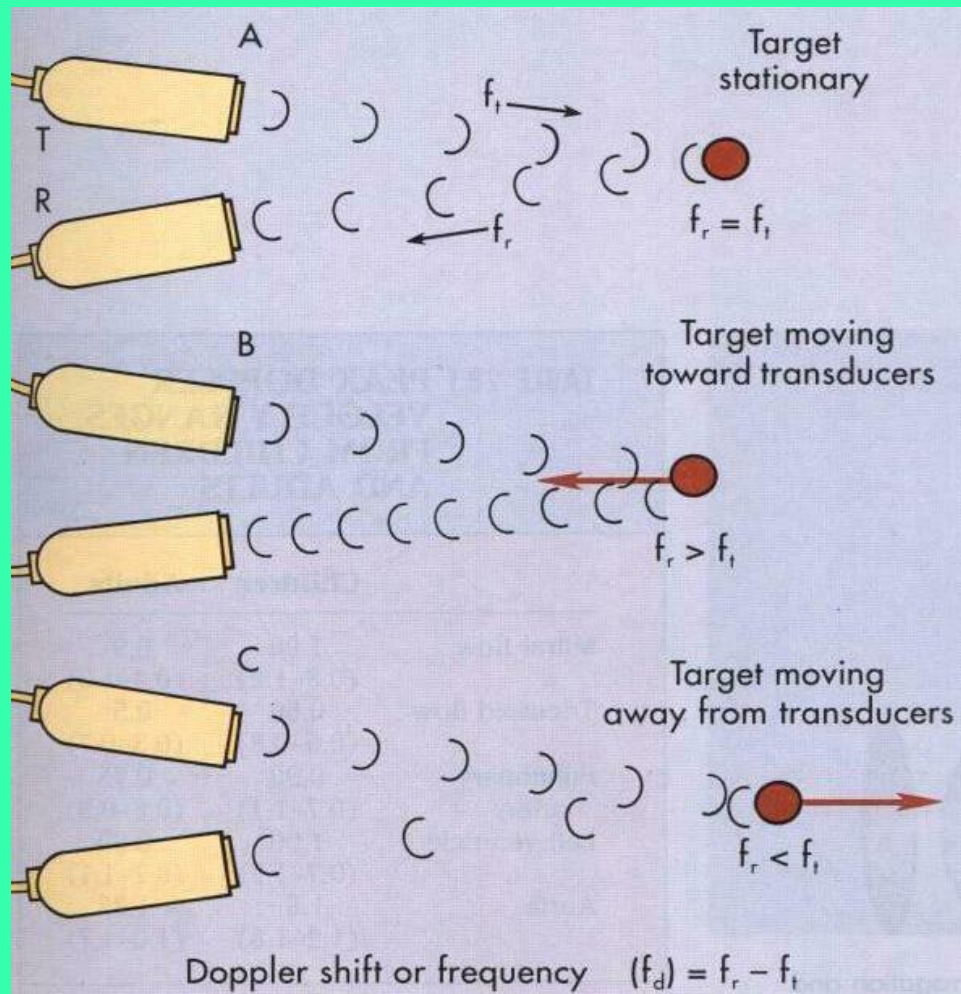
одномерный режим



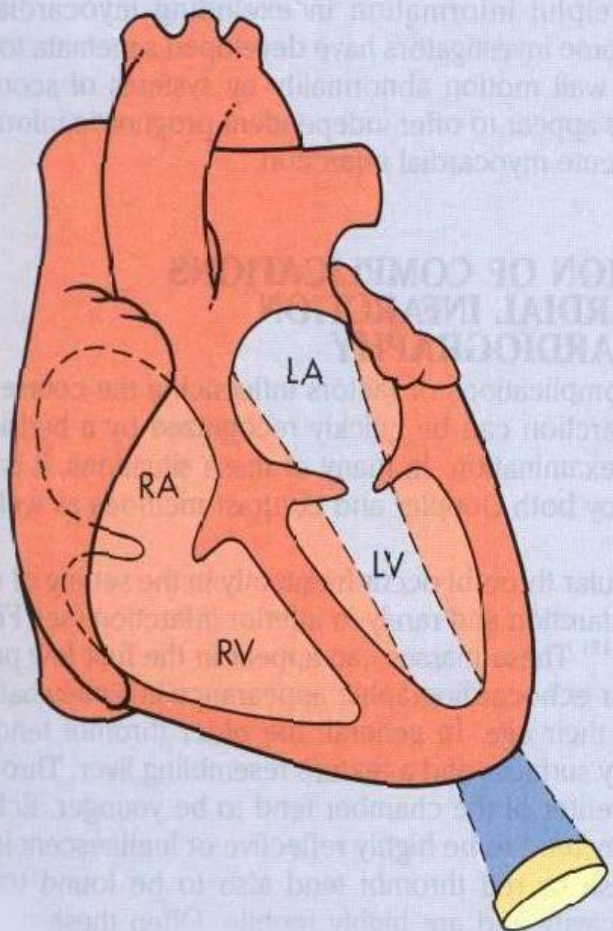
Режимы работы УЗ прибора:

- М-режим - одномерная ЭхоКГ
- В-режим - двухмерная ЭхоКГ
(секторальное сканирование)
- доплеровский режим
- дуплекс-режим - сочетание
двухмерного и доплеровского
режимов

Эффект Допплера, схема



Регистрация митрального потока крови в доплеровском режиме

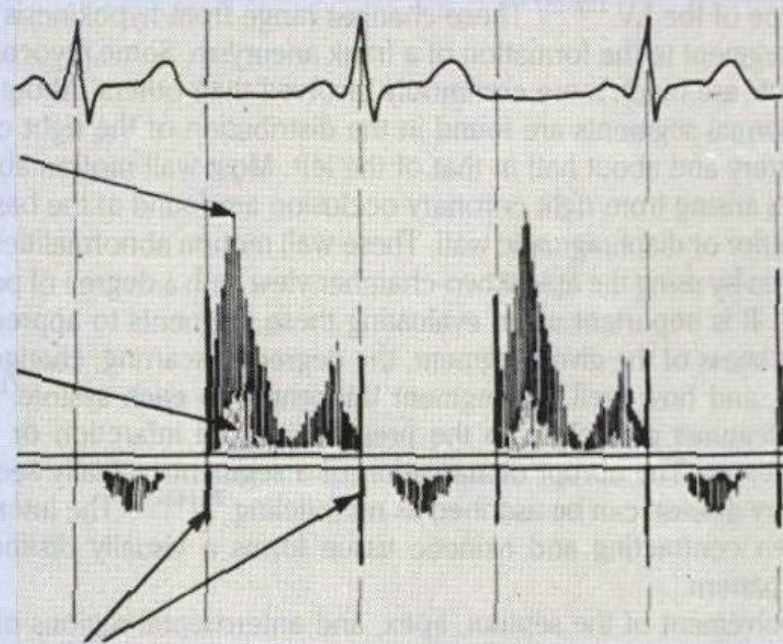


Systole Diastole Systole Diastole Systole

Peak velocity

Lower velocity

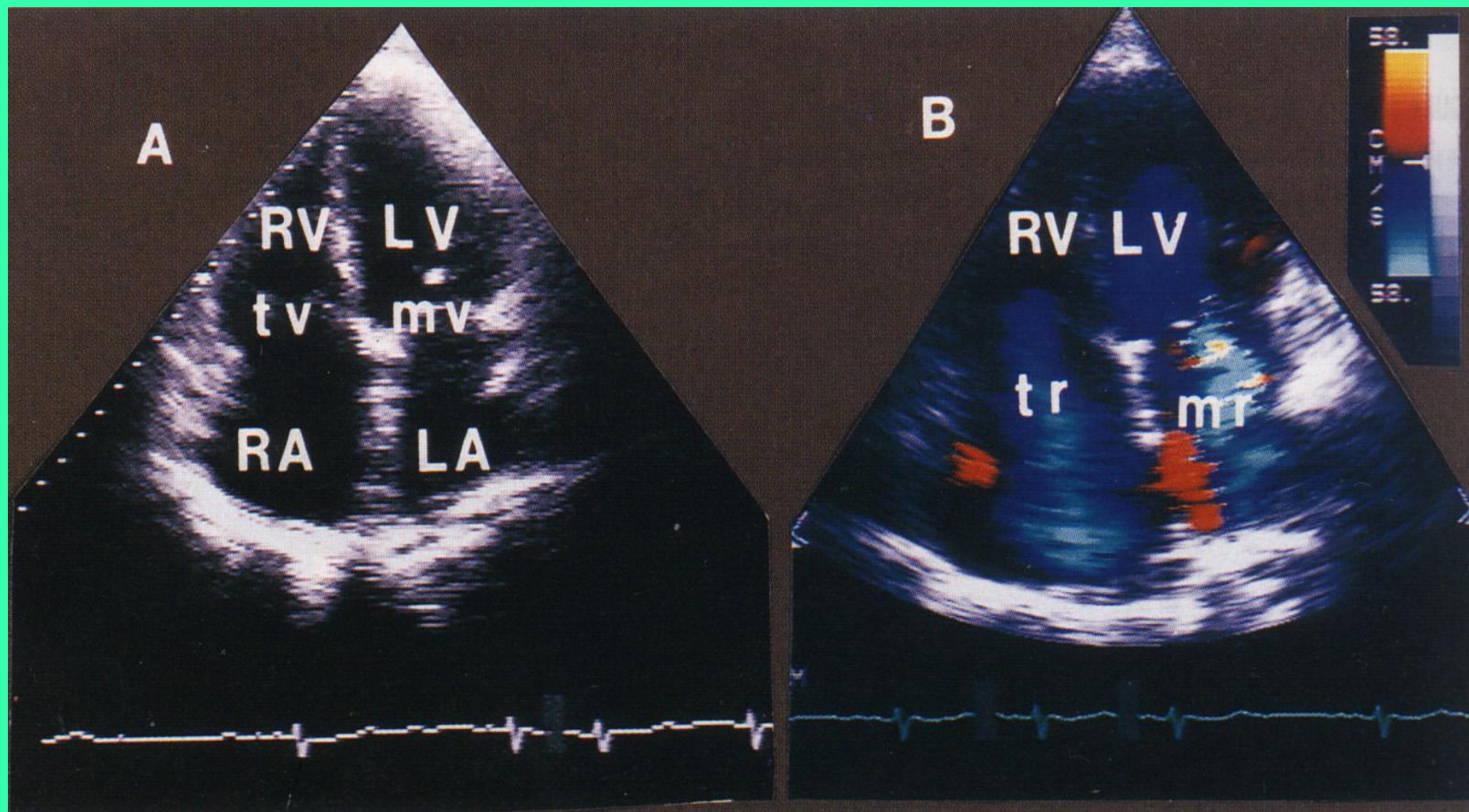
Valve spikes



Режимы работы УЗ прибора:

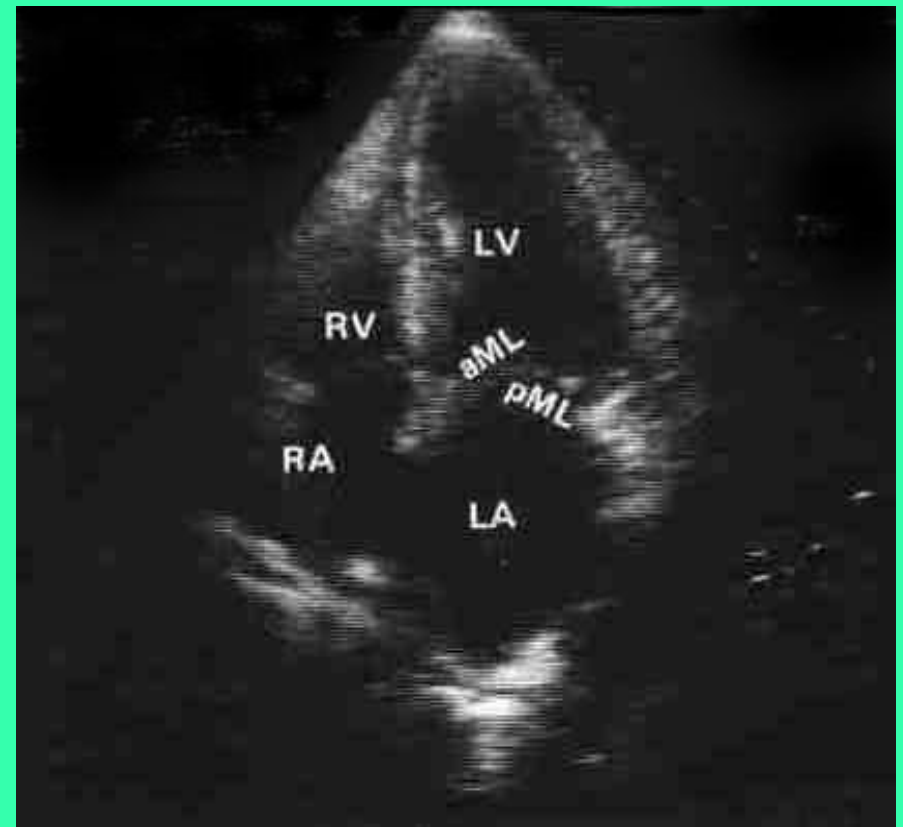
- М-режим - одномерная ЭхоКГ
- В-режим - двухмерная ЭхоКГ (секторальное сканирование)
- доплеровский режим
- дуплекс-режим - сочетание двухмерного и доплеровского режимов
- * контрастная ЭхоКГ

Контрастная эхокардиография

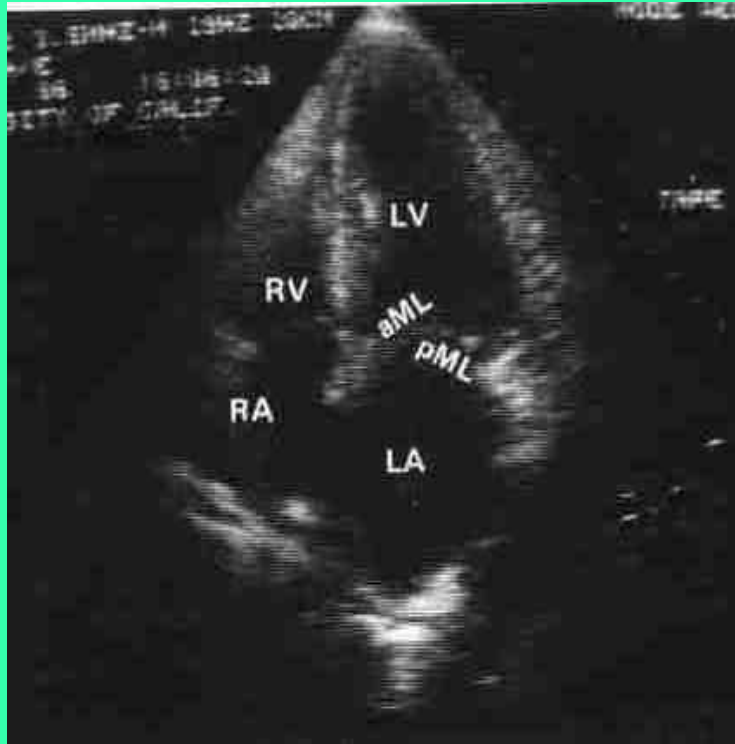


Двухмерная эхокардиограмма. Верхушечный доступ. Сечение по длинной оси.

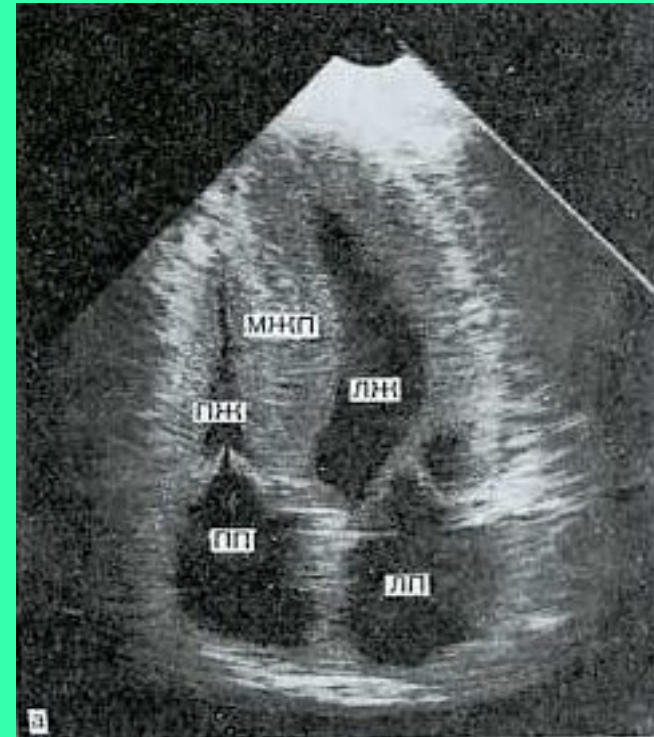
- RV- правый желудочек
- LV - левый желудочек
- AV - аортальный клапан
- MV- митральный клапан
- LA- левое предсердие



Верхушечный доступ. Четырехкамерное сечение

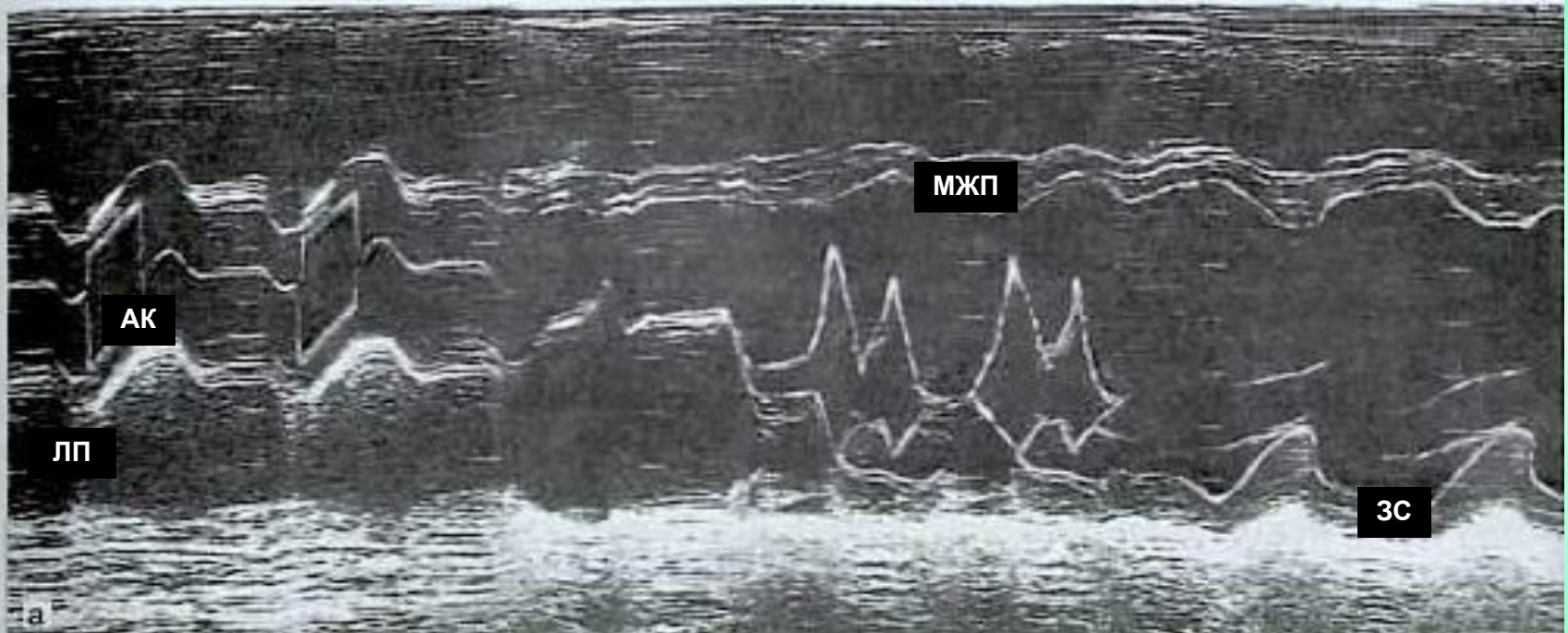


- норма



- гипертрофическая
кардиомиопатия

Одномерная эхокардиограмма здорового человека. Левый парастернальный доступ, по длинной оси



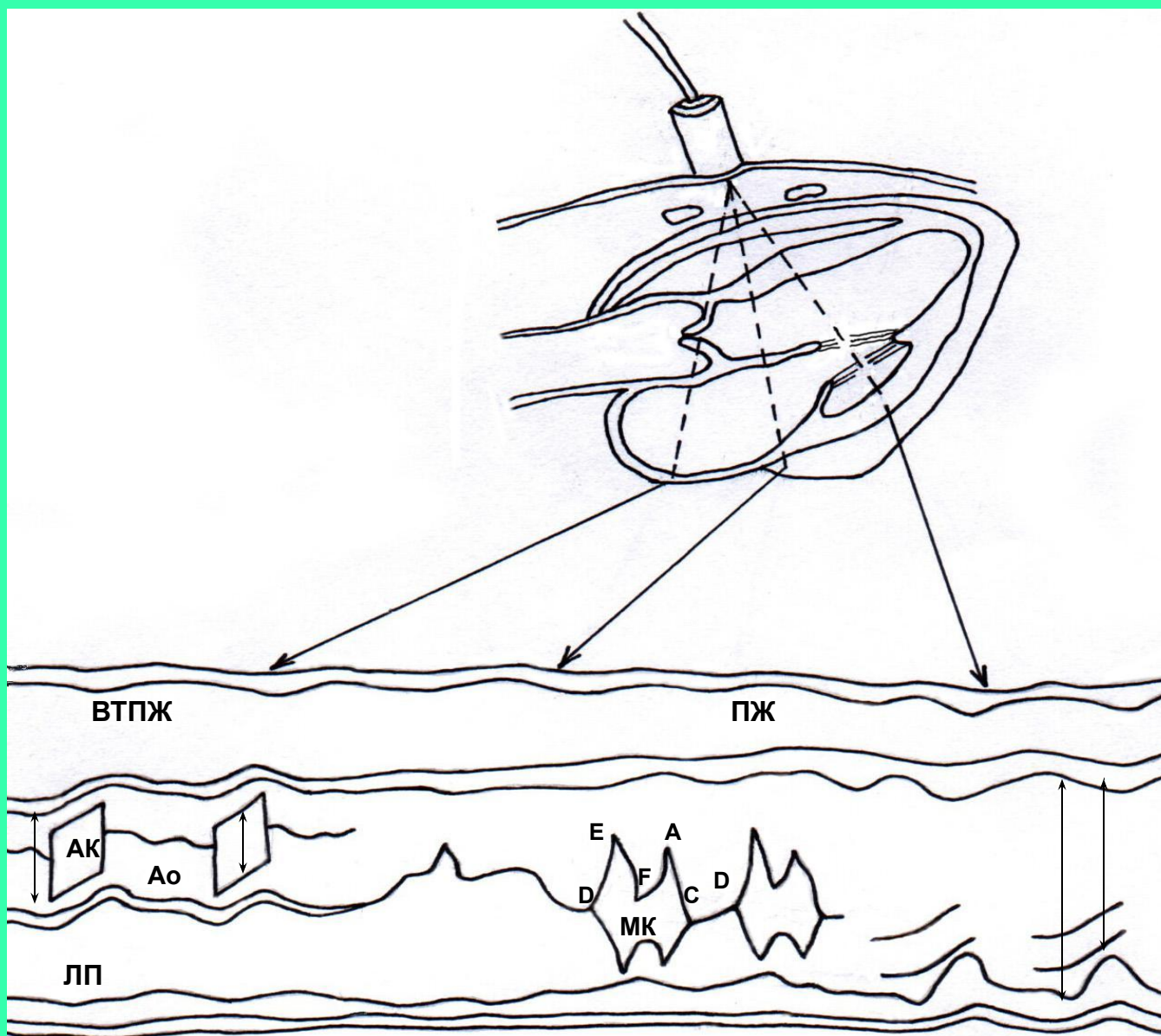
МЖП - межжелудочковая перегородка

АК - аортальный клапан

ЗС - задняя стенка левого желудочка

ЛП - левое предсердие

Схема одномерной эхокардиограммы



Резюме

- **апекскардиография** применяется для анализа сердечного цикла
- **баллистокардиография** используется вне клиники
- **рентгенокимография** позволяет регистрировать сокращение сердца и пульсацию, в клинике не используется

Резюме

Наиболее распространенным методом является **эхокардиография**, позволяющая

- точно измерить количественные параметры
- получить пространственную картину
- изучать динамику работы сердца