

МЕТОДЫ ИССЛЕДОВАНИЯ В ПУЛЬМОНОЛОГИИ

**ПЕРКУССИЯ
АУСКУЛЬТАЦИЯ**

ПЕРКУССИЯ ЛЕГКИХ

Это нанесение на грудную клетку перкуторных ударов, приводящих подлежащие органы в колебательные движения, физическая характеристика которых (продолжительность звуковых колебаний, их частота, амплитуда и тембровая окраска) зависят от плотности органа, эластичности его структур и содержания в нем воздуха

• ВИДЫ ПЕРКУССИИ

1. Непосредственная (по Л. Ауэнбрутгеру, по Ф.Г. Яновскому и В.П. Образцову)
2. Непосредственную с помощью плессиметра и молоточка, перкуссия пальцем по пальцу (Пиорри и Сокольскому 1835г)
3. Сравнительная
4. Топографическая

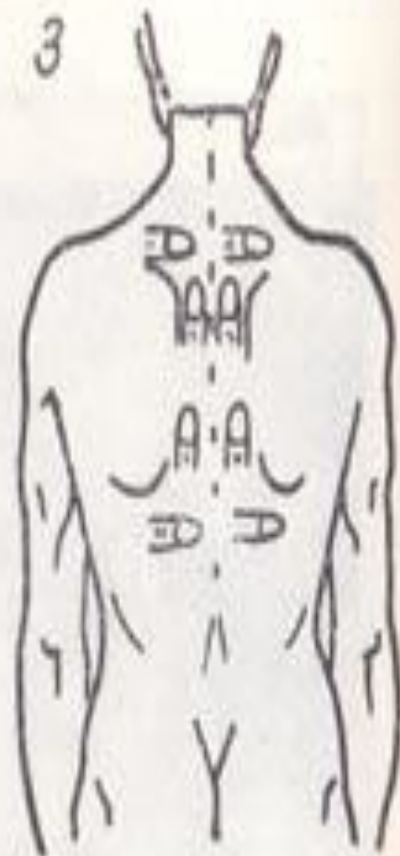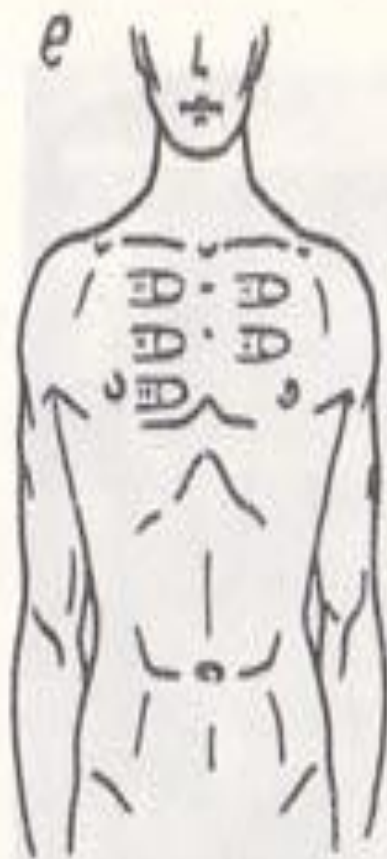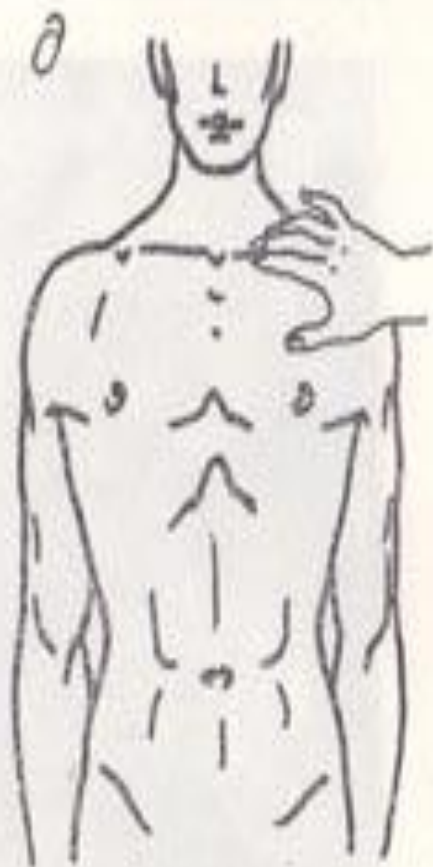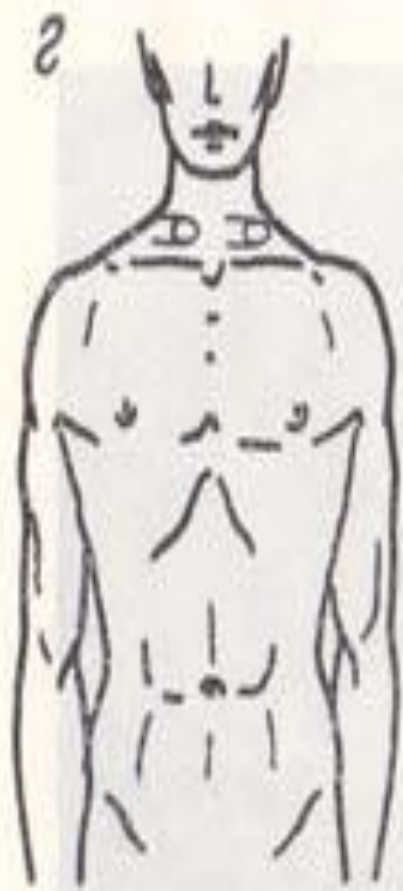ОБЩИЕ ПРАВИЛА ПЕРКУССИИ

1. Положение врача и больного: врач справа, лицом к больному.
2. Палец-плессиметр прижимается плотно к коже.
3. Палец-молоточек перпендикулярен пальцу-плессиметру.
4. Правая рука расположена параллельно левой.
5. Наносится два отрывистых перкуторных удара.
6. Движения правой руки - только в лучезапястном суставе.
7. Руки врача должны быть теплыми.

- **СРАВНИТЕЛЬНАЯ ПЕРКУССИЯ ЛЕГКИХ**
- **Цель** сравнительной перкуссии легких - выявления патологических очагов в легких.
- При нанесение на грудную клетку перкуторных ударов подлежащие органы приходят в колебательные движения. Их физическая характеристика зависит от плотности органа, эластических его структур и содержания в нем воздуха.

Правила проведения сравнительной перкуссии

1. Сравнение звуков над симм. участками легких.
2. Сила удара - средняя (проникновение 6-7 см).
3. Перкуссия проводится по межреберьям.



Физическая характеристика звуков

- *Ясный легочной звук* – продолжительный, громкий , низкочастотный (100-130Гц) с богатой тембровой окраской.
- *Тимпанический звук* - продолжительный, громкий , низкочастотный (60-70Гц)

Причина: большая полость,
заполненная воздухом

- *Тупой звук* – короткий, тихий, высокочастотный (400-500Гц)

Причина: уплотнение

- *Коробочный звук* - продолжительный, громкий, низкочастотный (70 -80Гц) с уменьшенной тембровой окраской звука.

Причина: - снижение эластичности стенок альвеол (эмфизема).

- **Запомните!**

- Главное отличие ясного легочного звука от тимпанического заключается в выраженной тембровой окраске перкуторного звука, которая полностью отсутствует в случае тимпанического и резко уменьшена в случае коробочного звука

У здоровых людей незначительное притупление перкуторного тона может наблюдаться:

- над правой верхушкой, так как прав. верхний бронх короче левого и правая верхушка опущена, мышцы прав. плечевого пояса лучше развиты;
- во втором и третьем межреберьях слева из-за близкого расположения сердца;
- над нижними долями в сравнении с верхними в результате различной толщины легочной ткани;
- в правой подмышечной области по сравнению с левой в результате близкого расположения печени;

При патологии легких изменения сравнительной перкуссии обусловлены:

- уменьшением содержания воздуха в легочной ткани (пневмония, ателектаз, пневмосклероз, туберкулез) - это дает появление притупления перкуторного тона;
- заполнение плевральной полости жидкостью (транссудат, экссудат, кровь). При этом выслушивается так называемая "печеночная" или "бедренная" тупость;
- повышение воздушности легочной ткани (эмфизема) дает появление коробочного перкуторного тона;
- повышение воздушности легкого в результате образования гладкостенной полости (абсцесс, туберкулезная каверна) вызывает тимпанит

Притупленный или тупой звук

Патологические синдромы:

1. Массивное уплотнение
2. Очаговое уплотнение
3. Обтурационный ателектаз
4. Гидроторакс (бедренный звук)

Тимпанический звук

Патологические синдромы:

1. Пневмоторакс
2. Полость в легком (диаметром > 5 см)

Коробочный звук

Патологические синдромы:

Эмфизема

Притупление с тимпаническим звуком

Начальные стадии воспаления
легочной ткани(воспалительный
отек альвеолярной стенки +
сохранение воздушности)

Ясный легочной звук

Легкие здорового человека

ИНТЕРПРЕТАЦИЯ РЕЗУЛЬТАТОВ СРАВНИТЕЛЬНОЙ ПЕРКУССИИ

Перкуторный звук	Патологические синдромы
Притупленный (укороченный) или тупой	<ol style="list-style-type: none">1. Синдром массивного уплотнения2. Синдром очагового уплотнения3. Синдром обтурационного ателектаза4. Синдром гидроторакса (бедренный звук)
Тимпанический	<ol style="list-style-type: none">1. Синдром пневмоторакса2. Синдром полости в легком (диаметром > 5 см и гладкостенная)

ИНТЕРПРЕТАЦИЯ РЕЗУЛЬТАТОВ СРАВНИТЕЛЬНОЙ ПЕРКУССИИ

Перкуторный звук	Патологические синдромы
Коробочный	Синдром эмфиземы легких
Притупленный (укороченный) тимпаническим оттенком	с 1. Начальные стадии воспаления легочной ткани (воспалительный отек альвеолярной стенки + сохранение воздушности альвеол + снижение их эластичности) 2. Синдром компрессионного ателектаза

ИНТЕГРАЛЬНАЯ ОЦЕНКА И ИНТЕРПРЕТАЦИЯ РЕЗУЛЬТАТОВ СРАВНИТЕЛЬНОЙ ПЕРКУССИИ ЛЕГКИХ И ГОЛОСОВОГО ДРОЖАНИЯ

Перкуторный звук	Голосовое дрожание	Синдромы
Притупление или тупой	Ослаблено	1. Синдром гидроторакса 2. Синдром обтурационного ателектаза
	Усиление	Синдром очагового притупления Синдром массивного уплотнения

ИНТЕГРАЛЬНАЯ ОЦЕНКА И ИНТЕРПРЕТАЦИЯ РЕЗУЛЬТАТОВ СРАВНИТЕЛЬНОЙ ПЕРКУССИИ ЛЕГКИХ И ГОЛОСОВОГО ДРОЖАНИЯ

Перкуторный звук	Голосовое дрожание	Синдромы
Тимпанический	Ослабление	Синдром пневмоторакса
Коробочный	Ослабление	Синдром эмфиземы легких
Притупление с тимпаническим оттенком	Усиление	1. Начальные стадии воспаления 2. Синдром компрессионного ателектаза

ТОПОГРАФИЧЕСКАЯ ПЕРКУССИЯ

Цель топографической перкуссии легких:

1. Определение высоты стояния вершшек легкого справа и слева.
У здоровых они выступают спереди над ключицами на 3 – 4 см. По задней поверхности – на уровне остистого отростка VII шейного позвонка.
2. Определение ширины полей Кренига от 3 до 8 см.
3. Определение нижних границ по всем топографическим линиям.
4. Определение подвижности нижнего легочного края

Правила проведения топографической перкуссии.

1. Топографическая перкуссия проводится по топографическим линиям.
2. Сила удара - тихая (проникновение 2 - 3 см).
3. Перкуссия по ребрам и межреберьям.
4. Направление перкуссии от легочного к тупому звуку.
5. Отметка границы легкого - по краю пальца, обращенному к легочному звуку (единственное исключение - при определении дыхательной экскурсии нижнего края легкого на выдохе).

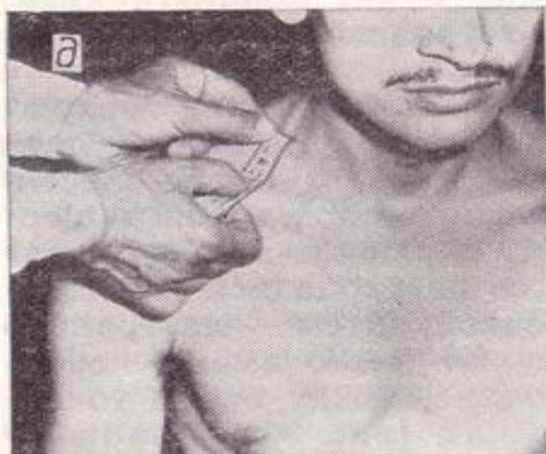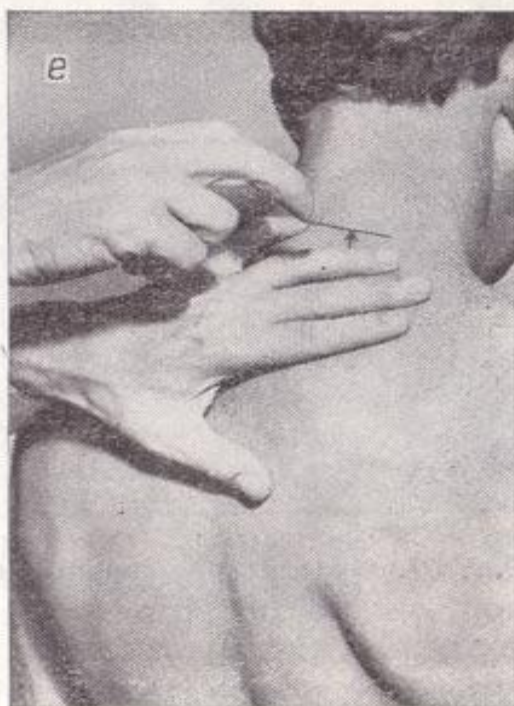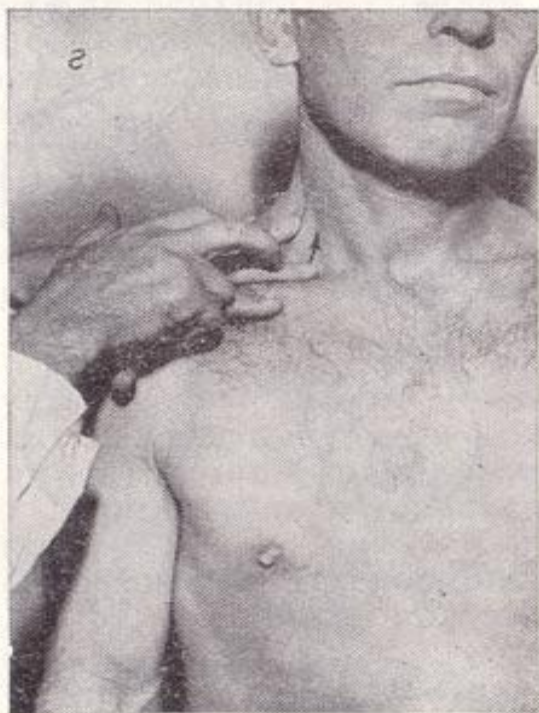


Рис. 30. Определение границ легких:

а, б, в — нижней спереди и сзади и ее схема; г, д, е — верхней спереди, сзади, и ее измерение.

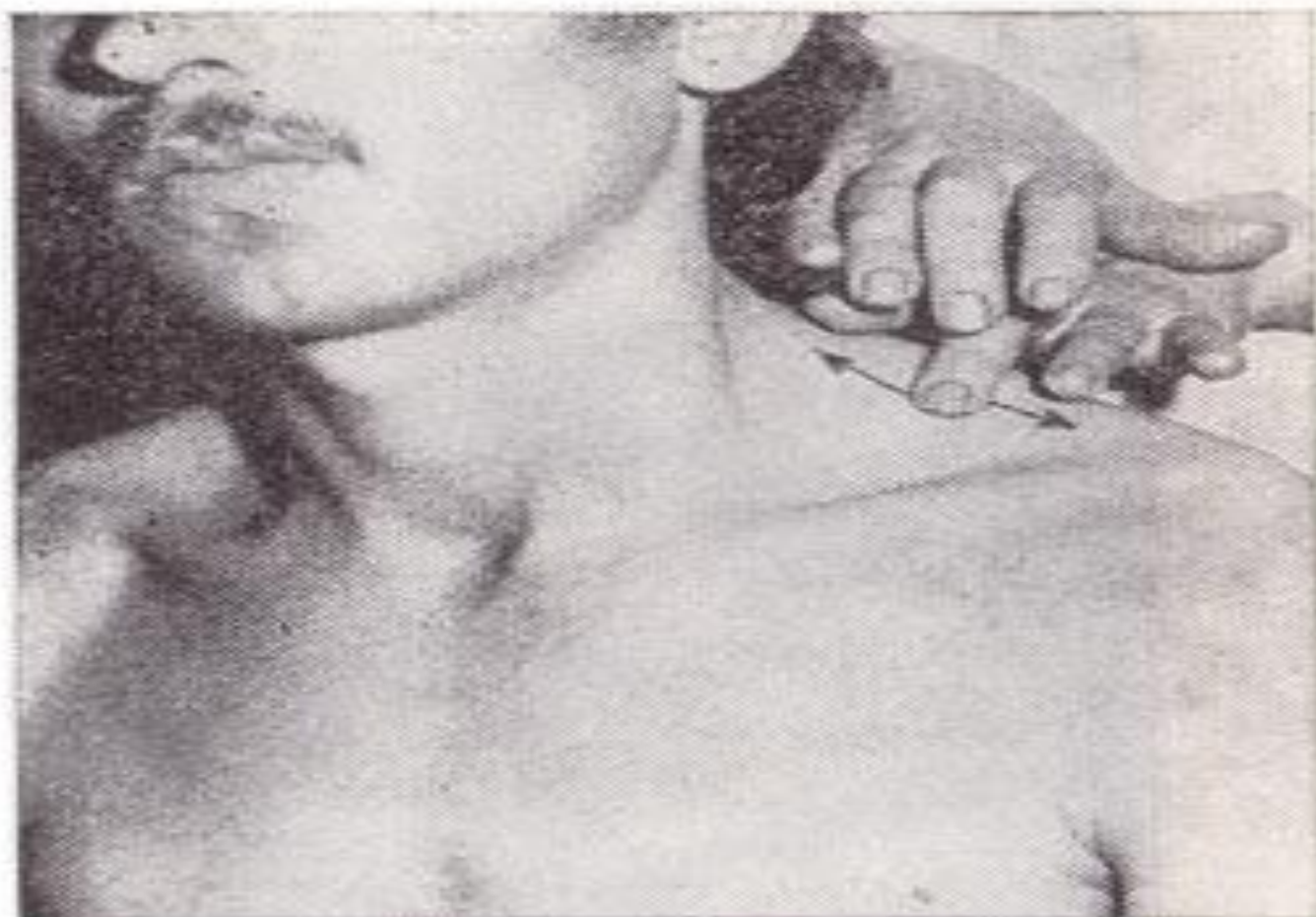
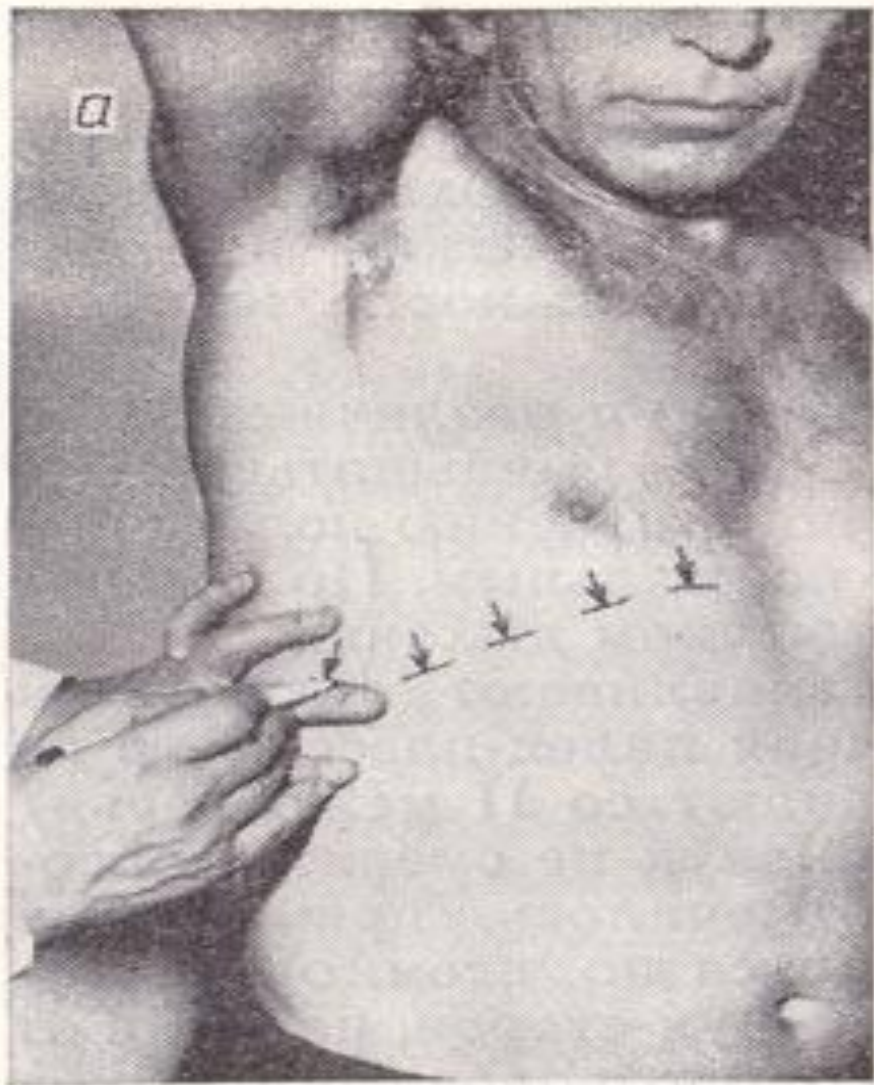
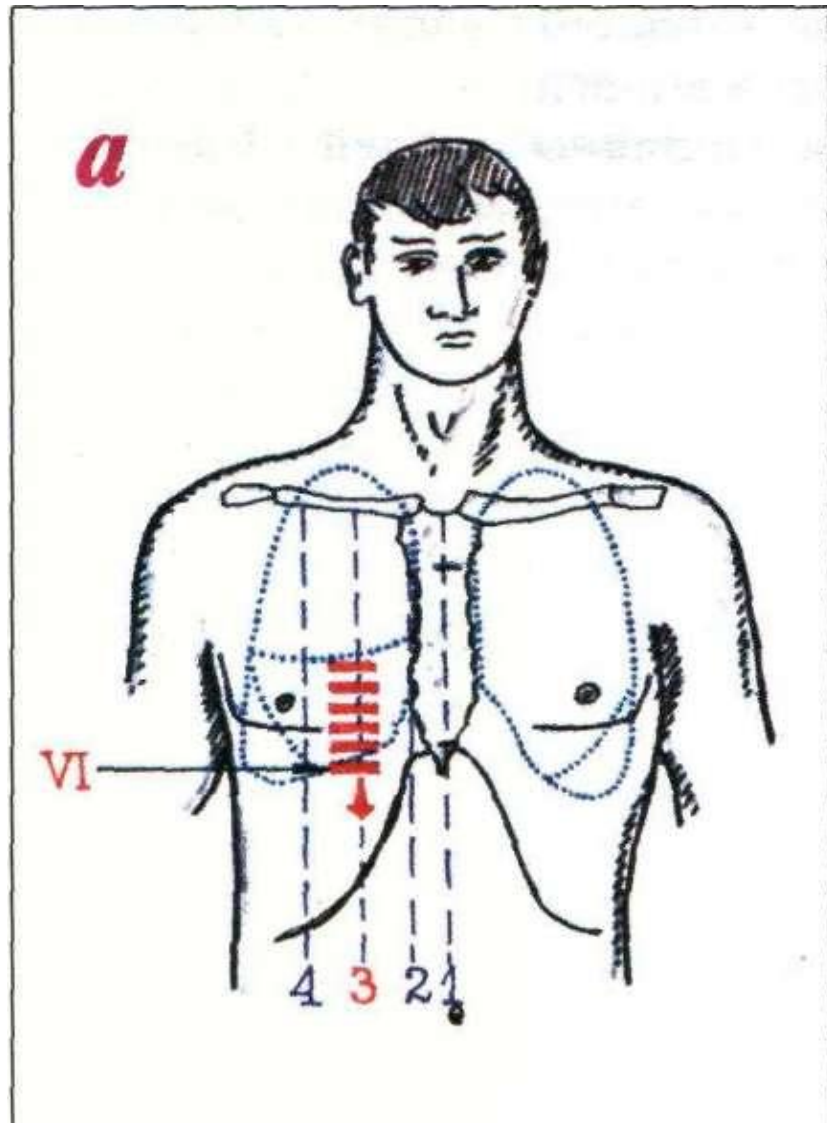


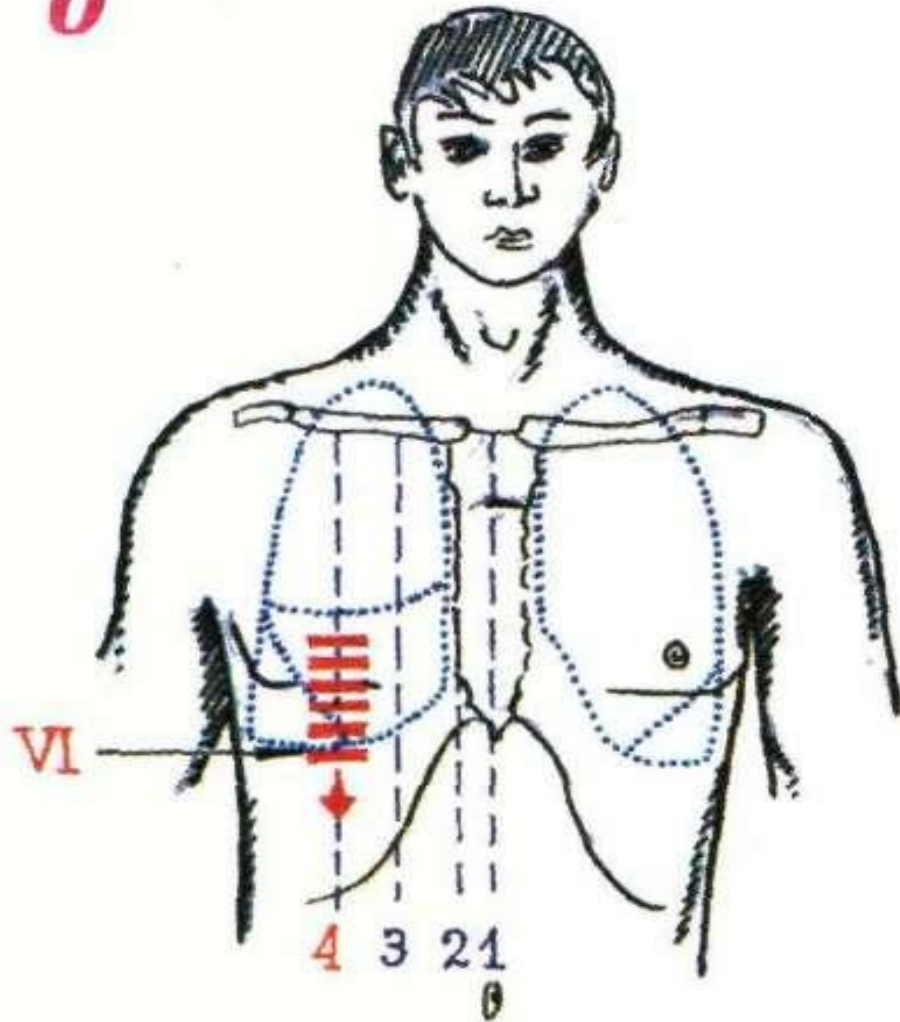
Рис. 31. Определение ширины полей Кренига.

Топографические	Правое	Левое легкое
Линии	легкое	
Окологрудинная	V	-
	межреберье	
Срединно-ключичная	VI ребро	-
Передняя	VII ребро	VII ребро
подмышечная		
Средняя	VIII ребро	VIII ребро
подмышечная		
Задняя подмышечная	IX ребро	IX ребро
Лопаточная	X ребро	X ребро
	ост. отросток	ост. отросток
Околопозвоночная	XI грудного	XI грудного
	позвонка	позвонка

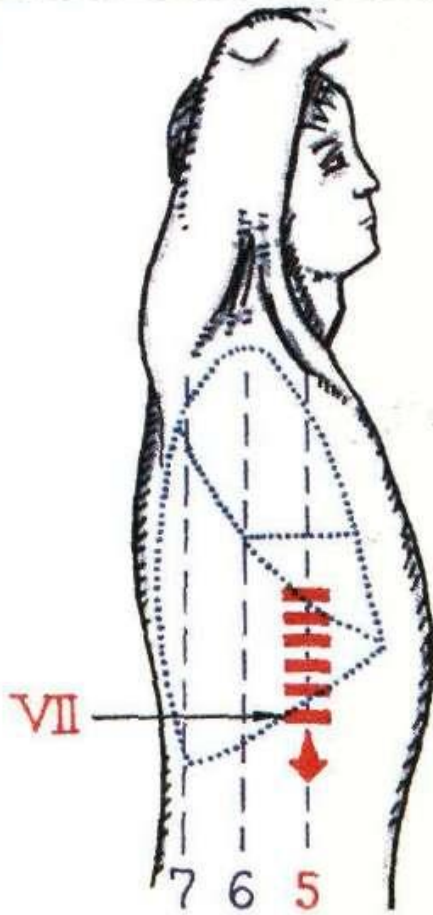




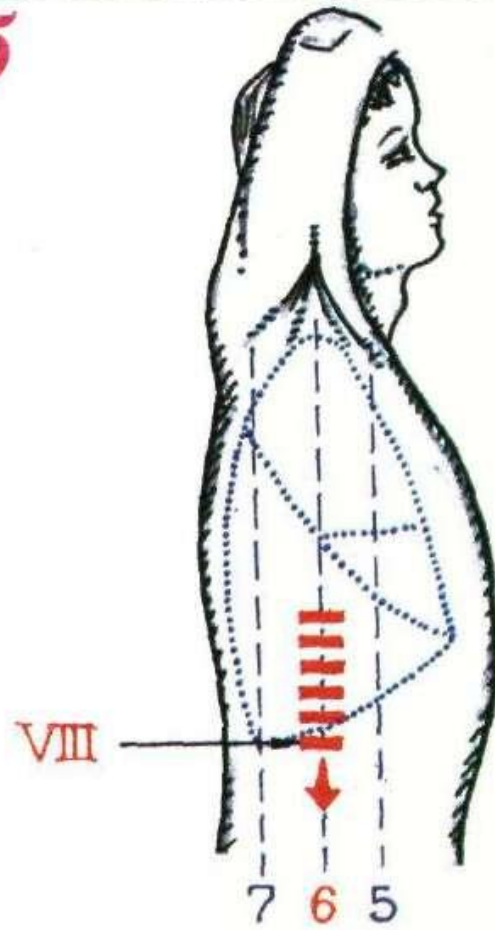
6

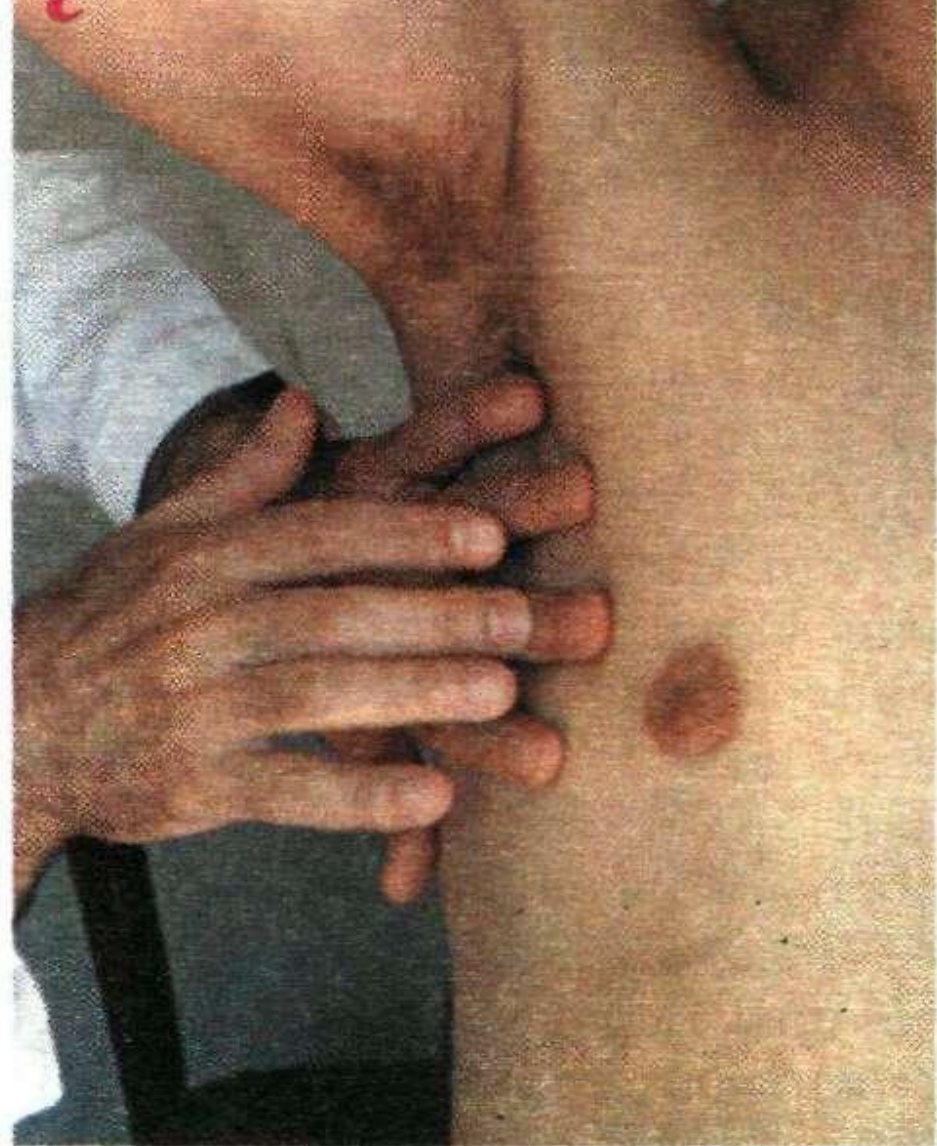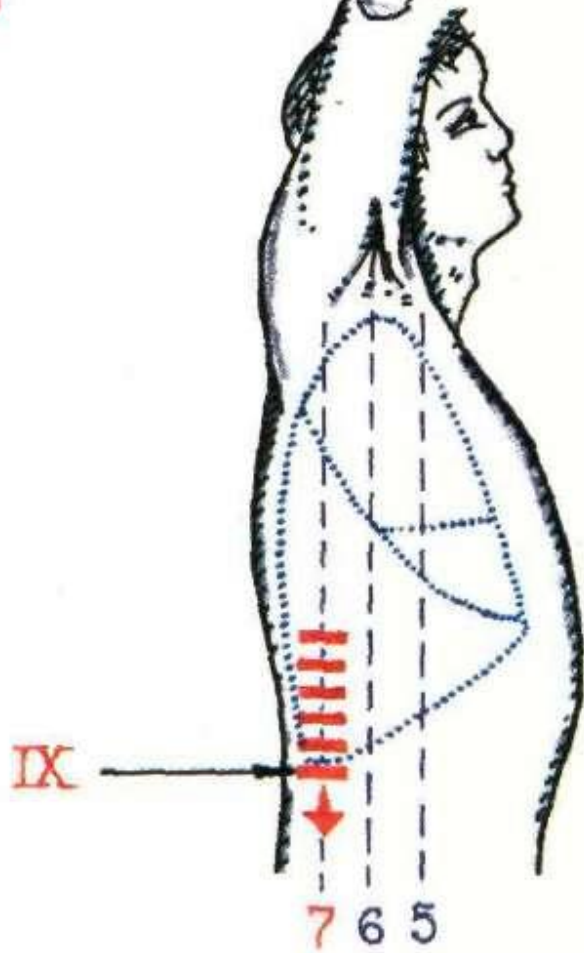


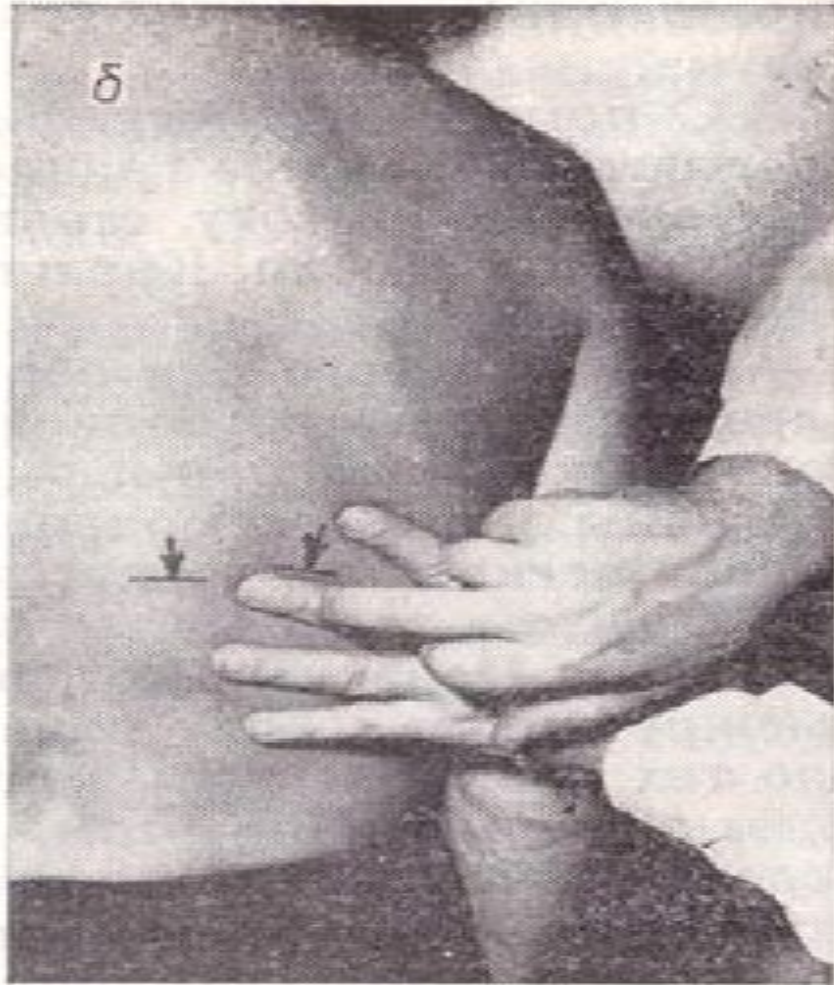
a



б







Изменение топографической перкуссии

Нижние границы опущены:

1. Низкое стояние диафрагмы
2. Эмфизема легких

Нижние границы приподняты:

1. Высокое стояние диафрагмы
2. Сморщивание (рубцевание) легкого в нижних долях

Изменение топографической перкуссии

- ***Верхние границы опущены:***
Сморщивание (рубцевание)
легкого в верхних долях
(например, при туберкулезе)
- ***Верхние границы приподняты:***
Эмфизема легких

Определение дыхательной экскурсии нижнего края легких

- Чаще ограничиваются задней подмышечной линией слева и справа, где экскурсия легких наибольшая
- 1. Перкуссия при спокойном дыхании (граница отмечается в сторону ясного звука)
- 2. перкуссия при задержке дыхания на высоте глубокого вдоха (отметка в сторону ясного звука)
- 3. Перкуссия при задержке дыхания после максимального выдоха (отметка в сторону тупого звука)
- В норме подвижность составляет 6-8см

Аускультация легких

- Это выслушивание акустических явлений, возникающих в грудной клетке в связи с нормальной или патологической работой органов

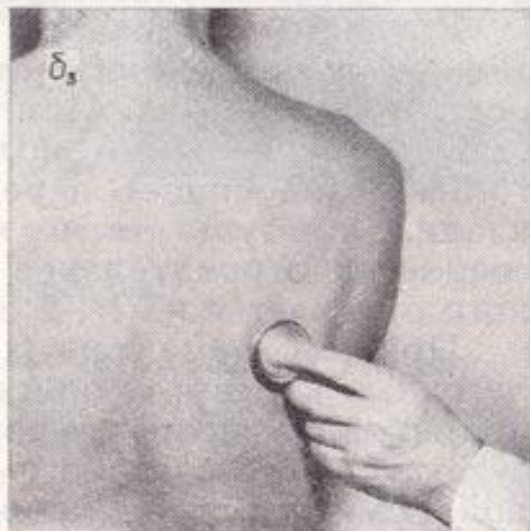
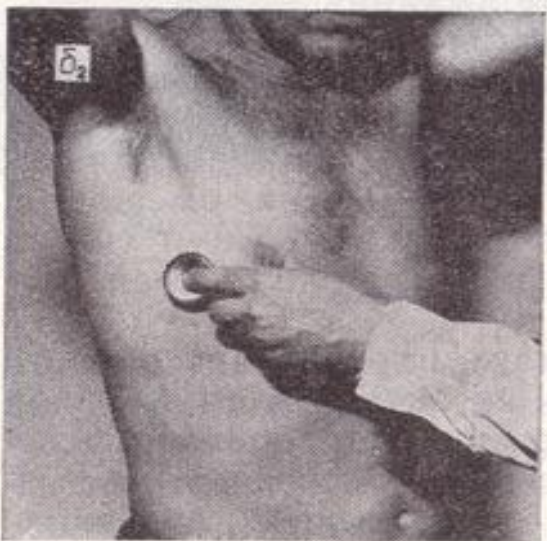
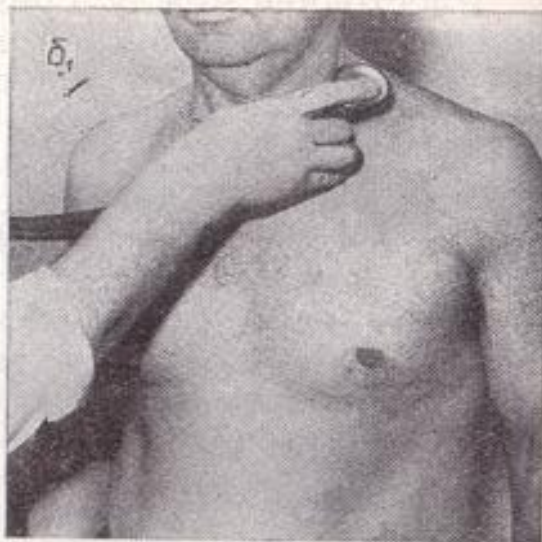
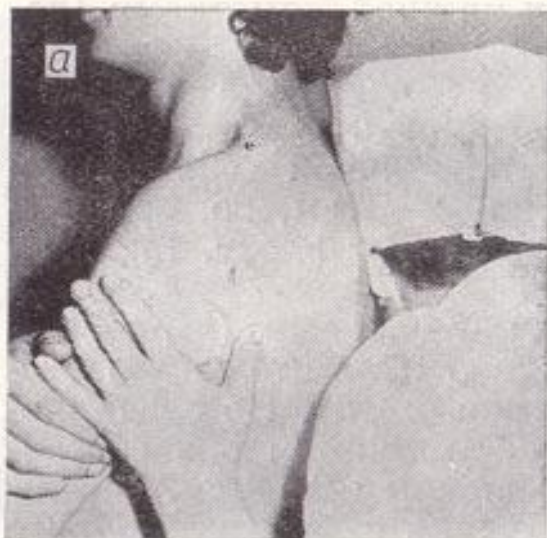АУСКУЛЬТАЦИЯ

Оценка аускультации:

- Определение основного типа дыхания:
 - везикулярное
 - ослабленное везикулярное
 - жесткое
 - саккадированное
 - бронхиальное
 - амфорическое
- Определение побочных дыхательных шумов:
 - хрипы (сухие, влажные); крепитация (истинная, ложная); шум трения плевры;

Основные правила аускультации легких

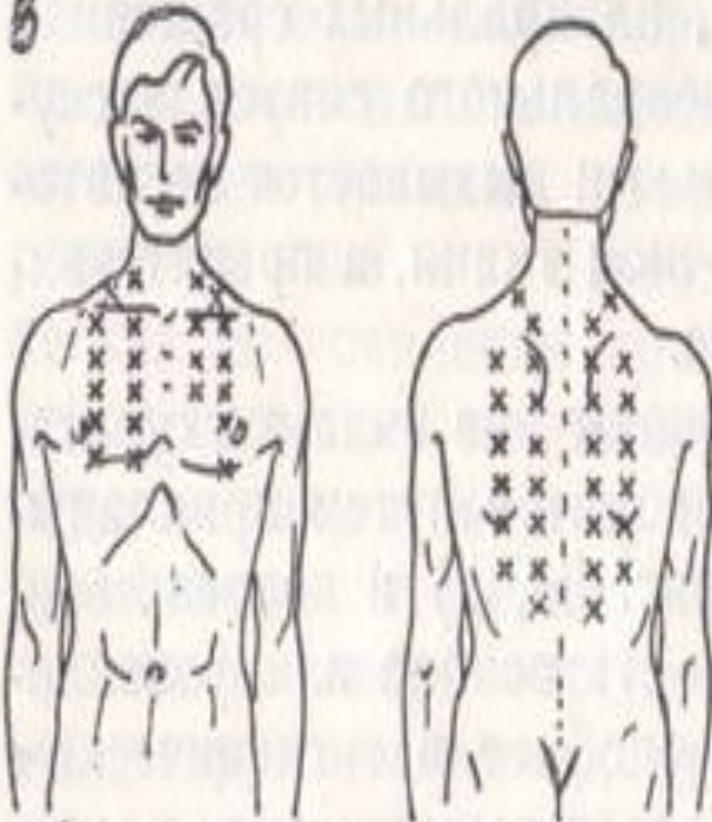
1. В помещение, где проводится аускультация, должно быть тихо и тепло.
2. По возможности больной занимает вертикальное положение, обнажен до пояса.
3. Стетоскоп плотно и герметично прижимают к грудной стенке.
4. В каждой точке аускультации выслушивают 2-3 дыхательных цикла



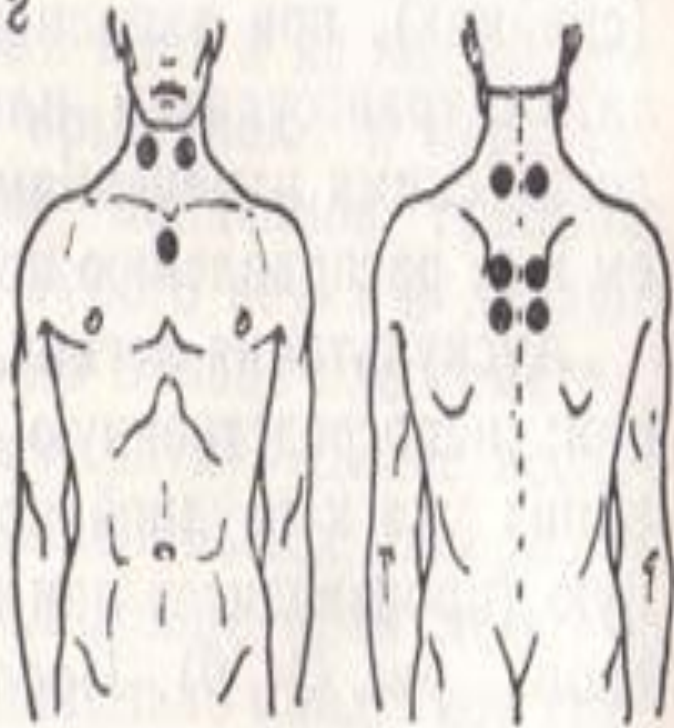
Запомните!

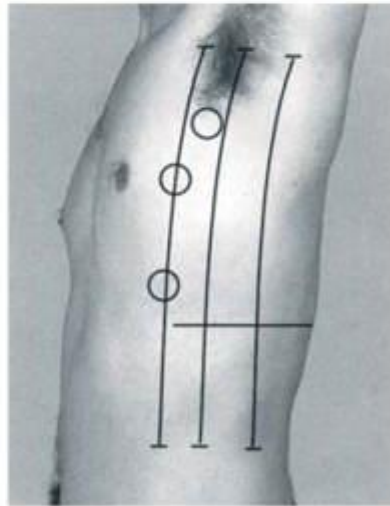
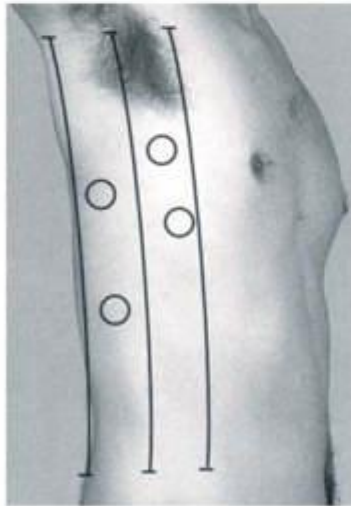
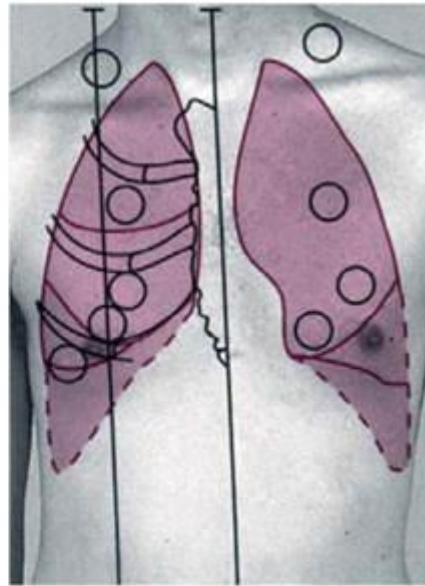
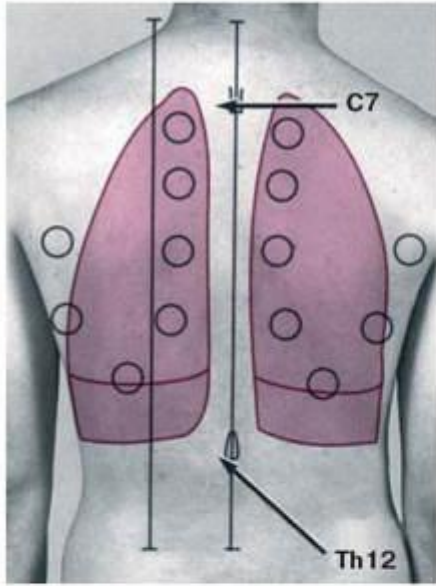
- Оценка основных дыхательных шумов
проводится на фоне спокойного дыхания через нос.
- Оценка дополнительных дыхательных шумов проводится при глубоком дыхании ртом

5



2





ОСНОВНЫЕ ДЫХАТЕЛЬНЫЕ ШУМЫ

Везикулярное дыхание возникает при колебания эластических стенок альвеол.

Напоминает звук «ФФ-ф»

Занимает всю фазу вдоха и $1/3$ выдоха

Ослабленное везикулярное дыхание

– выдох меньше $1/3$ вдоха.

Причины: 1. Синдром «преграды»
гидроторакс, пневмоторакс,
фиброторакс.

2. Обтурационный ателектаз

3. Снижение эластичности альвеол:

- эмфизема легких
- ранние стадии воспаления легких
- интерстициональный отек легких

Жесткое дыхание -вариант везикулярного дыхания.

В результате сужения бронхов (отек слизистой оболочки, вязкий экссудат в просвете бронхов, бронхоспазм) к обычному шуму везикулярного дыхания, связанного с колебаниями стенок альвеол, примешивается звук, обусловленный турбулентным движением потока воздуха по бронхам, стенки которых имеют неровности и шероховатости

- Звуковой феномен более груб, содержит дополнительные шумовые эффекты.
- Дыхательный шум становится более жестким, чем нормальное везикулярное дыхание, и выслушивается на протяжении всего вдоха и выдоха
- Встречается при бронхитах.

Саккардированное или

прерывистое дыхание -

- фаза вдоха состоит из коротких прерывистых вдохов с небольшими паузами. Выдох не изменен.
- Выслушивается при аускультации больного в холодном помещении, либо при заболевании мышц, нервной дрожи.

Изменение везикулярного дыхания

Характер изменения	Механизм	Синдромы или заболевания
Ослабление	Синд «преграды»	Гидроторакс Пневмоторакс фиброторакс
	Снижение эластичности альвеол	Эмфизема легких Воспаление легочных альвеол Интерстициал отек легких
	Обтурация крупных бронхов	Обтурационный ателектаз
Усиление	Гипертермия Гипертиреоз Физ. нагрузка	Неизменная легочная ткань в условиях гипервентиляция

Изменение везикулярного дыхания

Характер изменения	Механизм	Синдромы или заболевания
жесткое	Сужение бронхов за счет отека слизистой оболочки, экссудат в просвете бронхов, спазм мелких бронхов	бронхиты
Саккадированное	Неравномерное сужение мельчайших бронхов	Туб бронхиолит Нарушения дыхания из-за травмы грудной клетки или патологии дыхат мышц и их регуляция

Бронхиальное дыхание

возникает в гортани, трахее в период прохождения воздуха через голосовую щель.

Выслушивается в местах проекции бифуркации трахеи на грудную клетку и в межлопаточном пространстве на уровне III и IV грудных позвонков).

Напоминает звук «ХХ-х»

Патологическое бронхиальное дыхание появляется

- при массивном уплотнении легочной ткани,
- при компрессионном ателектазе

Амфорическое дыхание

выслушивается при обнаружении в легком гладкостенной полости

- диаметром 5-6 см, сообщающейся с крупным бронхом.

ПОБОЧНЫЕ ДЫХАТЕЛЬНЫЕ ШУМЫ

- Хрипы : сухие и влажные
- Крепитация
- Шум трения плевры

Сухие хрипы возникают вследствие сужения просвета бронхов (бронхиальная астма, бронхит)

Характер шума: протяжные (свист, жужжание, гудение)

Влажные хрипы образуются при прохождении воздуха через жидкий секрет, находящийся в просвете бронхов

Характер шума: похоже на лопанье пузырьков воздуха

Отличительные особенности хрипов:

- Выслушиваются на вдохе и на выдохе
- Изменяются после кашля
- Акустически – разнообразные звуки
- При надавливании стетоскопом не усиливаются

Характеристика хрипов

- **Сухие басовые хрипы** (низкие, гудящие, жужжащие, протяжные), выслушиваются на вдохе и выдохе возникают в трахее и средних бронхах при трахеитах и бронхитах.
- **Сухие дискантовые хрипы** (высокие, свистящие, протяжные) выслушиваются на вдохе и выдохе возникают в мелких бронхах при бронхиолитах и БА

- Влажные крупнопузырчатые хрипы (незвучные) – разнообразные несколько приглушенные звуки (лопающие крупные пузырьки воздуха на вдохе и выдохе возникают в трахее и крупных бронхах вследствие скопления жидкого секрета в просвете (жидкая мокрота, транссудат, кровь), возникают при отеке легких, легочном кровотечении

- Влажные крупнопузырчатые хрипы (звучные) – разнообразные, очень громкие звуки возникают в крупной полости в легком, соединенная с бронхом. В полости содержится жидкий секрет (гной, кровь, воздух) – абсцесс легкого, туберкулезная каверна

- Влажные среднепузырчатые хрипы возникают в бронхах среднего калибра, бронхоэктазах в результате скопления жидкого секрета (гной, кровь). Возникают при БЭБ, легочном кровотечении, редко при бронхитах

- Влажные мелкопузырчатые хрипы (незвучные) –разнообразные приглушенные звуки возникают в мелких бронхах, бронхиолах вследствие скопления в них жидкой мокроты. Бронхи окружены малоизмененной тканью легкого. Встречаются при застойных явлениях в малом круге кровообращения.

- Влажные мелкопузырчатые хрипы (звучные) – разнообразные, очень громкие возникают при бронхопневмонии. Жидкая мокрота в просвете бронха окружена уплотненной тканью легкого

Крепитация (треск) – возникает в альвеолах при накоплении в их просвете небольшого количества жидкого секрета

- **Отличительные особенности крепитации**
- Выслушивается на высоте вдоха
- Не изменяется после покашливания
- Акустически – однообразные звуки
- При надавливании стетоскопом не усиливаются

Шум трения плевры – это дыхательный шум, возникающий при трении висцерального и париетального листков плевры

Характер шума : похож на хруст снега, трение.

Отличительные особенности шума трения плевры

- Выслушивается на вдоха и выдохе
- Не изменяется после покашливания
- Акустически – разнообразные звуки
- При надавливании стетоскопом - усиливаются

Заключение по результатам аускультации
легких у здорового человека:

дыхание над всей поверхностью легких
везикулярное, хрипов нет.

ЛАБОРАТОРНЫЕ И
ИНСТРУМЕНТАЛЬНЫЕ
МЕТОДЫ ИССЛЕДОВАНИЯ

- **ИССЛЕДОВАНИЕ МОКРОТЫ**
- Клиническое исследование мокроты включает в себя макроскопическое, микроскопическое и микробиологическое исследование.
- При **макроскопическом** исследовании мокроты определяется ее цвет, консистенция, характер, запах, наличие патологических примесей.
- *Цвет* мокроты определяется ее составом: серозная мокрота бесцветна, желтый или желтовато-зеленый цвет указывает на примесь гноя, красный цвет обусловлен наличием крови в мокроте.

Консистенция мокроты определяется как жидкая, полувязкая, вязкая, очень вязкая (стекловидная).

При острых и хронических необструктивных бронхитах – сравнительно жидкая, либо тягучая.

При обструктивных бронхитах – вязкость резко повышается вплоть до формирования каучукоподобных слепков бронхов.

При бронхиальной астме мокрота носит стекловидный характер.

- *Запах* у свежесвыделенной негниющей мокроты отсутствует
- Зловонный запах при нагноительных процессах

- *К патологическим примесям* относятся:
- - сгустки фибрина или слизи в виде белесовато-серых комочков и ветвящихся слепков бронхиального дерева – характерны для крупозной (фибринозной) пневмонии и могут выделяться при откашливании после приступа удушья у больных бронхиальной астмой;
- - **пробки Дитриха** – белесовато-желтоватые комочки, издающие при раздавливании зловонный запах, - типичны для хронического гнойного процесса в бронхах.

Микроскопическое исследование мокроты предполагает активный поиск элементов, которые несут диагностическую информацию:

- **лейкоциты** – их большое количество указывает на наличие воспалительного процесса (без четкого указания на локализацию воспаления);
- **эритроциты** – их присутствие в препарате подтверждает наличие кровохарканья;
- **эозинофилы** – их наличие указывает на аллергическое воспаление. Характерно для бронхиальной астмы;

- **эластические волокна** встречаются при патологических процессах, сопровождающихся распадом легочной ткани (например, при абсцессах легких, при бронхоэктазах);
- спирали Куршмана (штопорообразные закрученные тяжи слизи) и кристаллы Шарко-Лейдена (продукт кристаллизации белка, освобождающегося при распаде эозинофилов) характерны для бронхиальной астмы и связаны с аллергическим воспалением бронхов;

- РЕНТГЕНОЛОГИЧЕСКОЕ ИССЛЕДОВАНИЕ

- Рентгенологическое исследование проводят для исключения локальных или диссеминированных поражений легких. При неосложненном хроническом бронхите легочной рисунок усилен.
- По мере прогрессирования процесса и формирования бронхиальной обструкции отмечается усиление легочного рисунка, деформация корней легких, признаки эмфиземы легких.

- Для эмфиземы легких характерно низкое расположение купола диафрагмы и его уплощение, повыш. воздушности легочных полей, обеднение сосудистого рисунка, увеличение загрудинного пространства, сердечная тень часто вытянута и сужена.
- При уплотнении легочной ткани необходимо установить наличие и локализацию легочного инфильтрата, оценить распространенность поражения легочной ткани, определить поражение плевры, выявить полости в легких, определить лимфаденопатию корней.

- **Фибробронхоскопия** позволяет увидеть нижние дыхательные пути, произвести бронхоальвеолярный лаваж или трансбронхиальную биопсию из участка уплотнения легкого, выявить катаральный или гнойный эндобронхит.

- **БРОНХОГРАФИЯ**

- Проводится при наличии бронхоэктазов. На бронхограмме можно увидеть цилиндрические расширения бронхов на вдохе, их спадение при форсированном выдохе, неровность их внутренних стенок. Рубцовый стеноз, облитерация мелких бронхов и бронхиол, наличие в просвете слизисто-гнойного секрета проявляются множественными обрывами бронхиальных ветвей V-VII порядка

РЕНТГЕНОВСКАЯ КОМПЬЮТЕРНАЯ ТОМОГРАФИЯ (РКТ)

- Неинвазивная процедура, ставшая альтернативой к бронхографии. Применение РКТ особенно важно при планировании хирургического лечения больным с бронхоэктазами или эмфиземой легких. РКТ позволяет определить массу и объем легких. При эмфиземе РКТ подтверждает повышенную воздушность легких, обеднение сосудистого рисунка легочных полей, наличие, локализацию и размеры булл, позволяет выявить невидимую на обычных рентгенограммах эмфизему базальных отделов легких.