

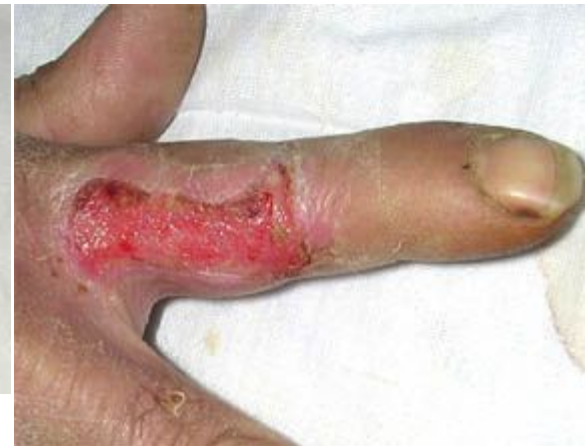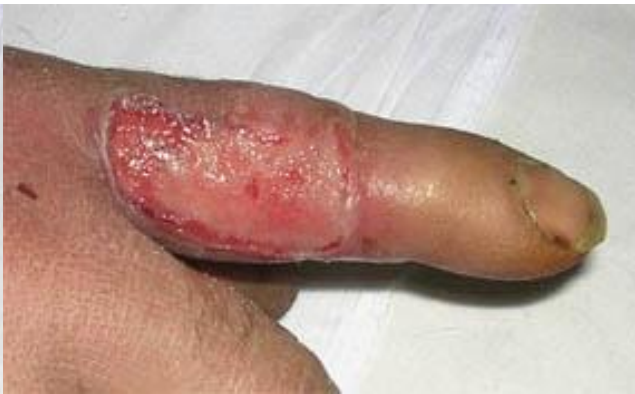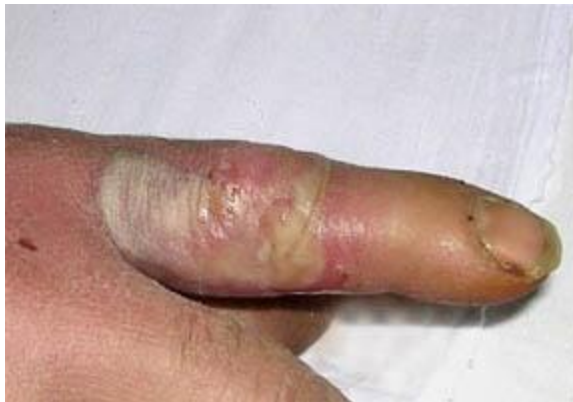Методы лечения гнойных заболеваний кисти

Леонтьев Д.А. 65 группа
ПМГМУ им. И.М. Сеченова
2013год

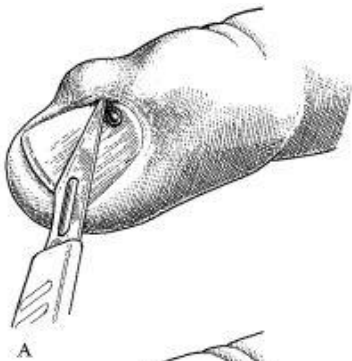
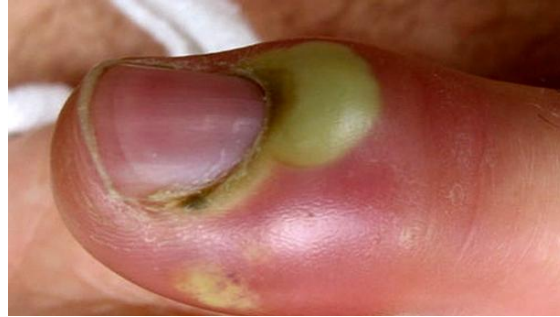Виды панарициев.

- *Классификация панариция Г.П. Зайцев (1938)*
-
- *Поверхностные формы панариция:*
 - 1. Кожный панариций
 - 2. Паронихия
 - 3. Подногтевой панариций
 - 4. Подкожный панариций
 - 5. Фурункул (карбункул) тыла пальца
- *Глубокие формы панариция:*
 - 1. Костный панариций
 - 2. Сухожильный панариций
 - 3. Суставной панариций
 - 4. Костно-суставной панариций
 - 5. Пандактилит

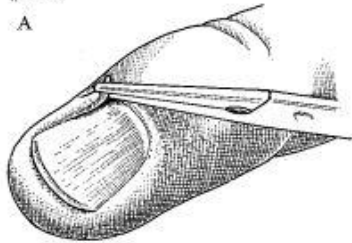
Кожный панариций



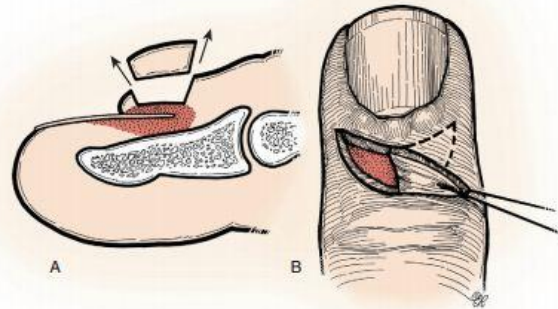
Паронихии



A

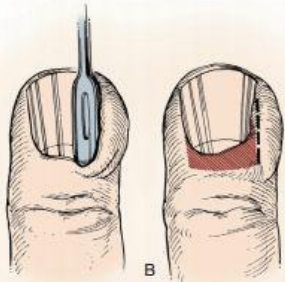


B



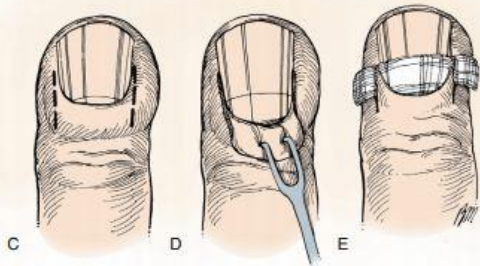
A

B



A

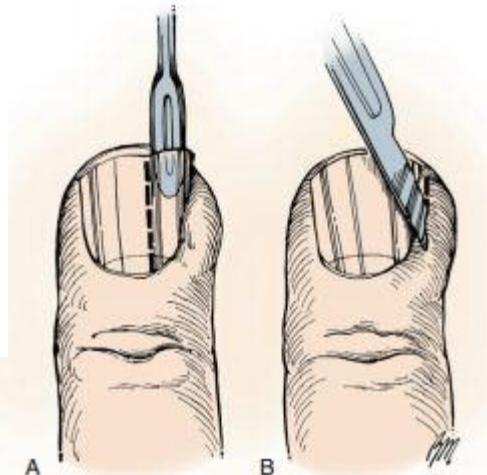
B



C

D

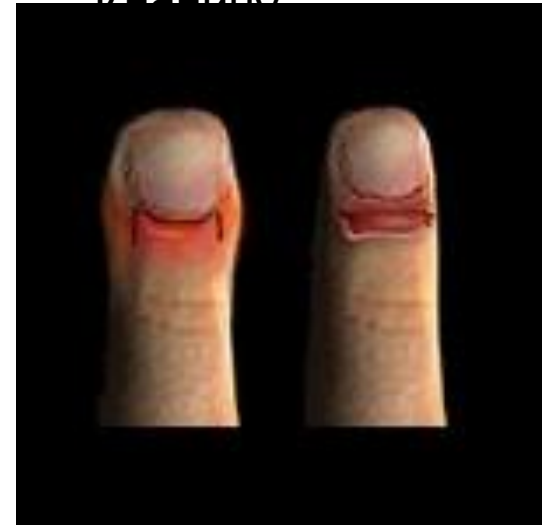E



A

B

Разрез по
Келли



Подногтевой панариций

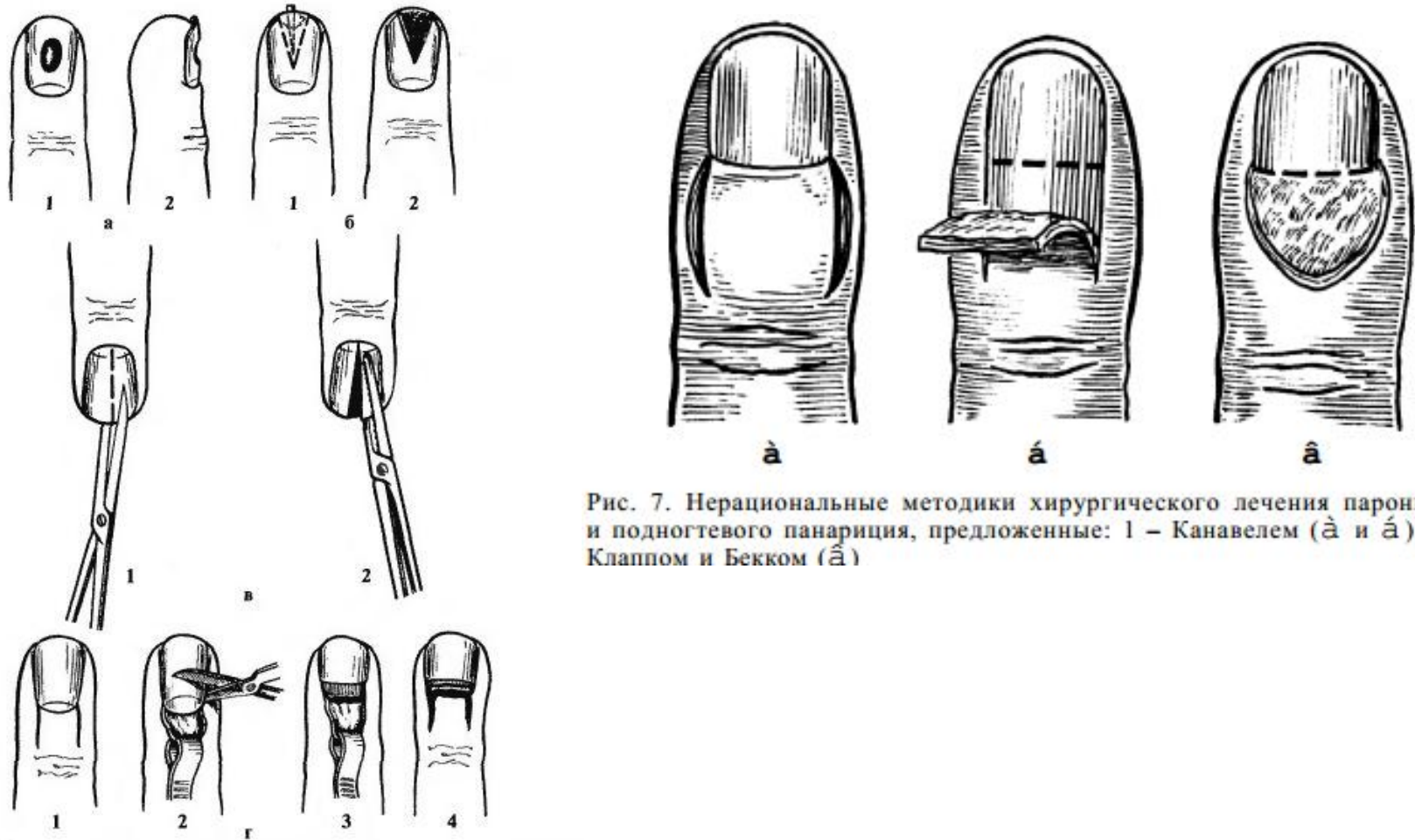
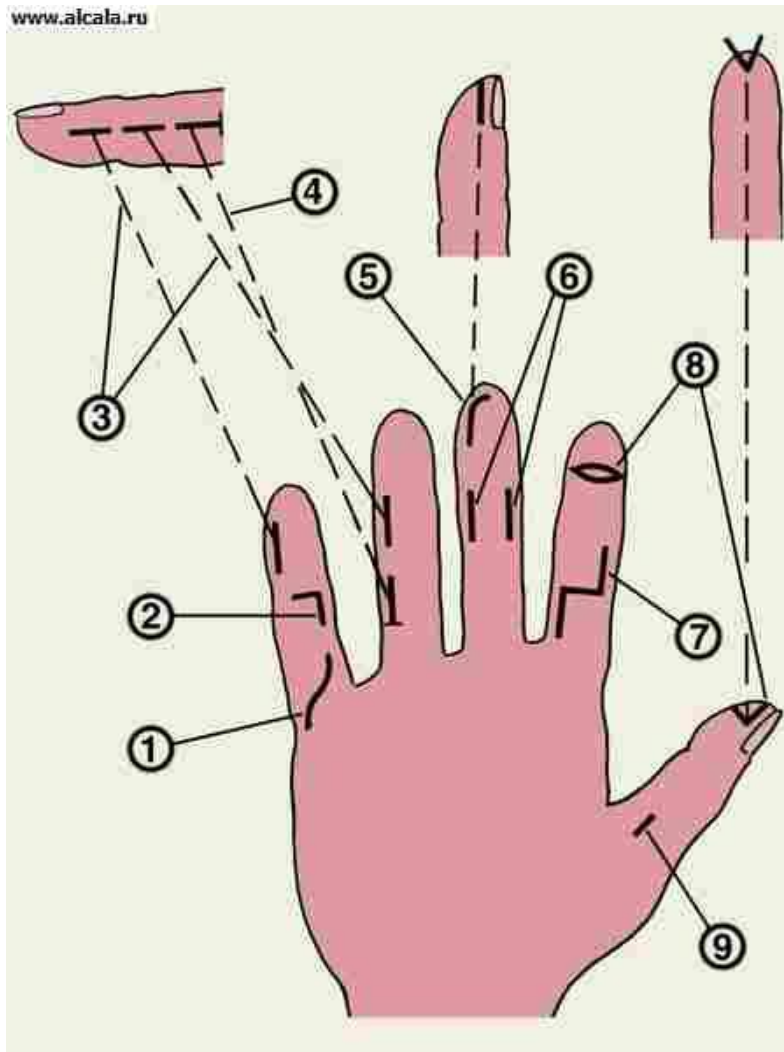


Рис. 7. Нерациональные методики хирургического лечения паронихии и подногтевого панариция, предложенные: 1 – Канавелем (à и á); 2 – Клаппом и Бекком (â)

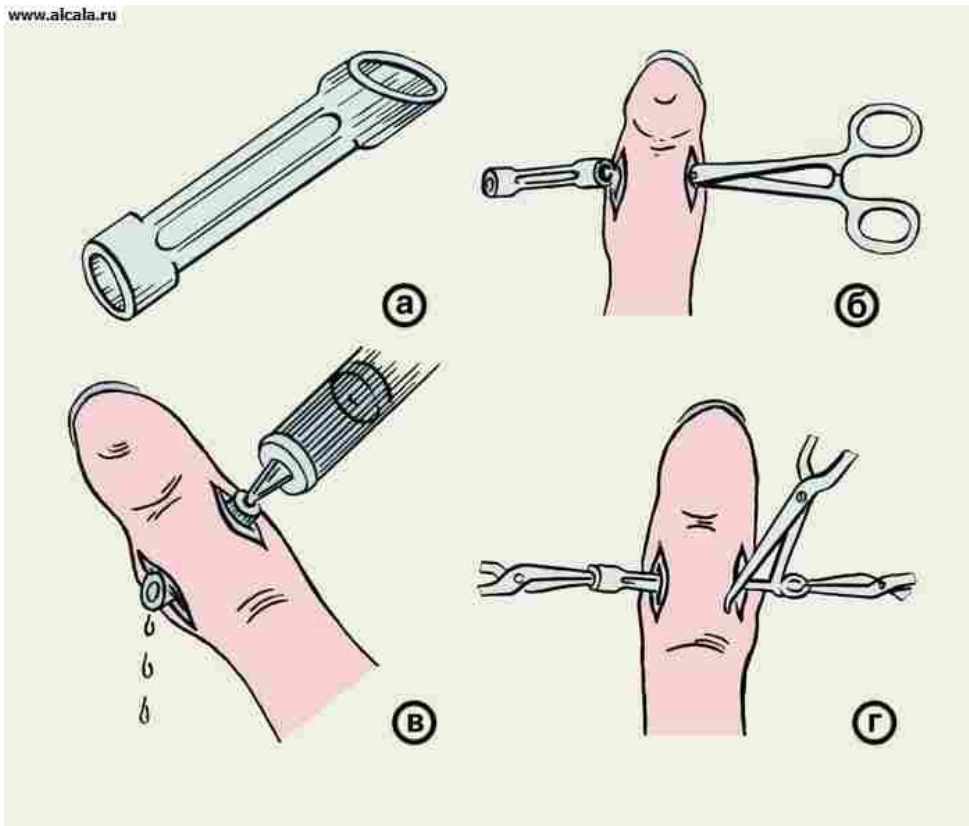
Рис. 12.8. Операции при подногтевом панариции: а – трепанация ногтевой пластинки (1, 2); б – клиновидное иссечение дистальной части ногтевой пластинки с одномоментным удалением инородного тела (1,2); в – удаление ногтевой пластинки (1, 2); г – операция Канавела при тотальном поражении ногтевого валика: 1 – разрезы кожи, 2,3 – иссечение основания ногтя и валика, 4 – окончательный вид ногтя после операции

Подкожный панариций



- Разрезы, рекомендуемые для вскрытия гнойных процессов на пальцах: 1, 2, 7 — разрезы по ладонной поверхности фаланг пальца; 3, 9 — среднелатеральные разрезы; 4 — Т-образный разрез; 5 — клюшкообразный, полулунный разрез; 6 — парные переднебоковые разрезы; 8 — поперечный эллипсообразный разрез с иссечением краев раны.

Подкожный панариций



- Дренаживание резиновым окончатом дренажем при подкожном панариции средней фаланги: а — окончатый дренаж; б — введение дренажа в раневой канал; в — промывание раны через дренаж; г — извлечение дренажа.

Подкожный панариций

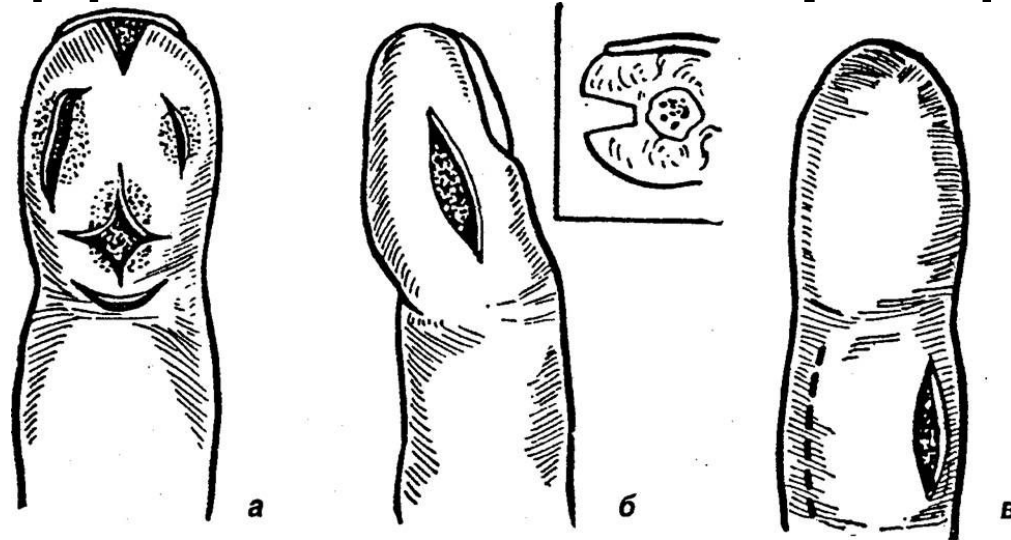
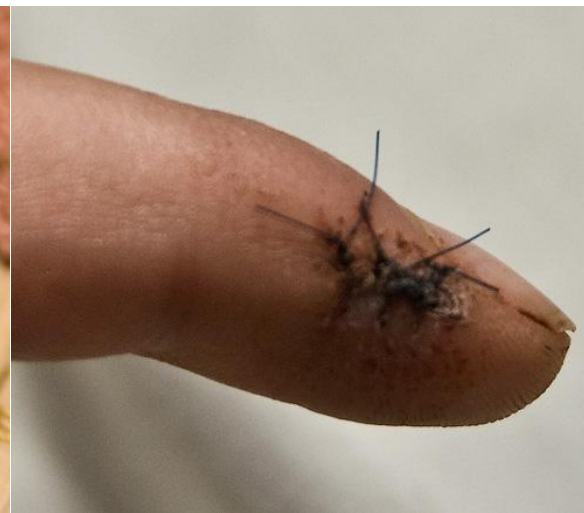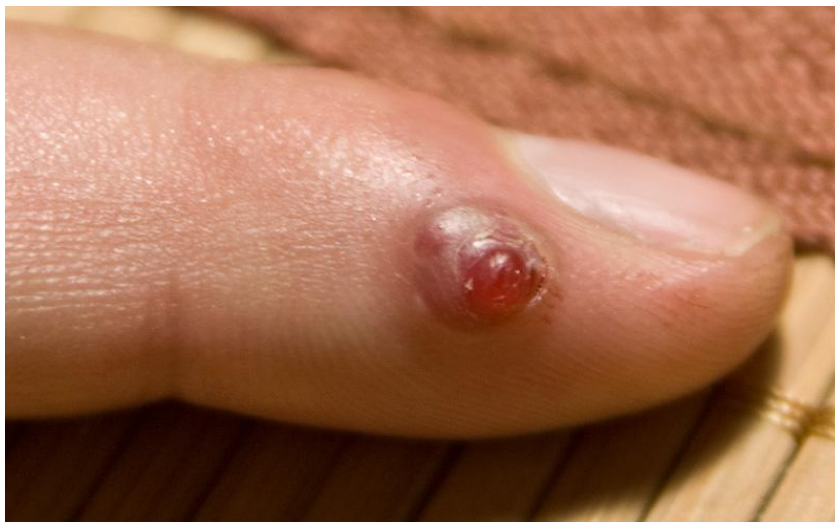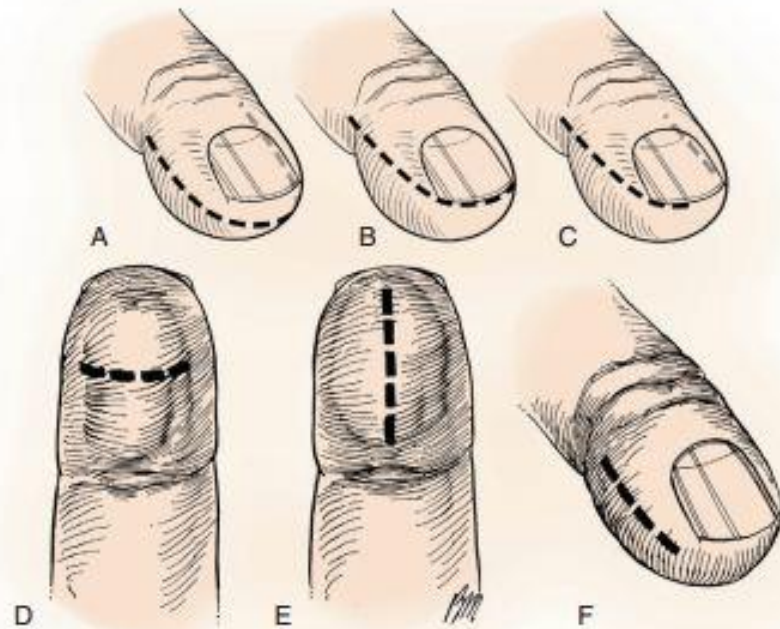
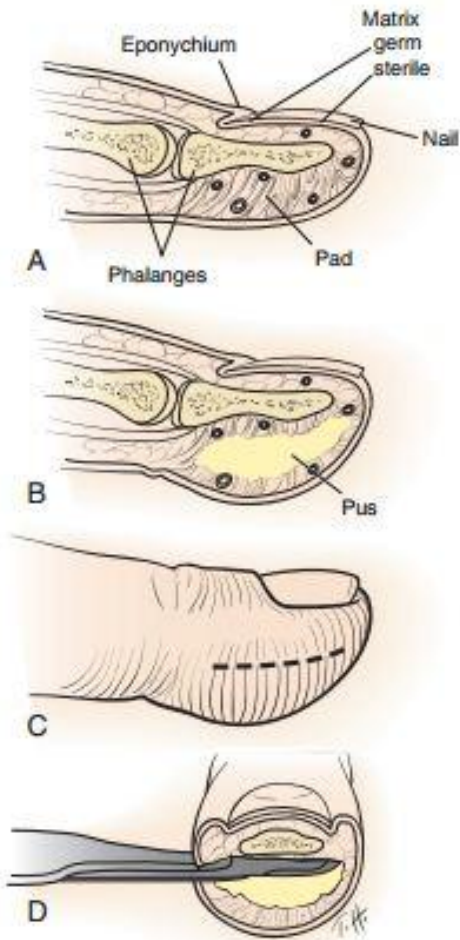


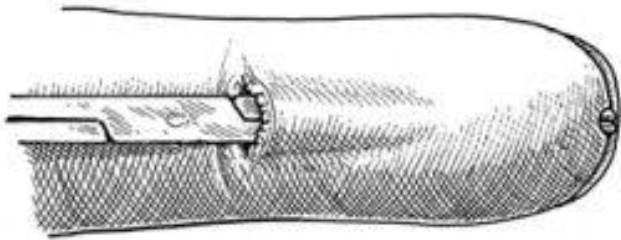
Рис. 3.8. Схема разрезов при подкожном панариции:
а, б — разрезы на дистальной фаланге; в — разрезы на средней фаланге



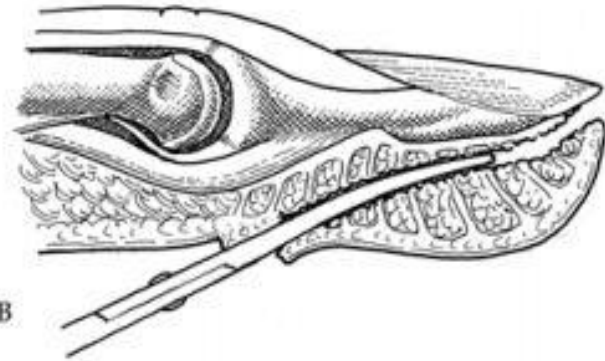
Подкожный панариций



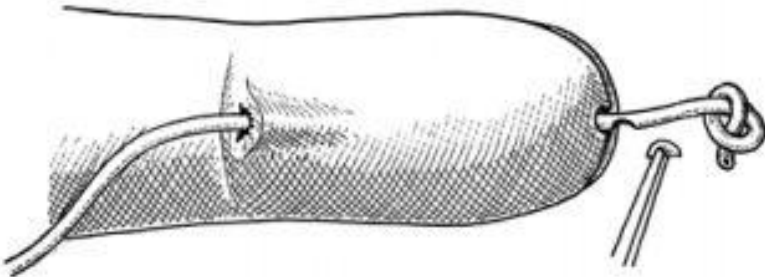
Подкожный панариций



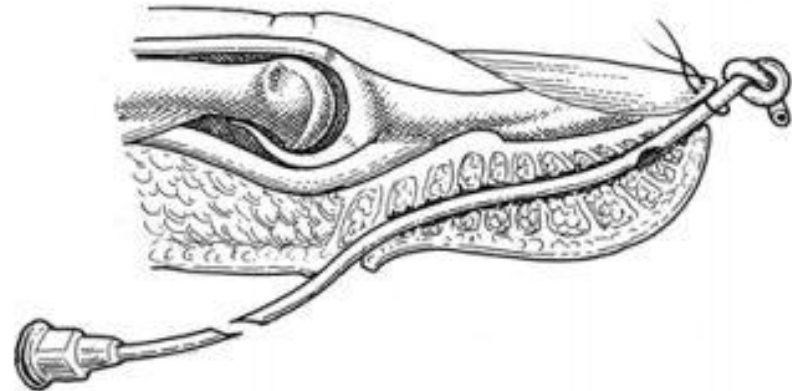
A



B



C



D

Сухожильный панариций

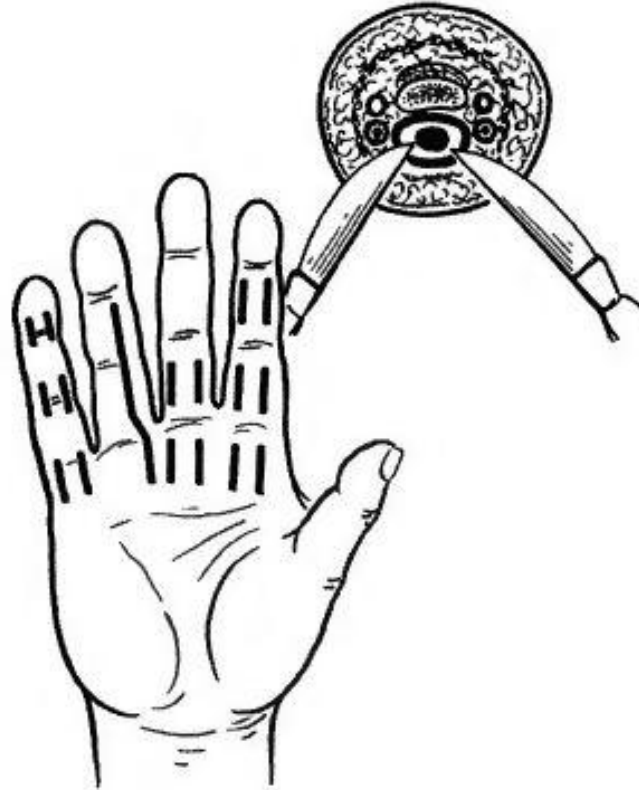
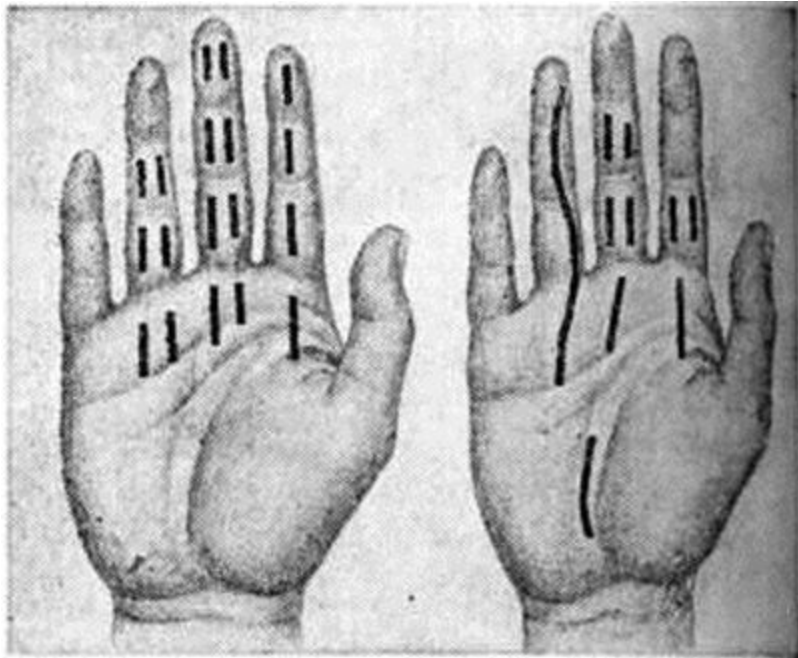


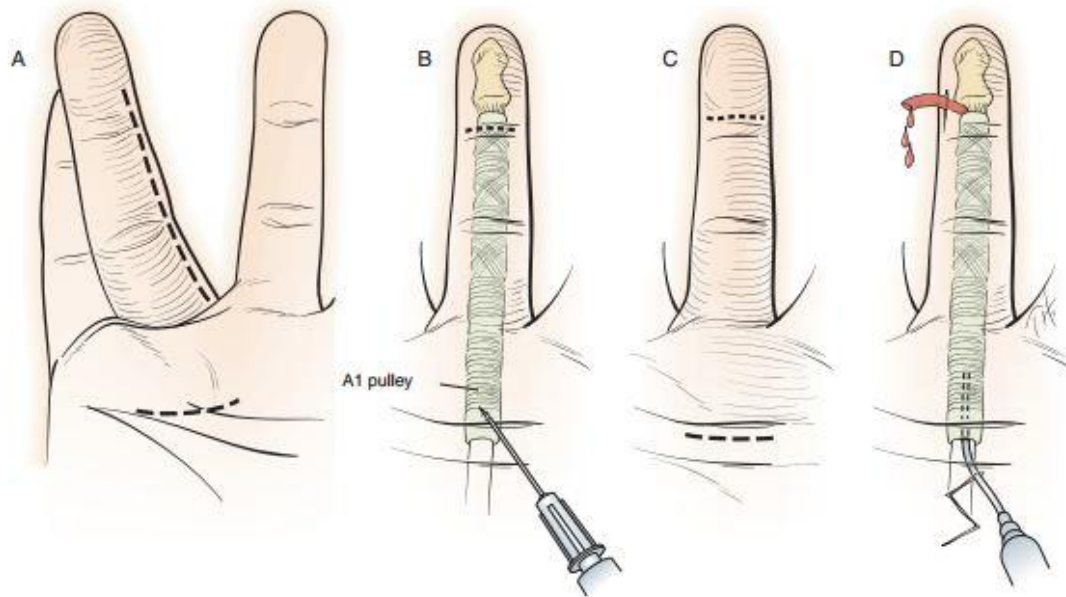
Рис. 12.9. Разрезы при сухожильном панариции.
На II пальце по Клаппу, на III — по Фишману, на
IV - по Канавелу, на V — по Гарблю

Сухожильный панариций

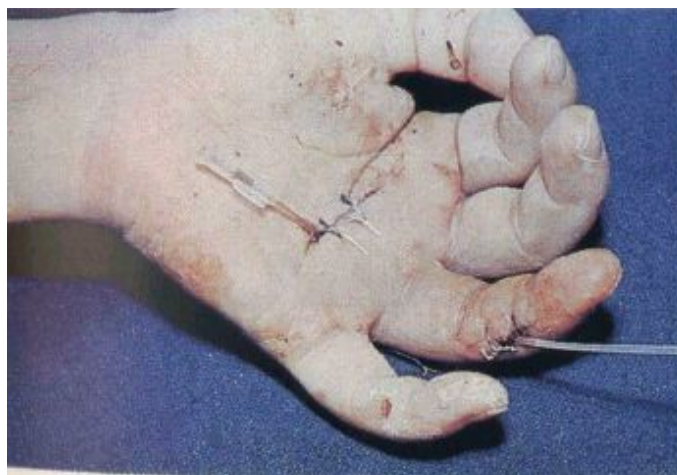

- Схематическое изображение разрезов при сухожильном панариции слева: II палец — по Биру (применять не рекомендуется), III палец — по Клаппу, IV палец — по Верту; справа: II палец — по Фишману, III палец — по Зайцеву, IV палец — по Канавелу (применять не рекомендуется).

Сухожильный панариций



А, Откройте дренажные разрезы через мидаксиальный подход. В, Оболочка дренируется с дистального открытия оболочки и проксимального шприцем. С, Разрезы для периодической ирригации. D, Закрытая техника дренажа сухожильного влагалища



КЛАССИФИКАЦИЯ ФЛЕГМОН КИСТИ.

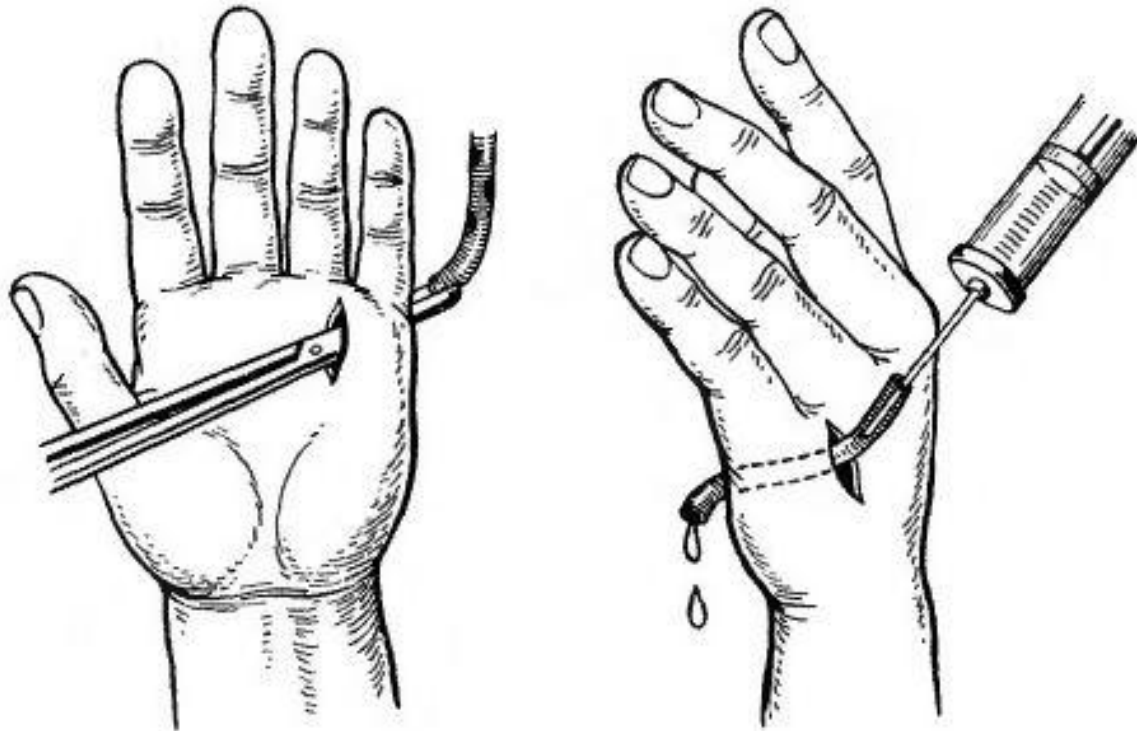
- 1. межпальцевая (комиссуральная) флегмона.
- 2. флегмона области тенара.
- 3. флегмона области гипотенара.
- 4. надпоневротическая флегмона срединного ладонного пространства.
- 5. подпоневротическая флегмона срединного ладонного пространства:
 - а) поверхностная,
 - б) глубокая.
- 6. флегмона тыла кисти.
- 7. перекрестная (U-образная) флегмона кисти с поражением пространства Пирогова-Парона.
- 8. сочетанные флегмоны кисти.

ФЛЕГМОНЫ КИСТИ.

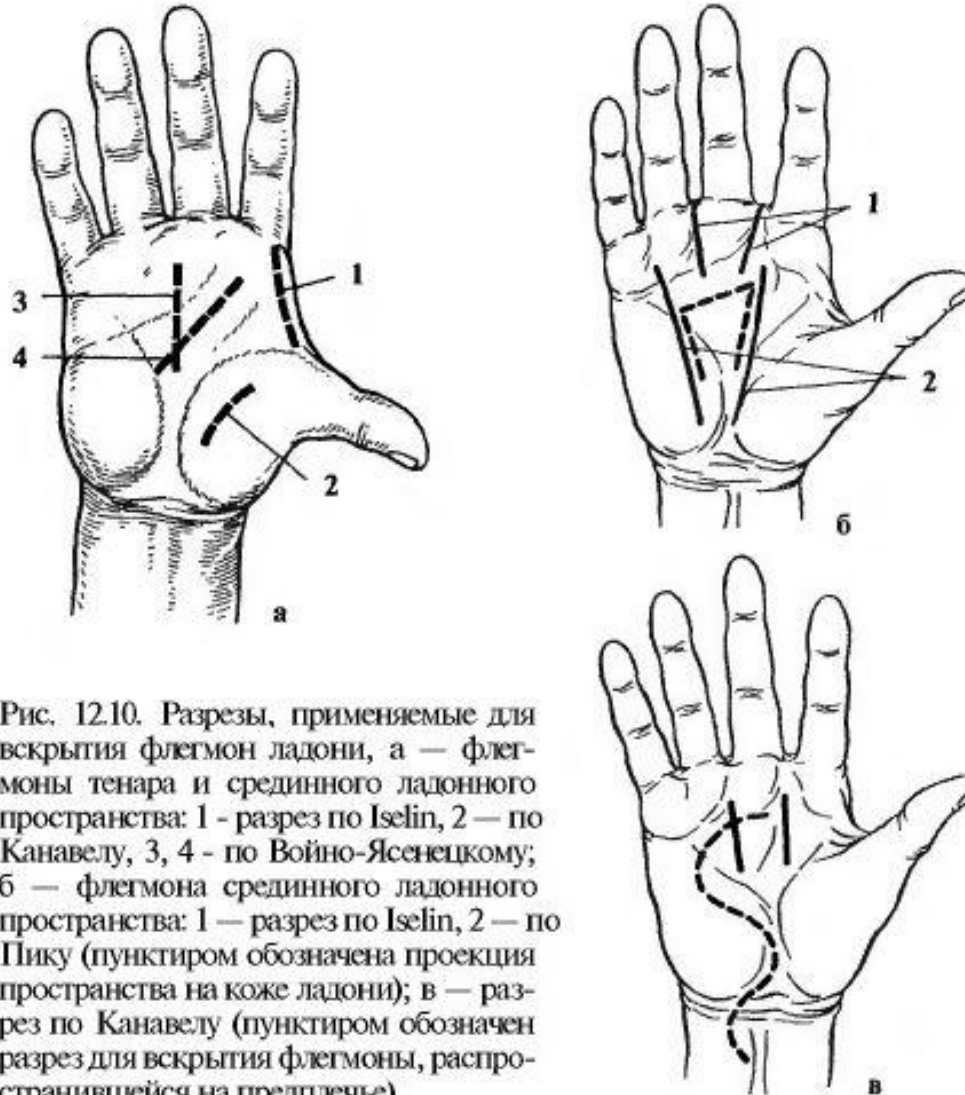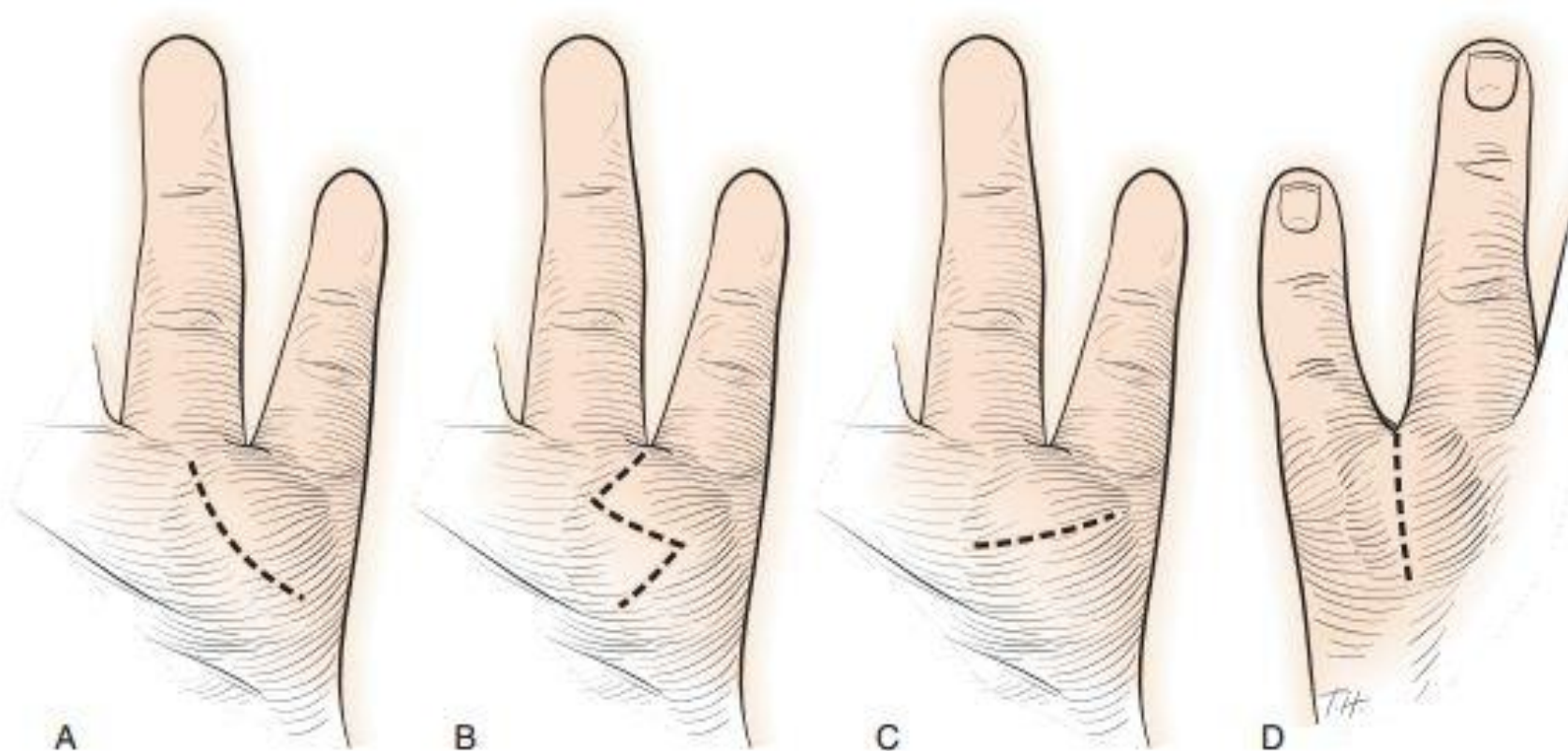


Рис. 12.10. Разрезы, применяемые для вскрытия флегмон ладони, а — флегмоны тенара и срединного ладонного пространства: 1 - разрез по Iselin, 2 — по Канавелу, 3, 4 - по Войно-Ясенецкому; б — флегмона срединного ладонного пространства: 1 — разрез по Iselin, 2 — по Пику (пунктиром обозначена проекция пространства на коже ладони); в — разрез по Канавелу (пунктиром обозначен разрез для вскрытия флегмоны, распространившейся на предплечье)

Межпальцевая (комиссуральная) флегмона.

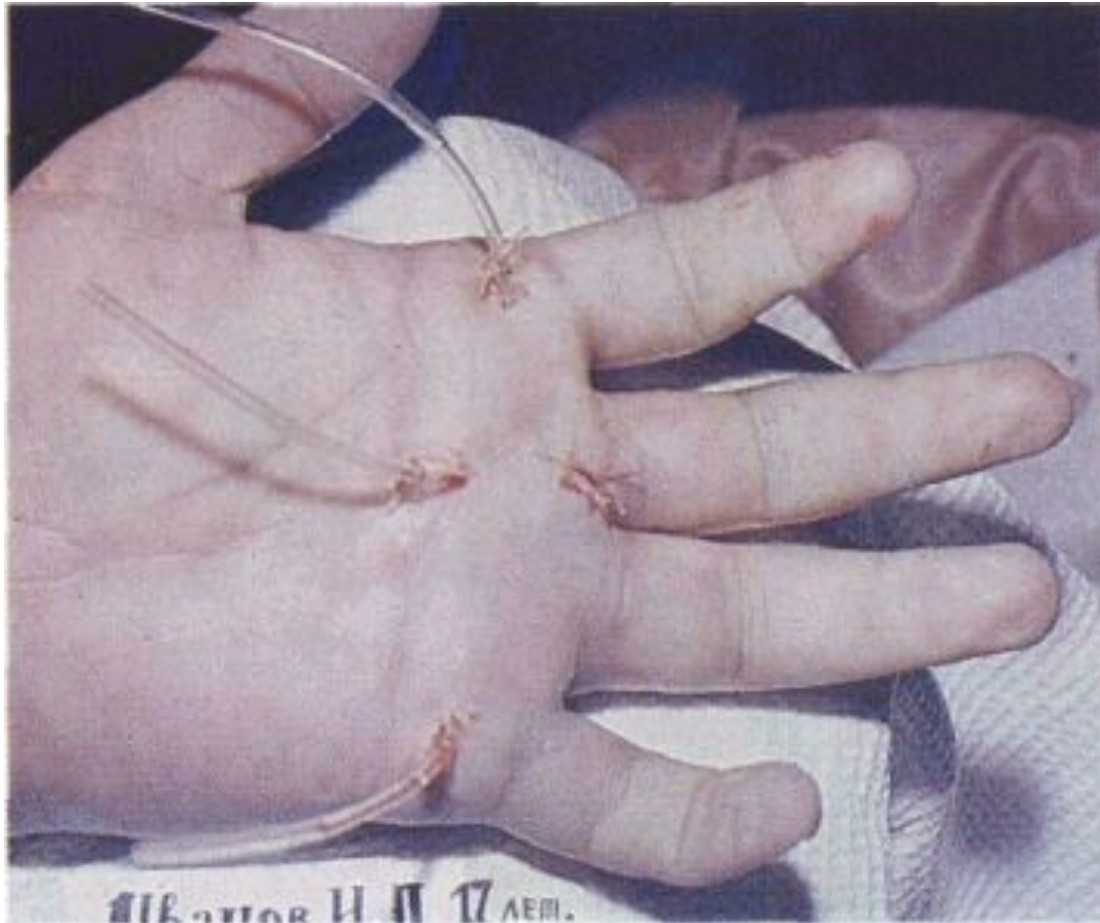

Межпальцевая (комиссуральная) флегмона.

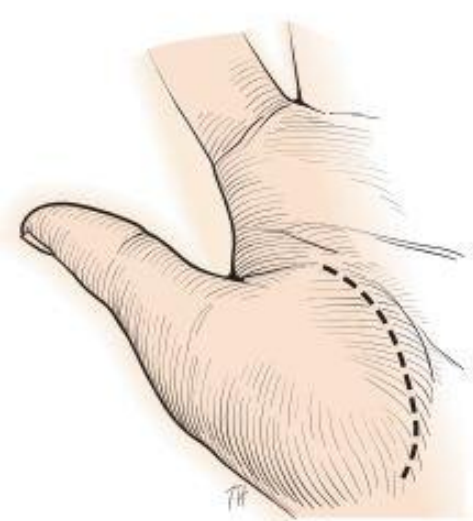

Межпальцевая (комиссуральная) флегмона.

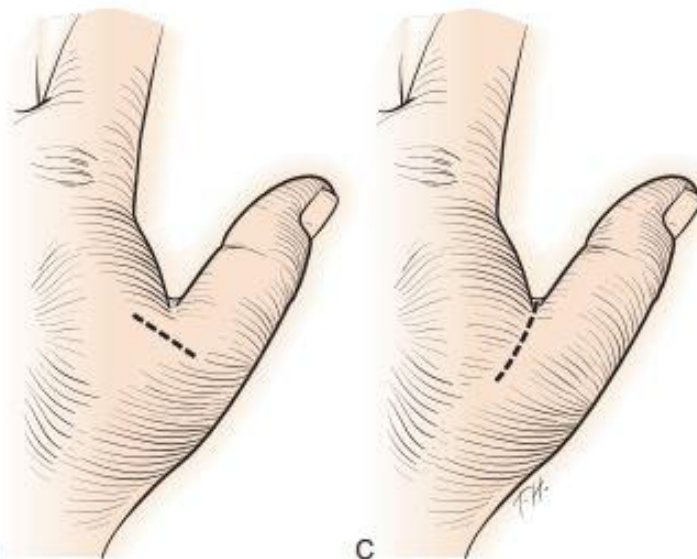
- Реальный случай



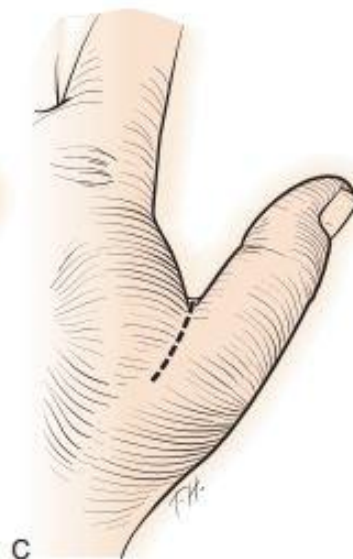Флегмона области тенара.



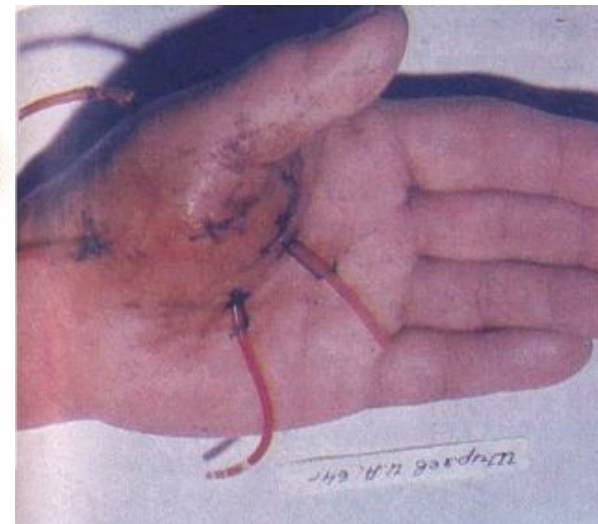
A



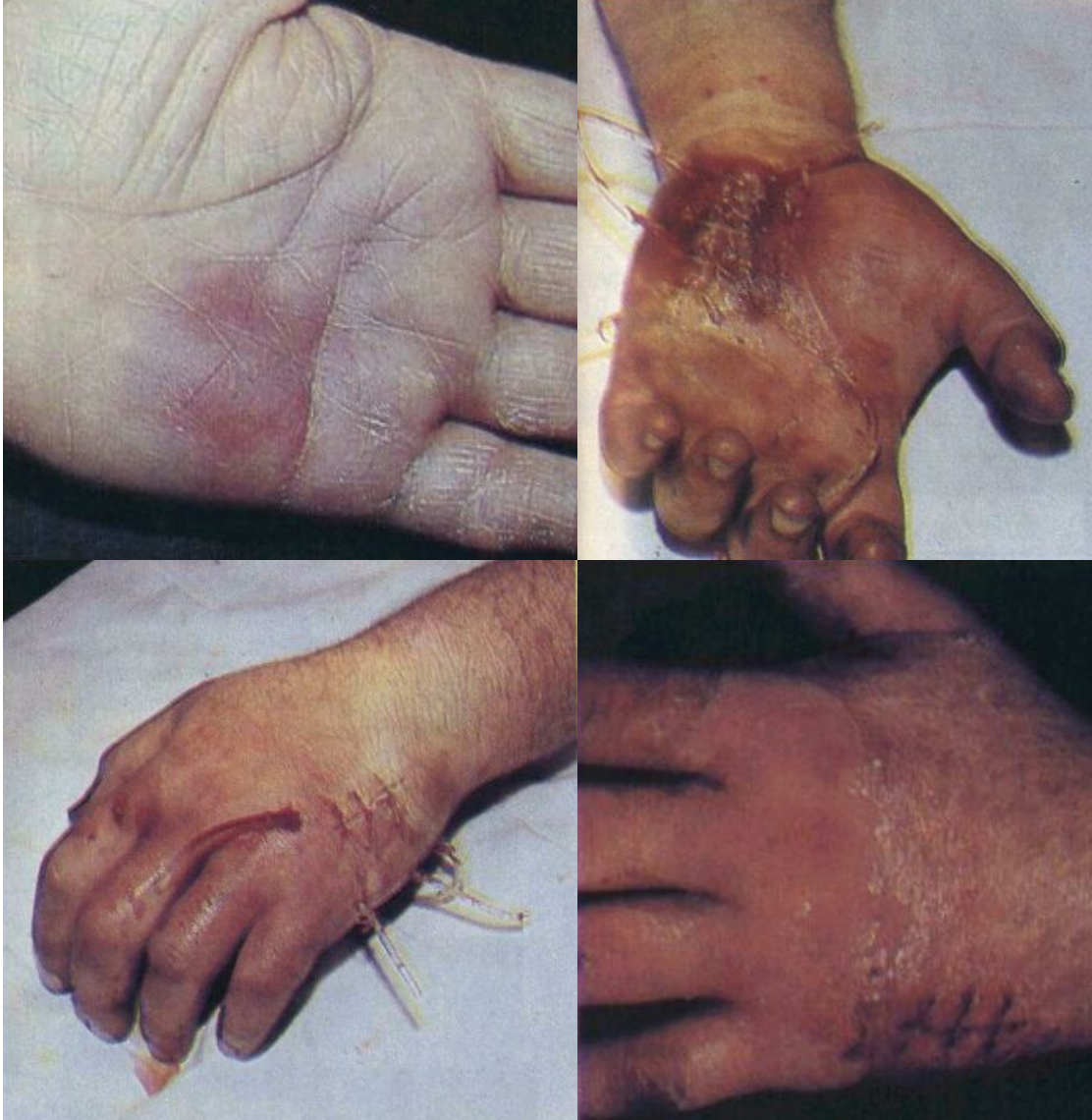B



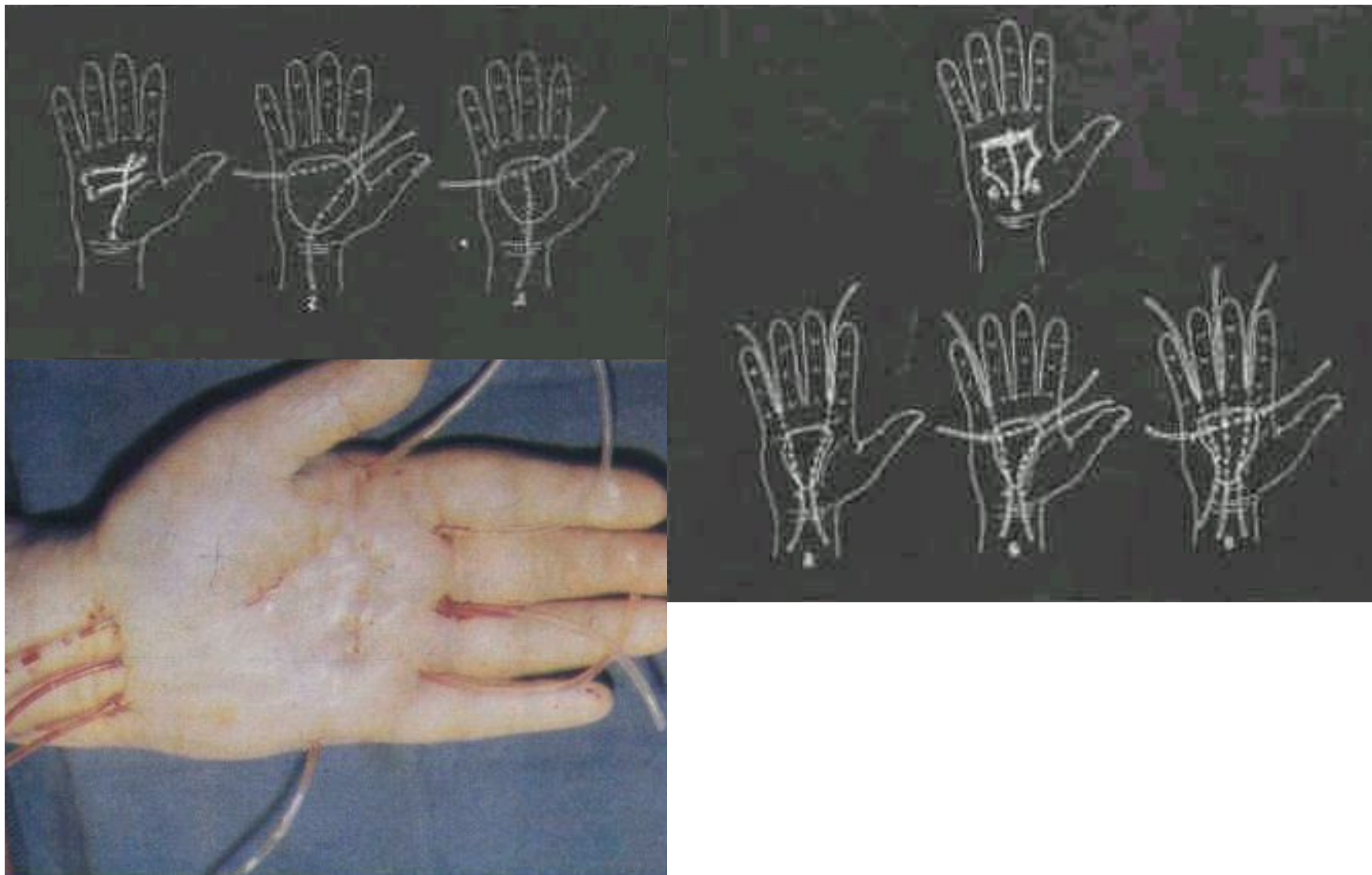
C



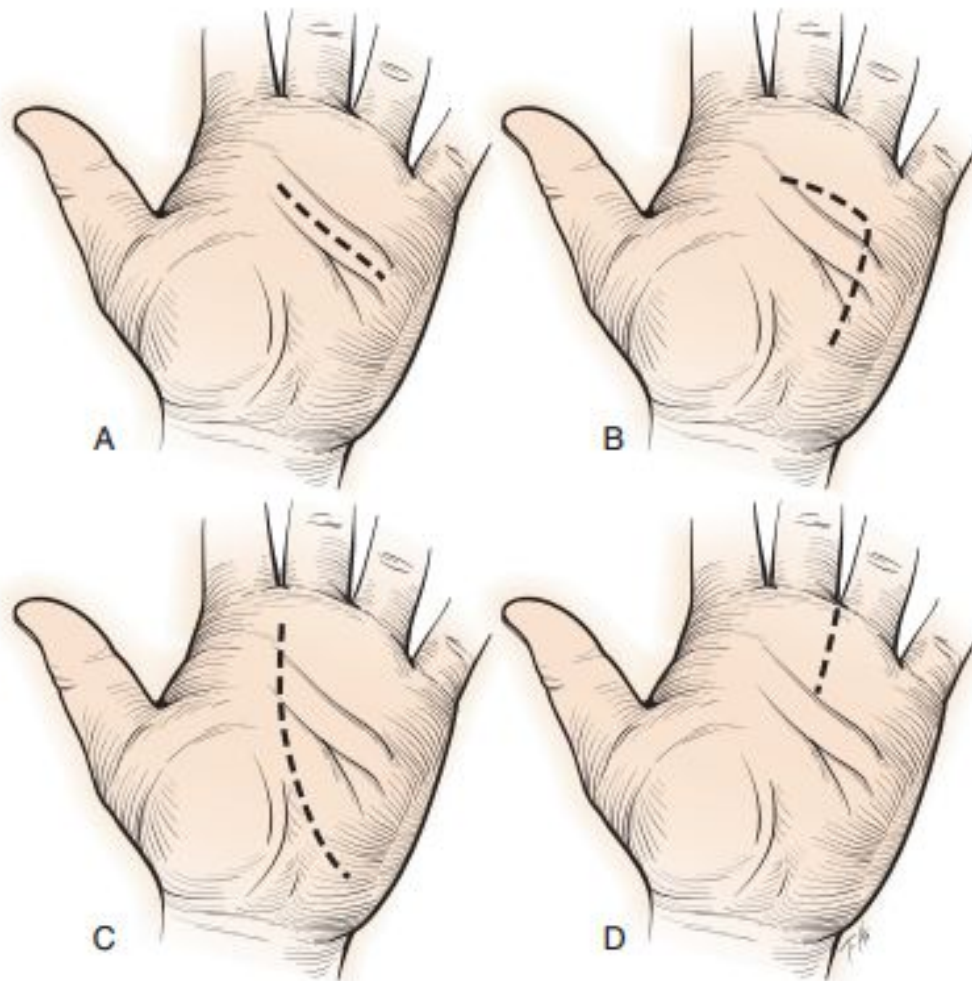
ФЛЕГМОНА ОБЛАСТИ ГИПОТЕНАРА



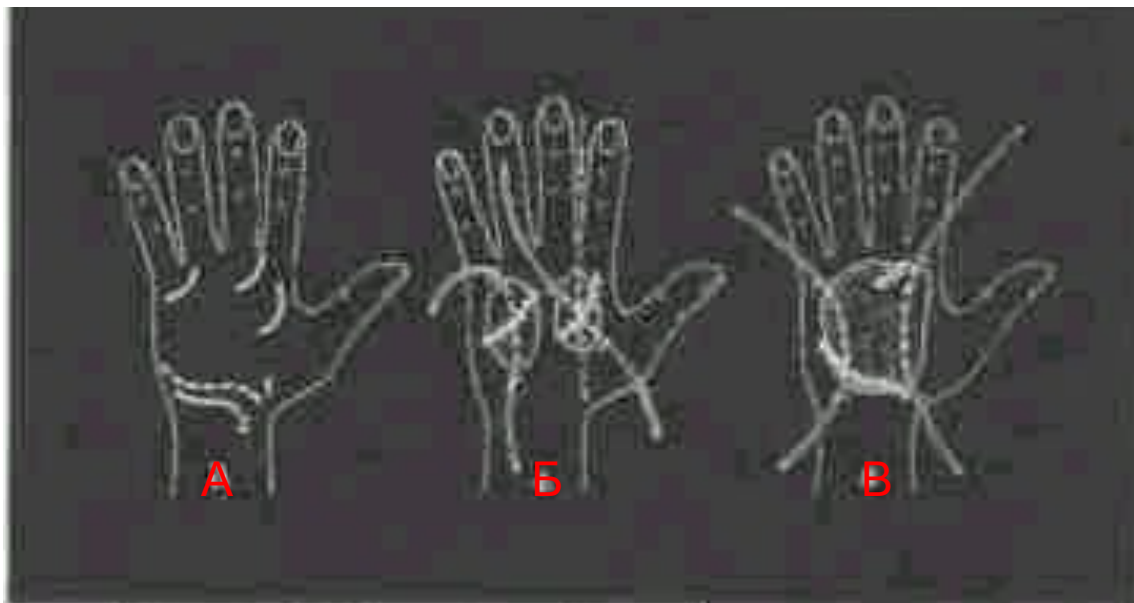
ФЛЕГМОНЫ СРЕДИННОГО ЛАДОННОГО ПРОСТРАНСТВА



ФЛЕГМОНЫ СРЕДИННОГО ЛАДОННОГО ПРОСТРАНСТВА



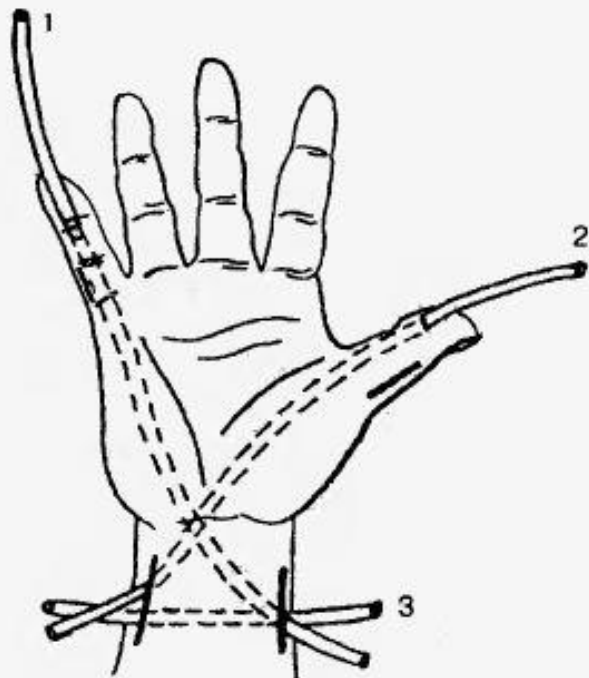
Флегмоны тыла кисти



Вскрытие и дренирование флегмоны тыла кисти (схема).

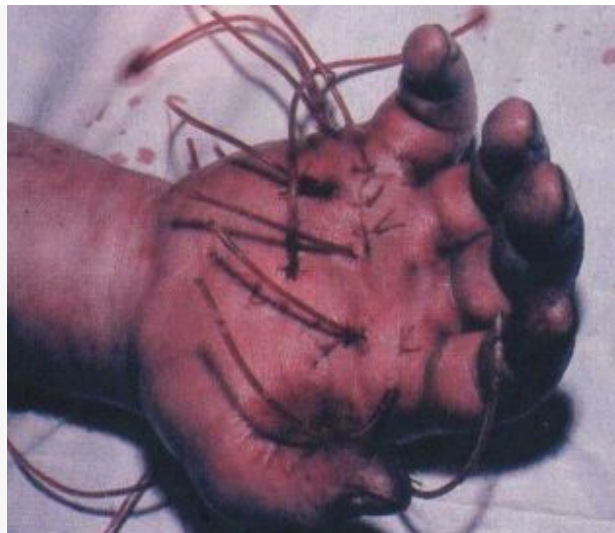а - разрезы на тыле кисти (образные по Я. Золтан); б, в - дренирование гнойных полостей.

ПЕРЕКРЕСТНАЯ (U - ОБРАЗНАЯ) ФЛЕГМОНА КИСТИ



381. Схема дренирования U-образной флегмоны кисти.

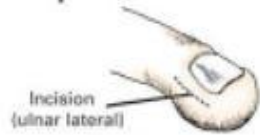
1 — дренаж в лучевой синовиальной сумке и в синовиальном влагалище сухожилий сгибателей V пальца; 2 — дренаж в локтевой синовиальной сумке и в синовиальном влагалище сухожилий I пальца; 3 — дренаж в пространстве Пароны — Пирогова.



Представляет собой сочетание гнойных тендовагинитов и тенобурситов в I и V пальцев.

Felon

1



2

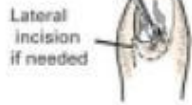

3

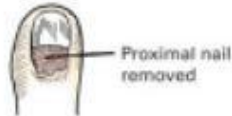


Paronychia

4



5



Drainage of paronychia

6 a



b

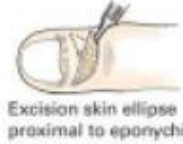

c



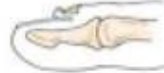Marsupialization of chronic paronychia

7 a

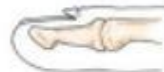

Excision skin ellipse proximal to eponychia

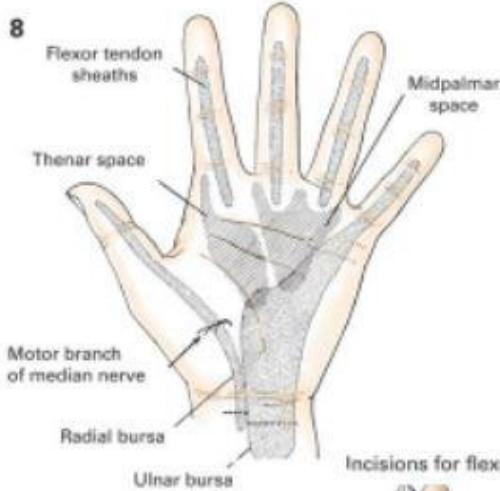
b



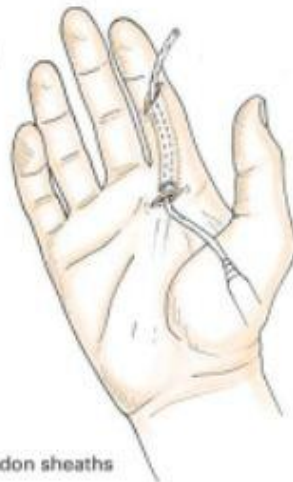c



8

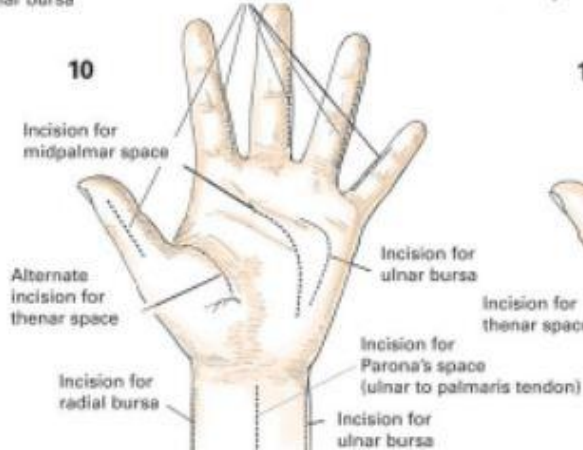


9

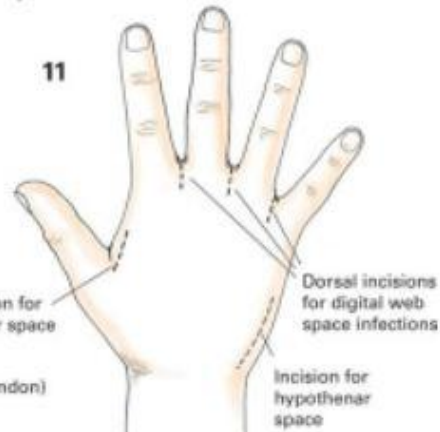


Minimal incision drainage of flexor tendon synovitis

10



11



Список используемой литературы

- ЗАПИСКИ ПРАКТИКУЮЩЕГО ХИРУРГА (Подлипаев А. С.)
- Гнойные заболевания пальцев и кисти (Чадаев А.П)
- Инфекции в хирургии (Гостищев В.К.)
- Основы оперативной хирургии (Шишкин А.А.)
- ХИРУРГИЯ КИСТИ (А.М.Волкова 1993-1996)
- Частная хирургия Том 1 (Шевченко Ю.Л.)
- Beasley's.Surgery.of.the.Hand.1st.ed.2003
- Scott W. Wolfe et al. - Green's Operative Hand Surgery (6th ed.) – 2011
- MasterCases. Hand and Wrist Surgery.
- Schwartz's Principles of Surgery, 8th Edition 2007