

**ГОУ ВПО ФЕДЕРАЛЬНОЕ АГЕНТСТВО ПО ЗДРАВООХРАНЕНИЮ И
СОЦИАЛЬНОМУ РАЗВИТИЮ РОССИЙСКОЙ ФЕДЕРАЦИИ**

СЕВЕРО-ОСЕТИНСКАЯ ГОСУДАРСТВЕННАЯ МЕДИЦИНСКАЯ АКАДЕМИЯ

КАФЕДРА ПРОПЕДЕВТИКИ ВНУТРЕННИХ БОЛЕЗНЕЙ

**МЕТОДЫ ОБСЛЕДОВАНИЯ
БОЛЬНЫХ С ЗАБОЛЕВАНИЯМИ
ЭНДОКРИННОЙ СИСТЕМЫ**

Ассистент кафедры – пропедевтики
внутренних болезней –

Габараева Лиана Николаевна

Эндокринная система —

(от греч. **endon** – внутри и **crino** -
выделяю)

система регуляции деятельности
внутренних органов посредством
гормонов посредством гормонов,
выделяемых эндокринными
клетками непосредственно в кровь,
либо диффундирующих через
межклеточное пространство в
соседние клетки.

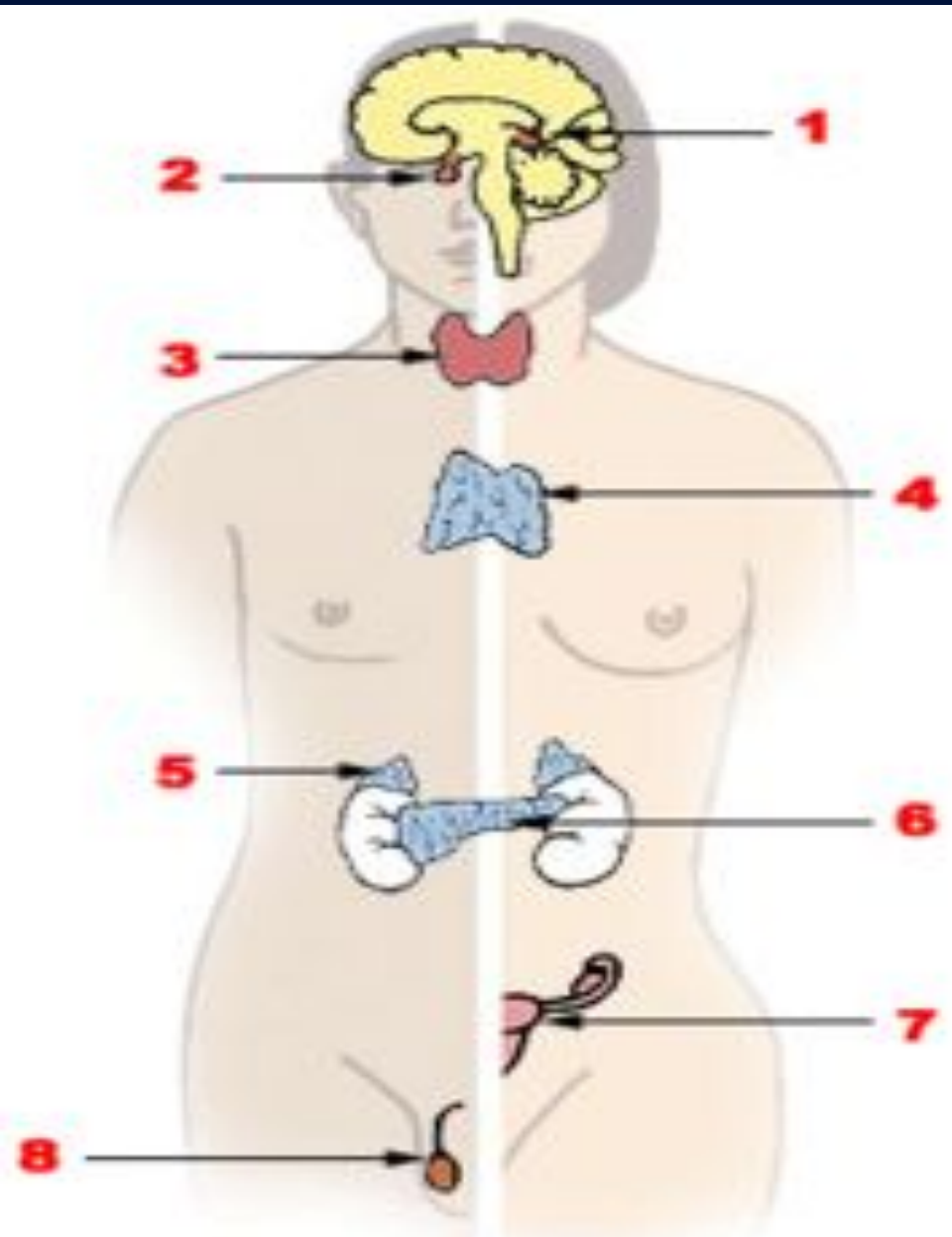
Функции Эндокринной системы

- Принимает участие в гуморальной (химической) регуляции функций организма и координирует деятельность всех органов и систем.
- Обеспечивает сохранение гомеостаза организма при меняющихся условиях внешней среды.
- Совместно с нервной совместно с нервной и иммунной системами регулирует
 - рост,
 - развитие организма,
 - его половую дифференцировку и репродуктивную функцию;
 - принимает участие в процессах образования, использования и сохранения энергии.
- В совокупности с нервной системой гормоны принимают участие в обеспечении
 - эмоциональных реакций
 - психической деятельности человека.

Эндокринная система делится на

- гландулярную эндокринную систему гландулярную эндокринную систему, в которой эндокринные клетки собраны вместе и формируют железу внутренней секреции, и
- диффузную эндокринную систему

Железы внутренней секреции



(слева — мужчина,
справа — женщина):

1. Эпифиз Эпифиз (относят к диффузной эндокринной системе)
2. Гипофиз
3. Щитовидная железа
4. Тимус
5. Надпочечник
6. Поджелудочная железа
7. Яичник
8. Яичко

Гландулярная эндокринная система

представлена отдельными железами со сконцентрированными эндокринными клетками.

К железам внутренней секреции относятся:

- Щитовидная железа
- Паращитовидные железы
- Тимус, или вилочковая железа
- Поджелудочная железа
- Надпочечники
- Половые железы
 - Яичник
 - Яичко

Диффузная эндокринная система.

В диффузной эндокринной системе эндокринные клетки не сконцентрированы, а рассеяны.

- Гипоталамус Гипоталамус и гипофиз имеют секреторные клетки, при этом гипоталамус считается элементом важной «гипоталамо-гипофизарной системы».
- К диффузной эндокринной системе относится и эпифиз.
- Некоторые эндокринные функции выполняют печень (секреция соматомедина, инсулиноподобных факторов роста и др.),
- почки (секреция эритропоэтина, медуллинов и др.),
- желудок (секреция гастрина),
- кишечник (секреция вазоактивного интестинального пептида и др.),
- селезёнка (секреция спленинов) и др.

Эндокринные клетки содержатся во всём организме человека.

ГИПОТАЛАМУС-ГИПОФИЗ

1. Гипофизарный нанизм (карликовость) - заболевание, проявляющееся резким отставанием роста, связанное со снижением секреции гормона роста (соматотропина) передней долей гипофиза.

О карликовости говорят в том случае, когда рост у мужчин ниже 130 см, а у женщин ниже 120 см.

2. Гигантизм и акромегалия - заболевания, обусловленные гиперфункцией передней доли гипофиза с избыточным выделением гормона роста.

Гигантизм характеризуется пропорциональным увеличением всех органов и систем и развивается при начале заболевания в детском возрасте.

Гигантизм - рост выше 200 см у мужчин и 190 см у женщин.

Акромегалия - заболевание, вызванное избыточной секрецией гормона роста у людей с закончившимся физиологическим ростом и характеризующееся преимущественным увеличением отдельных частей тела.

3. Несахарный диабет - болезнь, вызванная уменьшением выделения антидиуретического гормона (вазопрессина).

Поджелудочная железа -

основное забол. - *сахарный диабет (СД)*

Различают 2 основных типа сахарного диабета –

- **Инсулинзависимый (тип I)**
- **Инсулиннезависимый (тип II)**

Генез и течение обоих типов значительно различаются, хотя основные клинико-лабораторные данные весьма сходны.

Дифференциальная диагностика двух типов СД

Признаки	I тип	II тип
Возраст	До 30 лет	Старше 40 лет
Возникновение болезни	Быстро	Медленно
Фенотип	Худые	Ожиревшие
Гаплотип	HLA-B8-DR3 HLA-B15-DR4	Без особенностей
Конкордантность	50%	100%
Частота диабета у родственников	10%	Более 20%
Клинические симптомы	Выражены	Слабо выражены
Антитела к остр. аппарату поджелудочной железы	У 80-90% в первые недели	Не обнаружены
Пол	Преобл. мужчины	Чаще женщины
Провоцирующие факторы	Вир.эпид.парот., краснухи, Коксаки	Ожирение

Щитовидная железа

1. **Диффузный токсический зоб (Базедова болезнь, тиреотоксикоз, гипертиреоз)** - аутоиммунное заболевание с наличием тиреостимулирующих антител в крови.

Оно выражается диффузной гипертрофией и гиперплазией щитовидной железы и ее гиперфункцией.

В развитии клиники этой болезни большое значение имеет гиперпродукция гормонов щитовидной железы - трийодтиронина (Т3) и тироксина (Т4).

2. Диффузный нетоксический зоб (во многих случаях эндемический), проявляется увеличением щитовидной железы и обусловлено различными факторами, в частности нехваткой йода в продуктах питания. В этих условиях возникает компенсаторное усиление функции щитовидной железы, что, в конечном итоге, приводит к ее гиперплазии и увеличению.

3. Гипотиреоз или микседема - заболевание, связанное с резким снижением образования и выделения гормонов щитовидной железы различной этиологии.

4. Тиреоидиты - воспалительные заболевания щитовидной железы острого и хронического характера и различной этиологии.

Гипоталамус-Гипофиз-Надпочечники

1. **Аддисонова болезнь** или хроническая первичная недостаточность коры надпочечников, в большей степени обусловленная недостаточным выделением глюкокортикоидов, в меньшей степени минералокортикоидов (альдостерона) и андрогенов (17-кетостероидов).
2. **Феохромоцитома** - гормонально-активная опухоль мозгового слоя надпочечников, проявляющаяся признаками повышенного выделения катехоламинов (адреналина, норадреналина и дофамина).

РАССПРОС

1. Жалобы,
2. история настоящего заболевания
3. история жизни.

ЖАЛОБЫ

- Жалоба на **необычно высокий рост**.

(Возможно гигантизм или акромегалия).

Если одновременно такая жалоба дополняется жалобой на:

несоразмерный рост кистей и стоп,

увеличение носа,

ушей, языка,

некоторое **огрубение голоса** - речь может

идти об акромегалии.

Могут быть жалобы прямо противоположного характера –

- **низкий рост, задержка развития вторичных половых признаков, высокий голос.**
(гипофизарный нанизм)
- Жалоба на **упорные головные боли**, возможно связанные с давлением опухоли гипофиза на диафрагму турецкого седла или с внутричерепной гипертензией.

Важной жалобой больных является жалоба на **жажду, употребление большого количества воды и полиурия** - это триада должна сразу направлять мысль врача в сторону возможного наличия сахарного или несахарного диабета.

Дифференциальная диагностика здесь скорее дело лаборатории, тем не менее, необходимо некоторое уточнение этих жалоб.

Необходимо спросить больного о количестве употребляемой за сутки воды. Если оно в пределах **5-6-максимально 8-9 литров** - скорее имеет место **сахарный диабет.**

Если же оно равняется **10 и более литров в сутки** - это больше свойственно **несахарному диабету.**

И у тех и у других больных может иметься **сухость во рту.**

- Иногда больные предъявляют жалобы, кажущиеся далекими от эндокринных желез, такие, например, как **упорный зуд кожи, гноетечение из - под зубов** (альвеолярная пиорея), упорный, кажущийся беспричинным, **фурункулез, упорные грибковые заболевания ног**. Следует запомнить что эти жалобы могут быть **обязанными скрыто текущему сахарному диабету.**

Жалобы на

- Снижение памяти, постоянное чувство зябкости,
- чувство отечности всего тела,
- снижение физической активности, медлительность,
- вялость, сонливость,
- огрубение голоса и вязкость речи,
- дизартрия,
- Снижение аппетита, упорные запоры,
- снижение потенции и либидо,
- Бледность, сухость и холодность кожных покровов,
- выпадение волос (аллопеция), в том числе бровей,
- Ломкость, расслаивание ногтей,
- снижение памяти и внимания.

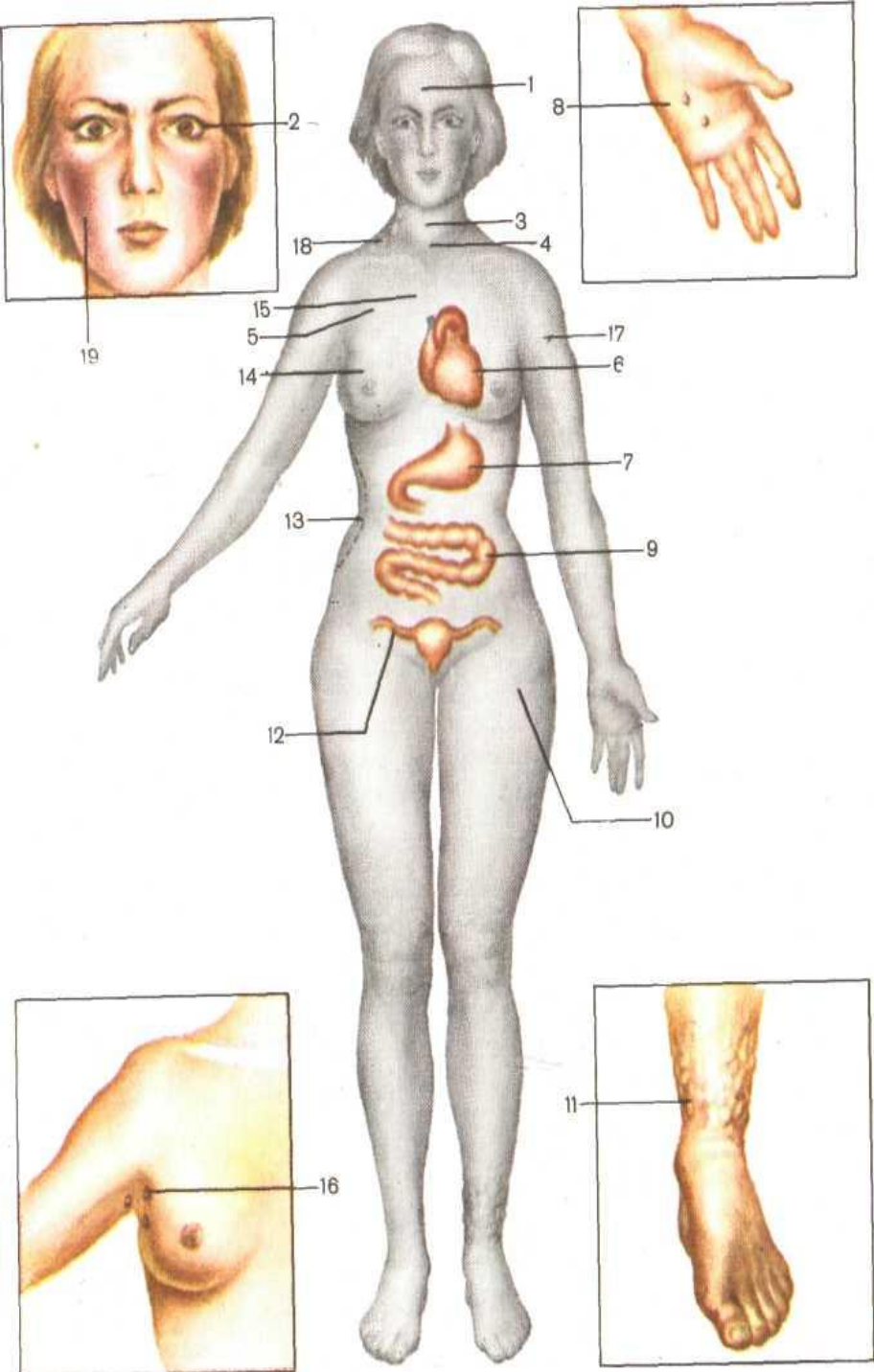
Такие симптомы характерны для гипотиреоза.

Могут наблюдаться жалобы на:

- эмоциональную лабильность, раздражительность,
- повыш. психическую возбудимость, слезливость,
- Быстрая утомляемость,
- постоянное чувство жара, гипертермия,
- Похудание при хорошем аппетите,
- Потливость (гипергидроз),
- Тремор (дрожание) рук,
- сердцебиение,
- развитие пучеглазия,
- бессонницу, снижение памяти.

При наличии таких жалоб нужно думать о гиперфункции щитовидной железы

(гипертиреозе).



- 1 - нервозность, легкая возбудимость, раздражительность эмоциональная лабильность, плохое восстановление сил, бессонница, чувство разбитости;
- 2-глазные симптомы и различная степень офтальмопатии;
- 3-диффузное увел. щит. ж.(II-III степени);
- 4 - поглощение йод ¹³¹ щит.ж. пов. (45-90%);
- 5 - влажная теплая кожа;
- 6 - сердцебиение, тахикардия;
- 7 - повышенный аппетит;
- 8 - тремор, теплая влажная ладонь;
- 9 -диарея
- 10 - быстрая утомляемость, слабость проксимальных групп мышц;
- 11 - претибиальная микседема
- 12 - олиго- или аменорея;
- 13 - похудание;
- 14 - гинекомастия у мужчин, увел. молочных желез у женщин;
- 15-короткое дых., повыш. осн.обмена (+35,+60);
- 16 - потливость;
- 17 – слабость проксимальных групп мышц;
- 18 — пальпируемые лимфатические узлы,
- 19 — румянец

- *Избыточное поступление в кровь гормона околощитовидных желез* приводит к рассасыванию костной ткани и замещению ее фиброзной тканью, поэтому больные, страдающие **болезнью Реклингаузена** (генерализованная фиброзная остеодистрофия), испытывают **боли в костях**.

Повышенное содержание солей кальция и фосфора в крови этих больных обуславливает **общ. слабость и адинамию**

- *При пониженной продукции гормона околощитовидных желез* — тетании — больные жалуются на приступы тонических судорог различных групп мышц, чаще всего верхних конечностей.

- При наличии опухоли мозгового вещества надпочечников — **феохромацитомы** больные жалуются на:
 - приступы резких головных болей,
 - болей в области сердца и конечностях. Эти проявления болезни обусловлены избыточным поступлением в кровь адреналина, вызывающего сосудистые спазмы и
 - повышение артериального давления.

- Заболевания яичников сказываются нарушениями менструального - и расстройствами вегетативной нервной системы.
- Врожденное неразвитие яичек, туберкулезное их поражение, а также хирургическое удаление проявляется в расстройстве половой функции.
- Развитие же в детском возрасте аденом и карцином яичек приводит к жалобам на раннее половое созревание.

Жалобы на:

- резкое потемнение кожных покровов и слизистых оболочек,
- поносы,
- исхудание,
- выраженную адинамию,
- снижение либидо и потенции.

Эти симптомы должны наводить мысль на наличие у больного хронической надпочечниковой недостаточности – бронзовая или Аддисонова болезнь.

История настоящего заболевания

При расспросе больных обращают внимание на выяснения традиционных деталей:

когда заболел, причины, которые могли способствовать развитию заболевания:

психические травмы, инфекции (туберкулез, сифилис, грипп и др.).

Выясняют, как развилось заболевание (остро или нет), какими симптомами оно проявилось, какое лечение применялось до поступления в стационар и т. д.

История жизни больного

С целью выяснения причин эндокринных заболеваний следует обратить внимание на наличие в анамнезе

- психических травм,
- травматических повреждений головы,
- острых инфекций.

Особенно большое значение указанные причины имеют в возникновении тиреотоксикозов и микседемы.

Появление последнего заболевания, кроме того, нередко связано с оперативными вмешательствами и рентгенотерапией щитовидной железы.

Случайное удаление околощитовидных желез, а также внесенные инфекции с развитием тиреоидита и воспалительных процессов в области шеи является предпосылкой для тетании.

При расспросе больных фиксируют внимание на туберкулезе. Туберкулезное поражение надпочечников является наиболее частой причиной аддисоновой болезни.

Нередко в туберкулезный процесс вовлекается мозговой придаток, яичники и яички.

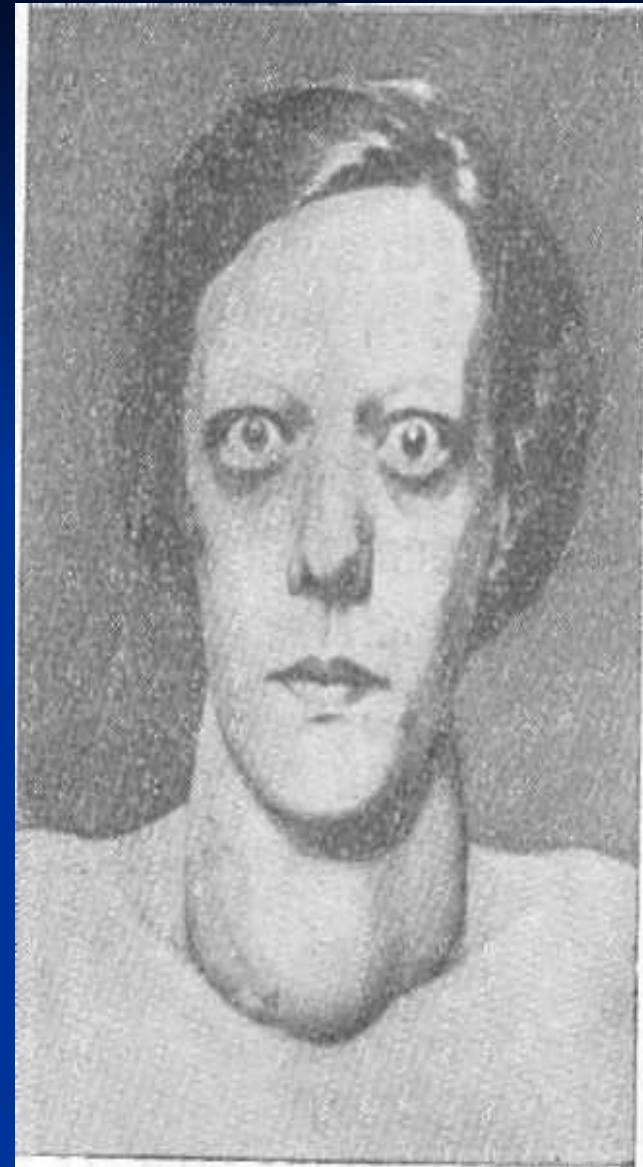
В возникновении эндокринных расстройств придается значение сифилису и ожирению.

ОСМОТР

- При осмотре больных базедовой болезнью выявляется своеобразное выражение лица - широко раскрытые, блестящие, выпученные глаза

(facies basedovica)

- Пучеглазие (**exophthalmus**)- обусл. раздраж. шейн. симпатич. нерва, привод. к контрактуре глазничной (мюллеровой) мышцы, кот. охватывает гл. яблоко сзади и при сокращении выдвигает его из орбиты. При спастическом сокращении - возможно сдавление вен и лимф. путей, приводящих к разв.отека век и ретробульбарного пространства.



ПУЧЕГЛАЗИЕ

Выявление глазных симптомов при диффузном токсическом зобе

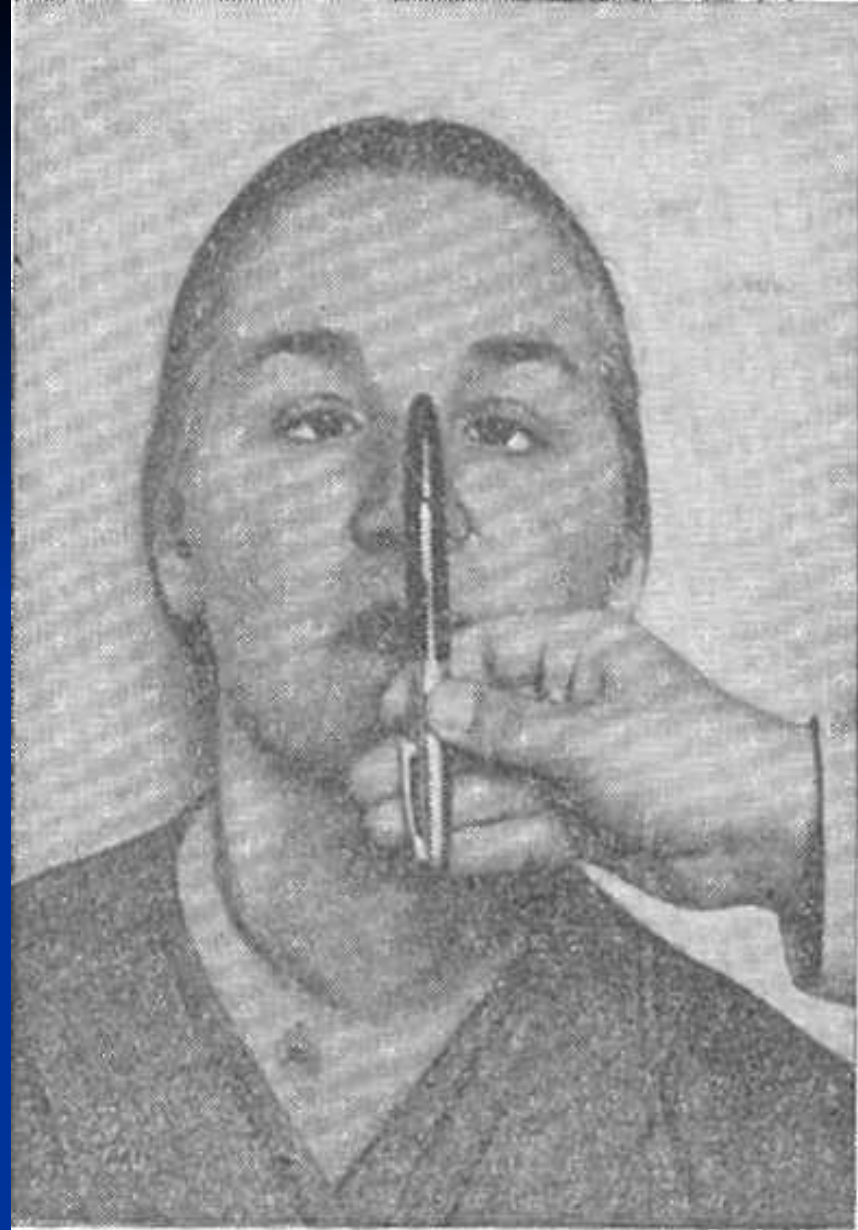
- **Экзофтальм (пучеглазие)** – выпячивание глазного яблока, широкая глазная щель, припухлость века (Двухстороннее выпячивание).
- **Симптом Штельвага** – редкое мигание
- **Симптом Крауса** – усиленный блеск глаз

- **Симптом Греффе** – отставание верхнего века от верхнего края радужной оболочки при взгляде вниз. Для этого просят больного, не опуская головы, смотреть на предмет (карандаш), находящийся ниже уровня глаз.



Симптом Греффе.

- **Симптом Мебиуса** – при взгляде больного на кончик, приближающегося к его носу пальца один из конвергирующих глаз отходит в сторону (нарушение конвергенции).



Симптом Мебиуса.

- **Симптом Дальримпля** – расширение глазных щелей с появлением белой полоски между радужной оболочкой и верхним веком. Больного просим посмотреть прямо перед собой на предмет, находящийся на уровне глаз.
- **Симптом Элинекка** – гиперпигментация век
- **Симптом Жоффруа** – отсутствие морщин на лбу при взоре вверх
- **Симптом Мари в позе Ромберга** – тремор вытянутых пальцев кистей рук

Осмотр шеи.

- При осмотре шеи, как правило, выявляется увеличение щитовидной железы. При этом щитовидная железа может увеличиваться диффузно или же это увеличение может касаться только одной из ее долей. Размеры железы не связаны с интенсивностью и тяжестью заболевания.
- При осмотре щитовидной железы в норме она еле видна только в области перешейка. Если отмечается асимметрия ее расположения, то это указывает на узловые образования. В отличие от других образований на шее, щитовидная железа передвигается вместе с трахеей при глотании. Осмотр часто выявляет увеличение щитовидной железы от едва заметной до значительной степени.

Степени увеличения щитовидной железы.

- Нулевая – щитовидная железа не видна и не прощупывается
- I степень – щитовидная железа не видна, прощупывается перешеек
- II степень – щитовидная железа видна при глотании и хорошо прощупывается её перешеек и доли
- III степень – хорошо видна даже без глотательных движений (симптом «толстой шеи»)
- IV степень – щитовидная железа значительно увеличена, её боковые доли заходят за наружные края грудино-ключично-сосцевидных мышц, конфигурация шеи изменена
- V степень – зоб больших размеров, деформирующий шею.

МИКСЕДЕМА

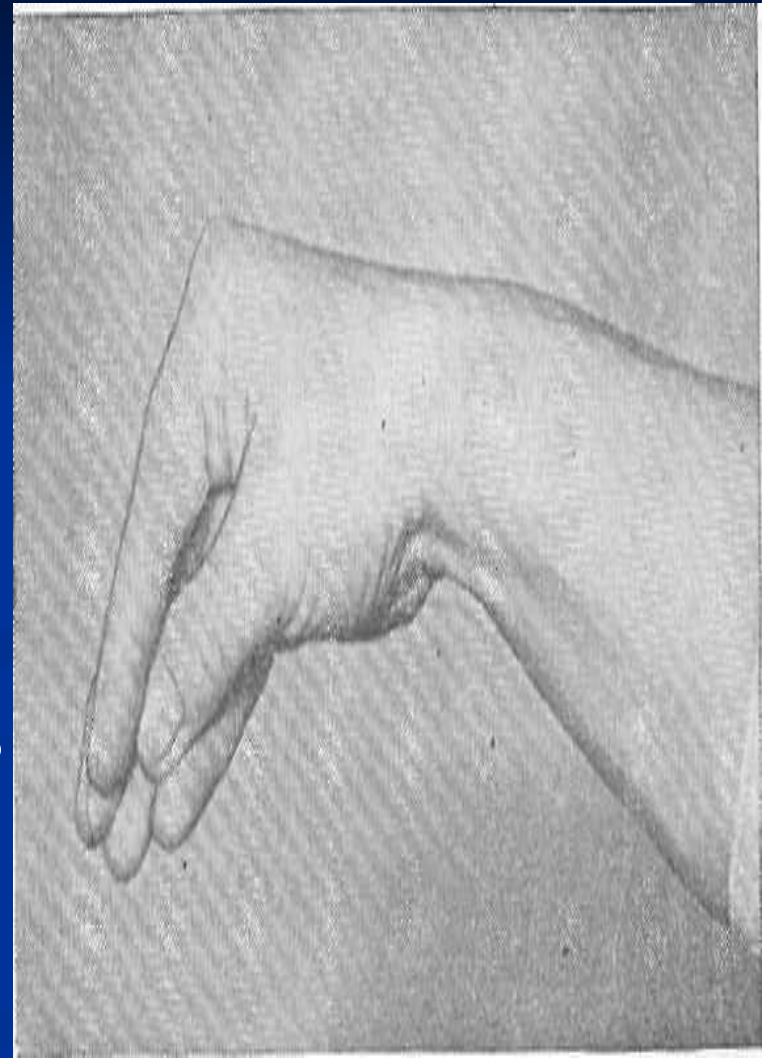

При осмотре больных с микседемой, наблюдаются изменения со стороны кожи и подкожной клетчатки, преимущественно лица, а в далеко зашедших случаях — и всего тела. Кожа при микседеме бледная, с желтоватым оттенком, вызванным каротинемией, холодная на ощупь, сухая, шелушащаяся вследствие атрофии потовых желез, утолщенная и грубая. Отек кожи, наблюдаемый при этом, объясняется пропитыванием ее муцинозным веществом.

- Вследствие такого изменения кожи лицо приобретает своеобразный вид: оно теряет выразительность, глазные щели суживаются, выпадают брови, ресницы, усы (рис.).
- Утолщается также слизистая оболочка гортани и голосовых связок, вследствие чего голос становится хриплым. Отмечается сухость и выпадение волос на голове и других частях тела, ломкость и хрупкость ногтей, зубов. Облик больного резко меняется: он делается сонливым, неповоротливым; все движения замедляются, речь становится вялой и медленной.
- При осмотре щитовидной железы при микседеме не обнаруживается каких-либо диагностических признаков.

Болезнь Реклингаузена

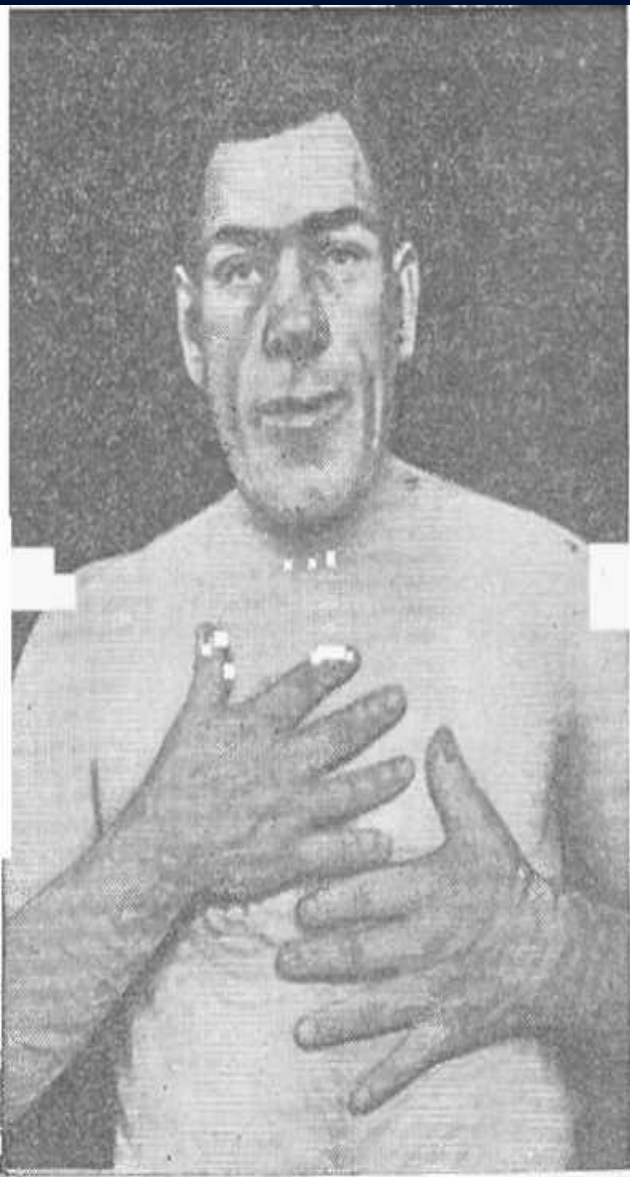
- При болезни Реклингаузена (избыт. горм. околощит.ж.-рассасывание костн. тк.-фиброзная остеодис-трофия) часто удается выявить деформацию костей и отдельных отделов скелета.
- У больных тетанией обращают на себя внимание тонические судороги, преимущественно захватывающие группу сгибательных мышц. Нередко при этом рука приобретает характерную форму, получившую название «рука акушера» (рис.).



«Рука акушера»

- Судороги мышц лица создают впечатление вынужденной улыбки; при наличии судорог гортани наблюдается картина удушья.
- Появление судорог связано с недостаточным поступлением в кровь гормона околощитовидных желез, что приводит к резкому снижению содержания кальция в крови. Соотношение между ионами кальция и калия нарушается в сторону преобладания последнего. Это нарушение равновесия электролитов приводит к повышенной возбудимости нервной и мышечной тканей.


АКРОМЕГАЛИЯ



При осмотре больных акромегалией можно отметить утолщение кожных покровов вследствие гипертрофии ее сосочкового слоя. Сальные, потовые железы, мускулатура избыточно развиты. На теле больных отмечается усиленный рост волос, причем у женщин часто по мужскому типу. В области шеи нередко выявляется увеличенная щитовидная железа.

Наибольшие изменения удается отметить со стороны костной системы: надбровные дуги, нижняя челюсть, кости носа, затылочный бугор, скуловые кости, кости черепа резко утолщаются вследствие их непропорционального роста (рис.). Также значительно увеличиваются кости кистей рук и стоп. Обращает на себя внимание грубый, охрипший голос больных, связанный с увеличением гортани и утолщением голосовых связок. Из-за резкого увеличения языка речь часто бывает невнятной.

- При заболевании, вызванном чрезмерной выработкой гормонов передней доли гипофиза, стимулирующих деятельность других эндокринных желез, т. е. при наличии **синдрома Иценко-Кушинга**, можно выявить атрофию кожных покровов бедер и живота в виде красновато-фиолетовых полос, гиперемиию лица, избыточное отложение жира на лице и туловище, усиленный рост волос на теле.

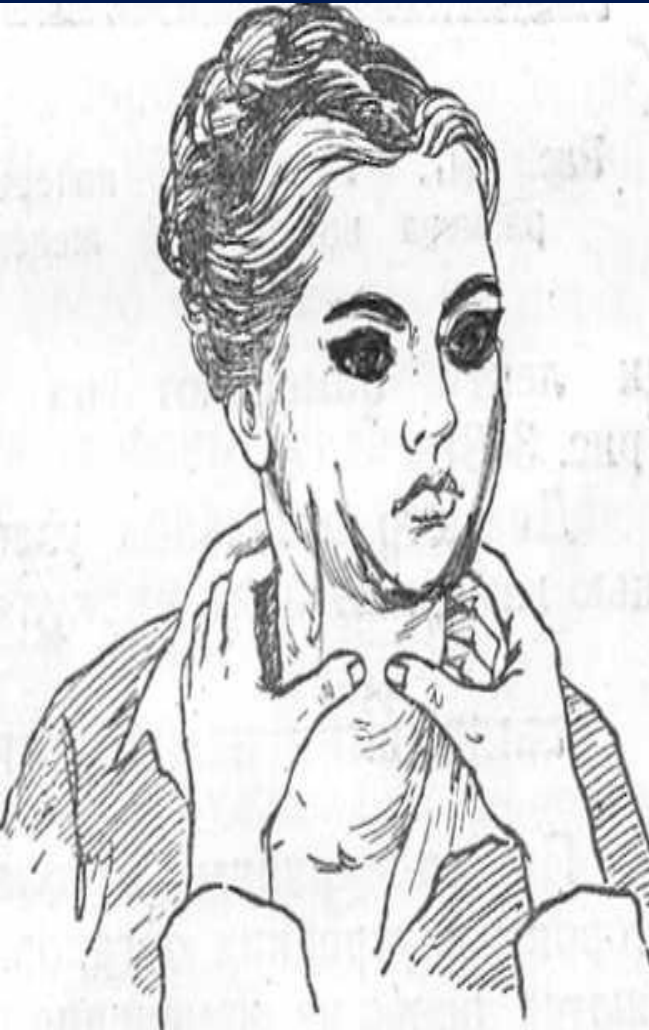

При осмотре слизистых оболочек и кожных покровов, особенно кожных складок (ладоней, локтевых сгибов и т. д.), у больных **аддисоновой болезнью** выявляется серовато-бронзовая их пигментация (рис.).

У больных, страдающих **сахарным диабетом**, часто имеются расчесы кожных покровов и фурункулез, что является следствием повышенного содержания сахара крови. На коже век могут быть выражены отложения холестерина (ксантоматоз) в результате нарушенного жирового обмена. Подкожная клетчатка и мышцы развиты слабо; иногда имеет место кахексия, являющаяся следствием не только нарушенного углеводного и жирового обмена, но и белкового. Осмотр больных с заболеваниями половых желез может выявить раннее половое созревание или симптомы евнухоидизма.

Пигментация кожи и складок ладони при аддисоновой болезни

ПАЛЬПАЦИЯ ЩИТОВИДНОЙ ЖЕЛЕЗЫ



Пальпация щитовидной железы проводится согнутыми пальцами рук, которые глубоко заводят за наружные края грудино-ключично-сосковых мышц и постепенно проникают на заднелатеральную поверхность боковых долей щитовидной железы. Большие пальцы рук располагают на передней поверхности боковых долей железы. При глотании железа смещается вверх, и ее скольжение в это время по поверхности пальцев в значительной степени облегчает пальпаторное исследование (рис.). Перешеек щитовидной железы исследуют при помощи скользящих движений пальцев по его поверхности в направлении сверху вниз, к рукоятке грудины.

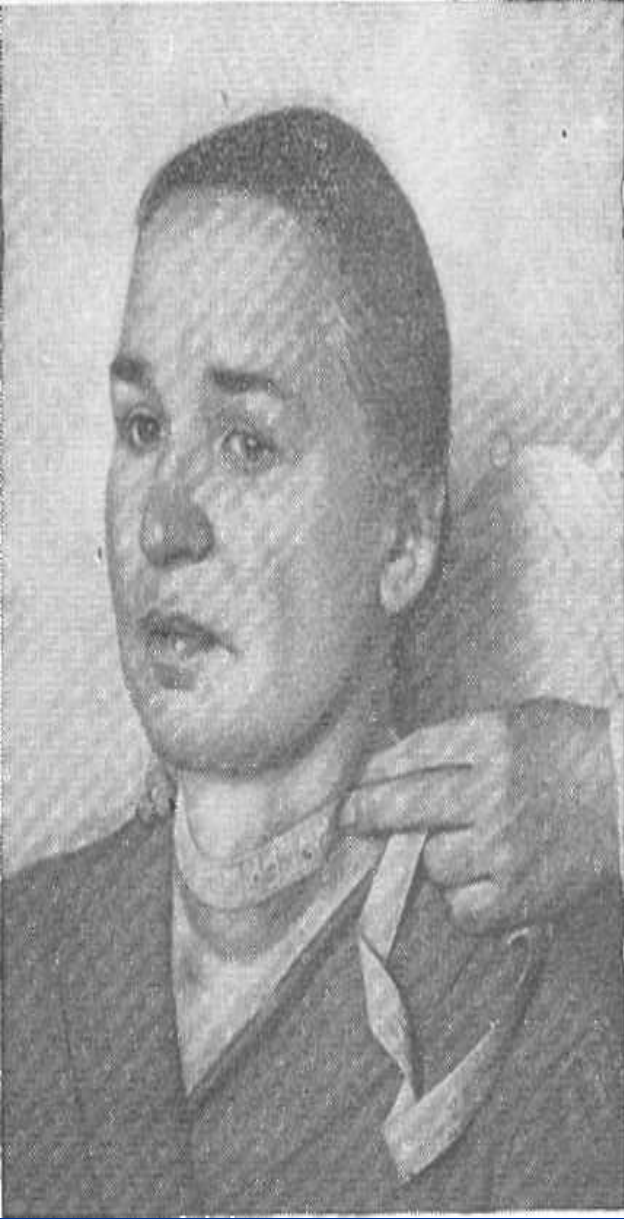■ Пальпация щитовидной железы.

- При пальпации щитовидной железы необходимо отметить ее размеры, особенности поверхности, характер увеличения (диффузное, узелковое, диффузно-узелковое) лимфатических ее отделов, смещаемость при глотании, пульсацию

Метод аускультации

применяется только в отношении щитовидной железы;

У больных с **тиреотоксикозом** выслушиваются тоны и шумы, которые могут объясняться артериальной гиперемией органа и ускоренным кровотоком.



При исследовании щитовидной железы с целью установления динамики процесса имеют значение измерения размеров.

Измерение сводится к определению ее поперечного размера, окружности шеи и величины отдельных узлов.

При измерении поперечного размера сантиметровую ленту располагают по поверхности щитовидной железы, а концы ленты заводят за грудино-ключично-сосковую мышцу, продвигаясь за наружнозадние края щитовидной железы (рис.).

Измерение поперечного размера щитовидной железы



■ При измерении окружности шеи один из концов сантиметровой ленты фиксируют на остистом отростке VII шейного позвонка, а спереди ленту помещают на наиболее выступающую часть железы (рис.).

■ Диаметр отдельных узлов щитовидной железы измеряют с помощью измерительного циркуля с закругленными концами.

ЛАБОРАТОРНЫЕ ИССЛЕДОВАНИЯ ПРИ НЕКОТОРЫХ ЭНДОКРИННЫХ ЗАБОЛЕВАНИЯХ.

- Для диагностики сахарного диабета, оценки его тяжести, основными лабораторными методами являются:
- анализ сахара крови натощак и в течение дня,
- проба на толерантность к глюкозе (ПТГ),
- определение сахара и кетоновых тел в моче.

ГИПОТАЛАМУС-ГИПОФИЗ

Располагается в костном образовании основания черепа, кот. наз. «турецкое седло»

- **СТГ** – 8 нг/мл;
- **ТТГ** – 0,45-6,2 мкМЕ/мл;
- **АКТГ** – менее 60 пг/мл, менее 13,2 пмоль/л;
- **ФСГ**: у мужчин – 2,4-19,9 МЕ/мл, у женщин – колеблется в зависимости от менстру.цикла
- **АДГ** – 2,9 нг/мл

- Рентгенография «турецкого седла»
- Ядерно-магнитная томография
- Компьютерная томография

ГИПОТАЛАМУС-ГИПОФИЗ- ПОДЖЕЛУДОЧНАЯ ЖЕЛЕЗА

- **Определение глюкозы в крови –**
от 3,8 – 5,5 ммоль/л (допустимо до 6,1 ммоль/л)

Гипергликемия – повыш. уровня глюкозы в крови (СД)

Гипогликемия – пониж. уровня глюкозы в крови

- **Определение глюкозы в моче –**
опред. производится в суточном объеме мочи.

Гликозурия – появление глюкозы в моче, является
серьезным признаком сахарного диабета

Тест толерантности к глюкозе

- У больного берут кровь на глюкозу натощак, затем дают выпить 75 гр. глюкозы (точнее 50 гр. на м² площади тела), растворенной в 100 – 200 мл воды, и исследуют кровь на глюкозу каждые 30 минут в течение последующих 3 часов.

У здорового человека подъем уровня глюкозы через 1 час не превышает 80% от исходного уровня, ко 2 часу – падает до нормы, к 2,5 часам – может упасть ниже нормы

Т.О., если **здоровому человеку** дать однократно большую дозу глюкозы, то это вызовет кратковременный умеренный подъем ее в крови с последующим падением до и даже ниже нормы за счет выброса большого количества инсулина

- У больных с сахарным диабетом – максимальный подъем наблюдается позже 1 часа исследования, достигает цифр выше 80% исходного и нормализация затягивается на 3 часа и более
- У больного со скрытым диабетом выброс инсулина невозможен, поэтому уровень глюкозы поднимается значительно, и нормализация его затягивается на длительное время

- Один из лучших методов является прямое определение инсулина в крови.
- Применяется радио иммунологический метод прямого определения инсулина в крови.
- Иммунореактивный инсулин (ИРИ) в плазме крови от 5 до 25 мЕД/л.

ГИПОТАЛАМУС-ГИПОФИЗ- ЩИТОВИДНАЯ ЖЕЛЕЗА

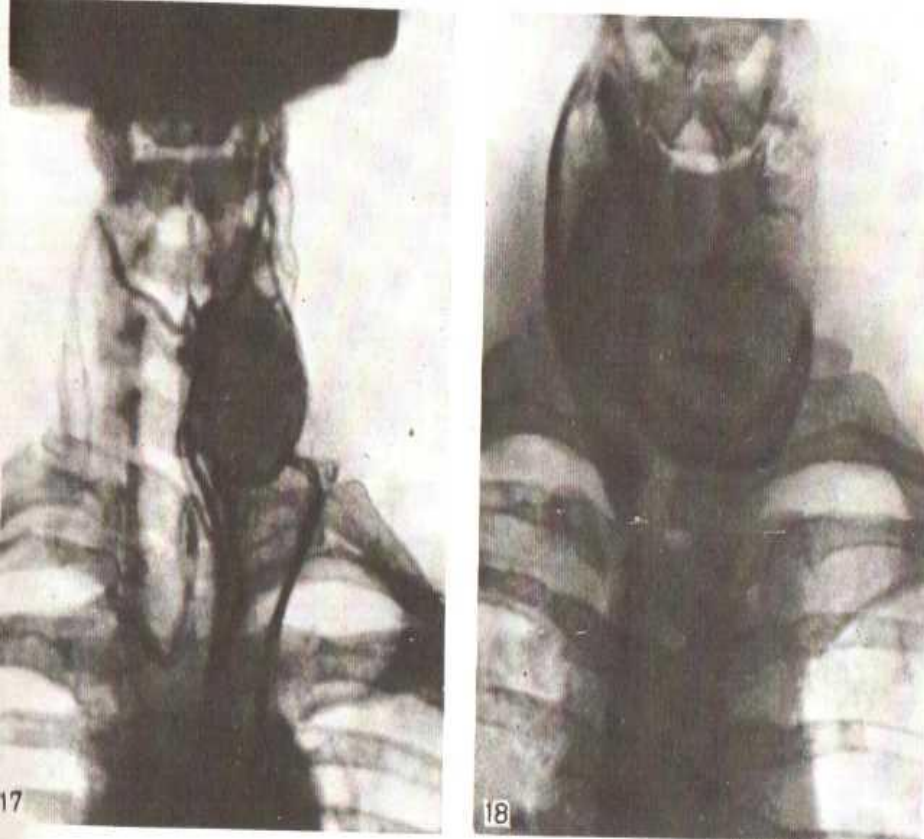
- Определение связанного с белками йода (СБИ) – 315,18 – 630,37 нмоль/л
- При тиреотоксикозе - уровень выше 630,37 нмоль/л
- При гипотиреозе - уровень меньше 315,18 нмоль/л
- **ТТГ** – 0,17-4,05 нмоль/л
- **Т₃** – 1,2-3,1 нмоль/л
- **Т₄** – 60-160 нмоль/л

РЕНТГЕНОЛОГИЧЕСКИЙ МЕТОД ИССЛЕДОВАНИЯ

Метод рентгенографии в диагностике эндокринных заболеваний нашел довольно широкое применение.

При генерализованной фиброзной остеодистрофии (**болезнь Реклингаузена**) на рентгенограммах выявляют картину диффузного остеопороза, причем иногда одновременно отмечают развитие кист и разрастание остеобластов с образованием гигантоклеточных опухолей.

- У больных **акромегалией** нередко удается выявить не только утолщение костей, но и увеличение размеров турецкого седла; по этому увеличению косвенно судят о повреждении, чаще опухоль гипофиза.
- Для выявления **загрудинного зоба** со сдавлением трахеи и пищевода
- Для выявления **опух. надпочечников**



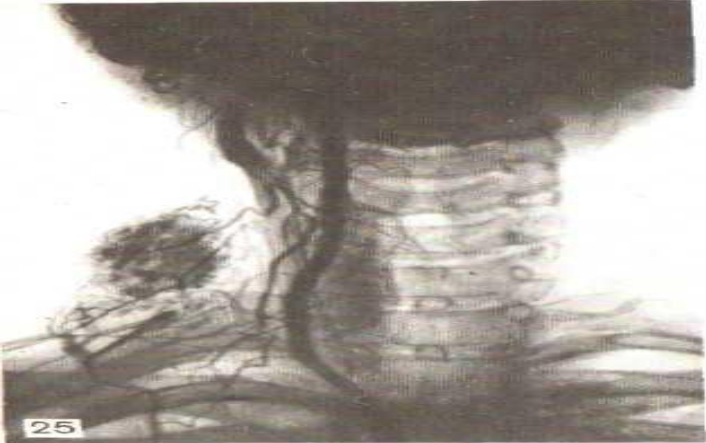
- Для диагностики опухолей щитовидной железы проводят ее **ангиографию** с введением контрастных веществ в подключичную или наружную сонную артерию (рис.1)

- С этой же целью проводят **лимфографию**, при которой

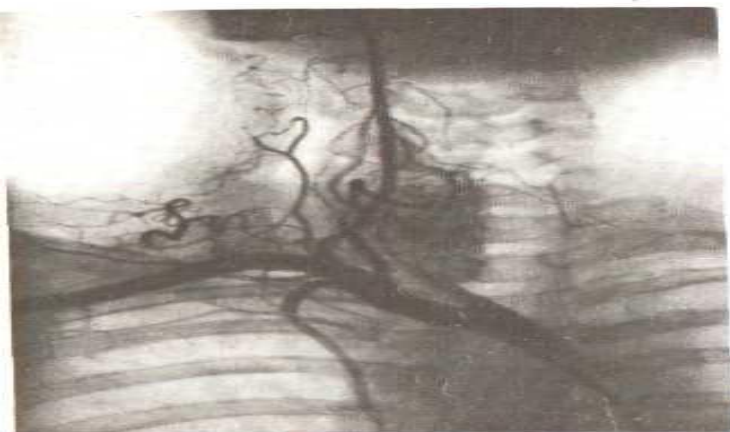- Рис. 1. Ангиограмма щитовидной железы (тиротоксическая аденома) рентгеноконтрастные вещества (липийодол,

- Рис. 2. Лимфограмма щитовидной железы (множественные узлы диаметром 0,2—0,7 см в правой доле и узел 4 см — в левой).

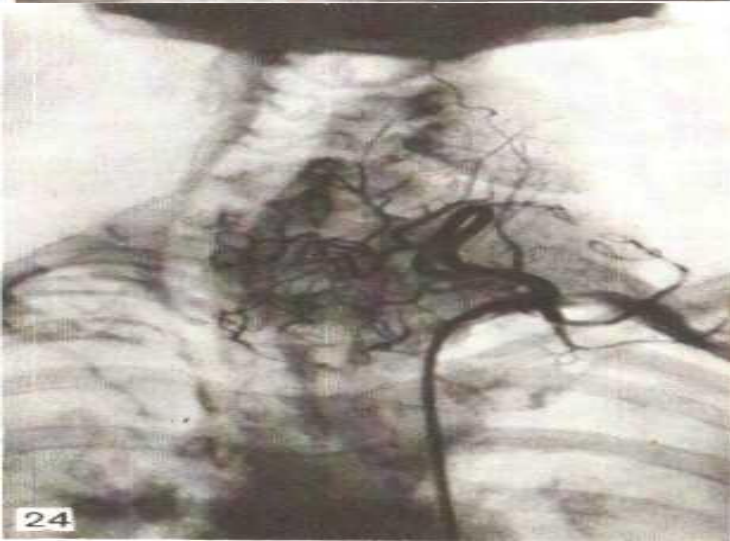
- уротраст и др.) вводят непосредственно в щитовидную железу (рис.2)



Рак правой доли щитовидной железы с
одиночным метастазом в
лимфатический узел (подключичная
ангиография).



Рак правой доли щитовидной
железы с множественными
метастазами в лимфатич. Узлы
(подключичная ангиография).



Рак левой доли щитовидной железы
с метастазами в лимфатические узлы шеи
со сдавлением и смещением трахеи
(подключичная ангиография).

РАДИОИЗОТОПНЫЕ МЕТОДЫ ИССЛЕДОВАНИЯ

- В настоящее время ведущее значение в диагностике заболеваний щитовидной железы придается радиоактивным веществам (йод – 131, технеций – 199).
- Эти изотопы позволяют проследить за неорганический и органической фазой йодного и гормонального обмена , определить контуры и размеры щитовидной железы, ее расположение, выявить опухолевые заболевания.

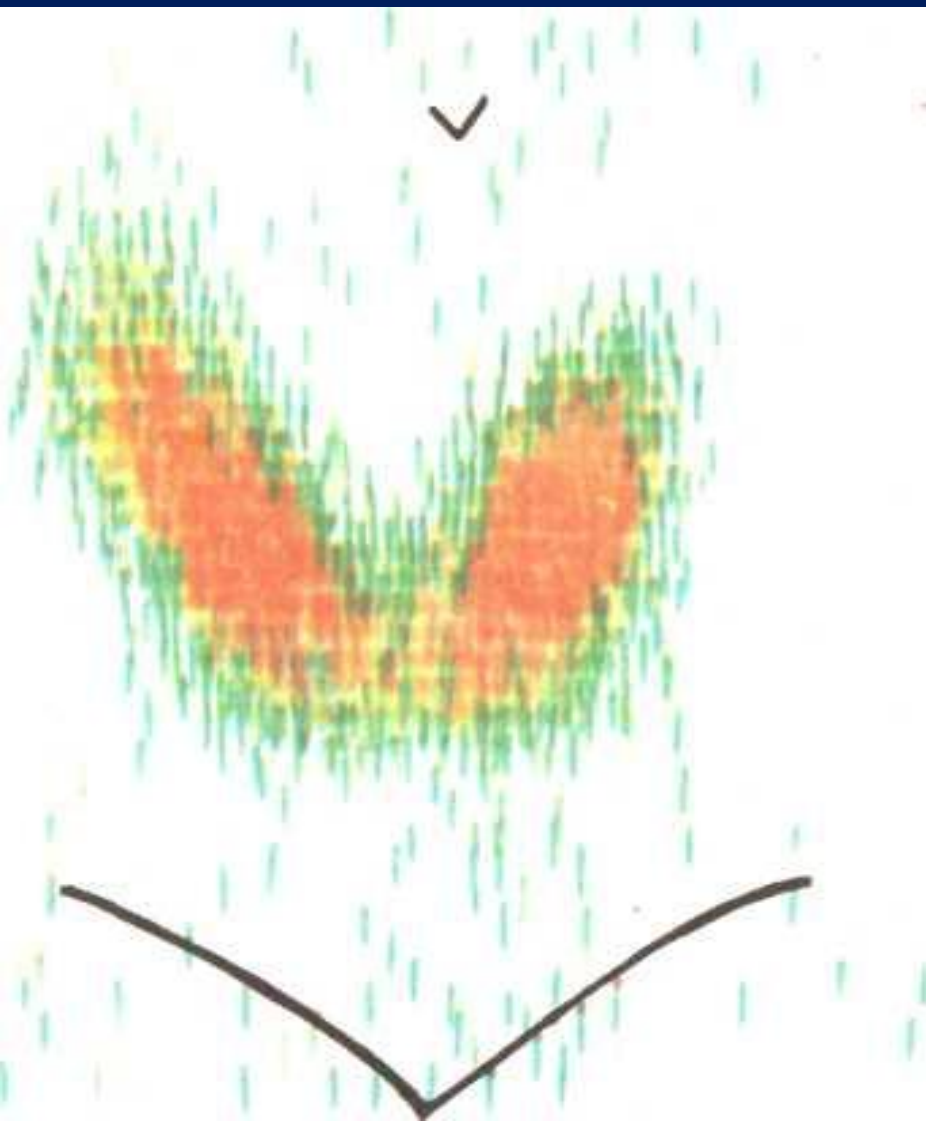
- Наиболее часто применяется метод определения накопления радиойода ^{131}I в щитовидной железе через 2 ч., 4 ч. и 24 часа.
- Нормальные показатели поглощения:
 ^{131}I через 2 ч. от 8 до 21%, через 4 ч. – от 10 до 29%, через 24 ч. – от 19 до 43%.

- При **легкой формой тиреотоксикоза** накопление изотопа I 131 –
через 2 ч. – от 23 до 50%,
через 24 ч. - от 40 до 65%.
- При **выраженном тиреотоксикозе** (средней тяжести и тяжелым)
через 2 ч. – от 50 до 80%,
через 24 ч – от 55 до 86%.
- При **гипотиреозе** поглощение изотопа I 131 -
через 2 ч. – от 2 до 10%,
через 4 ч. – от 2 до 12%,
через 24 ч. – от 2 до 17%.

Метод сканирования щитовидной железы

- дает возможность определения размеров, топографии, активности функционирующей ткани железы, выявить гипо – и гиперфункционирующие аденомы, так называемые «холодные» и «теплые», «горячие» узлы.
- Для сканирования чаще используют радиоiod – 131 или технеций – 199 в дозах от 10 до 20 микрокюри соответственно.

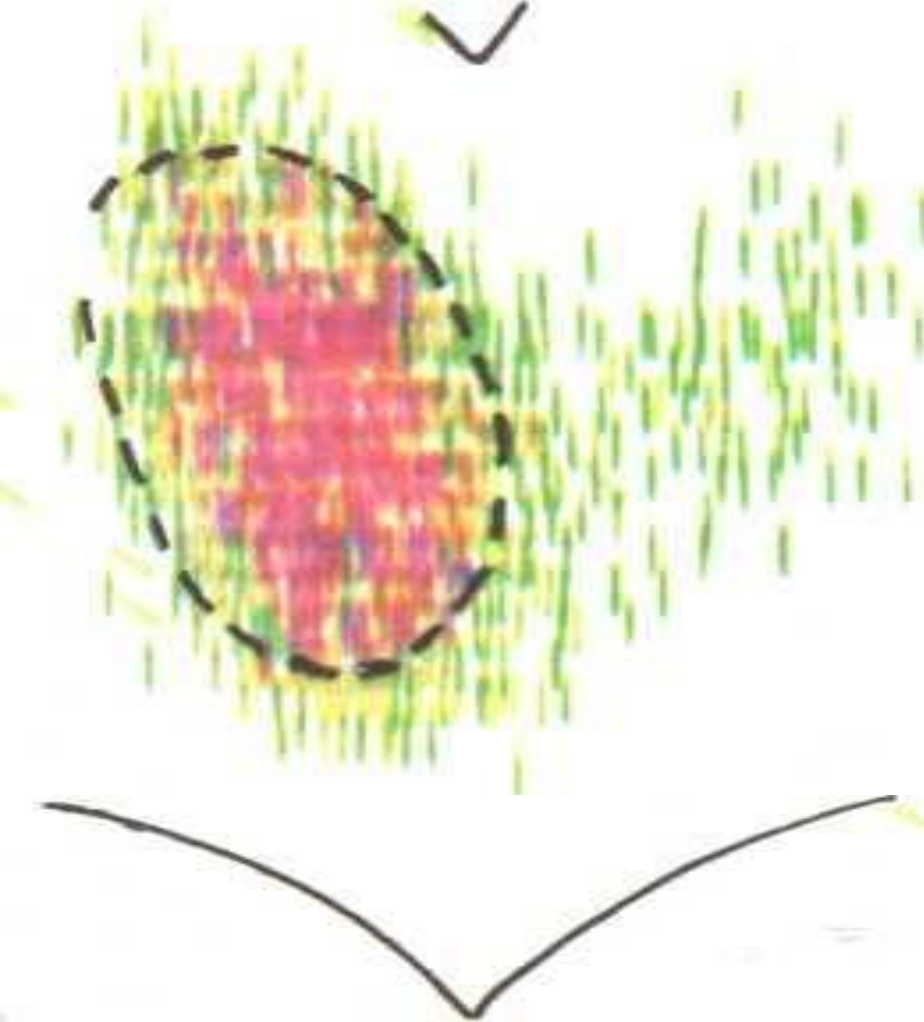
Сканограмма щитовидной железы здорового человека.



- На сканограмме рисунок щитовидной железы здорового человека имеет вид крыльев бабочки, каждое из которых 4,5 – 5 см в длину и 2 – 2,7 см в ширину или V образную форму.
- При этом рельеф рисунка выражен слабо.

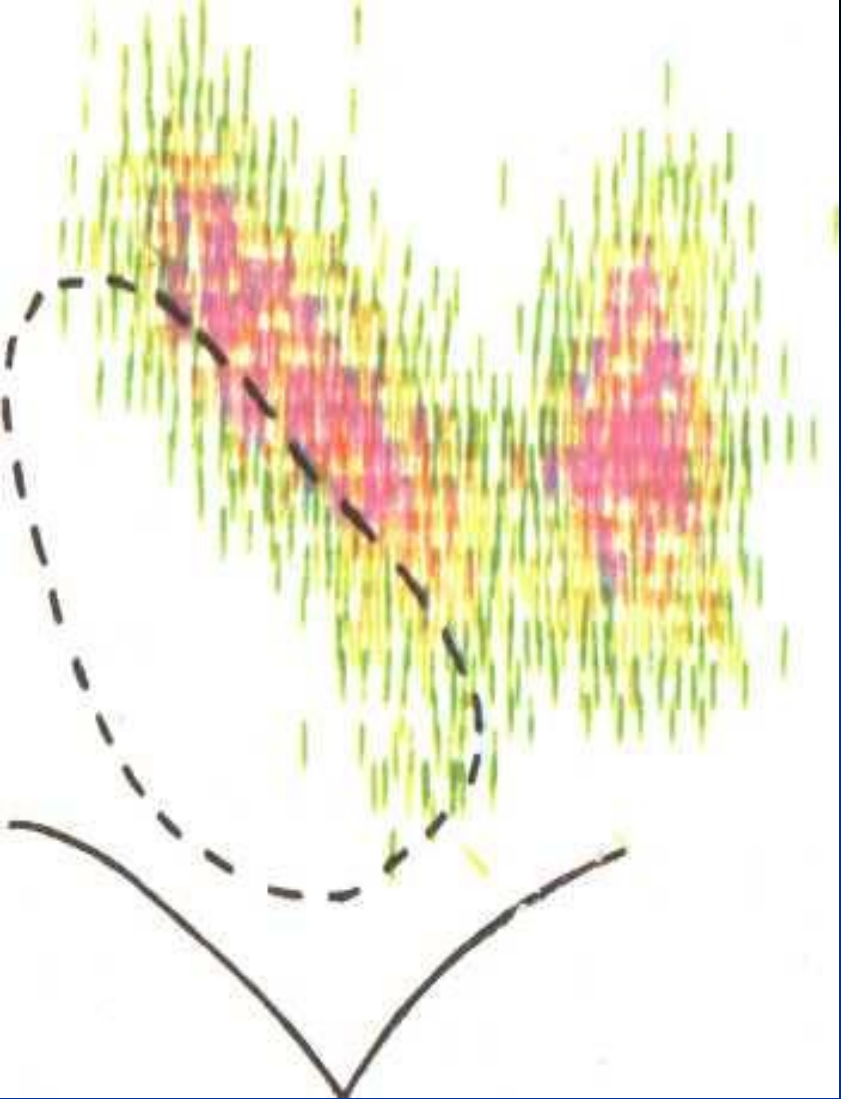
- У больных диффузным токсическим зобом сканограмма отличается как по величине, так и по интенсивности накопления вещества (повыш. поглощение радио-активного йода), а, соответственно, и по степени рельефности рисунка.
- Метод сканирования позволяет дифференцировать узловой зоб от диффузного и смешанного зоба, при которых в месте определяемого пальпаторно узла на сканограмме не имеется штриховки — **«ХОЛОДНЫЙ» узел.**

- В отличие от **«ХОЛОДНЫХ» узлов** на сканограмме можно диагностировать аденому — **«ГОРЯЧИЙ» узел**, которая представлена в виде четкой штриховки, повторяющей размеры ее, и резким снижением накопления азота окружающей ткани щитовидной железы.



Сканограмма щитовидной железы при тиротоксической аденоме («горячий» узел).

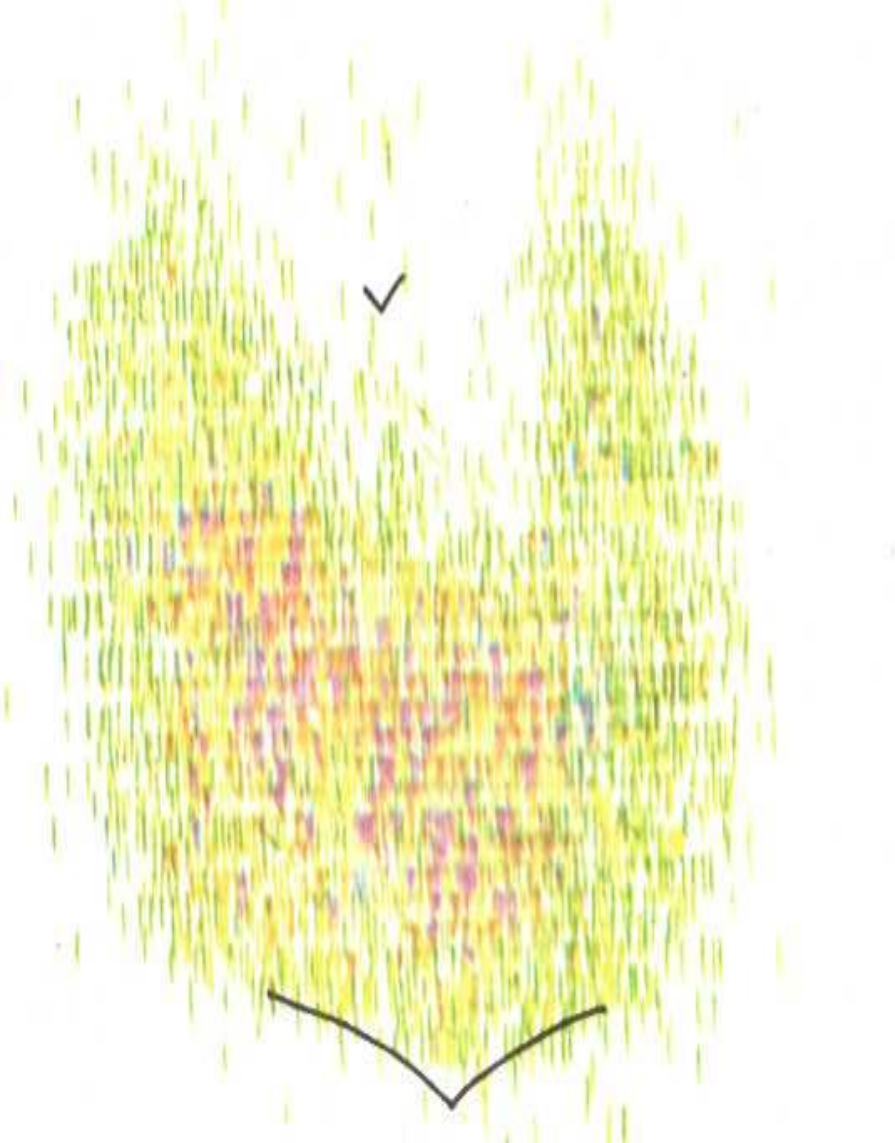
- Как показали исследования, **«горячие» узлы** чаще явл. признаком токсической аденомы,
- **«Горячие» узлы** с повыш. функцион-ой активностью, как правило доброкач-ые



Сканограмма щитовидной железы при простом эутиреоидном зобе («холодный» узел).

- **«Холодные» узлы** предст-т собой ткань щитовидной железы с пониженной функциональной активностью или с полным отсутствием таковой – кисты (рис.)
- **«ХОЛОДНЫЕ» узлы** больше указывают на злокач. аденому.

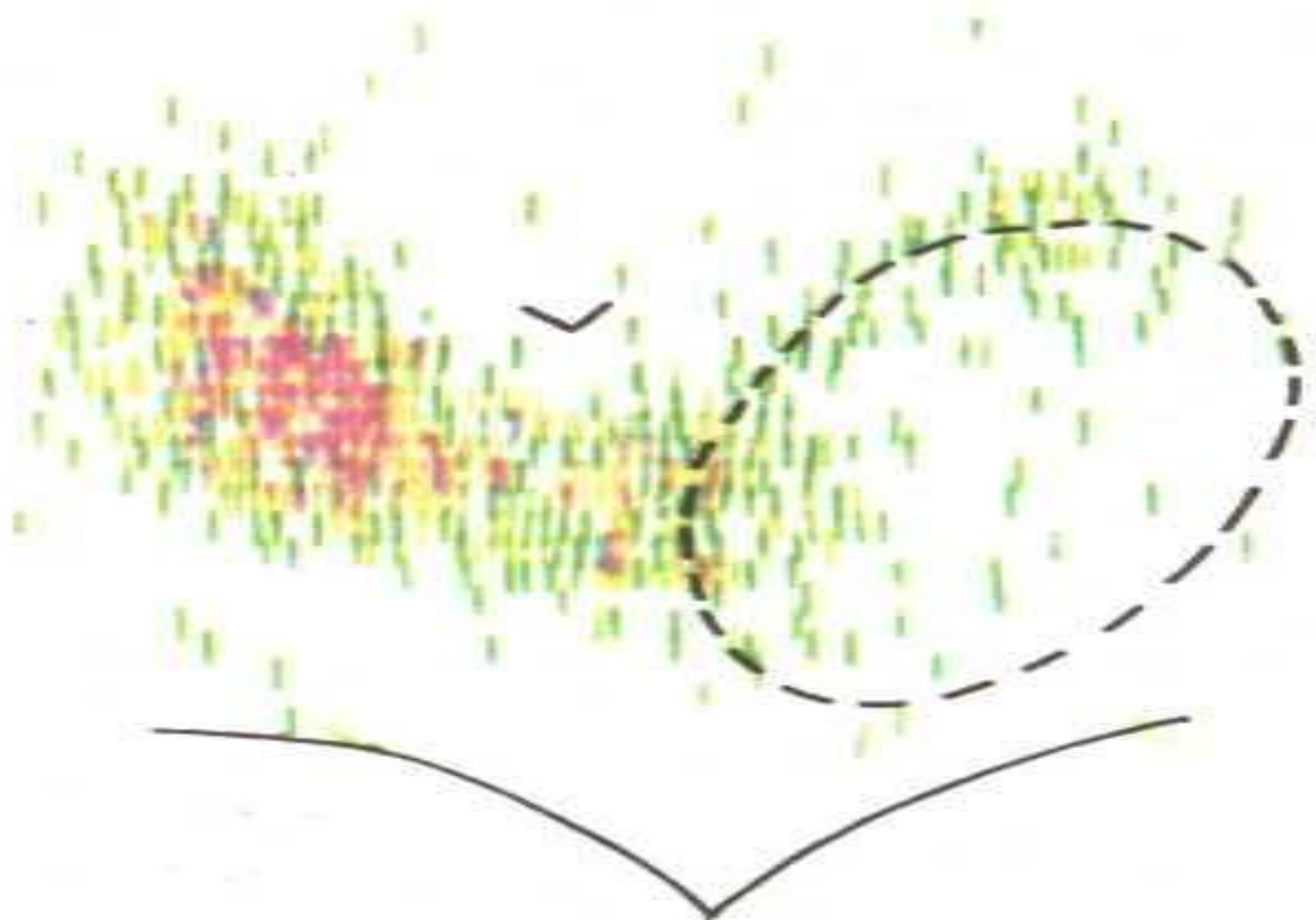
- По сканограмме нельзя точно определить доброкачественную или злокачественную природу узлового зоба.
- Для этих целей применяется – **Термография**, регистрирующая температуру над соответствующим узлом или опухолью.
- Злокачественная опухоль вследствие более активных обменных процессов имеет более высокую температуру (инфракрасное излучение) по сравнению с остальной тканью щитовидной железы.



- Наряду с определением поглощения радиоактивного йода провод. сканирование щит. ж., кот. можно сочетать с пробой с трийодтиронином.
- Угнетение поглощения радиоактивного йода после приема ТЗ исключ. диагноз диф. токсического зоба.

Сканограмма
щитовидной железы при
аутоиммунном тироидите

Сканограмма при раке щитовидной железы



- Наличие «холодного» узла в щитовидной железе, который плохо поглощает радиоактивный йод

Республиканский онкологический диспансер

ЛАБОРАТОРИЯ

РАДИОИЗОТОПНОЙ ДИАГНОСТИКИ


г. Орджоникидзе, ул. Зортова, 2, тел. 3-47-06

СКЕНОГРАММА

щитовидной железы с йодом 131

доза 100 МБК 0,5 ЛН _____ бэр

Ф. И. О. Тасиева И Р
№ _____ Дата исследования 21/05 90г История болезни № 115
Возраст 35 Адрес (отд) _____ Леч. врач _____



ЗАКЛЮЧЕНИЕ: Положение щитовидной железы, обил. з. м. о.,
размер и форма неизм. Накопление изотопа равномерное в правой
доле и неоднородное в левой доле, неоднородное
Врач-радиолог Томисев