

**Тема: Методы обследования
пациентов и основы
диагностики окклюзионных
нарушений. Окклюзиограммы.
Выявление и характеристика
суперконтактов. Анализ
моделей челюстей.
Рентгенологические методы
исследования. Аппаратурная
функциональная
диагностика.**

Комплексное исследование зубочелюстной системы пациента необходимо для постановки правильного диагноза и выбора плана и метода его лечения. Вид смыкания зубных рядов может быть один и тот же, а причины, приводящие к этой аномалии, могут быть разные. Отсюда и план лечения будет индивидуальным. В основе аномалии окклюзии зубных рядов лежат аномалии зубов, зубных рядов, апикальных базисов челюстей, аномалии челюстей, которые в итоге приводят к нарушению эстетики лица, а также к функциональному расстройству мышц челюстно-лицевой области.

*В ортопедии используются как **клинические**, так и **специальные** (дополнительные) методы диагностики.*

-Клиническое обследование включает в себя опрос (сбор анамнеза), осмотр лица, осмотр полости рта.

Осмотр лица пациента позволяет оценить:

- Лицевые признаки*
- Симметричность левой и правой половин лица*
- Пропорциональность лица*
- Профиль лица.*

При осмотре полости рта проводится:

- Осмотр зубов (заполняется зубная формула)**
- Осмотр зубных рядов, альвеолярных отростков**
- Определение прикуса (окклюзии зубных рядов)**
- Оценка расположения уздечек верхней и нижней губ, языка**
- Оценка расположения и размера языка**
- Изучение конфигурации неба.**

К специальным методам обследования больных с зубочелюстными аномалиями относятся:

- гипсовые модели челюстей (индексы Пона, Снагиной, Коргхауса и др.),*
- графические методы диагностики (диаграмма Хаулея-Гербера-Гербста и др.),*
- рентгенологические методы обследования (внутри- и внеротовые методы рентгенографии),*
- методы исследования (электромиография, миотонометрия, артрофонография, аксиография, а также ЭОД, периотестометрия и др.),*
- кефалометрические методы исследования.*

Изучение диагностических моделей челюстей.

Диагностические модели отливают из высокопрочного гипса. На моделях отмечают номер истории болезни, Ф.И.О.больного, а также дату снятия оттиска. Такие модели являются одновременно диагностическими и контрольными. Изучение моделей проводят в трех взаимно перпендикулярных плоскостях: сагиттальной, окклюзионной, туберальной (фронтальной) и соответствующих им направлениях: сагиттальном, трансверсальном и вертикальном.

Сагиттальные измерения (производятся по отношению к фронтальной плоскости). Саггитальное соотношение боковых зубов в положении центральной окклюзии обычно отмечается на моделях вертикальными черточками, проходящими через середину переднего щечного бугорка верхнего шестого зуба. Согласно классификации **Энгля** мы можем определить нейтральное соотношение зубных рядов (1-й класс), дистальный прикус (2-й класс), мезиальный прикус (3 класс).

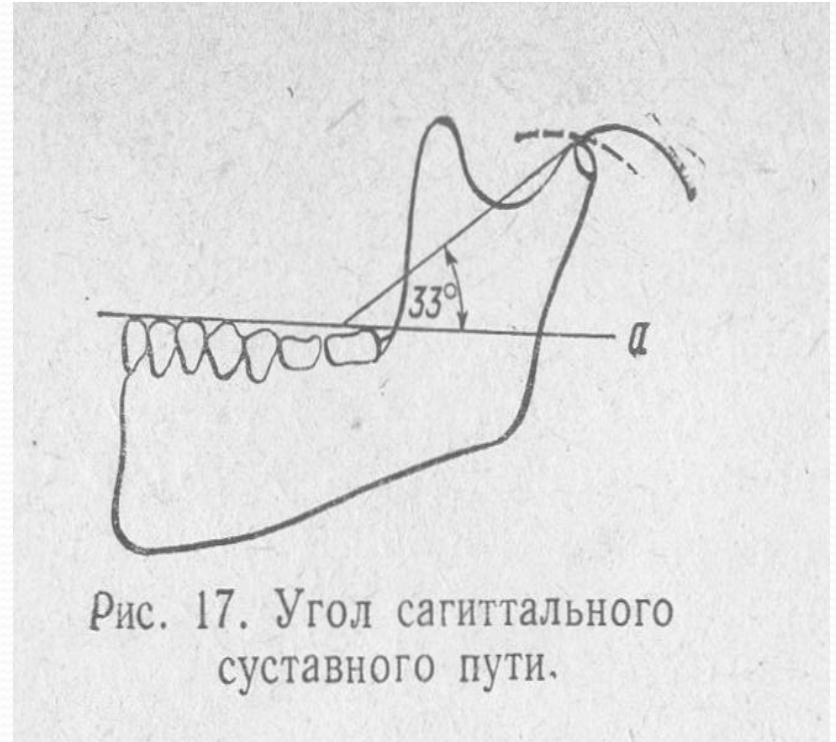
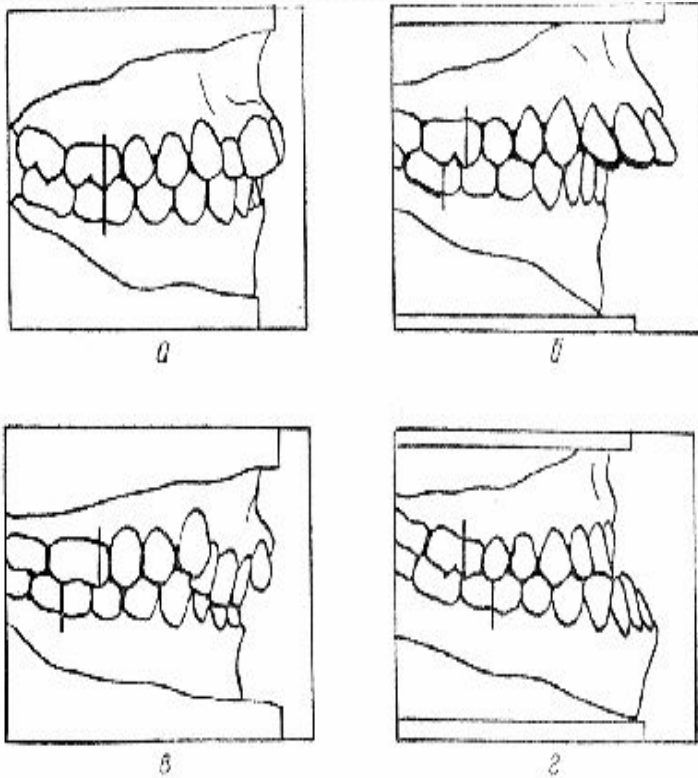
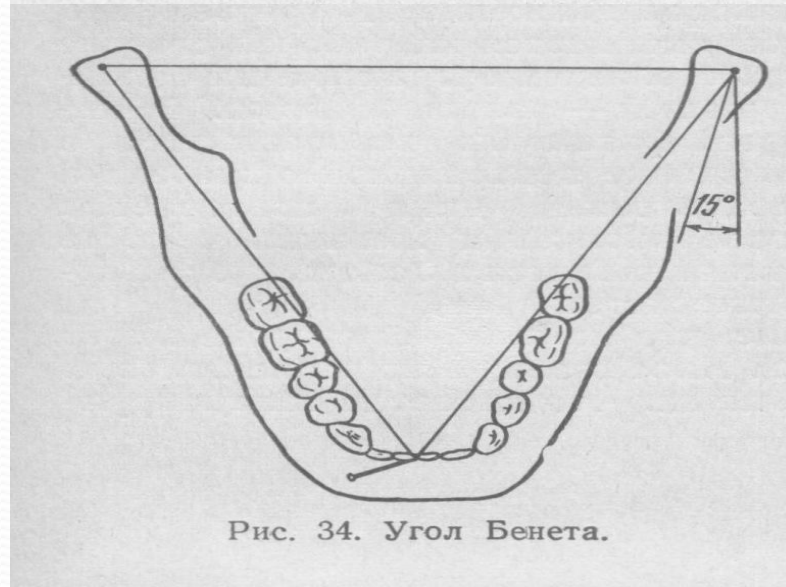
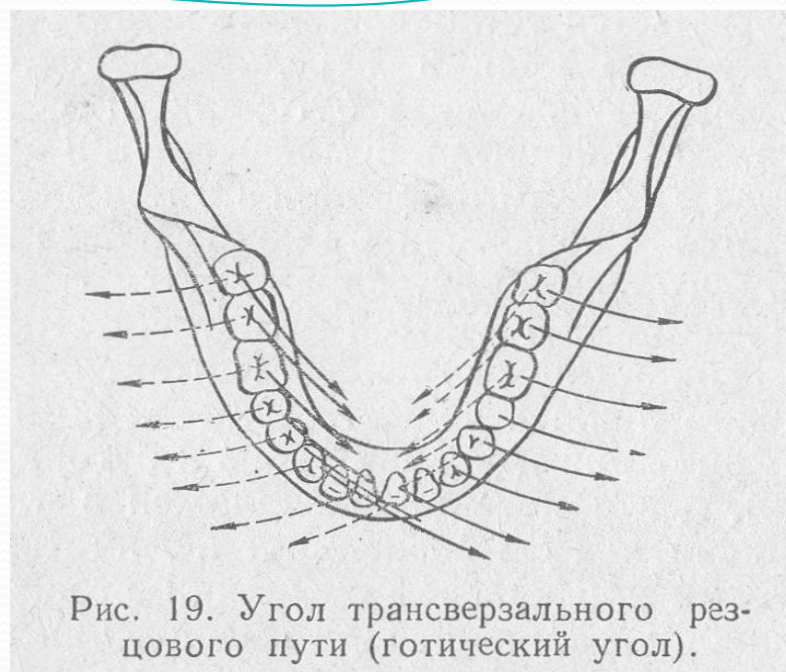
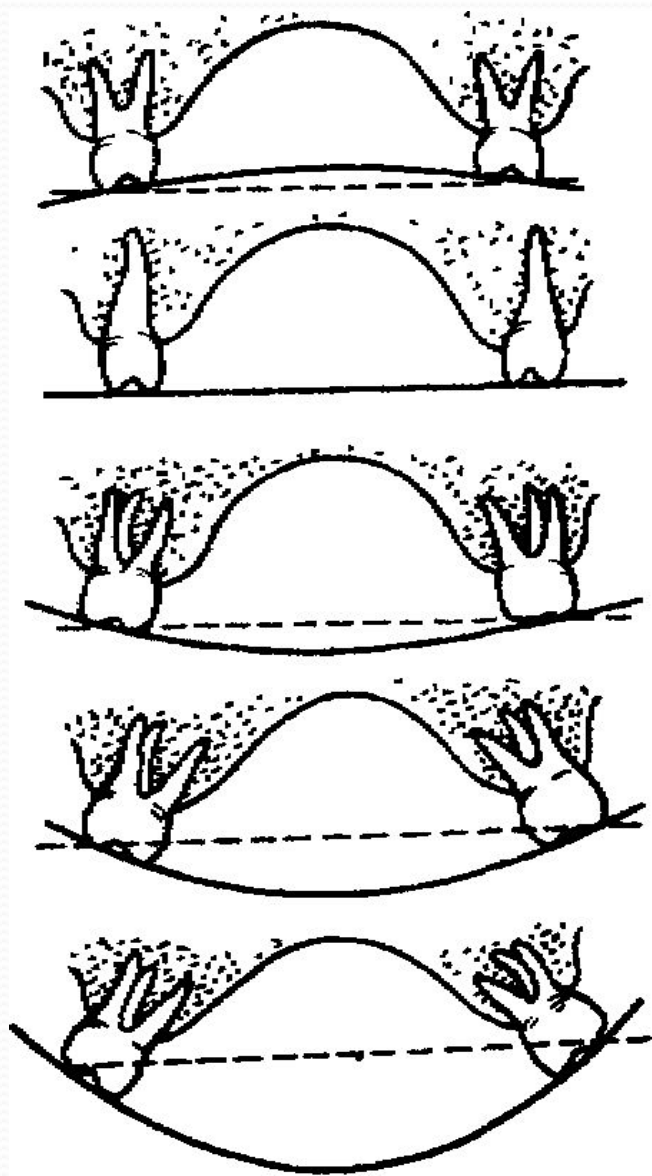


Рис. 17. Угол сагиттального суставного пути.

Рис. 16. Классификация прикуса по Энглю: а - нейтральный прикус (I класс); б - дистальный прикус (II класс - I подкласс); в - дистальный прикус (II класс - II подкласс); г - мезиальный прикус (III класс).

Трансверзальные измерения (отклонения по отношению к сагиттальной плоскости). Трансверзальные отклонения во фронтальном участке определяются, исходя из совпадения или несовпадения срединной линии между центральными резцами верхней и нижней челюсти. Причиной этих отклонений может быть латеральное смещение верхних или нижних резцов по отношению к сагиттальной плоскости (адентия, сверхкомплектные зубы, раннее удаление).



Вертикальные измерения проводятся по отношению к горизонтальной плоскости. Модель держат перед собой на уровне глаз так, чтобы воображаемая окклюзионная плоскость проходила горизонтально, касаясь щечных бугорков премоляров и мезиально-щечных бугорков первых моляров. Таким образом, можно определить, какие зубы располагаются выше или ниже этой плоскости. Образующееся при этой аномалии или деформации зубоальвеолярное удлинение на верхней или нижней челюсти называется по-разному, а именно инфраокклюзия и супраокклюзия соответственно. Зубоальвеолярное укорочение на верхней челюсти – супраокклюзия, то же на нижней челюсти – инфраокклюзия.

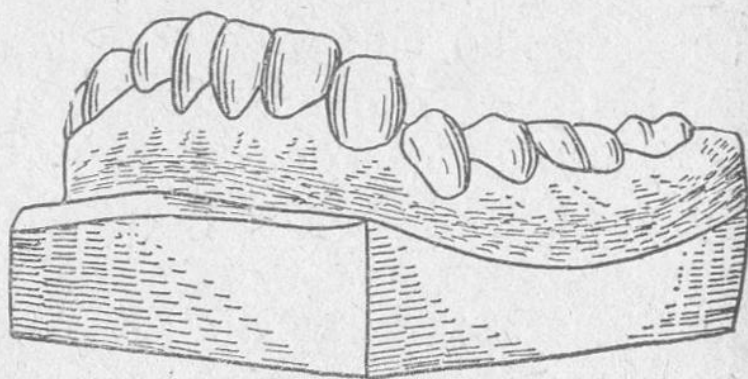


Рис. 129. Супраокклюзия фронтальных нижних зубов.

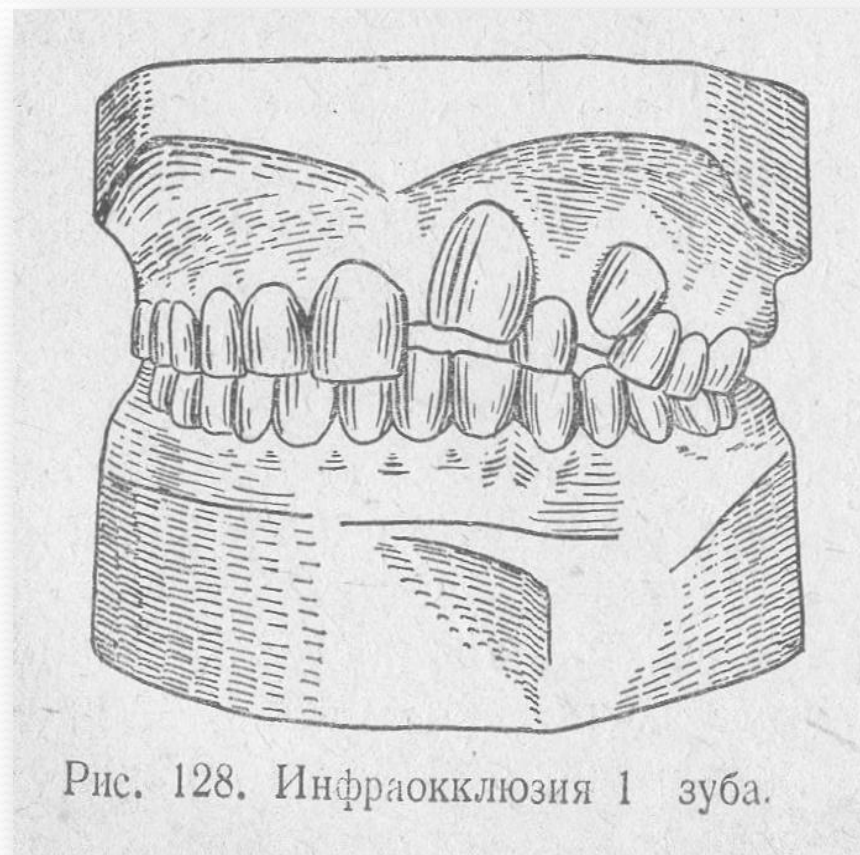


Рис. 128. Инфраокклюзия 1 зуба.

Кефалометрический метод исследования основан на закономерностях строения лицевого и мозгового отделов черепа, пропорциональности соотношения разных отделов головы и отношений их к определенным плоскостям. Изучение проводится на лице пациента, на фотографиях лица и телерентгенограммах.

Методы лечения аномалий.

Для профилактики и лечения аномалий используют различные методы:

- Биологический или функциональный*
- Ортопедический или аппаратурный*
- Аппаратурно-хирургический*
- Хирургический*

К Биологическим методам устранения аномалий относится миогимнастика, но основное ее значение – профилактика. Метод эффективен в дошкольном и школьном возрасте.

-Аппаратурный метод устранения аномалий рассчитан на применение ортодонтических аппаратов, с помощью которых удается изменить взаимоотношение зубных рядов, их форму, положение отдельных зубов или групп зубов. Этот метод наиболее эффективен в детском и юношеском возрасте.

-Аппаратурно-хирургический метод рекомендуется применять у взрослых, т.е. в возрасте, когда сроки аппаратурного лечения затягиваются либо оно неэффективно.

Хирургические методы показаны, если необходима реконструкция органа, часто с рассечением его, пластикой, что с помощью ортодонтических аппаратов сделать не удастся. Хирургическое лечение можно применять только после того, как закончится рост челюстей.

Из хирургических приемов, дополняющих ортодонтическое лечение, широкое распространение получили следующие: удаление молочных и постоянных зубов, кортикотомия, клиновидная резекция альвеолярного отростка, декортикация, ослабление межальвеолярных перегородок.

ОККЛЮЗИОГРАММА

Окклюзиограмма. Изобретение относится к медицине, а именно к ортопедической стоматологии, и может быть использовано для контроля окклюзионных соотношений зубов верхней и нижней челюсти при различных патологиях зубочелюстной системы, а также для выявления и маркировки преждевременных контактов зубов антагонистов при постановке диагноза и контроля за качеством лечения.


За прототип изобретения принят способ получения **окклюзиограммы**, включающий подбор восковой пластинки, размягчение и размещение ее между зубами верхней и нижней челюстей, смыкание зубных рядов.

Известный способ, несмотря на простоту осуществления, имеет ряд недостатков:

- способ малоинформативный, не дает возможности контроля преждевременных контактов зубов непосредственно в полости рта пациента;
- процесс переноса данных окклюзиограммы на гипсовые модели челюстей трудоемки.

Аппарат T-Scan

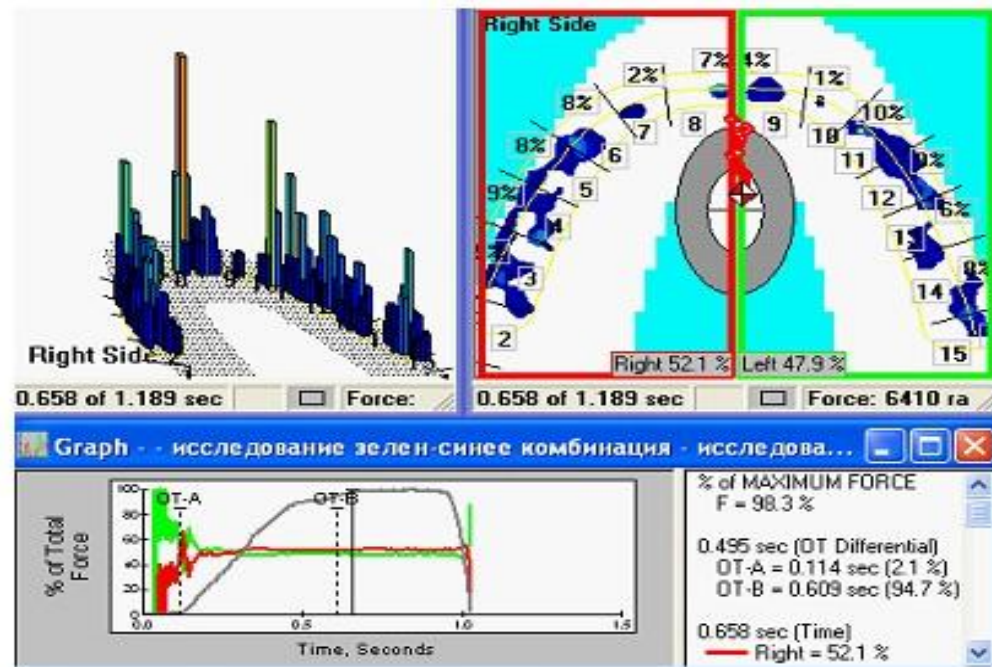
Податливость протезного ложа (K)

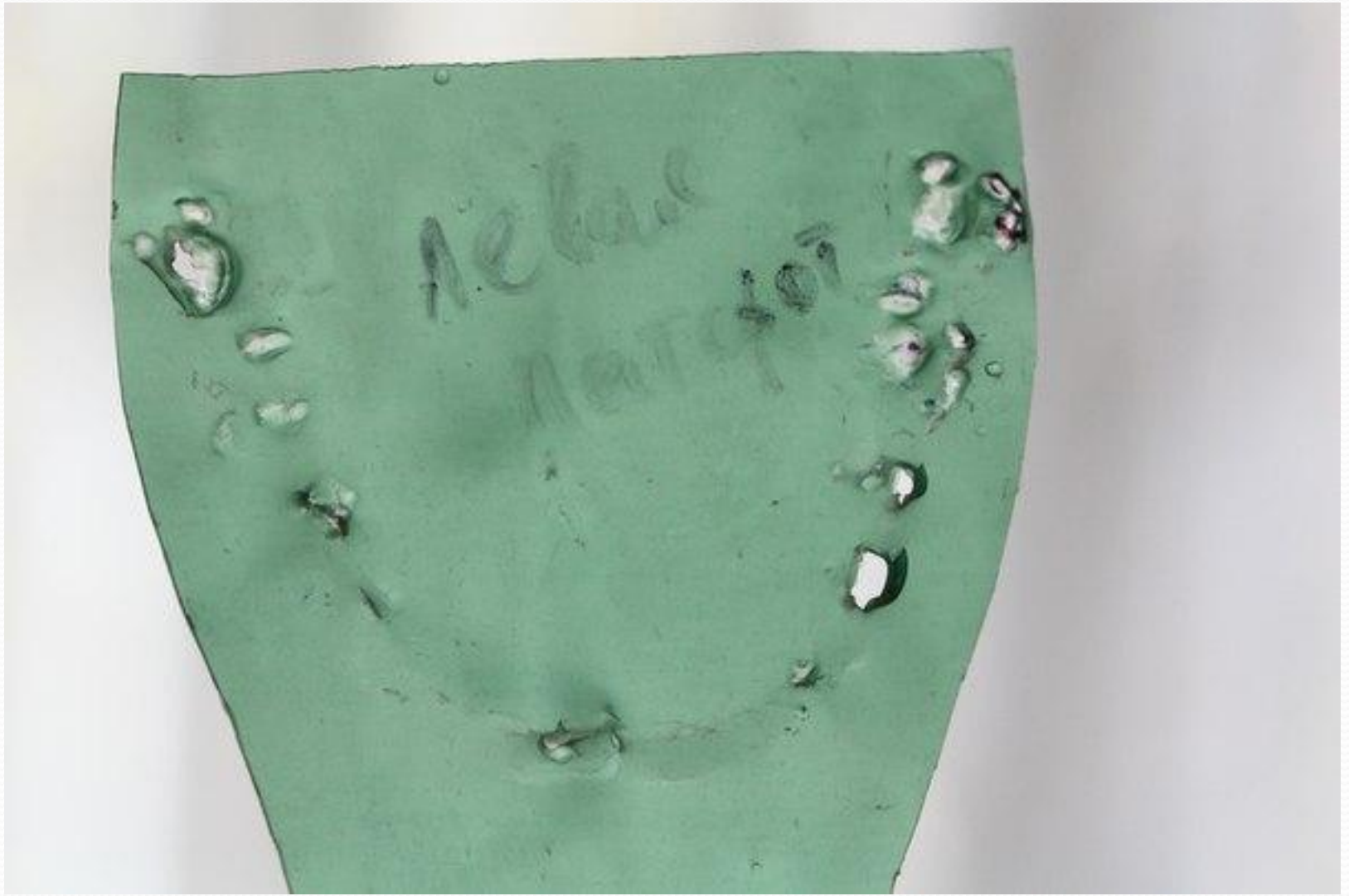


Малоподатливая
 $K \leq 0.2 \text{ мм}$

Норма
 $K \approx 0.35 \text{ мм}$

Высокоподатливая
 $K \geq 0.7 \text{ мм}$





Целью изобретения является повышение наглядности и информативности окклюзионных соотношений зубов.

Сущность способа заключается в том, что подбирают восковую пластинку, размягчают ее, складывают вдвое и между половинками пластинки помещают копировальный материал, вводят в полость рта, размещают между верхней и нижней челюстями и смыкают зубы.

Взятую пластинку воска, разогревают над пламенем спиртовки и складывают вдвое. Между половинками пластинки помещают копировальный материал, например артикуляционную копировальную бумагу. Разогревают сдвоенную пластинку воска с копировальным материалом, вводят в полость рта и укладывают между зубными рядами. Пациента просят сомкнуть зубы и получают окклюзиограмму. На местах преждевременных контактов зубов антагонистов размягченный воск прокусывается и на них остаются отпечатки от копировального материала.

Для наглядности характера смыкания зубов полученную окклюзиограмму переносят на контрольные гипсовые модели челюстей. Для этого полученную окклюзиограмму помещают между зубами моделей верхней и нижней челюстей и смыкают их. Отпечатки от копировального материала на местах преждевременного контакта зубов переходят на гипсовые зубы моделей.

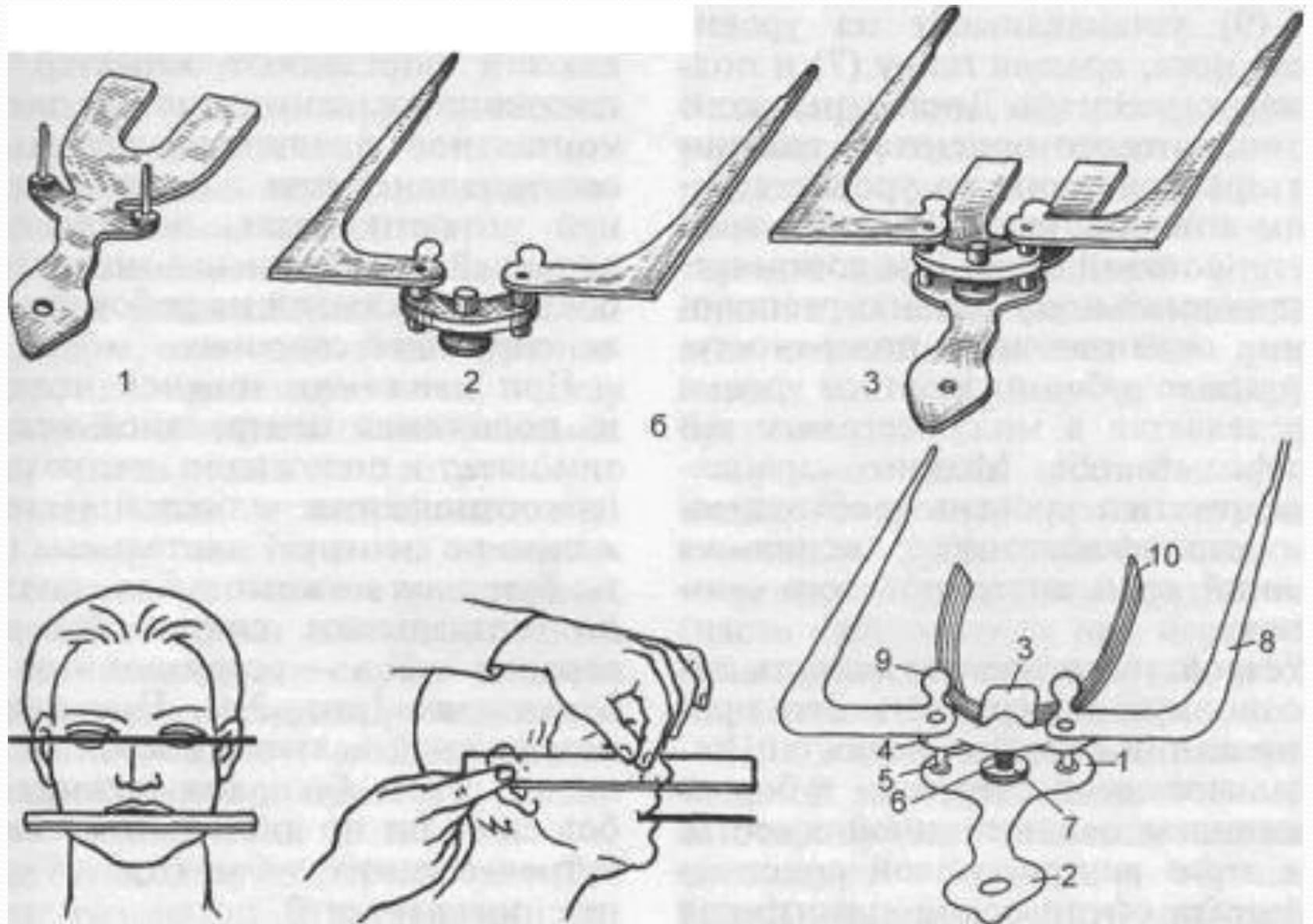
Выявление и характеристика суперокклюзии .

В положении центральной окклюзии небные бугорки верхних моляров и премоляров контактируют с центральными ямками нижних моляров и премоляров, щечные бугорки нижних боковых верхних зубов с центральными ямками верхних боковых зубов. Это обеспечивает осевую окклюзионную нагрузку зубов, исключает перегрузку пародонта, создает стабильность центральной окклюзии.

Неосевые нагрузки менее благоприятны для тканей пародонта, они вызывают в пародонте силы сжатия, тромбоз, кровоизлияния, застой венозной крови, резорбцию костной ткани.

При легком сжатии зубов в положении центральной окклюзии не должно быть контакта передних зубов, а при сильном сжатии должен быть легкий контакт.

Если клинически выявлена аномалия зубочелюстной системы, то на моделях челюстей изучают характер контактов зубных рядов в положении центральной окклюзии, особенности развития альвеолярных отростков, апикального базиса, расположение зубов, форму зубных рядов, устанавливают **трансверсальные, сагиттальные и вертикальные** отклонения положения зубов соответственно срединно-сагиттальной окклюзионной и туберальной плоскостей.



Устройство состоит из: внеротовых ориентиров, которые на лице пациента совмещают с камперовской горизонталью, и внутриротового прозрачного ориентира, на который нанесены измерительные горизонтальные линии с интервалом 1 мм. Верхний край ориентира соответствует сагиттальной окклюзионной кривой. Смещение зубов верхней челюсти ниже верхнего края ориентира характеризует вертикальную деформацию зубных рядов и определяется в миллиметрах по шкале внутреннего ориентира.

Анализ моделей челюстей.

В случае, если дисфункция сустава установлена, необходимо оценить зубные ряды, прикус и окклюзионные контакты зубов на моделях челюстей, так как клинически недоступны для визуального исследования язычные, дистальные и щечные поверхности зубов, выявляются не все суперконтакты (из-за податливости пародонта и изменения функции жевательных мышц). Без анализа диагностических моделей трудно составить план и выбрать метод лечения.

Для изготовления моделей применяют альгинатную или силиконовую слепочную массу и супергипс. Для отливки гнатостатических моделей следует использовать модельный супергипс № 4, а для гипсовки моделей в артикулятор — артикуляционный цокольный или гипс, соблюдая рекомендованные производителем пропорции порошка и воды.

С помощью моделей челюстей определяют: стабильна ли центральная окклюзия, имеется ли деформация окклюзионной поверхности и как ее устранить, где имеются суперконтакты.

При необходимости ортодонтического лечения на моделях измеряют ширину и длину зубных рядов и апикального базиса

Существует два способа анализа моделей:

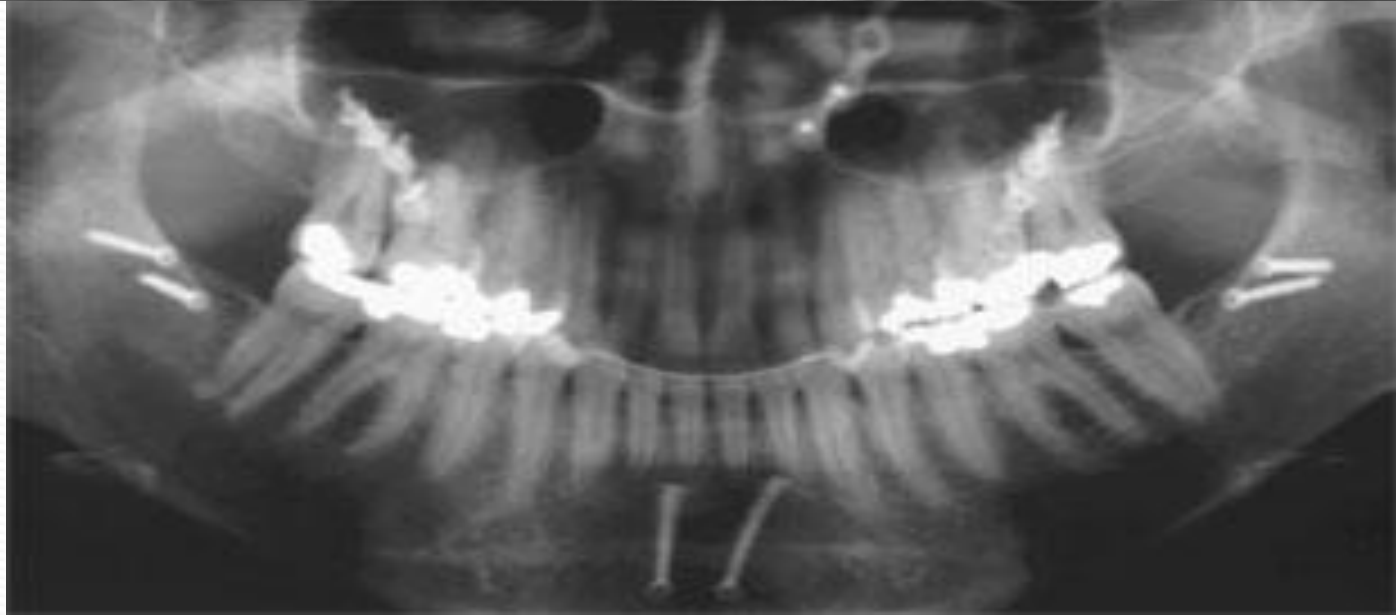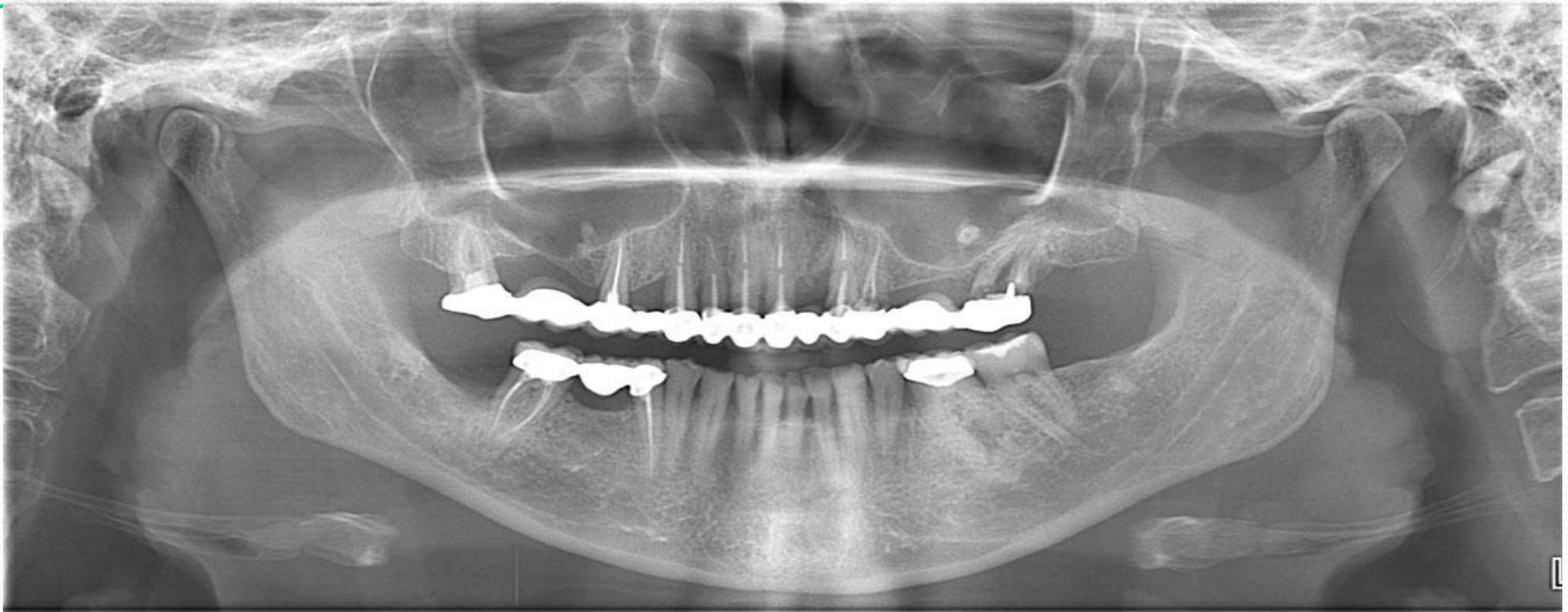1) анализ окклюзионных контактов в положении центральной, передней, боковых окклюзии и в задней контактной позиции при перемещении в руках верхней и нижней моделей при одновременном контроле таких контактов в полости рта исследуемого больного;

2) анализ окклюзионных контактов при установлении моделей в артикулятор с пространственной ориентацией этих моделей. Этот метод дает возможность изучать характер окклюзионных контактов в положении динамической окклюзии, повышает информативность изучения моделей.

Рентгенологические методы исследования

Большое значение в диагностике заболеваний височно-нижнечелюстного сустава придается рентгенологическим методам исследования.

Обзорная рентгенограмма, ортопантомография дают лишь общее представление о височно-нижнечелюстном суставе ввиду проекционных искажений и наложения других костей лицевого и мозгового черепа (скуловой дуги, пирамиды височной кости, позвонков и т.д.). Однако этот метод исследования дает возможность распознавания ряда заболеваний (вывихи, подвывихи, артрозы, переломы суставного отростка и др.).



Компьютерная томография (КТ) позволяет с высокой степенью достоверности оценивать взаимоотношения элементов сустава, костной патологии головки нижней челюсти и височной кости.

Графические методы исследования

К графическим методам исследования функции зубочелюстной системы относят:

- запись динамических движений челюсти;
- миографию (механографию, электромиографию);
- артрографию;
- реографию.

Аксиография - внеротовая регистрация движений нижней челюсти, позволяет записывать траекторию перемещения трансверзальной шарнирной оси височно-нижнечелюстного сустава при движениях нижней челюсти. Обследование проводят с помощью аксиографа - прибора механического или электронного для проведения исследований и получения аксиограмм в трех взаимно перпендикулярных плоскостях (рис. 1-3).

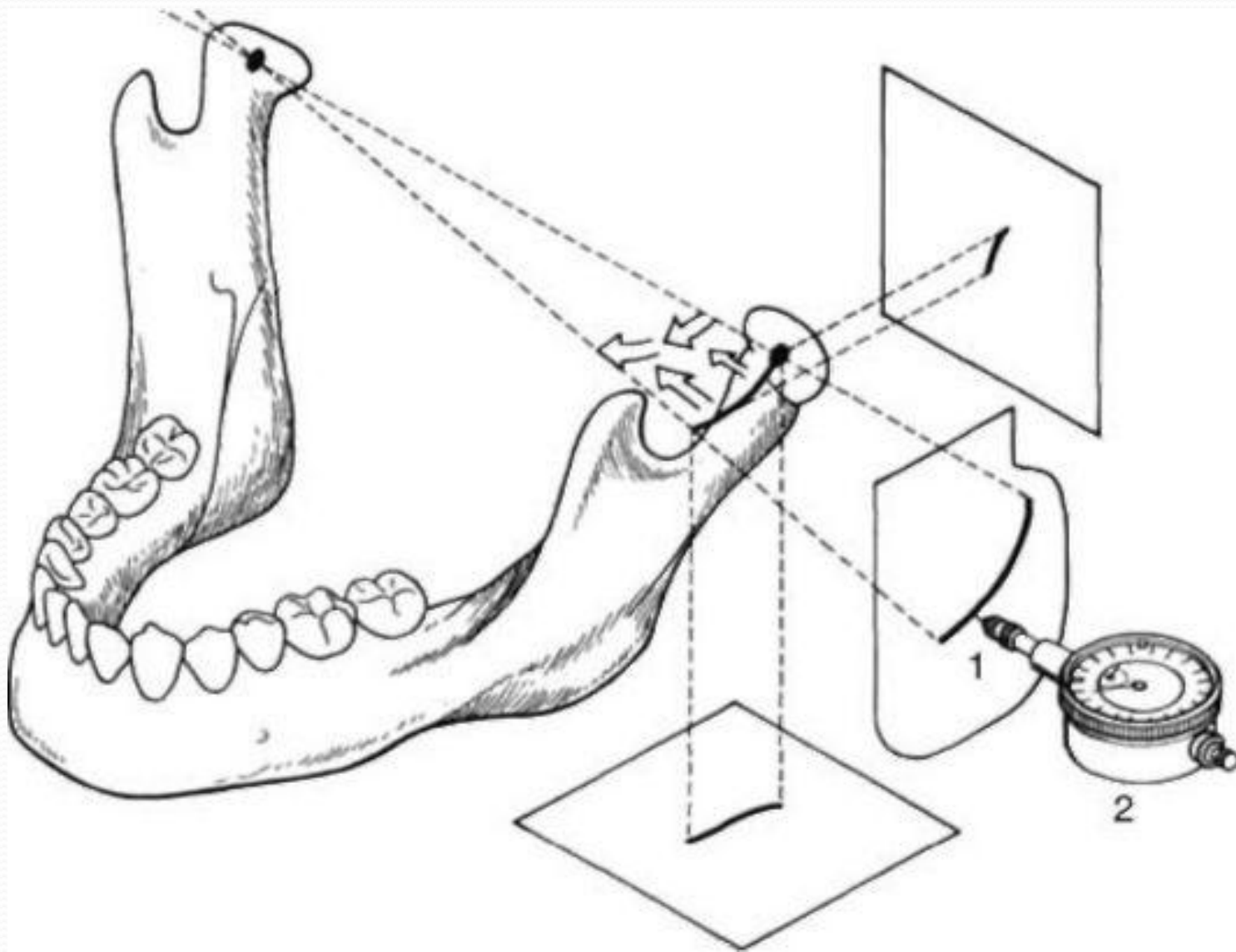
Аксиографию используют:

- для определения функции височно-нижнечелюстного сустава;*
- для диагностики внутренних нарушений височно-нижнечелюстного сустава;*
- в качестве дополнительного метода диагностики, если предварительное лечение суставных нарушений оказалось неэффективным;*
- перед оперативными вмешательствами на челюстях, особенно в тех случаях, когда после него должно быть проведено ортодонтическое лечение.*

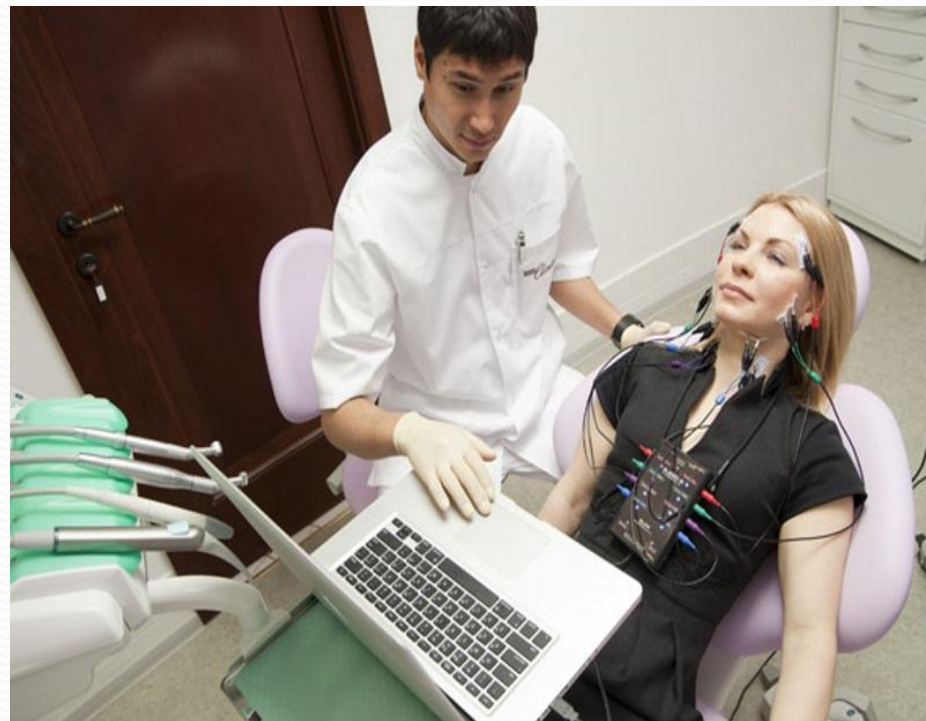
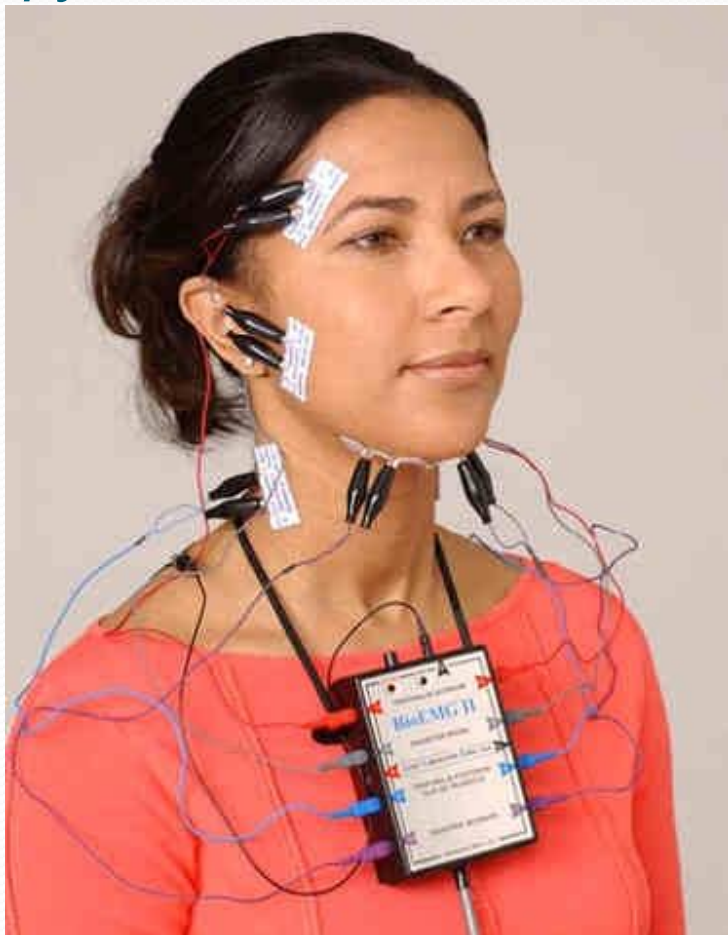Метод аксиографии позволяет:

- документировать исходное состояние зубочелюстно-лицевой системы;*
- поставить диагноз до начала лечения;*
- проводить динамическое наблюдение в процессе и после лечения;*
- определить центральное соотношение челюстей.*

Схематическое изображение аксиографического исследования: 1 - траектория движения головки нижней челюсти; 2 - измерительная головка часового типа.



Электромиография (ЭМГ) - объективный метод исследования нейромышечной системы путем регистрации электрических потенциалов жевательных мышц, позволяющий оценить функциональное состояние зубочелюстной системы.



Различают 3 основных метода ЭМГ:

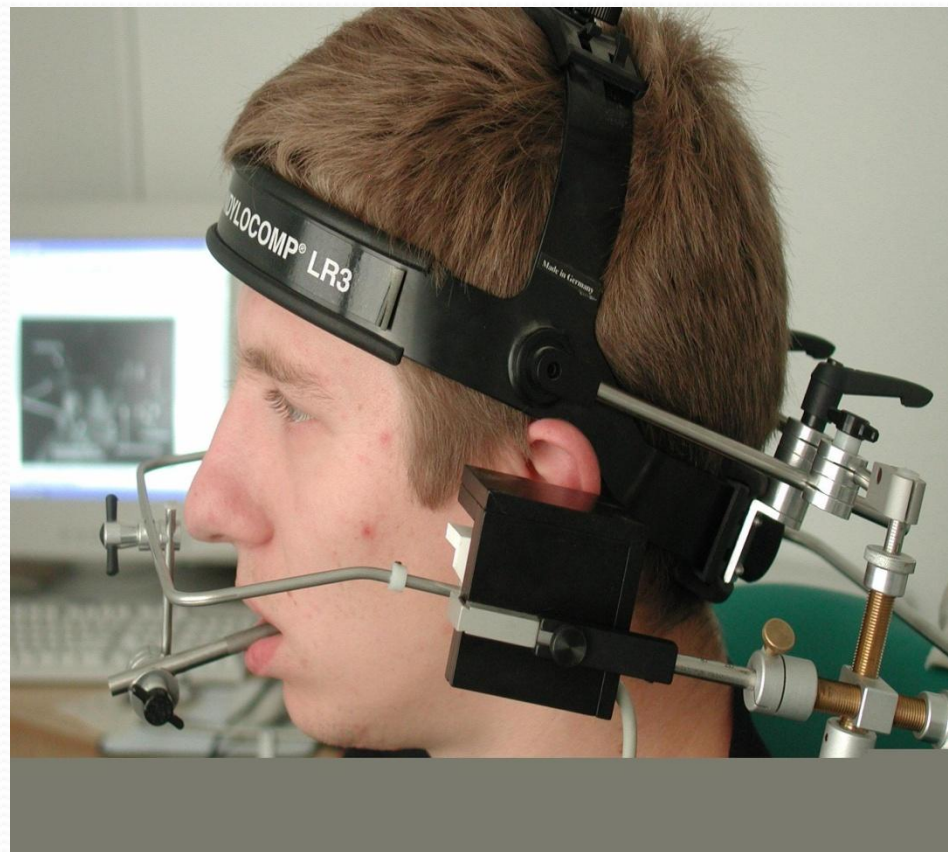
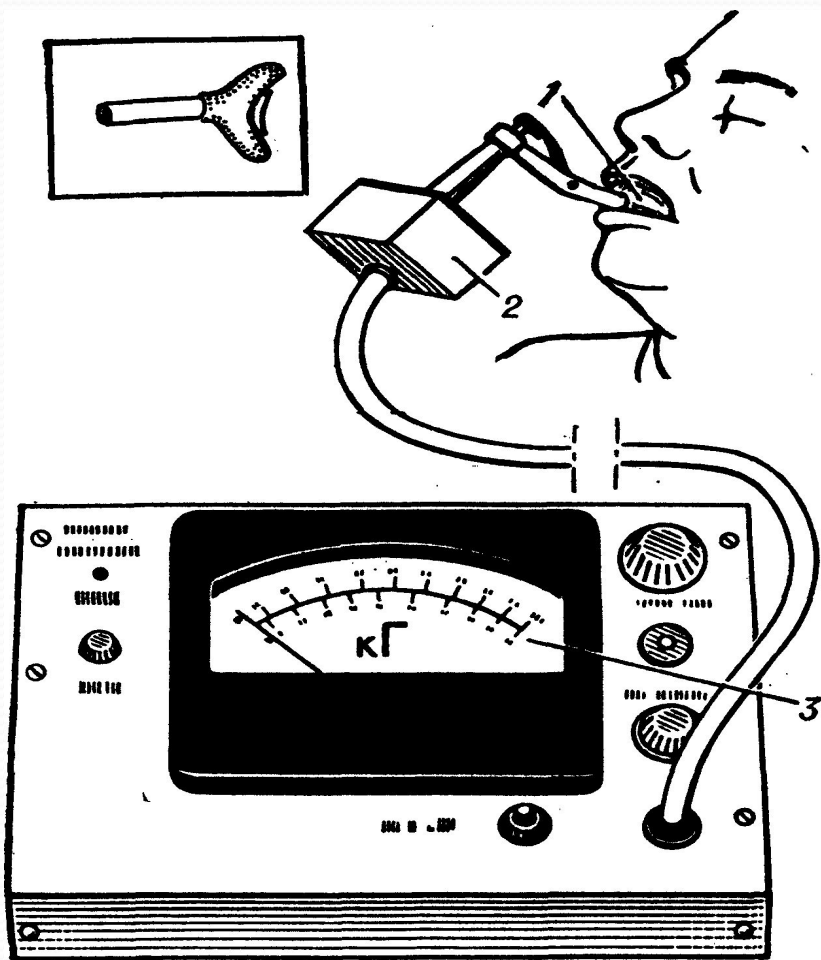
- интерференционный (поверхностный, суммарный, глобальный), при котором электроды накладывают на кожу;*
- локальный, при котором исследование проводят с применением игольчатых электродов;*
- стимуляционный, при котором проводят измерение скорости распространения электрического импульса от места его нанесения до другого участка стимулируемого нерва или иннервируемой им мышцы.*

При анализе ЭМГ определяют следующие показатели:

- среднюю амплитуду биопотенциалов;*
- количество жевательных движений в одном жевательном цикле;*
- продолжительность одного жевательного цикла;*
- время биоэлектрической активности (БЭА) и биоэлектрического покоя (БЭП) жевательной мускулатуры в фазе одного жевательного движения.*

Полученные данные сравнивают с показателями нормальной ЭМГ-активности жевательной мускулатуры.

Гнатодинамометрия, предусматривающая регистрацию усилий сжатия антагонизирующих пар зубов передней группы до появления боли в области височно-нижнечелюстного сустава, позволяет в подавляющем большинстве случаев выявить болевую дисфункцию височно-нижнечелюстного сустава и дифференцировать ее от проявлений остеохондроза шейного отдела позвоночника. Установлено, что при развитии дисфункции усилие сжатия в 2 раза уменьшается по сравнению с нормой и обычно составляет около 50 Н.



Помните!

■ Девять десятых нашего счастья зависит от здоровья.

■ Берегите здоровье!

■ Спасибо за внимание!



Выполнила: ст-ка 508 стом.ф.
БАРХАЕВА АМИНА.