

КИСЕЛЕВА ТАТЬЯНА ВЯЧЕСЛАВОВНА

**Д.м.н., профессор, профессор кафедры акушерства и
гинекологии НГМУ**

МИОМА МАТКИ

**лекция для слушателей
Факультета
Усовершенствования Врачей**





АКТУАЛЬНОСТЬ ПРОБЛЕМЫ

1. **Увеличение частоты встречаемости миом в структуре гинекологической заболеваемости, особенно в последнее десятилетие**

Частота встречаемости миомы:

- *у женщин от 30 до 35 лет – 17-20%*
- *у женщин от 35 до 40 лет - 50%*
- *у женщин после 40 лет – до 80%*



АКТУАЛЬНОСТЬ ПРОБЛЕМЫ

- 2. Ранний возраст появления миом – (нередко встречается у 18-25 летних женщин)**
- 3. Влияние на репродуктивную функцию**
- 4. Определенная сложность диагностики на начальных этапах развития**
- 5. Неправильная тактика ведения**
- 6. Высокий процент инвалидизирующих операций.**

ОПРЕДЕЛЕНИЕ МИОМЫ

***Миома матки – это
моноклональный
гормончувствительный
пролиферат, состоящий из
фенотипически измененных
гладкомышечных клеток
миометрия***

Теории происхождения клетки-предшественника миомы матки

- 1) появление дефекта клетки во время онтогенетического развития матки вследствие длительного нестабильного периода эмбриональных гладкомышечных клеток
- 2) повреждение клетки в зрелой матке

Повреждающие факторы

- Ановуляторные менструальные циклы, приводящие к гиперэстрогении
- Воспалительный процесс
- Травматическое воздействие во время медицинских манипуляций
- Очаг эндометриоза

Теории происхождения клетки-предшественника миомы матки

- Из поврежденных клеток формируются зачатки миоматозных узлов с различным потенциалом к росту

Развитие зачатков роста миомы

- 1. За счет физиологического колебания гормонов во время менструального цикла
- 2. Локальные автономные механизмы поддержания роста (локальная продукция эстрогенов из андрогенов, образование соединительной ткани)

МИОМА МАТКИ

СУБМУКОЗНАЯ

*ИНТЕРСТИЦИАЛЬНА
Я*

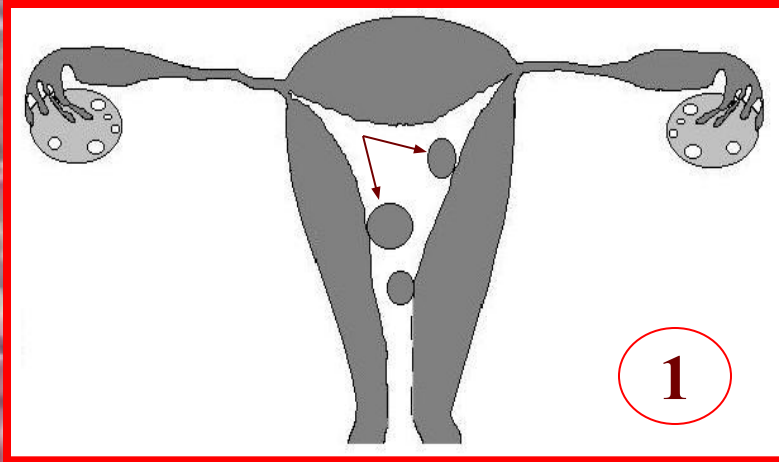
КЛАССИФИКАЦИЯ

СУБСЕРОЗНАЯ

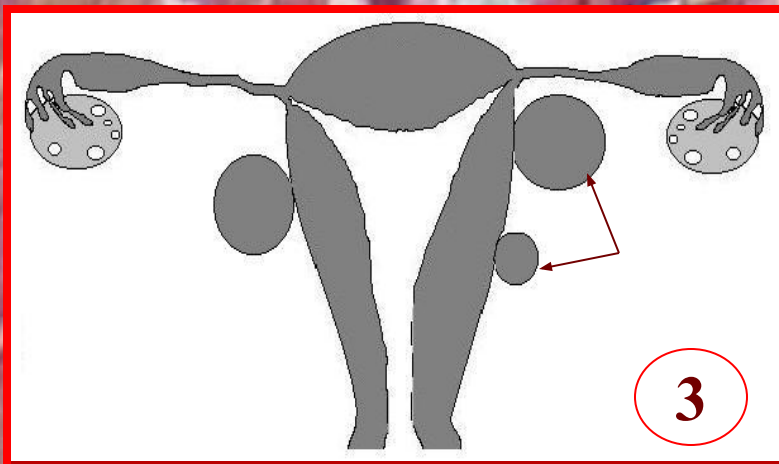
ИНТРАЛИГАМЕНТАРНАЯ



Классификация миомы

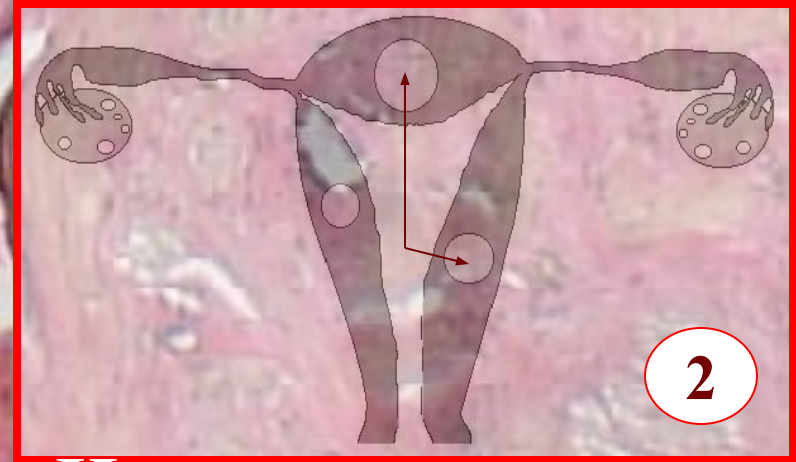


Субмукозная

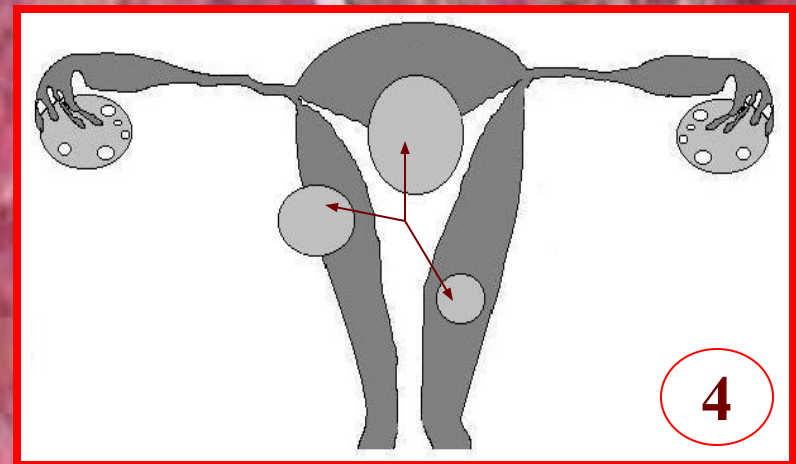


Субсерозная

5
И
Н
Т
р
а
л
и
г
а
м
е
н
т
а
р
н
а
я



Интерстициальная



Множественная

ЖАЛОБЫ

ОСМОТР

УЗИ

ГСГ

Гистероскопия

Лапароскопия

ДИАГНОСТИКА
Миомы



Н
В
!

Жалобы

- *Боли*
- *Бели*
- *Расстройства menses*
- *Бесплодие*

Жалобы

Болевой синдром

Механизм боли имеет различное происхождение в зависимости от локализации узла - от распирающей (растяжение брюшины при субсерозной и интерстициальной миомы) до схваткообразной при субмукозной локализации. Кроме того, при быстром росте возможно нарушение питания узла и сдавление соседних органов. Часто боли связаны с сопутствующими гинекологическими заболеваниями: эндометриоз, аднекит и т.д.

Жалобы

Бели

Субмукозные миоматозные узлы могут сопровождаться «ихорозными» белями.

При интерстициальных миомах больших размеров наблюдается усиление белей

Субсерозные миоматозные узлы на количество белей не влияют

Жалобы

Нарушения menses

Интерстициальная миома: нарушения менструальной функции по типу меноррагии (гиперполименорея).

Механизм меноррагий при миомах:

- Увеличивается площадь эндометрия
- Нарушается сократимость матки.

Жалобы

Нарушения menses

Субмукозная миома: ациклические кровотечения или нарушения по типу мено-, метроррагии.

Механизм:

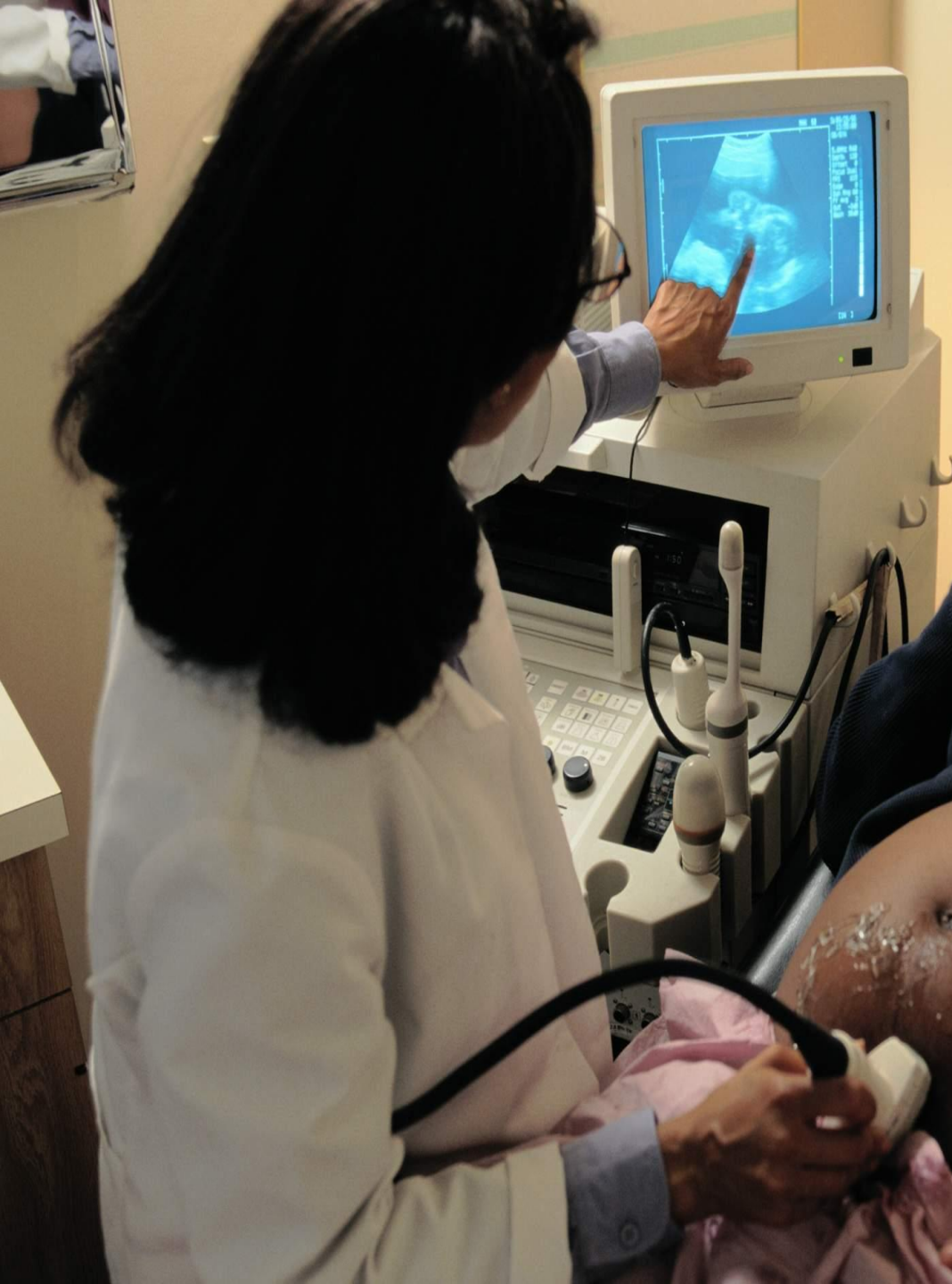Увеличивается площадь эндометрия

Ишемия эндометрия, покрывающего узел и некроз с отторжением; поскольку узел не может сокращаться, то сосуды не пережимаются

NB! Субсерозная миома: нарушения менструальной функции не характерны.

Бимануальное исследование

При интерстицио-субсерозной миоме увеличенная бугристая, безболезненная матка. Однако, при ожирении, расположении придатковых образований близко к матке, при субсерозных миоматозных узлах на ножке, исходящих из дна или ребра матки, могут возникнуть трудности в дифференциальной диагностике с образованиями придатков матки

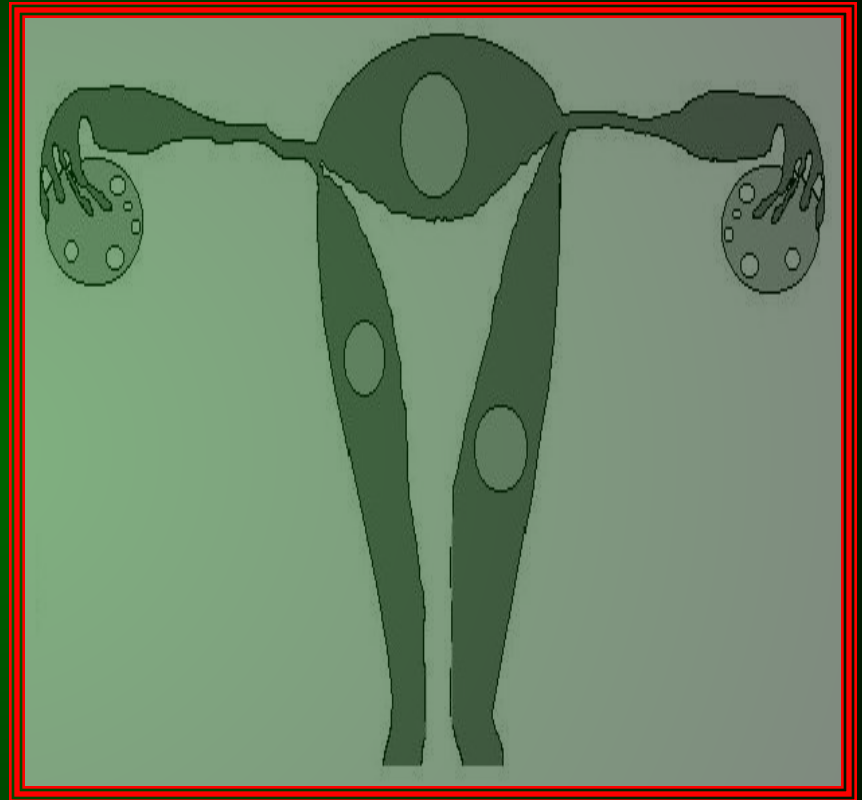
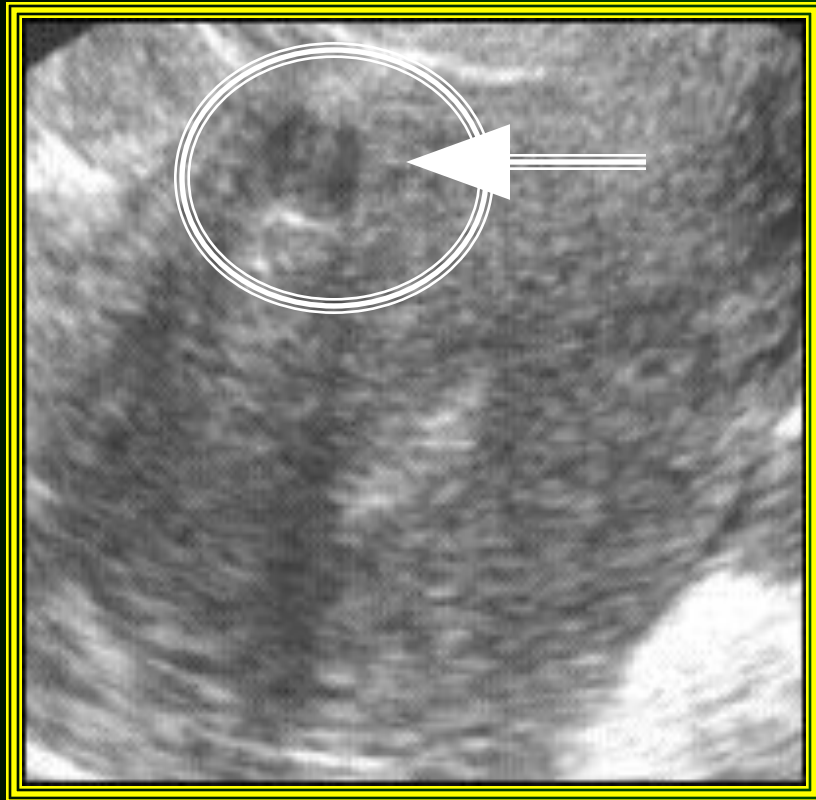


УЗ

И

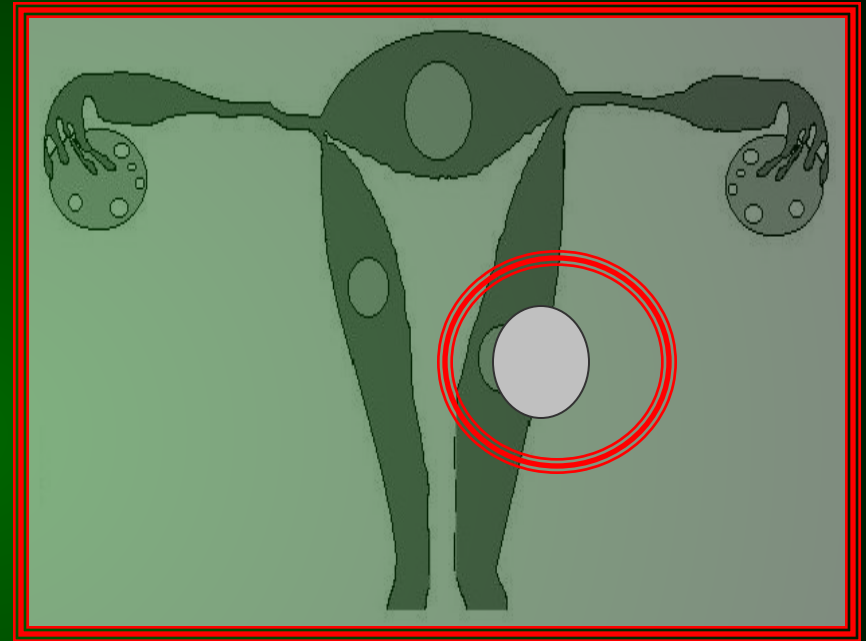
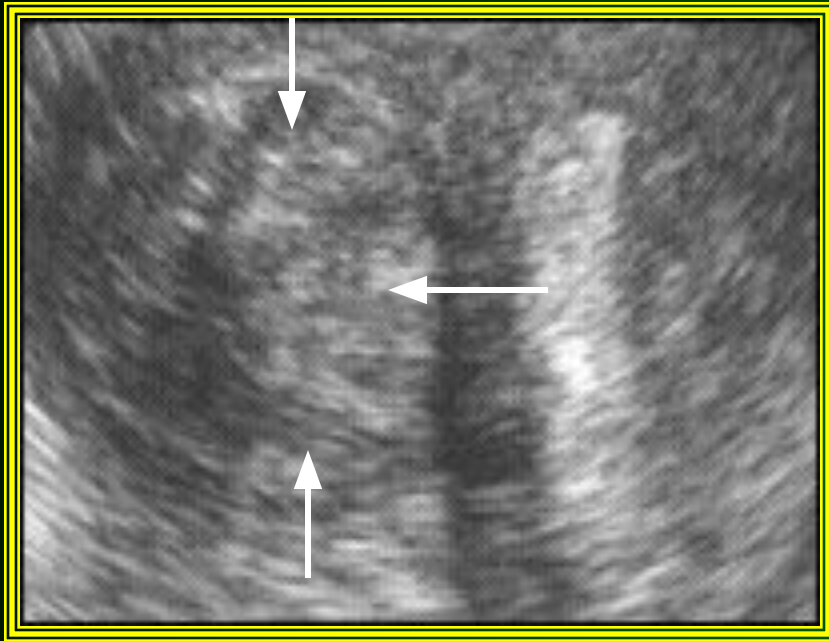
*Субсерозные и
интерстициальные
узлы хорошо
визуализируются.
Субмукозные узлы
можно
визуализировать
при
трансвагинальной
эхографии*

Интерстициальная (межмышечная) миома



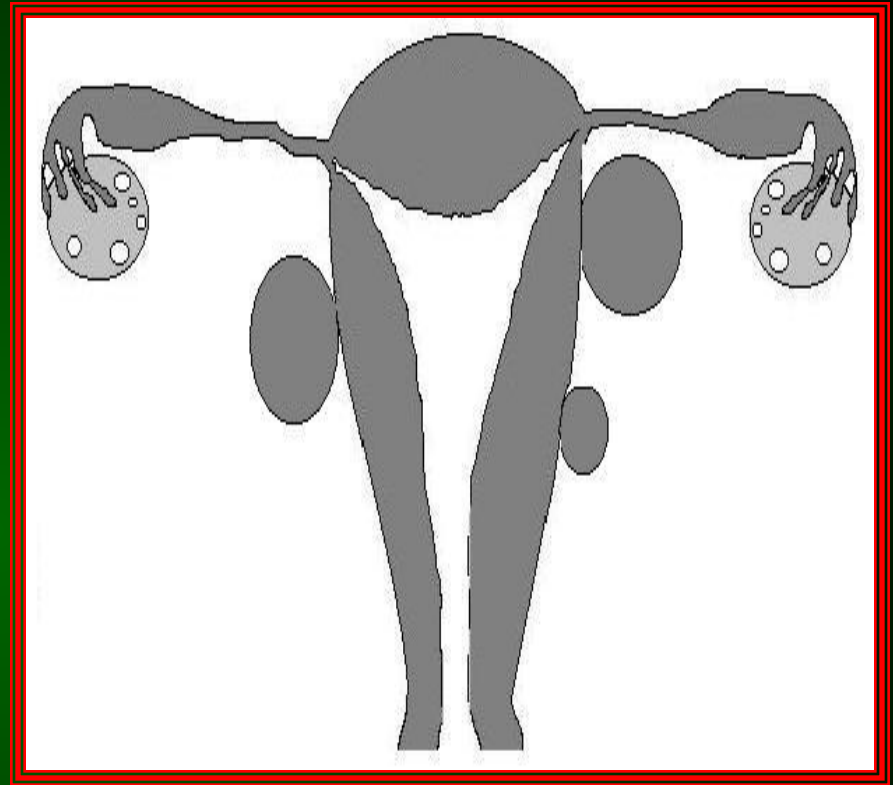
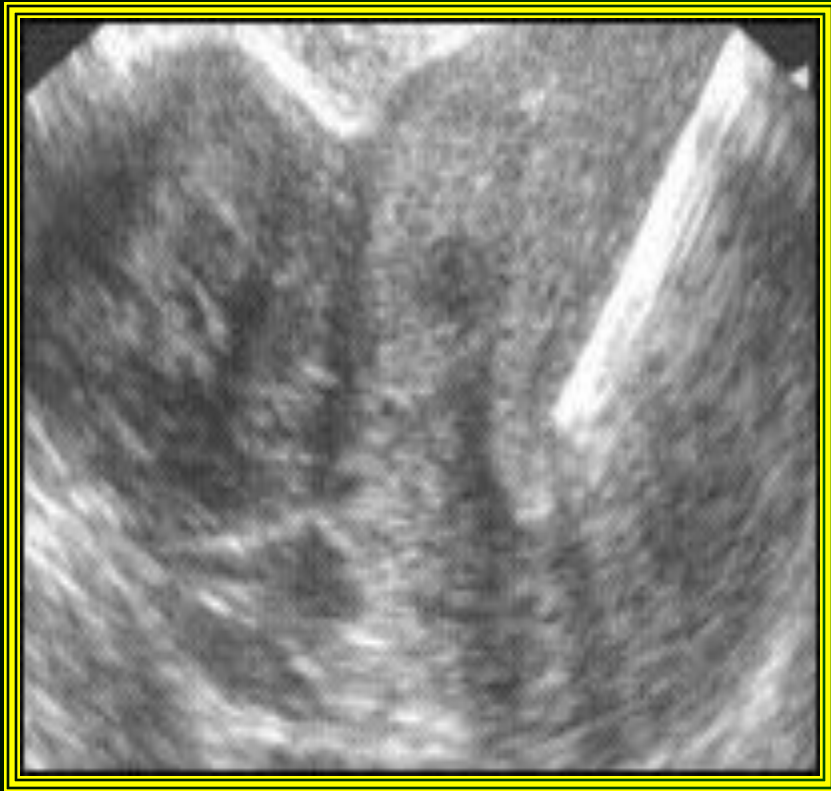Эхографически визуализируется как образование, локализованное в толще миометрия. Имеет округлую форму с ровными контурами.

Интерстицио-субсерозная миома



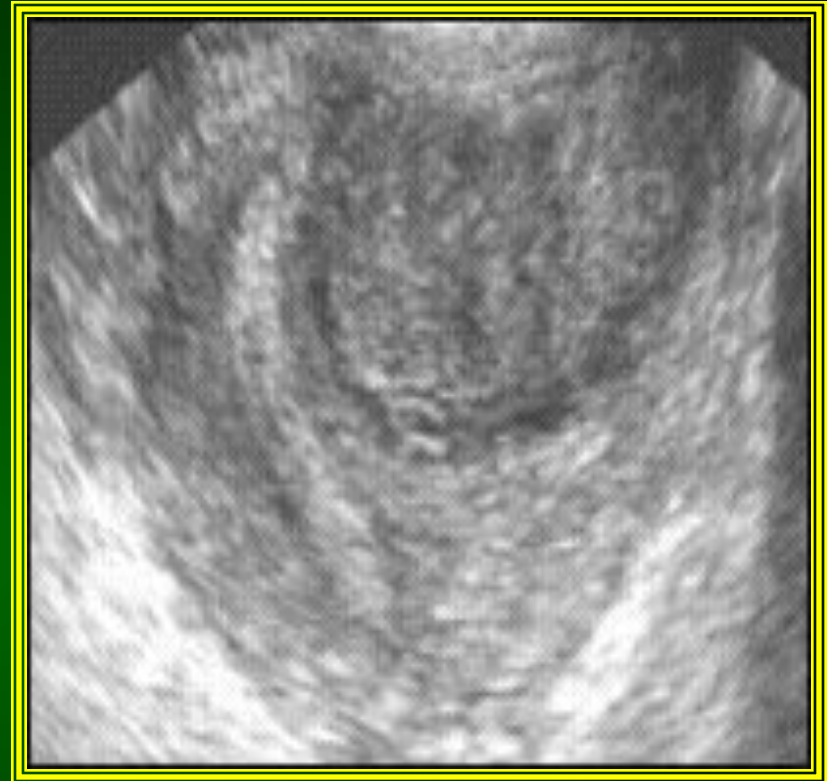
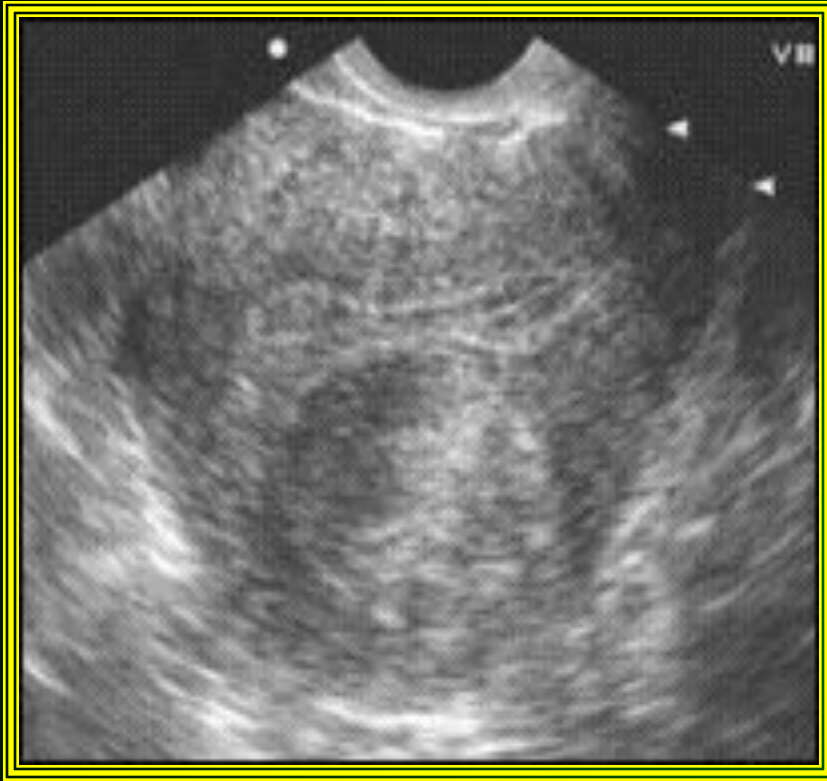
Интерстициально-субсерозная миома представляет из себя промежуточный вариант межмышечной миомы с тенденцией к наружному росту

Субсерозная миома матки



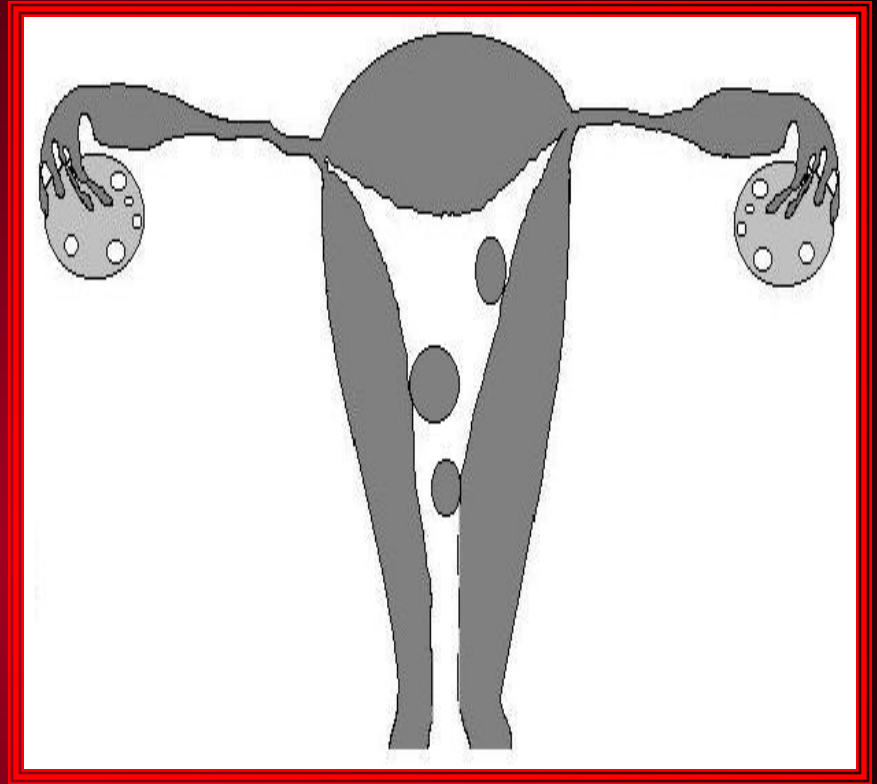
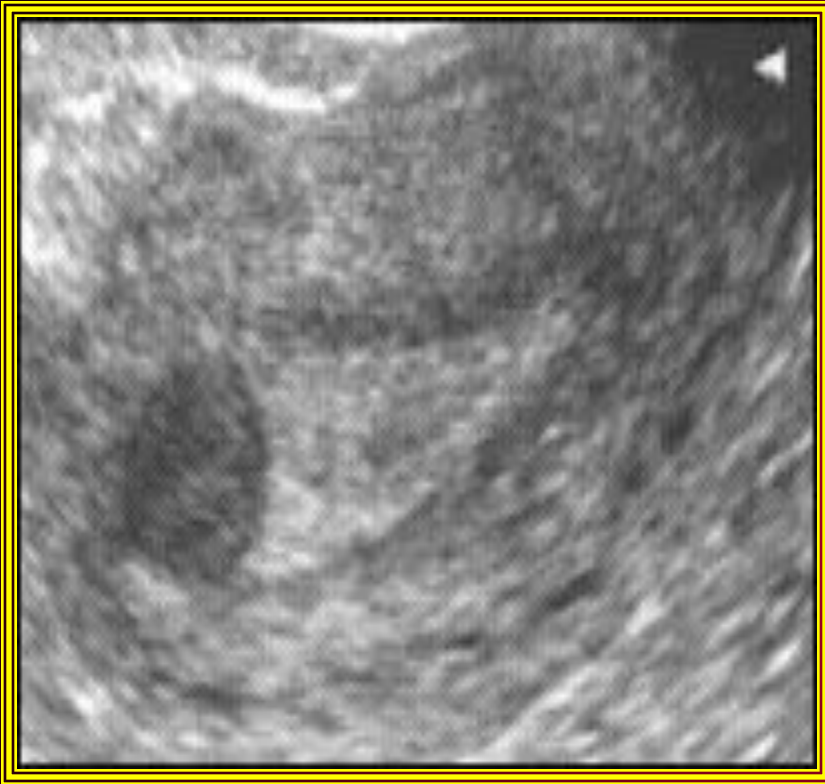Субсерозные узлы приводят к деформации наружного контура матки. Узел на узком и длинном основании (на ножке), нередко представляет диагностическую проблему ввиду значительно затрудненной дифференциации с новообразованиями яичников.

Миома с центрипетальным ростом



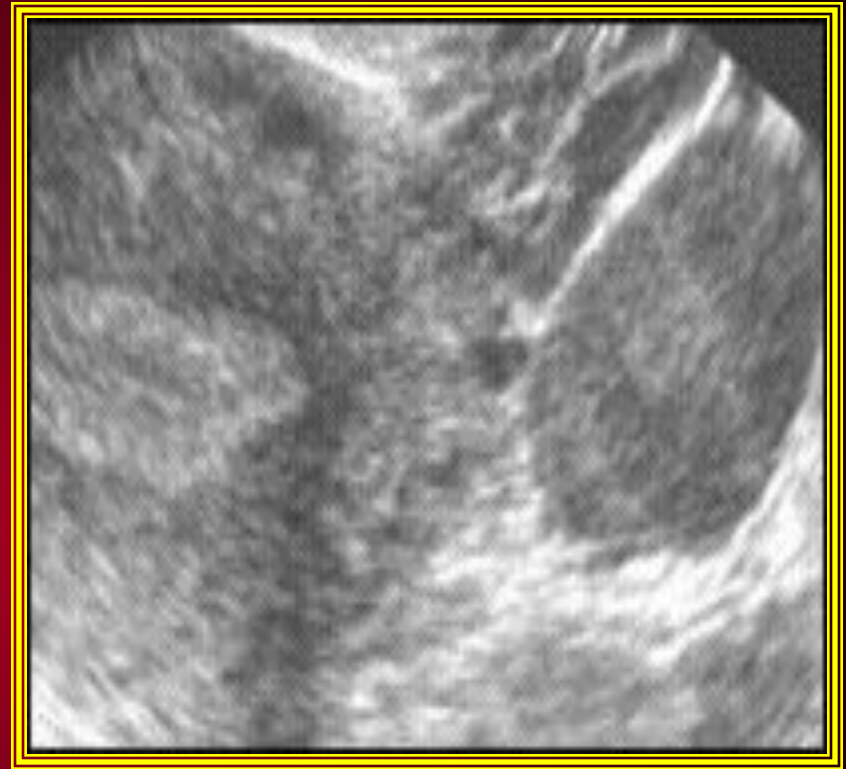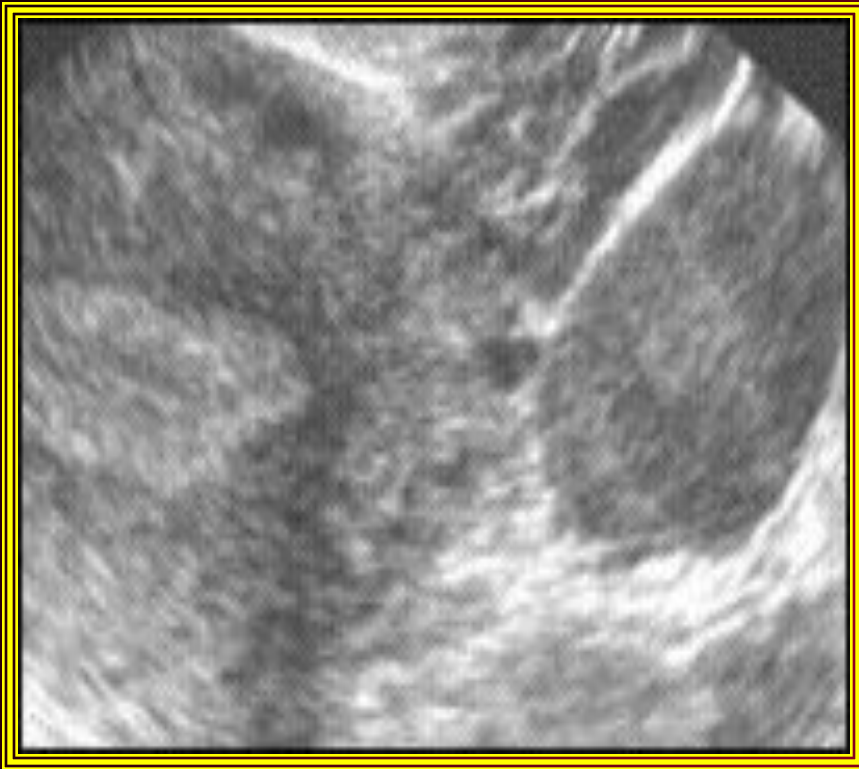Миома с центрипетальным ростом - промежуточный вариант межмышечной миомы с тенденцией к внутреннему росту. Растущий узел постепенно отклоняет в противоположную сторону и в итоге деформирует полость матки

Субмукозная миома матки



Эхографическим критерием субмукозной миомы считается деформация полости матки более, чем на половину диаметра узла. Дифференциальная диагностика проводится прежде всего с полипами эндометрия.

Интралигаментарная миома матки



Межсвязочная миома представляет диагностическую проблему ввиду значительно затрудненной дифференциации с новообразованиями яичников. В этих случаях реально помогает только визуализация обоих яичников

Зондирование матки

Субсерозная миома: изменений нет. ДГМ по зонду составляет 7-8 см;

Интерстициальная миома: увеличение полости матки;

Субмукозная миома: можно определить, но не всегда, если узел большой и исходит из передней или задней стенки матки.

Гистеросальпингография

Субсерозная миома

не помогает в постановке диагноза;

Интерстициальная миома:

указывает на увеличение полости матки;

Субмукозная миома :

*определяется деформация полости,
дефект заполнения контрастом.*

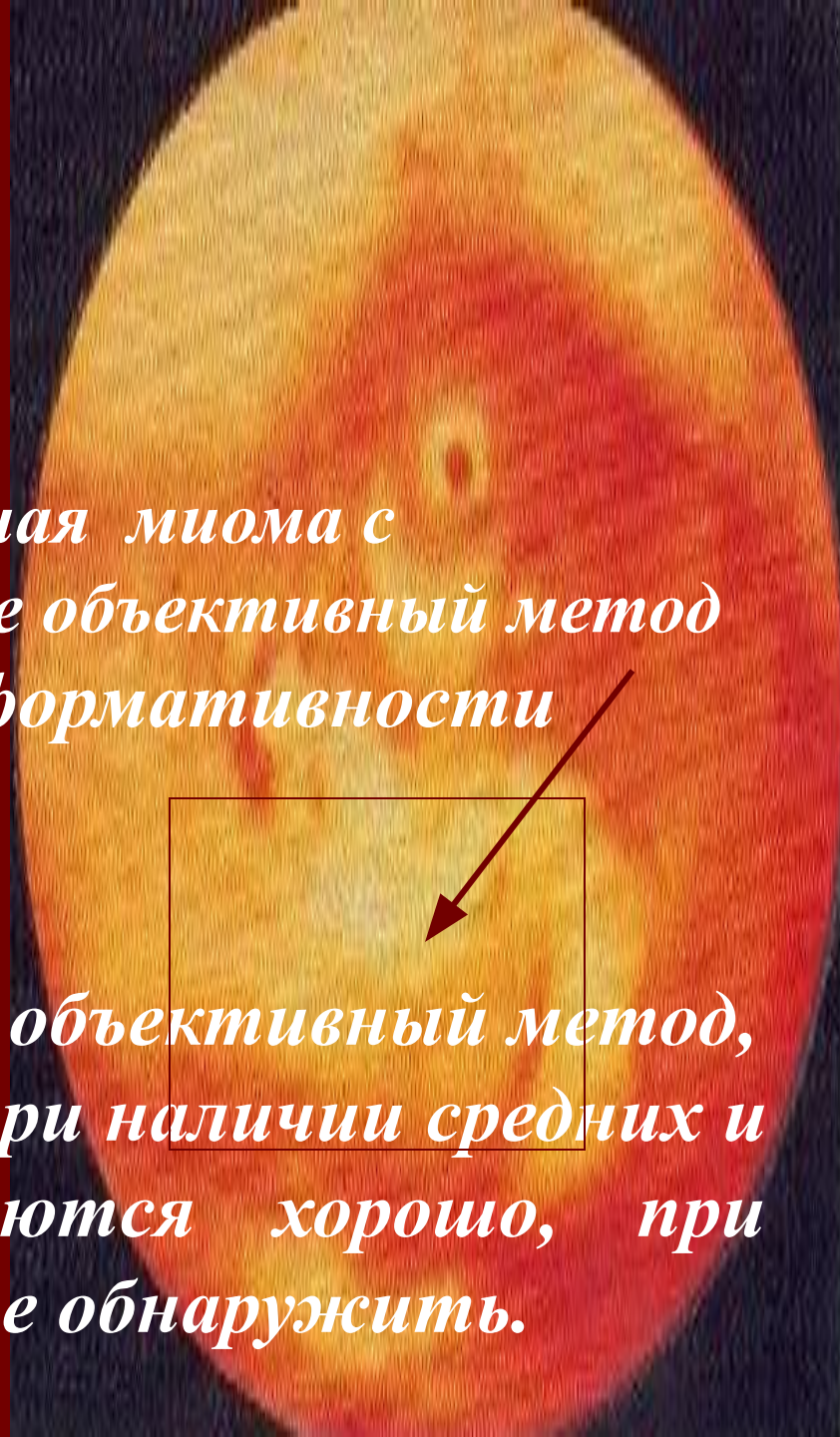
Эндоскопия:

Гистероскопия

Субмукозная и интерстициальная миома с деформацией полости: наиболее объективный метод
Субсерозная миома : нет информативности

Лапароскопия

Субсерозная миома: наиболее объективный метод,
Интерстициальная миома: при наличии средних и крупных узлов визуализируются хорошо, при небольших размерах можно не обнаружить.



Лечение миомы матки

**НЕГОРМОНАЛЬНАЯ
ТЕРАПИЯ**
(антипролиферанты)

**ГОРМОНАЛЬНАЯ
ТЕРАПИЯ**

**ЭМБОЛИЗАЦИЯ
МАТОЧНЫХ
АРТЕРИЙ**

**ХИРУРГИЧЕСКОЕ
ЛЕЧЕНИЕ**

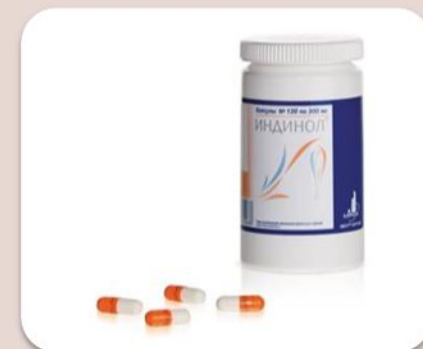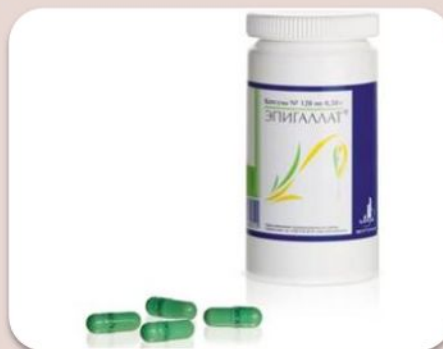ДРУГИЕ ВИДЫ ЛЕЧЕНИЯ
Санаторно –курортное

Выбор метода

Выбор метода лечения
миомы матки определяется:

- размерами узлов
- локализацией
- возрастом
- наличием симптомов
- репродуктивными планами
- наличием сопутствующих заболеваний
- благополучием пациентки
- предпочтением того или иного вида лечения

Индинол®Форто Эпигаллат® Индинол®



**Действующее
вещество
индолкарбинол
(интринол)
200мг**

**Действующее
вещество
эпигаллокатехин-
3-галлат
45 мг**

**Действующее
вещество
индол-3
карбинол
90мг**



ILMIX GROUP
ФАРМАЦЕВТИЧЕСКАЯ КОМПАНИЯ

Селективный ингибитор эстрогеновых рецепторов Индинол®Форто

Индинол® Форто – лекарственный препарат для лечения гиперпластических процессов в эстрогензависимых органах, в том числе миомы матки

Индинол® Форто - действующее вещество высокоочищенный индолкарбинол (интринол)



Формы выпуска: 200 мг №60

Рецептурная лекарственная форма

Схема приема: по 1 капсуле 2 раза в день, в течение 6 месяцев

Фармакологические свойства:

Индинол®

Нормализует
метаболизм эстрадиола

Блокирует
патологическую
пролиферацию клеток

Активирует апоптоз
опухолевых клеток
(самоуничтожение
раковых и предраковых
клеток)

Эпигалла

Тормозит рост новых
сосудов в поврежденных
участках эндометрия и
миометрия

Предотвращает процессы
инвазии пролиферирующих
клеток

Сохраняет клетки от
повреждения свободными
радикалами

В комплексном применении способствуют торможению роста миомы матки, гиперплазии эндометрия, уменьшению очагов эндометриоза, предотвращению рецидивов (повторного развития заболевания) после хирургического лечения и гормональной терапии.

Исследование проводилось с 23.12.2010

Учреждения	Главные исследователи
«Научный центр акушерства, гинекологии и периналогии»	Сметник Вера Петровна
«Российский научный центр рентгенорадиологии»	Рожкова Надежда Ивановна
« Эндокринологический Научный центр»	Андреева Елена Николаевна
«Научный центр проблем здоровья семьи и репродукции человека»	Сутурина Лариса Викторовна
Негосударственное медицинское учреждение «Лечебно-диагностический центр»	Селиванов Сергей Петрович
«Омская государственная медицинская академия»	Рудакова Елена Борисовна
Алтайский медицинский университет	Фадеева Наталья Ильинична
Санкт-Петербургская медицинская академия последипломного образования	Кулагина Наталья Владимировна
«Республиканский клинический онкологический диспансер Республики Татарстан»	Хасанов Рустем Шамильевич
«Республиканский клинический онкологический диспансер Республики Башкортостан»	Рахматуллина Ирина Робинзоновна
«Кемеровская государственная медицинская академия»	Артымук Наталья Владимировна

Препарат **ИНДИНОЛ® ФОРТО** обладает способностью:



1. Нормализовать обмен эстрогенов путем индукции активности цитохрома CYP1A1, ответственного за преимущественное образование 2-гидроксиэстрогена



2. Тормозить патологическую клеточную пролиферацию посредством блокады внутриклеточных путей передачи сигналов, поступающих от ростовых факторов (EGF, IGF) и цитокинов (TNF-α, IL-1), а также нейтрализации ядерного фактора транскрипции NF-κB



3. Индуцировать апоптоз в опухолевых и опухолеподобных клетках через систему Bax-Bcl

Консервативное лечение миомы (гормональная терапия)

**Миоматозные узлы до 2,5 см – задача:
стабилизировать рост узла**

- микродозированные оральные контрацептивы, содержащие гестагены третьего поколения (новинет, логест, жанин, мерсилон и т.д.)
- Внутриматочная гормональная система Мирена (полиэтиленовая Т-образная система, содержащая контейнер с левоноргестрелом, происходит непрерывное высвобождение 20 мкг левоноргестрела в сутки).

Консервативное лечение миомы (гормональная терапия)

Миоматозные узлы от 2,5 до 4см

- 1 этап – курс терапии индукторами регрессии миоматозных узлов
- агонисты ГнРГ (бусерелин, золадекс, люкрин-депо) – 3 месяца
 - антипрогестины (мифепристон) - 3-6 месяцев
 - селективные модуляторы рецепторов прогестерона (улипристала ацетат) – 3 месяца

Консервативное лечение миомы (гормональная терапия)

Миоматозные узлы от 2,5 до 4см

- 2 этап - микродозированные оральные контрацептивы, содержащие гестагены третьего поколения (новинет, логест, мерсилон и т.д.)
- Внутриматочная гормональная система Мирена

Лечение миомы (хирургические методы)

Единичные миоматозные узлы от 4,5см

- 1 этап – консервативная миомэктомия
- 2 этап - микродозированные оральные контрацептивы, содержащие гестагены третьего поколения (новинет, логест, жанин, мерсилон и т.д.)

Лечение миомы

**При множественной миоме
матки со средним размером
доминантного узла до 6 см**

**Самый эффективный метод –
эмболизация маточных
артерий**

Эмболизация маточных артерий

Цель – полная окклюзия сосудистого русла миоматозных узлов

1. Процедура выполняется под местной анестезией с использованием седативных препаратов
2. Доступ к маточным артериям осуществляется посредством пункции правой бедренной артерии по стандартной методике Сельдингера

Эмболизация маточных артерий

3. Катетер под флюороскопическим контролем проводится максимально дистально в левую или правую маточные артерии
4. Селективная ангиография маточной артерии
5. Введение эмболизата (частицы из поливинилалкоголя, желатиновая губка, гидрогель, микросферы)

Эмболизация маточных артерий

После эмболизации миоматозные узлы подвергаются коагуляционному некрозу, организации и склерозированию.

Процесс регрессии происходит постепенно в течение 12 месяцев и может достичь 70%.

В первые сутки при болевом синдроме используются НПВС и ненаркотические анальгетики

Лечение миомы

Субсерозные миоматозные узлы на ножке

Удаление узла лапароскопическим доступом

Субмукозные узлы

Удаление узла (гистерорезектоскопия)

ХИРУРГИЧЕСКОЕ ЛЕЧЕНИЕ МИОМЫ МАТКИ

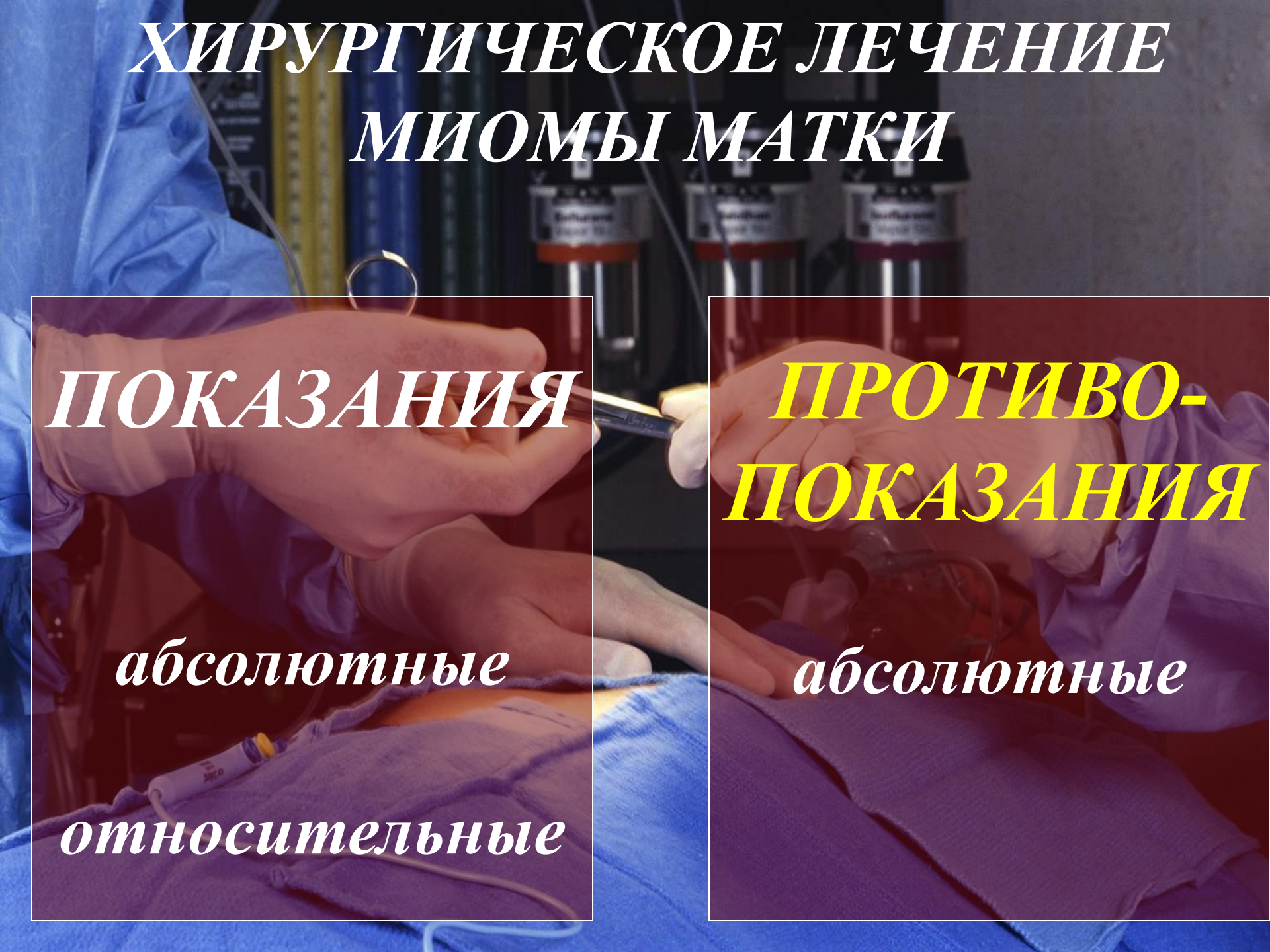ПОКАЗАНИЯ

абсолютные

относительные

*ПРОТИВО-
ПОКАЗАНИЯ*

абсолютные



ХИРУРГИЧЕСКОЕ ЛЕЧЕНИЕ МИОМЫ МАТКИ

Абсолютные показания

Подозрение на саркому матки

Некроз миоматозного узла.

Сочетание миомы и рака матки.

Сочетание миомы с истинной опухолью яичника.

Рост опухоли в менопаузе.

Рождающийся субмукозный миоматозный узел.

Большие множественные миомы - 14 недель и >

*Наличии маточных кровотечений, приводящих к
анемии - $Hb < 100$ г/л*

ХИРУРГИЧЕСКОЕ ЛЕЧЕНИЕ МИОМЫ МАТКИ

Относительные показания

Нарушение функции соседних органов

Бесплодие, если исключены другие причины

Субсерозный узел на ножке, подслизистый узел

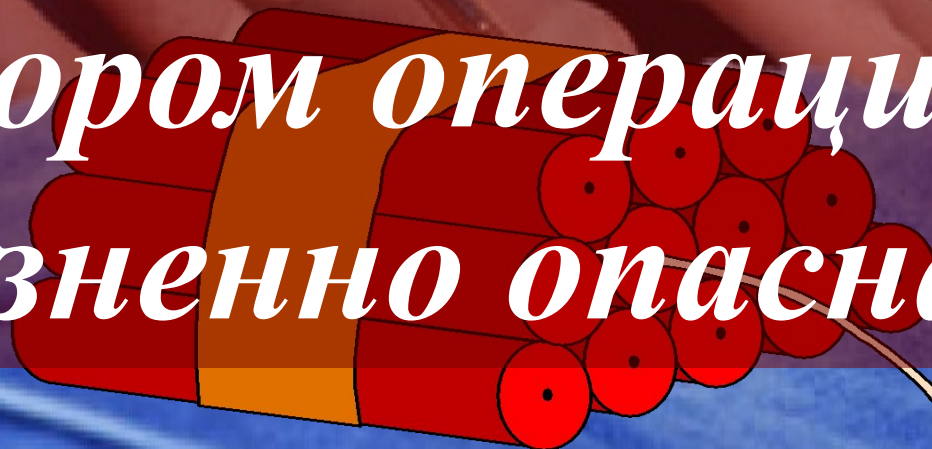*Некоторые социально-психологические мотивы:
канцерофобия, страх за свое здоровье в будущем,
чувство неполноценности.*

*Невозможность применения консервативного
лечения вследствие каких-либо объективных
причин (дорого, нет контроля и т.п.).*

ХИРУРГИЧЕСКОЕ ЛЕЧЕНИЕ МИОМЫ МАТКИ

Абсолютные противопоказания

*Состояние больной, при
котором операция
жизненно опасна*



ОБЩИЕ УСТАНОВКИ ДЛЯ ПРОВЕДЕНИЯ ОРГАНОСОХРАНЯЮЩИХ ОПЕРАЦИЙ

**Женщинам до 45 лет необходимо производить
КОНСЕРВАТИВНО-ПЛАСТИЧЕСКИЕ
операции, стараясь сохранить матку. Эти
операции не противопоказаны при наличии
субмукозных узлов и при наличии большого
количества фиброматозных узлов.**

**NB! «...от попытки выполнить консервативно-
пластическую операцию никогда не следует
отказываться...»**

По М.С.Александрову



**ОБЩИЕ УСТАНОВКИ ДЛЯ ПРОВЕДЕНИЯ
ОРГАНОСОХРАНЯЮЩИХ ОПЕРАЦИЙ**

***Женщинам в возрасте 45-50
лет при здоровой шейке матки
показана надвлагалищная
ампутация, а не простая
экстирпация матки.***

По М.С.Александрову

ОБЩИЕ УСТАНОВКИ ДЛЯ ПРОВЕДЕНИЯ ОРГАНОСОХРАНЯЮЩИХ ОПЕРАЦИЙ

*В менопаузе: при росте,
нарушении функции соседних
органов, заболевании шейки
матки - экстирпация матки без
придатков.*

*Ebene
Cloud 9*

