

Военно-медицинская академия

*Кафедра рентгенологии и
радиологии*



КТ В ДИАГНОСТИКЕ ПАТОЛОГИИ ПОЧЕК И МОЧЕТОЧНИКОВ

преподаватель

к.м.н. Мищенко Андрей Владимирович

ВРОЖДЕННЫЕ АНОМАЛИИ

- АНОМАЛИИ ГИСТИОГЕНЕЗА
- АНОМАЛИИ УДВОЕНИЯ
- АНОМАЛИИ СРАЩЕНИЯ
- АНОМАЛИИ ДИСТОПИИ
- АНОМАЛИИ СТРОЕНИЯ

АНОМАЛИИ ГИСТИОГЕНЕЗА

- АГЕНЕЗИЯ – аномалия развития, при которой имеется полное отсутствие почки с мочеточником и сосудами
- АПЛАЗИЯ – аномалия развития, при которой определяется мягкотканное образование в ложе почки
- ГИПОПЛАЗИЯ – аномалия развития, при которой почка уменьшена в размерах, но правильной и пропорциональной формы

АНОМАЛИИ УДВОЕНИЯ

- **УДВОЕНИЕ ПОЧКИ**
(полное удвоение почки) – аномалия развития, при которой определяются структуры двух отдельных почек: паренхима, чашелоханочный комплекс и сосуды
- **ДВОЙНАЯ ПОЧКА**
(неполное удвоение почки) – аномалия развития, удвоение одного или нескольких структур почек: паренхимы, чашелоханочного комплекса и сосудов

АНОМАЛИИ СРАЩЕНИЯ

- ПОДКОВОООБРАЗНАЯ ПОЧКА – аномалия сращения нижних полюсов почек с преаортальным перешейком из паренхимы и фиброзной ткани
- ГАЛЕТООБРАЗНАЯ ПОЧКА почка – аномалия развития с полным сращением обеих почек в превертебральном или в пресакральном положении
- ПЕРЕКРЕСТНО-СРОЩЕННАЯ ЭКТОПИЯ – обе почки расположены на одной стороне живота и один из мочеточников пересекает срединную ПЛОСКОСТЬ

АНОМАЛИИ ДИСТОПИИ

- ПОЧЕЧНАЯ ДИСТОПИЯ – аномалия развития, при которой определяется атипичное расположение почки (поясничная, тазовая)
- ЭКСТРА-АБДОМИНАЛЬНАЯ ДИСТОПИЯ – очень редкая аномалия развития, при которой почка располагается выше диафрагмы (торакальная почка)

АНОМАЛИИ УДВОЕНИЯ

- ДОЛЬКОВЫЙ ДИСМОРФИЗМ (гипертрофия) – вариант развития, связанный с локальным утолщением ее паренхимы
- ЭМБРИОНАЛЬНАЯ ДОЛЬЧАТОСТЬ – вариант развития, характеризующийся наличием множественных углублений на поверхности паренхимы почки, направленных к почечным столбам

ОБСТРУКТИВНАЯ УРОПАТИЯ

- ГИДРО(УРЕТЕРО)НЕФРОЗ
- УРОЛИТИАЗ

ГИДРО(УРЕТЕРО)НЕФРОЗ

I. Суправезикальные обструктивные причины

1. Врожденные аномалии:

- аберрантные сосуды
- аномалии мочеточников
- подлоханочный стеноз
- подковообразная почка
- нефроптоз

2. Обструкция просвета:

- уролитиаз
- травма (сгустки крови)
- опухоли почечной лоханки, опухоли мочеточников
- папилома, эндометриоз, метастазы

3. Интрамуральные причины:

- атрезия
- стриктуры (врожденные, постлучевые, воспалительные)

3. Мочеточниковые перегибы и сдавления:

- лимфома, лимфоцеле
- опухоли таза
- увеличение матки (беременность)
- забрюшинные опухоли
- забрюшинный фиброз
- аневризма
- гематома, абсцесс
- воспаления тонкой кишки
- перегибы мочеточника (пересадка почки)

II. Функциональные причины

- везико-уретральный рефлюкс
- нефрогенные причины.

УРОЛИТИАЗ: КТ-признаки

- Участок повышенной плотности (>120 НУ) в ЧЛК
- Расширение ЧЛК
- Гидроуретер (уретральная обструкция)
- Тяжистость перинефральной (периуретеральной) клетчатки (одностороннее)
- Перинефральная (преиуретеральная) жидкость (особенно односторонняя)
- Одностороннее утолщение коркового вещества
- Одностороннее снижение контрастирования коркового вещества

УРОЛИТИАЗ: КТ-признаки

Флеболит & конкремент

ФЛЕБОЛИТ	<ul style="list-style-type: none">- СИМПТОМ «ХВОСТА КОМЕТЫ»- центральное снижение накопления
КОНКРЕМЕНТ	<ul style="list-style-type: none">- признак тканевого края- периуретральная тяжистость- проекция на мочеточник при криволинейных реконструкциях (МРР, МІР)

КИСТОЗНЫЕ ОБРАЗОВАНИЯ

- КИСТЫ ПОЧЕК
- ЭХИНОКОКК
- ПОЛИКИСТОЗ
- МУЛЬТИКИСТОЗ
- ПРИОБРЕТЕННАЯ ПОЛИКИСТОЗНАЯ БОЛЕЗНЬ
- ЦИСТАДЕНОМА
- КИСТОЗНАЯ ФОРМА ПОЧЕЧНО-КЛЕТОЧНОГО РАКА

ПРОСТАЯ КИСТА ПОЧКИ: КТ-признаки

- Округлая форма
- Однородная КТ-структура
- Низкая плотность (10-20 НУ)
- Четкий и ровный контур
- Стенка кисты не визуализируется
- Нет накопления КВ (<10 НУ)

СЛОЖНАЯ КИСТА ПОЧКИ:

КТ-признаки

- Повышенная плотность (20-90 НУ)
 - ✓ кровоизлияние
 - ✓ инфекция
 - ✓ содержание белка
 - ✓ «кальциевая взвесь»
- Наличие перегородок
- Утолщение стенки
- Кальцификации (инфекция или кровоизлияние)
- Утолщение стенки (воспаление)
- Накопление стенкой кисты КВ (воспаление)
- Газ внутри кисты


КИСТЫ ПОЧКИ

- Субкапсулярные
- Кортикальные
- Мозговые
- Парапелльвикальные

Наилучшая дифференцировка
парапелльвикальных кист в отсроченную
экскреторную фазу

!!! СИМПТОМ «КЛЮВА»

КИСТЫ ПОЧКИ: КТ-симптом «клюва»



ЭХИНОКОКК ПОЧЕК

- Округлая форма
- Четкие и ровные контуры
- Кальцификация стенки кисты в 30%
- Перегородки (дочерние кисты) внутри материнской
- Стенка кист и перегородки накапливают КВ
- *Разница накопления материнской и дочерних кист*
- Могут содержать тканевой компонент (интенсивным накоплением)
- Гидатидные кисты других органов

ПОЛИКИСТОЗ ПОЧЕК

	Детская форма (Поттер-I)	Взрослая форма (Поттер-III)
Размеры и форма	Диффузно существенно увеличены, но сохраняют свою форму	увеличиваются и диффузно (до 25-30 лет) поражаются кистами различного размера (симптом «Швейцарского сыра»)
Паренхи ма	Нефрокальциноз мозгового вещества, При контрастировании: слабая радиальная исчерченность, Нет кортикомедуллярной дифференцировки	Трудно различима, При контрастировании: тонкие полоски между кистами и элементами ЧЛК
ЧЛК	Расширение ЧЛК, Множественные конкременты	Выраженная деформация (симптом «паутины»)
Кисты	Множественные кисты до 1-2 мм	Число и размер кист увеличивается в течение заболевания, вплоть до причудливой деформации почек, занимающих всю полость живота. Кровоизлияния, воспаления и кальцификации кист

МУЛЬТИКИСТОЗ ПОЧКИ

Окклюзия эмбрионального мочеточника в сроки до 8-10 недель беременности, чаще одностороннее или сегментарное поражение

КТ-признаки

- Симптом «грозди винограда»: 10 и 20 кист до 4 см
- Кальцификация стенок кист
- Викарная гипертрофия контрлатеральной почки
- Аномалии контрлатеральной почки 40% случаев
(неполная ротация или стеноз лоханочно-мочеточникового перехода)
- Отсутствие контрастного усиления почечной паренхимы (немая почка)

ПРИОБРЕТЕННАЯ ПОЛИКИСТОЗНАЯ БОЛЕЗНЬ ПОЧЕК

У 40-60% пациентов с анамнезом гемодиализа более 3-5 лет

КТ-признаки

- Множественные мелкие кортикальные кисты $\varnothing < 2$ см
- Истончение и деформация паренхимы
- Атрофия жировой клетчатки почечного синуса
- Кровоизлияния в кисты (неоднородное повышение рентгеновской плотности)
- Диффузные кортикальные кальцификации (отложения оксалатов в канальцах коркового вещества)

ЦИСТАДЕНОМА ПОЧЕК

(опухоль Перельмана)

Почечная цистаденома (мультилокулярная кистозная нефрома) доброкачественная внутрикапсулярная опухоль в виде множественных миксоматозных кист.

Мальчики (<4 лет) и пожилые женщины (50-70 лет)

КТ-признаки

- Опухоль размерами от 3 до 30 см
- Множество кист в единой капсуле
- Тонкие перегородки
- Кальцификации капсулы
- Кисты с содержанием муцина (около 30-50 HU)
- Контрастное усиление только у перегородок и капсулы

КИСТОЗНАЯ ФОРМА РАКА

Примерно 20% всех случаев почечно-клеточного рака с кистозной трансформацией

КТ-признаки

- Неоднородная КТ-структура (10-30 HU)
(кистозные, жировые, некротические участки)
- Неравномерное утолщение капсулы
- Тканевой компонент внутри кисты
- Накопление контрастного вещества капсулой кисты или тканью

ОДИНОЧНЫЕ КИСТЫ

Простая киста	нет кальцификации, нет перегородок, нет накопления КВ (разница <10 HU)
Абсцесс	нечеткий контур, воздушные пузырьки, усиление капсулы, воспалительные изменения паренхимы почки
Гематома, травматическая киста	высокая плотность, нет накопления КВ
Эхинококковая киста	тонкая внутрикапсулярная кальцификация, усиление капсулы и перегородок при контрастировании
Почечная цистаденома	множественные кисты, заключенные в единую капсулу, усиление капсулы и перегородок при контрастировании
Кистозная форма ПКР	тканевой компонент кисты, накопление КВ узловой частью стенки кисты

МНОЖЕСТВЕННЫЕ КИСТЫ

Простые кисты	нет перегородок, нет накопления
Поликистоз взрослых	множественные кисты различной плотности, рассеянные по всей паренхиме почки, сочетаются аналогичными изменениями печени и поджелудочной железы
Эхинококкоз	тонкая внутрикапсулярная кальцификация, усиление капсулы и перегородок при контрастировании
Мультикистозная почечная дисплазия	кисты по типу грозди винограда с кальцификацией стенок, почечная паренхима не визуализируется

КИСТЫ (по Vosniak, 1994)

Тип I.	Простая киста	Не требует наблюдения
Тип II-IV	Сложные кисты	
<ul style="list-style-type: none">- высокоплотные компоненты в кисте (>20 HU) или- перегородки или- кальцификации		
Тип II	Скорее доброкачественные	Контроль через 3, 6 и 12 мес
<ul style="list-style-type: none">- однородная плотность после введения КВ (узкое окно) и- нет накопления КВ (<10 HU) и- меньше 3 см диаметр и- менее чем 1/3 выступает наружу почки и имеет ровный контур- возможна в анамнезе инфекция		
Тип III	Возможно злокачественные	Резекция
<ul style="list-style-type: none">- не определяется один из первых четырех критериев типа II		
Тип IV	Скорее злокачественные	Резекция, нефэктомия
<ul style="list-style-type: none">- выявление тканевого компонента (вне зависимости от размера), который накапливает КВ или имеет- неровный, нечеткий контур		

ВОСПАЛИТЕЛЬНЫЕ ЗАБОЛЕВАНИЯ

- ОСТРЫЙ ПИЕЛОНЕФРИТ
- АБСЦЕСС
- ГЛОМЕРУЛОНЕФРИТ
- ТУБЕРКУЛЕЗ
- ХРОНИЧЕСКИЙ ПИЕЛОНЕФРИТ

ОСТРЫЙ ПИЕЛОНЕФРИТ:

КТ-признаки

- Диффузное увеличение почки
- Диффузное снижение КТ плотности из-за отека
- Округлые или клиновидные участки снижения КТ-плотности
- Тяжистая инфильтрация периренальной жировой клетчатки
- Утолщение фасции Героты (почечной фасции)
- Локальное снижение накопления КВ в паренхиматозную фазу
- Радиальная ориентация полос через кортико-медулярную границу
- Радиальная «полосатая» задержка КВ более 15' из-за обструкции собирательных трубочек

АБСЦЕСС : КТ-признаки

- Повышенная плотность (10-30 НУ) в сравнении с простыми кистами или ЧЛК
- Масс-эффект
- Воспалительные изменения почечной паренхимы
- Воспалительные изменения перинефральной клетчатки

ТУБЕРКУЛЕЗ ПОЧКИ: КТ-признаки

1. Продуктивная форма

- Участки снижения плотности в корковом веществе
- Пятнистая диссеминация кальцинатов

2. Язвенно-кавернозная форма

- Множественные абсцессы
- Гидроколикс и деформация ЧЛК
- Обширная неоднородная или кальцификация по типу яичной скорлупы
- Атрофия паренхимы
- Пионефроз
- Мочеточниковая обструкция

3. Казеозный пионефроз (известковая почка)

- Почка сморщенная
- Тотальная кальцификация паренхимы

ХРОНИЧЕСКИЙ ПИЕЛОНЕФРИТ: КТ-признаки

- Неравномерное истончение паренхимы
- Извилистость контура почки
- Деформация чашек
- Нарушение накопления КВ паренхимой
- «Псевдоопухоли» → нормальное контрастирование

ГЛОМЕРУЛОНЕФРИТ:

КТ-признаки

Острая стадия

- Нормальный размер почки
- Утолщение паренхимы
- Снижение накопления КВ паренхимой

Хроническая стадия

- Истончение паренхимы с сохранением формы
- Атрофия коркового вещества
- Относительное расширение почечного синуса и периренального пространства

ДОБРОКАЧЕСТВЕННЫЕ ОПУХОЛИ

- ПСЕВДООПУХОЛИ
- ПОЧЕЧНАЯ АДЕНОМА
- ОНКОЦИТОМА
- АНГИОМИОЛИПОМА

ПСЕВДООПУХОЛИ

I. Врожденные

- Гипертрофированные почечные столбы (Бертини)
- Врожденная дольчатость почки

II. Вторичные

- Поствоспалительная,
- Посттравматическая
- Постинфарктная узловая гипертрофия

КТ-признаки

- Четкая связь участков с корковым веществом
- При контрастировании сохранение кортикомедуллярной дифференцировки паренхимы

АДЕНОМА ПОЧКИ: КТ-признаки

- Узловое образование
- Изоденсное с паренхимой почки образование
- Без кальцификации
- Гипер- или гиповаскулярные по характеру накопления контрастного препарата
- Центральная область имеет сниженную плотность (отек, некроз)
- Нет инфильтративного роста

ОНКОЦИТОМА

Доброкачественная опухоль из эпителиальных клеток проксимальных почечных канальцев (3-5% всех опухолей почек).
Чаще у мужчин 60-70 лет.

КТ-признаки

- Одиночное узловое образование
- Четкие и ровные контуры
- Нет инвазивного роста
- Однородная изоденсная плотность (20-60 HU)
- Гиповаскулярный характер накопления
- Симптом «спицевого колеса»

АНГИОМИОЛИПОМА

Наиболее частое доброкачественное врожденное нарушение.

Имеет порции жировых клеток, атипичные мышечные волокна и расширенные сосудов.

Чаще у молодых женщин.

КТ-признаки

- Всегда присутствует жировой компонент (<-20 HU)
- Нет инфильтративного роста
- Неоднородное накопление контрастного вещества

ЗЛОКАЧЕСТВЕННЫЕ ОПУХОЛИ

- ПОЧЕЧНО-КЛЕТОЧНЫЙ РАК
- МЕТАСТАЗЫ
- ЛИМФОМА
- ПЕРЕХОДНО-КЛЕТОЧНЫЙ РАК

Актуальность

✓ По данным ВОЗ почти 400 тысяч человек ежегодно погибают вследствие опухолевых заболеваний мочеполовой системы. Только за 2001 год смертность среди них выросла на 22 тысячи.

✓ В России рост числа больных онкоурологическими заболеваниями за три года (1993-1996) составил 14,4%. При этом число умерших от рака мочевых органов за последние годы XX века (1980-1996) увеличилось на 84%.

✓ Среднегодовой темп прироста больных злокачественными заболеваниями почек составляет 7,0% у мужчин и 6,7% у женщин.

Эпидемиологические факты

- ✓ Злокачественные опухоли почек составляют 2-3% от всех злокачественных опухолей.
- ✓ Почечно-клеточный рак – 80-85% от всех злокачественных опухолей почек и переходноклеточный рак – 15-20%.
- ✓ Средний возраст пациентов с раком почки составляет около 60 лет (примерно 59 лет – у мужчин и 61 - у женщин).
- ✓ Мужчины чаще заболевают раком почки (в России соотношение мужчины/женщины 8,3 и 4,3 на 100 тысяч населения).

Исторические факты

- ✓ 1826 год - патологоанатом J. König впервые в медицинской литературе описал опухоль почки, обнаруженную при вскрытии.
- ✓ 1869 год - хирург G. Simon опубликовал сообщение о проведении первой в мире нефрэктомии по поводу клинически установленной опухоли.
- ✓ 1884 год - R. Gravits описание первой теории этиопатогенеза опухолей почки (теория эмбрионального заноса клеток надпочечника в паренхиму почек).

Клиническая симптоматика опухоли почки

Клинический симптом	Частота (%)
Гематурия	50-60
Боль в боку	25-35
Пальпируемое образование	25-30
Слабость, недомогание, снижение аппетита	90-100
Гиперпирексия	40-55
Снижение массы тела	40-50
Варикоцеле	15-20

Основные вопросы при диагностике опухоли почки

1. Размер и локализация опухоли;
2. Связь с чашелоханочным комплексом или паренхимой;
3. Вовлечение капсулы почки, надпочечников;
4. Вовлечение фасции Героты (почечной фасции);
5. Выявление инфильтрации клетчаточных пространств;
6. Анатомия почечных вен и артерий;
7. Выявление количества и размеров лимфатических узлов;
8. Выявление отдаленных метастазов.

Классификация почечно-клеточного рака

(Международный противораковый союз, 5-е издание, 2004 год)

Первичная опухоль (T):

Tx – первичная опухоль не оценена;

T0 – нет доказательств первичной опухоли;

T1 – опухоль ≤ 7 см max. \emptyset , ограничена почкой:

T1a – ≤ 4 см max. \emptyset ;

T1b - max. $\emptyset > 4$ см, но ≤ 7 см;

T2 – опухоль > 7 см max. \emptyset , ограниченная почкой;

T3 – инвазия опухоли в крупные вены, надпочечник, паранефрий, но под фасцией Героты (f. renalis):

T3a – инвазия тканей (надпочечник, почечная клетчатка) пределах фасцией Героты (f. renalis);

T3b – распространение опухоли в вены ниже диафрагмы;

T3c – то же выше диафрагмы;

T4 – инвазия опухоли за пределы фасцией Героты.

Региональные лимфатические узлы (N):

N1 - поражен один лимфатический узел;

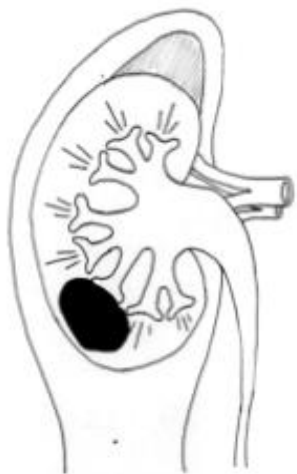N2 - поражены более одного лимфатического узла.

Отдаленные метастазы

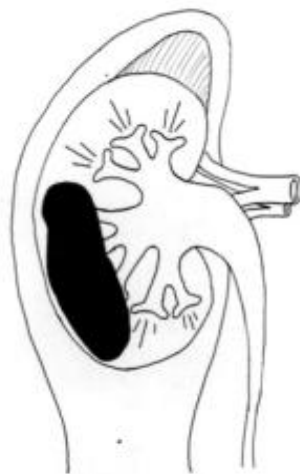(M):

Mx; M0; M1.

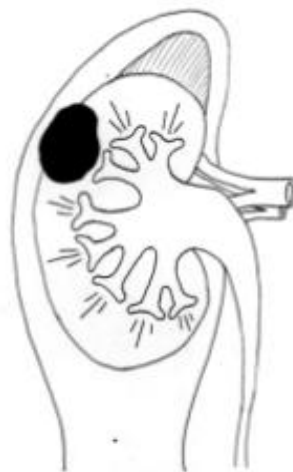Классификация почечно-клеточного рака (Международный противораковый союз, 5-е издание, 2004 год)



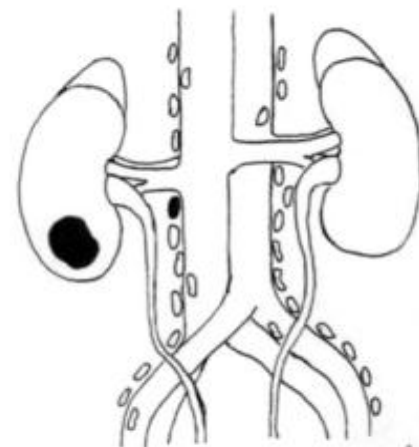
T1 (< 7 CM)



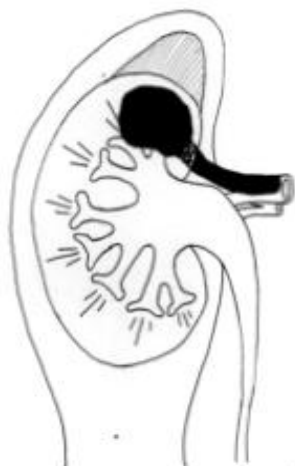T2 (> 7 CM)



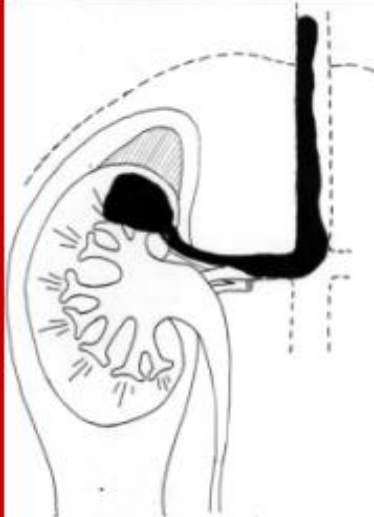
T3a



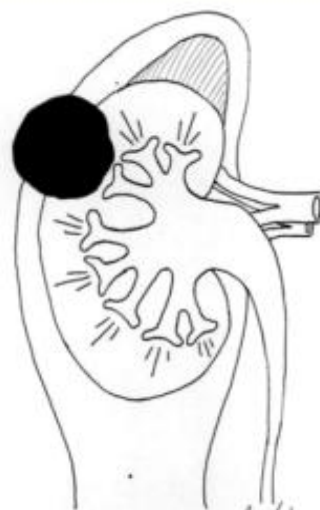N1



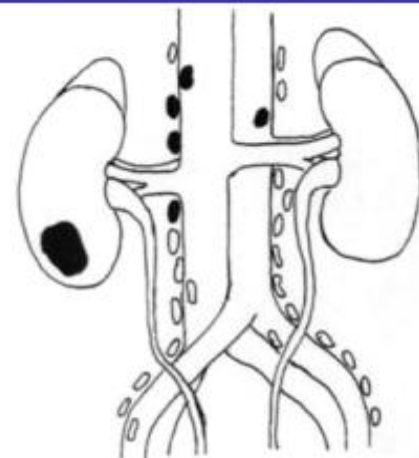
T3b



T3c



T4



N2

ПОЧЕЧНО-КЛЕТОЧНЫЙ РАК:

КТ-признаки

- Деформация контур почки
- Изоденсная с почечной паренхимой
- Неоднородной КТ-структуры: кровоизлияния и некроз
- Центральные или периферические криволинейные кальцификации
- Гиперваскулярные опухоли: выраженное накопление КВ в раннюю артериальную фазу
- В паренхиматозную фазу, все типы почечно-клеточного рака всегда сниженной плотности по отношению к почечной паренхиме
- Псевдокапсула – четкая низкоплотная граница
- Неоднородное наполнение при некрозе

МЕТАСТАЗЫ ПОЧЕК

Наиболее частые источники почечных метастазов бронхоклеточный рак, опухоли молочных желез, толстой кишки, желудка, шейки матки, яичников, поджелудочной железы, простаты, кожи и контрлатеральной почки. Почки по частоте поражения занимают пятое место при метастазах. Почечные метастазы двусторонние в 50% случаев.

КТ-признаки

- Изоденсные участки
- Нечеткие контуры
- Гиповаскулярное и гомогенное накопление КВ
- Метастазы железистого рака (например, из толстой кишки) с кальцинатами
- Инфильтративный рост

ЛИМФОМА ПОЧЕК

Вторичное поражение почек Неходжкинской лимфомой относительно часто (30-50%).

1. Двусторонняя многоузловая форма:

множественные плохо отграниченные образования (1,5 см) визуализируемые только после контрастного усиления; почки обычно увеличены.

2. Одиночная узловатая форма:

четко очерченное гиповаскулярное образование, которое может деформировать контур почки и может инфильтрировать перинерфальное пространство.

3. Забрюшинная форма:

Обширные массы, которые распространяются на почечный синус или всю почку и охватывающие мочеточник.

4. Диффузное увеличение почки:

нет четко очерченных образований, сниженное накопление КВ (паренхиматозная фаза) и снижение экскреции.

ПЕРЕХОДНО-КЛЕТОЧНЫЙ РАК

- Переходно-клеточный рак до 10% от всех опухолей почек
- Ороговевающий рак (около 10%) и железистый рак (примерно 1%).
- Клинические симптомы опухолей ЧЛК: гематурия, гидронефроз и боль в боку.
- Множественные (от почечных чашек до уретры) до 50% случаев.
- Соотношение заболеваемости мужчины/женщины (4:1)
- Более 50% пациентов старше 60 лет.
- Хроническая интоксикация предрасполагает к заболеванию (краски, химикаты, курение) с латентным периодом 20 и более лет.

ПЕРЕХОДНО-КЛЕТОЧНЫЙ РАК:

КТ-признаки

- Изменение контура почечной лоханки:
 1. узловой тип (папиллярная опухоль)
 2. инфильтративный тип (инфильтративная опухоль)
 3. бляшковидный тип (утолщение стенки лоханки).
- Гидронефроз или обструкция чашечных групп
- Кровяные сгустки в полости ЧЛК и мочеточника:
 1. ровный контур
 2. высокая плотность (зависит от срока)
 3. нет накопления КВ
- Обструктивная нефрограмма (задержка паренхиматозной фазы)
- Утолщение стенки мочеточника с гидроуретером
- Внепочечниковый мягкотканый компонент
- Две трети всех опухолей - в дистальной трети мочеточника.

ПЕРЕХОДНО-КЛЕТОЧНЫЙ РАК

гидронефроз

=

опухоль

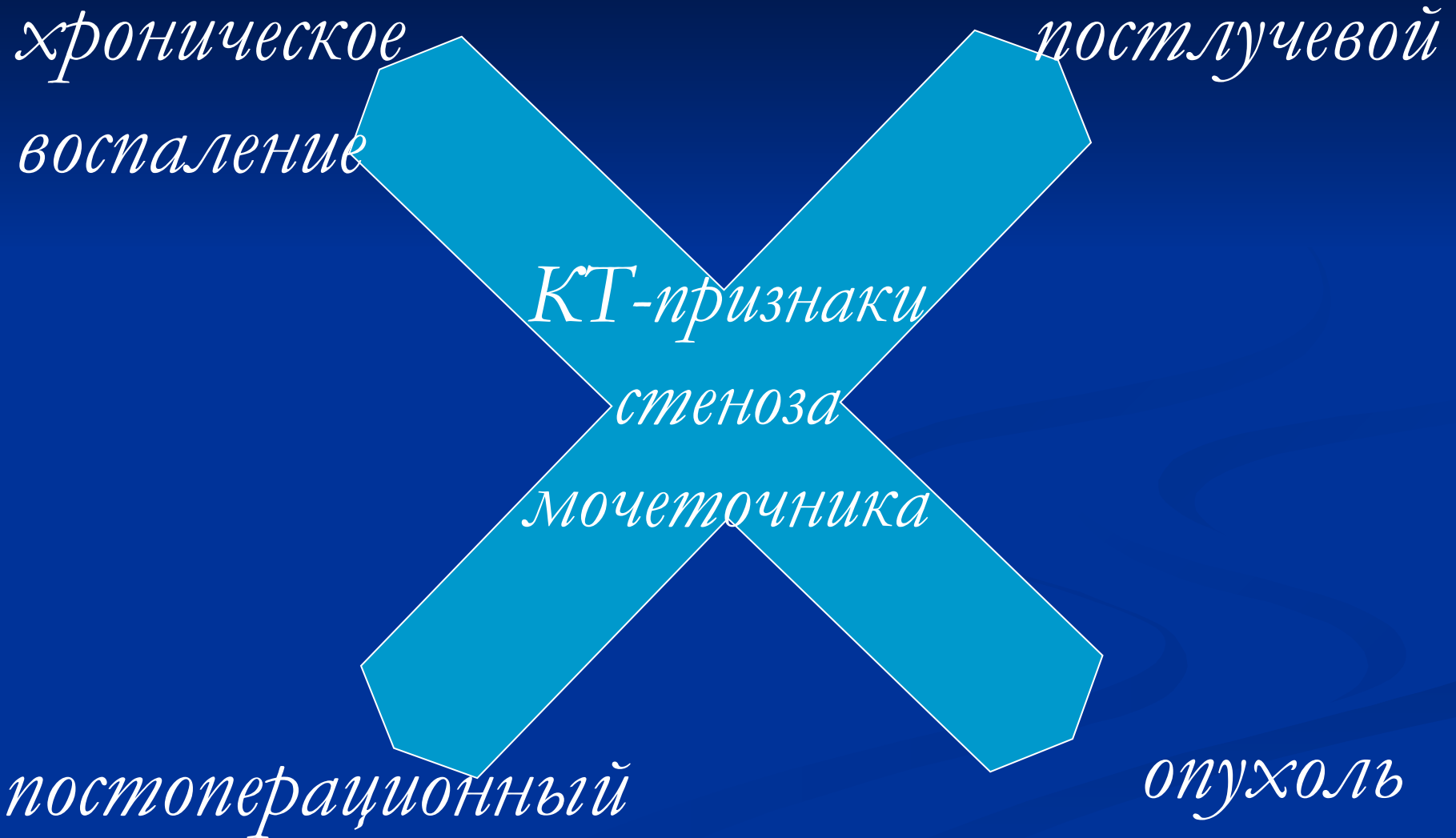усиление стенки ЧЛК

=

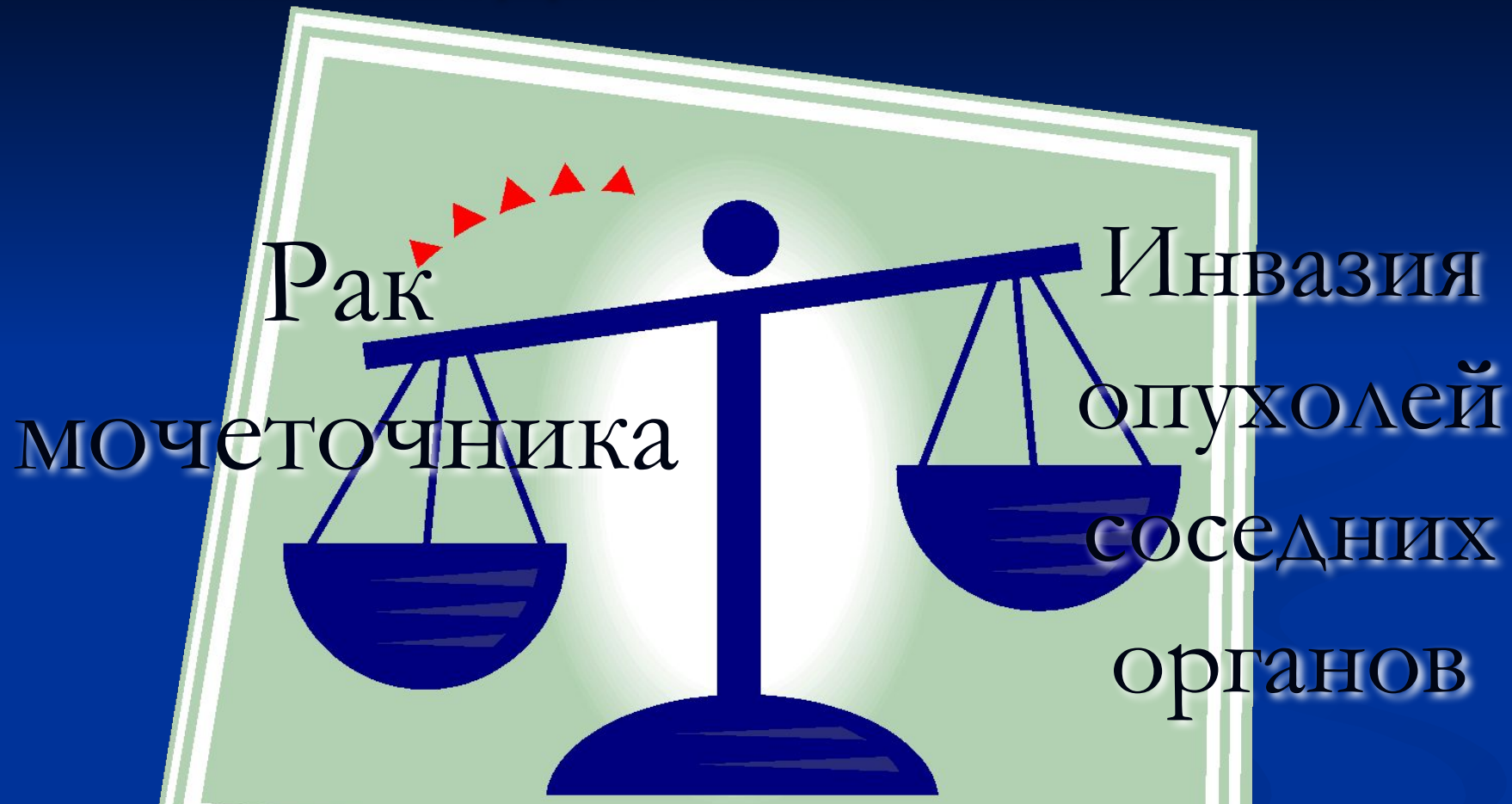воспаление

нечеткость стенки

ПЕРЕХОДНО-КЛЕТОЧНЫЙ РАК



ПЕРЕХОДНО-КЛЕТОЧНЫЙ РАК



*изменение органов-источников
(шейки матки, мочевого пузыря, простаты, прямой кишки)*

ПЕРЕХОДНО-КЛЕТОЧНЫЙ РАК


Опухолевый
дефект
наполнения

Конкремент
мочеточника

< 100 HU >

ПЕРЕХОДНО-КЛЕТОЧНЫЙ РАК

*Переходно-
клеточный
рак*



*все
мочевые
органы*

Классификация переходно-клеточного рака (Международный противораковый союз, 5-е издание, 2004 год)

Первичная опухоль (T):

Tx; T0;

Ta; Tis – неинвазивные карциномы;

T1 – инвазия опухоли в подслизистую оболочку;

T2 – инвазия опухоли в мышечную оболочку;

T3 – (почечная лоханка) инвазия опухоли в
 перилоханочную клетчатку, паренхиму почки;
 – (мочеточник) инвазия опухоли в периуретеральную клетчатку;

T4 – инвазия опухоли в соседние органы
 или через паренхиму в перинефральную клетчатку;

Региональные лимфатические узлы (N):

Nx; N0;

N1 – поражен один лимфатический узел до 2 см;

N2 – поражен один лимфатический узел более 2 см, но меньше 5 см;
 – множественные лимфатические узлы менее 5 см;

N3 – лимфатический узел более 5 см.

Отдаленные метастазы (M):

Mx; M0; M1.

УЗИ

Объемное образование

Вариант развития
Простая киста
(Bosniak-I)

Сомнительное образование (кисты Bosniak-II; Bosniak-III); ангиомиолипома; воспалительные

Другие тканевые и явно злокачественные образования (кисты Bosniak-IV)

Вариант развития; ангиомиолипома; воспалительные изменения

менее я и др.
РКТ и/или МРТ

Скорее доброкачественное

Скорее злокачественное

Условный контроль

Регулярный урологический контроль

Показание для хирургического лечения

СОСУДИСТАЯ ПАТОЛОГИЯ

- ИНФАРКТ ПОЧКИ
- КОРТИКАЛЬНЫЙ НЕКРОЗ
- ТРОМБОЗ ПОЧЕЧНОЙ ВЕНЫ

ИНФАРКТ ПОЧКИ

Источники эмболов: сердце (фибрилляция предсердий, дефект митрального клапана)

или в аневризмы аорты.

Клинические признаки – это гематурия и внезапная боль в боку.

КТ-признаки

- Клиновидные зоны
- Сниженная плотность на постконтрастных срезах
- Симптом кортикального края
- Истончение паренхимы
- Рубцовая деформация контуров коркового вещества

КОРТИКАЛЬНЫЙ НЕКРОЗ

Кортикальный некроз наблюдается при сепсисе, шоке, редко вызывает острую почечную недостаточность

Развивается при внутрисосудистой коагуляции и некрозе почечных канальцев, клубочков.

КТ-признаки

Острая стадия

- КВ накапливается избирательно в мозговом веществе
- Сниженная плотность коркового вещества
- Периферический край усиления
- Экскреция КВ сохранена

После одного месяца

- Кальцификация коркового вещества
- Атрофия

ТРОМБОЗ ПОЧЕЧНОЙ ВЕНЫ

Тромбоз почечной вены может быть вызван различными неопластическими, инфекционными и метаболическими нарушениями.

КТ-признаки

- Расширение вены более 1,5 см
- Дефекты наполнения
- Отсутствие контрастирования полости вены (в сравнении с другой стороной)
- Расширение половых, капсулярных и мочеточниковых вен
- Дефекты перфузии в паренхиме почек

ПОСТОПЕРАЦИОННЫЕ ИЗМЕНЕНИЯ

- ПОСТОПЕРАЦИОННЫЕ
ИЗМЕНЕНИЯ
- ЯТРОГЕННЫЕ ИЗМЕНЕНИЯ

ПОСЛЕОПЕРАЦИОННЫЕ ИЗМЕНЕНИЯ

- Правосторонняя нефрэктомия - печеночный изгиб толстой кишки и двенадцатиперстная кишка
- Левосторонняя нефрэктомия - петли тонкой кишки и хвост поджелудочной железы
- Прием КВ per os – контрастирование кишки
- Одностороннее утолщение поясничных мышц – признак рецидива или процедива опухоли
- Резекция почки – уменьшение размера почки и рубцовая ткань
- Забрюшинная жировая клетчатка заполняет дефект