

АО «Медицинский Университет Астана»

Кафедра: Внутренних болезней интернатуры

**Презентация на тему:
Митральный стеноз**

Подготовила: Жунусова Н. 688гр.

Проверила: Горлова Т.Н.

Астана 2016 г.

Митральный стеноз (МС) – патологическое сужение левого предсердно-желудочкового отверстия, обусловленное сращением створок митрального клапана и сужением его фиброзного кольца, что создает разницу (градиент) давления между левым предсердием и левым желудочком

Практически всегда митральный стеноз - следствие острой ревматической лихорадки.. На 100 000 населения 50-80 больных стенозом митрального клапана, чаще встречается у женщин. Заболевание характеризуется медленным течением. Появление симптомов чаще всего происходит в 40-50 лет. Врождённый митральный стеноз встречается очень редко.

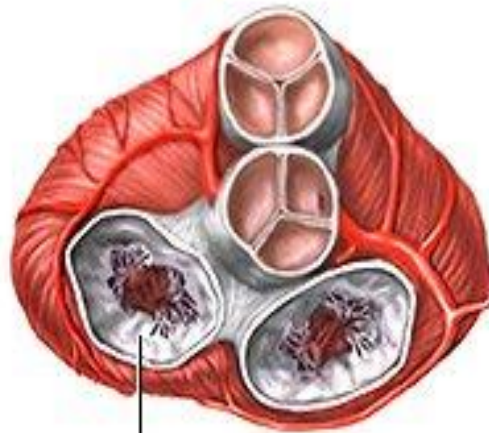
ЭТИОЛОГИЯ.

- Ревматический эндокардит (более 90% случаев) Дебют ревматизма, как правило, происходит в возрасте до 20 лет, а клинически выраженный митральный стеноз развивается через 10–30 лет. ;
- инфекционный эндокардит;
- врожденная патология (синдром Лютембаше – сочетание митрального стеноза и дефекта межпредсердной перегородки, синдром Барлоу, миксоматозная дегенерация МК).

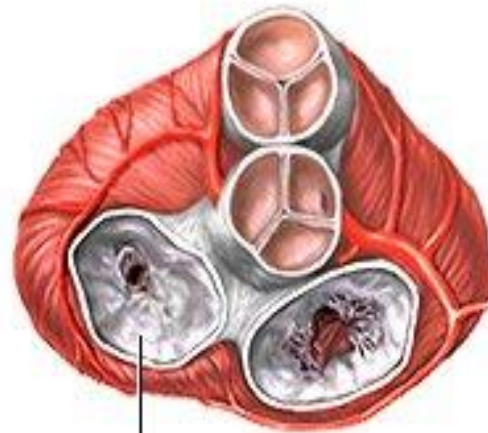
ПАТОГЕНЕЗ.

При ревматическом митральном стенозе наблюдаются уплотнение, фиброз, кальциноз створок клапана, сращение по комиссурам с частым вовлечением хорд. В норме площадь митрального отверстия составляет 4-6 см², а давление в полости левого предсердия не превышает 5 мм рт.ст. При сужении левого атриовентрикулярного отверстия до 2,5 см² возникает препятствие нормальному току крови из левого предсердия в левый желудочек и начинает расти клапанный градиент давления. Как следствие, нарастает давление в полости левого предсердия до 20-25 мм рт.ст. Возникший градиент давления между левым предсердием и левым желудочком способствует продвижению крови через суженное отверстие.

МИТРАЛЬНЫЙ СТЕНОЗ



НОРМАЛЬНЫЙ
МИТРАЛЬНЫЙ
КЛАПАН



СТЕНОЗИРОВАННЫЙ
МИТРАЛЬНЫЙ
КЛАПАН

Классификация

По площади сужения левого атриовентрикулярного отверстия выделяют 4 степени митрального стеноза:

- I степень – незначительный митральный стеноз (площадь отверстия > 3 кв. см)
- II степень - умеренный митральный стеноз (площадь отверстия 2,3-2,9 кв. см)
- III степень - выраженный митральный стеноз (площадь отверстия 1,7–2,2 кв. см)
- IV степень - критический митральный стеноз (площадь отверстия 1,0–1,6 кв. см)

Классификация МС по А.Н. Бакулеву и Е.А. Дамиру (1955)

В соответствии с прогрессированием гемодинамических расстройств течение митрального стеноза проходит 5 стадий:

I – стадия полной компенсации митрального стеноза левым предсердием. Субъективные жалобы отсутствуют, однако аускультативно выявляются прямые признаки стеноза.

II - стадия нарушений кровообращения в малом круге. Субъективные симптомы возникают только при физической нагрузке.

III – стадия выраженных признаков застоя в малом круге и начальных признаков нарушения кровообращения в большом круге.

IV - стадия выраженных признаков застоя в малом и большом круге кровообращения. У больных развивается мерцательная аритмия.

V – дистрофическая стадия, соответствует III стадии сердечной недостаточности

СТЕНОЗ МИТРАЛЬНОГО КЛАПАНА

- *Течение МС*
- *Первый период* – компенсация клапанного дефекта левым предсердием. Имеются прямые признаки порока, жалоб нет, легочной гипертензии нет.
- *Второй период* – легочная гипертензия и гиперфункция ПЖ. Симптоматика порока представлена прямыми и косвенными (легочными) признаками.
- *Третий период* – правожелудочковая недостаточность с генерализацией гемодинамических нарушений.

Клиника

- Значительная одышка и сердцебиение при физических нагрузках;
- Приступы сердечной астмы,
- застойный кашель;
- При развитии легочной гипертензии – «митральный румянец», цианоз кончиков пальцев, ушных раковин;
- Клиника нарушений сердечного ритма (предсердная экстрасистолия и мерцательная аритмия)

ДИАГНОСТИКА

- ***Объективный осмотр***

При пальпации и перкуссии:

- Пульс малого наполнения, асимметричный (*pulsus differens*), с уменьшенным наполнением на левой руке в результате сдавления левой подключичной артерии увеличенным левым предсердием.

- сердечный толчок и эпигастральная пульсация

- диастолическое дрожание («кошачье мурлыканье») в области верхушки

- зона относительной сердечной тупости расширена вправо и вверх.

При аускультации:

- в области верхушки сердца – усиленный хлопающий I тон (признак малого наполнения левого желудочка)
- диастолический шум на верхушке
 - звук открытия митрального клапана, появляющийся через 0,06–0,12 с после II тона («ритм перепела»)
- диастолический шум на верхушке
- акцент II тона над легочной артерией
 - протодиастолический шум во втором межреберье слева от грудины (шум Грехема-Стилла) вследствие относительной недостаточности клапанов легочной артерии

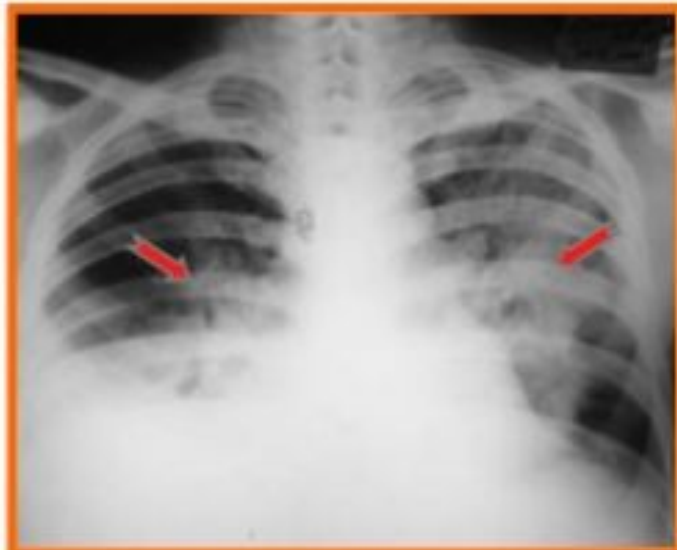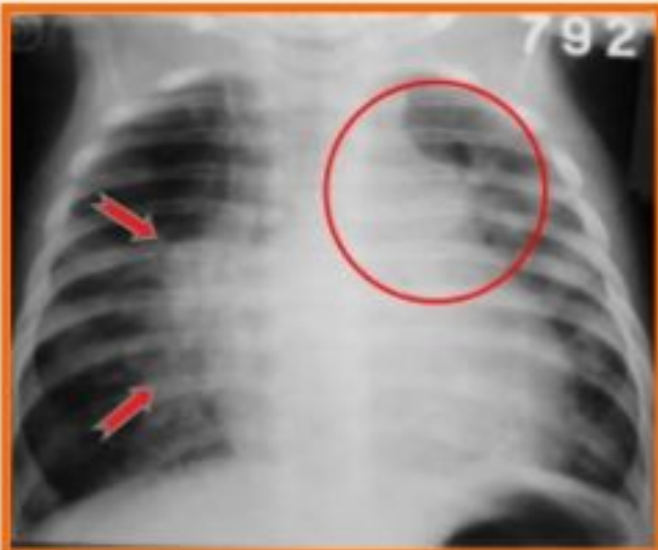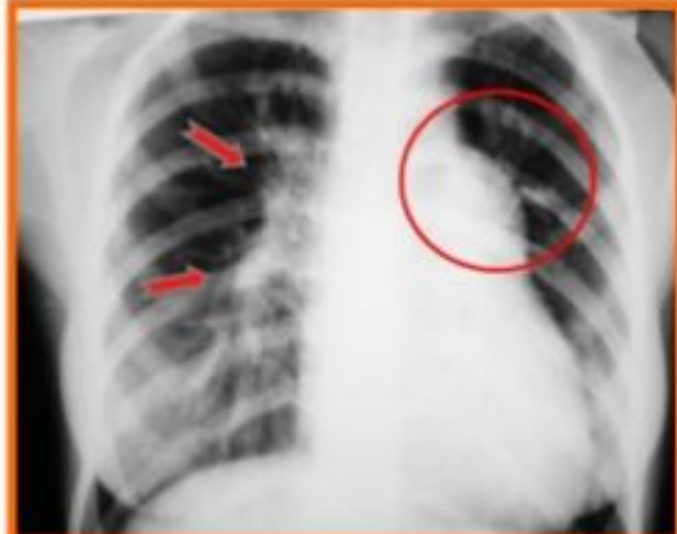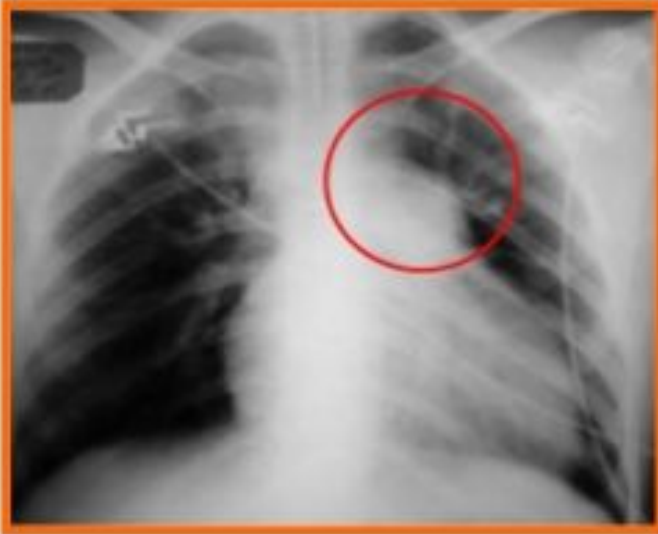Диагностика

ЭКГ: признаки гипертрофии ЛП (P-mitrale – высокий, широкий, двугорбый P в I и II стандартных отведениях); признаки гипертрофии правого желудочка; МА.

ФКГ: усиленный I тон, звук открытия митрального клапана, диастолический шум.

Эхо КГ: прямой признак МС – однонаправленное диастолическое движение створок митрального клапана; определение площади митрального отверстия; увеличение левого предсердия и правого желудочка.

Рентген: характерная «митральная» конфигурация сердечной тени, выбухание ЛА (II дуга), расширение левого предсердия и его ушка (III дуга). Отсутствует талия сердца. В косых проекциях – расширение ЛП, выбухание выводного отдела ПЖ и ЛА. Застойный рисунок легких.



- *Диагностика*

Прямые признаки МС:

- клапанные признаки (усиленный I тон, звук открытия митрального клапана, интервальная диастолический шум)
- левопредсердные признаки (увеличение левого предсердия при инструментальном исследовании)
- ЭхоКГ – признаки МС

Косвенные признаки МС:

- легочные признаки, связанные с застоем в малом круге (одышка, кровохарканье, сердечная астма, расширение легочной артерии);
- правожелудочковые (инструментальные признаки гипертрофии правого желудочка, симптомы нарушения кровообращения в большом круге).

Осложнения

— кровохарканье, сердечная астма, высокая легочная гипертензия, аневризма легочной артерии (вследствие застойных явлений в малом круге кровообращения)

— мерцательная аритмия, тромбоэмболические осложнения, симптомы сдавления возвратного нерва, подключичной артерии (вследствие дилатации некоторых отделов сердца)