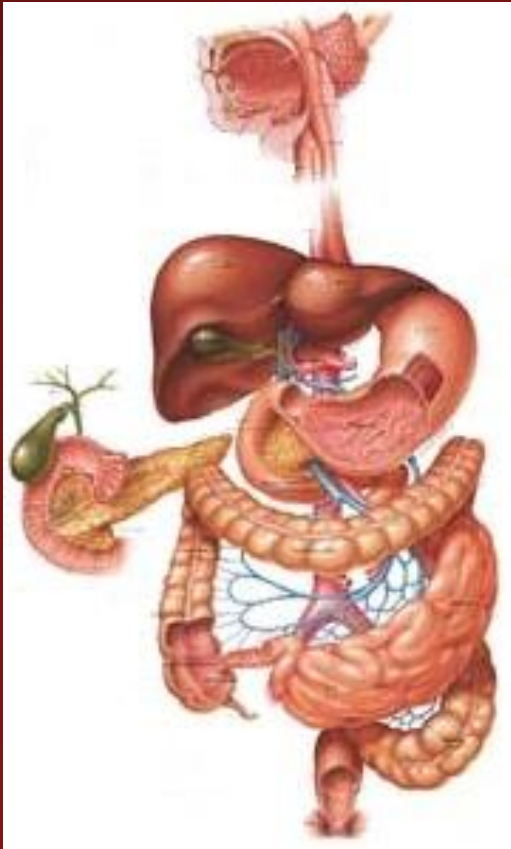

Моторика ЖКТ и ее регуляция

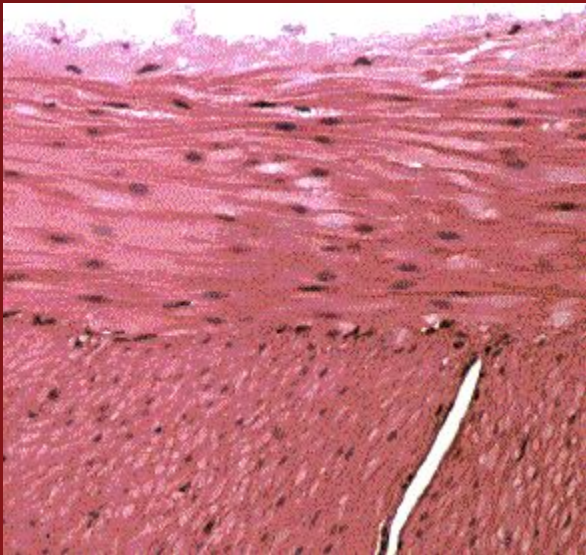
План



- ✓ Моторные движения в ЖКТ (моторика желудка и кишечника)
- ✓ Работа гладких мышц ЖКТ
- ✓ Нервная регуляция моторики ЖКТ

Моторные движения ЖКТ:

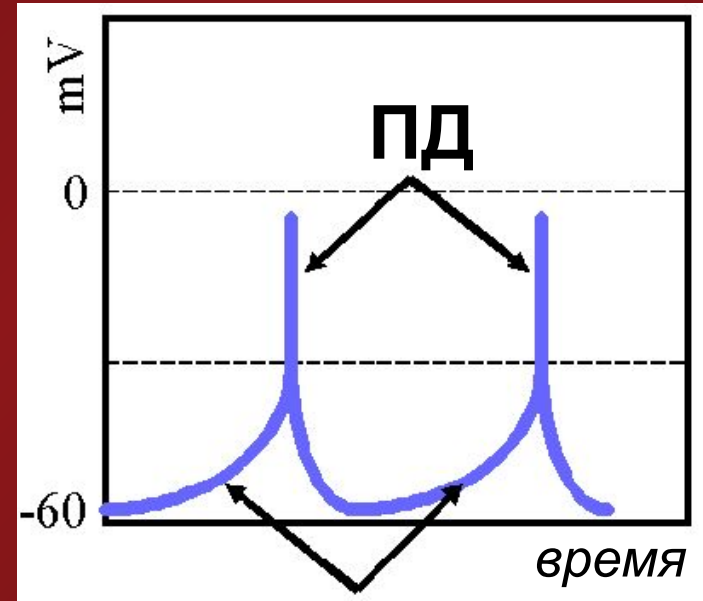

- ✓ Способствуют перемешиванию и транспорту пищи
- ✓ Осуществляются при помощи гладких мышц, входящих в состав стенки ЖКТ



- *внутренний слой – циркулярный*
- *наружный слой – продольный*

Пейсмейкеры в ЖКТ

У некоторых гладкомышечных клеток наблюдается спонтанная активность, напоминающая пейсмейкеры в сердце



Наращение
деполяризации

Моторика желудка

- ✓ Направлена на измельчение и эвакуацию пищи
- ✓ Наблюдаются циклические волны де- и реполяризации, не требующие для своего появления нервного или гуморального воздействия
- ✓ При достижении определенного уровня деполяризации возникает сокращение

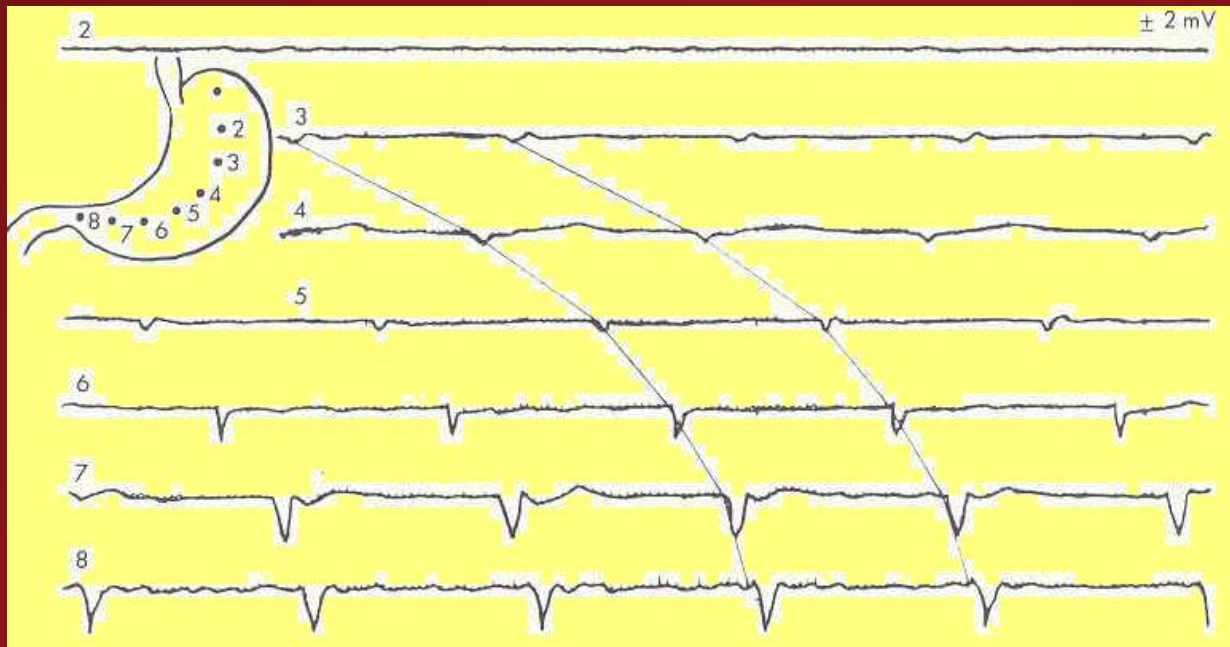
Моторика желудка

Желудок можно разделить на 2 функциональных части: прилежащая к пищеводу и к привратнику. Их моторные движения значительно различаются, так как функция верхней части – накопление пищи при глотании, а нижней – перемешивание и эвакуация пищи из желудка.

Верхняя часть обладает *рецептивной релаксацией*, что позволяет поглотить большой объем пищи с минимальным повышением давления (1600 мл поглощенного воздуха – подъем p на 10 мм.рт.ст.). Это свойство обеспечивается блуждающим нервом.

Моторика желудка

Нижняя часть – сокращения обычно длятся 2-20 сек, их максимальная частота 3-5/мин. Здесь – продвижение пищи вперед, перемешивание и измельчение.

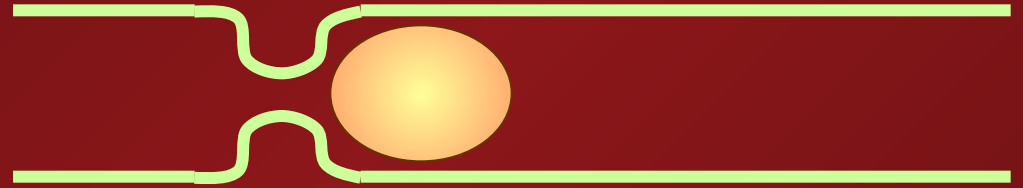


Моторика тонкой кишки

- ✓ Пропульсивные движения

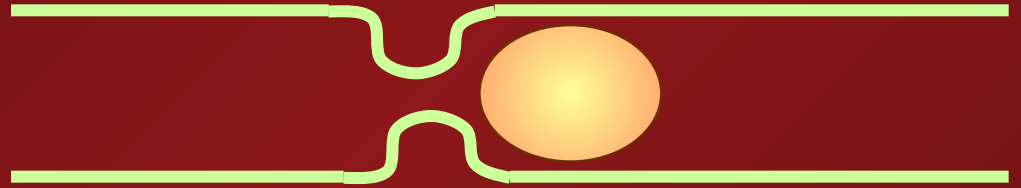
Моторика тонкой кишки

- ✓ Пропульсивные движения




Моторика тонкой кишки

- ✓ Пропульсивные движения

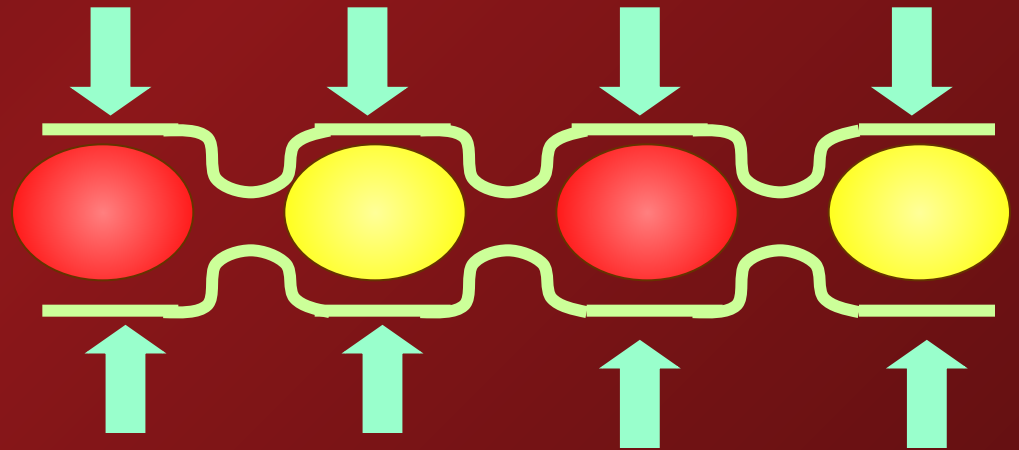


Моторика тонкой кишки

- ✓ Пропульсивные движения




- ✓ Ритмическая сегментация

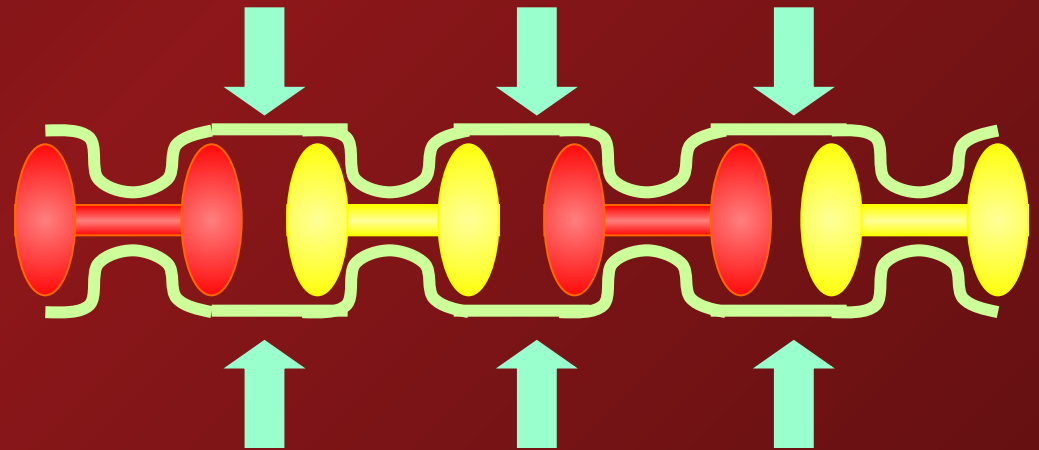


Моторика тонкой кишки

- ✓ Пропульсивные движения




- ✓ Ритмическая сегментация

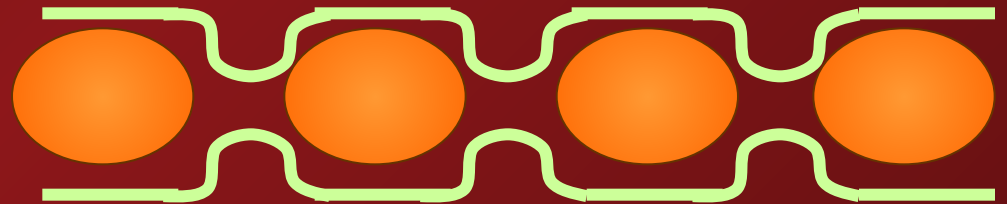


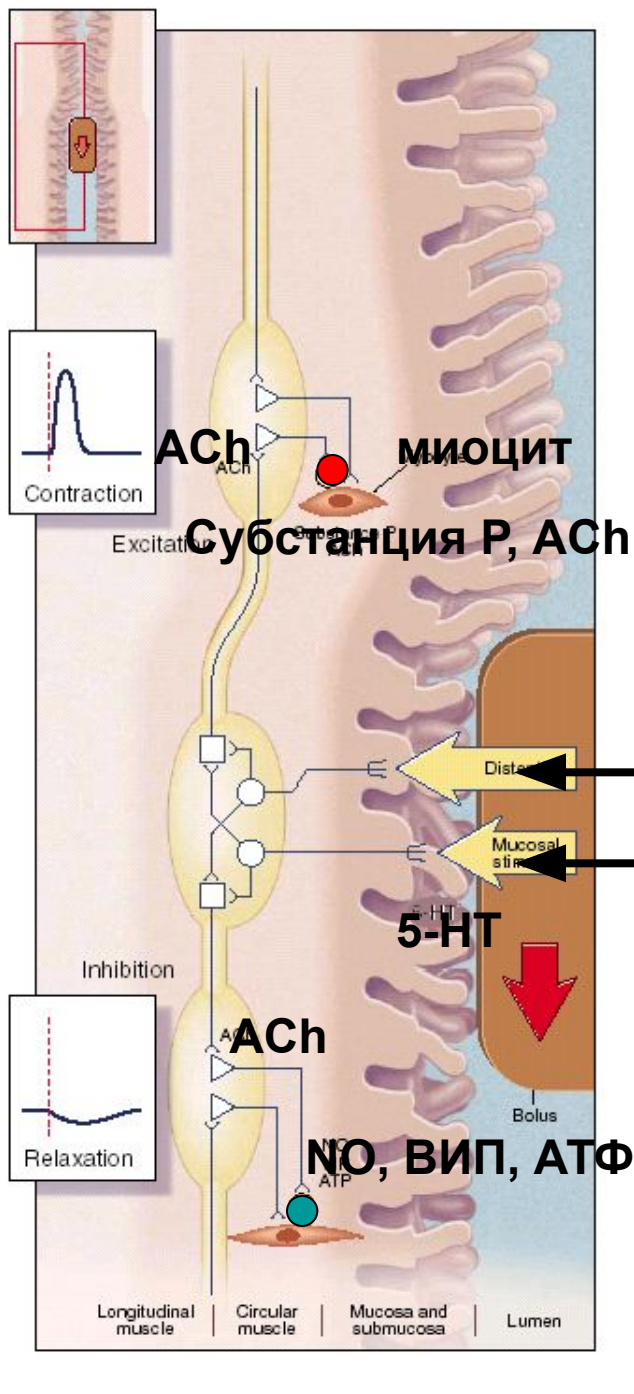
Моторика тонкой кишки

- ✓ Пропульсивные движения



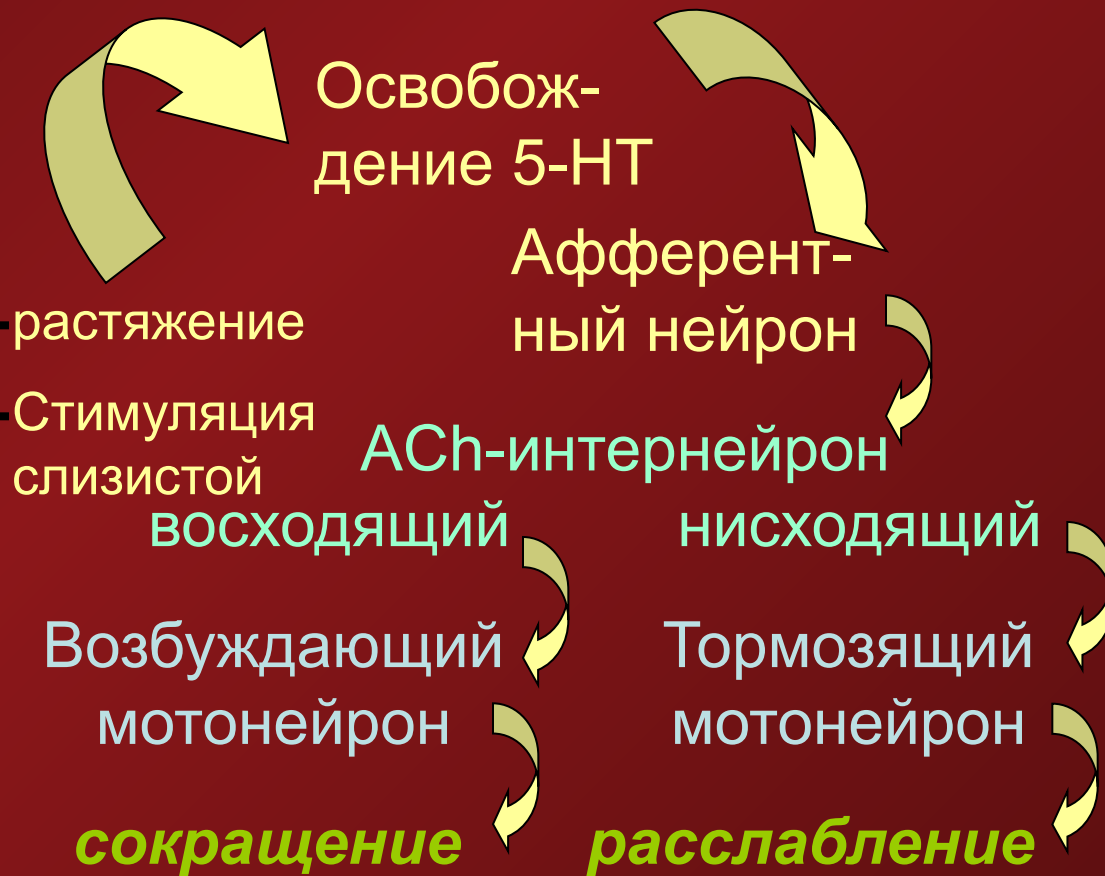- ✓ Ритмическая сегментация





Перистальтический рефлекс

Перистальтика – серия локальных рефлексов.



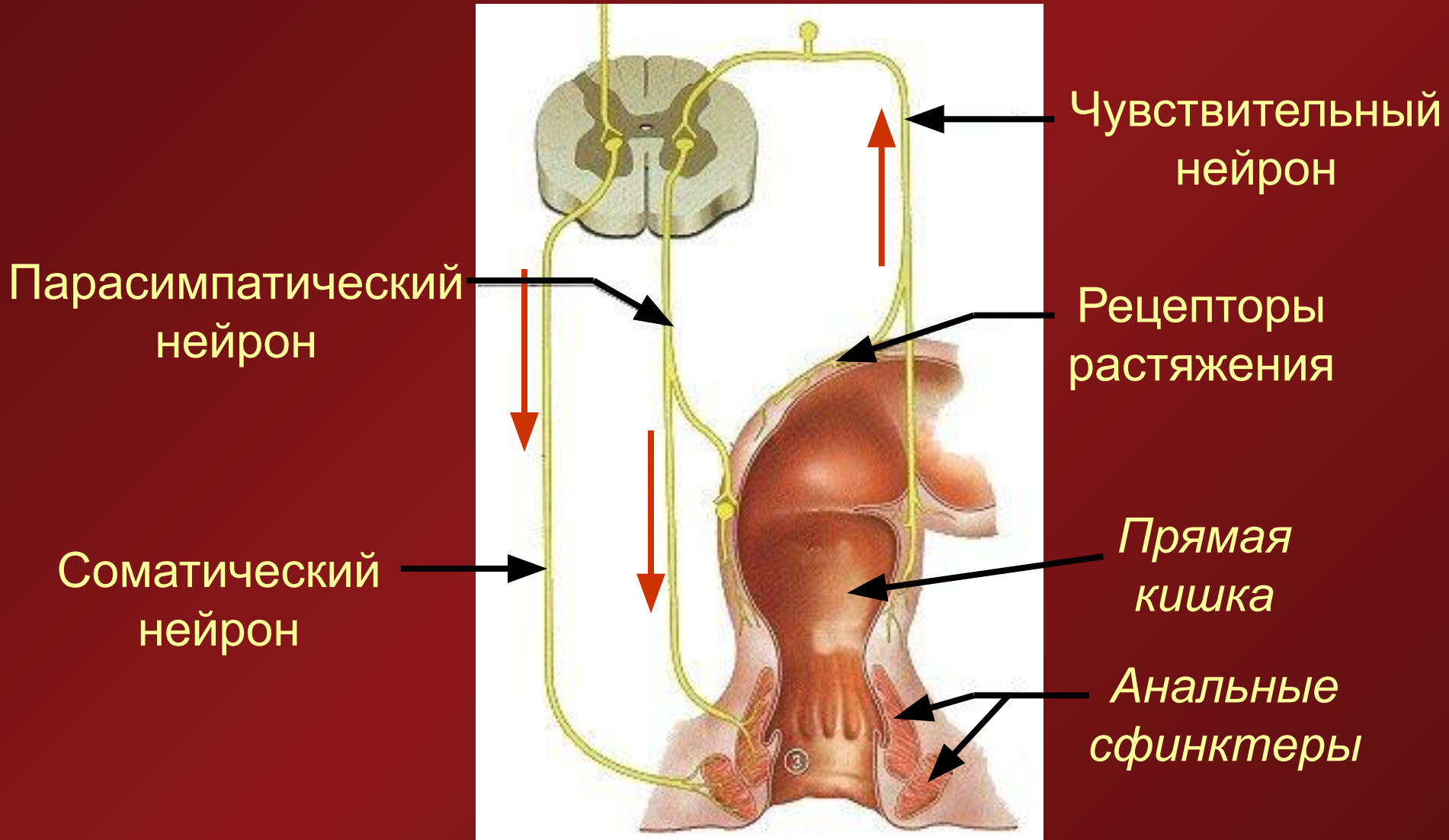
Моторика толстой кишки

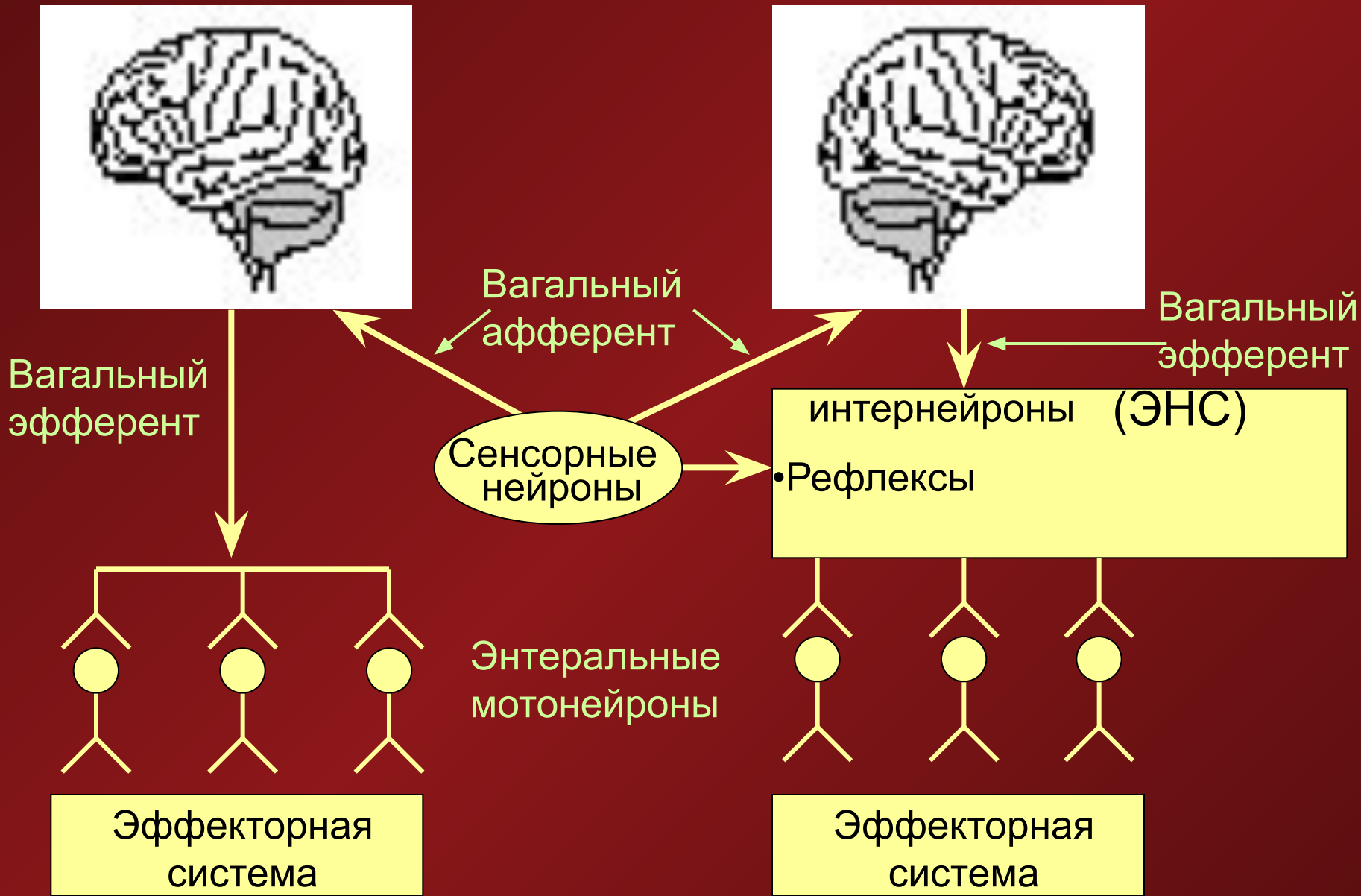
- ✓ Сокращения, направленные на сегментацию и перемешивание для поглощения воды и электролитов, даже несколько подряд обеспечивают лишь незначительное продвижение массы вперед
- ✓ Сокращения, направленные на продвижение массы вперед, прерывают сегментирующие и происходят с частотой 3 раза в день у здорового человека
- ✓ Сокращения имеют наибольшую частоту сокращений в прямой и наименьшую – в восходящей и поперечной кишках
- ✓ В толстой кишке, как в желудке и тонкой кишке, присутствуют медленные волны

Дефекация

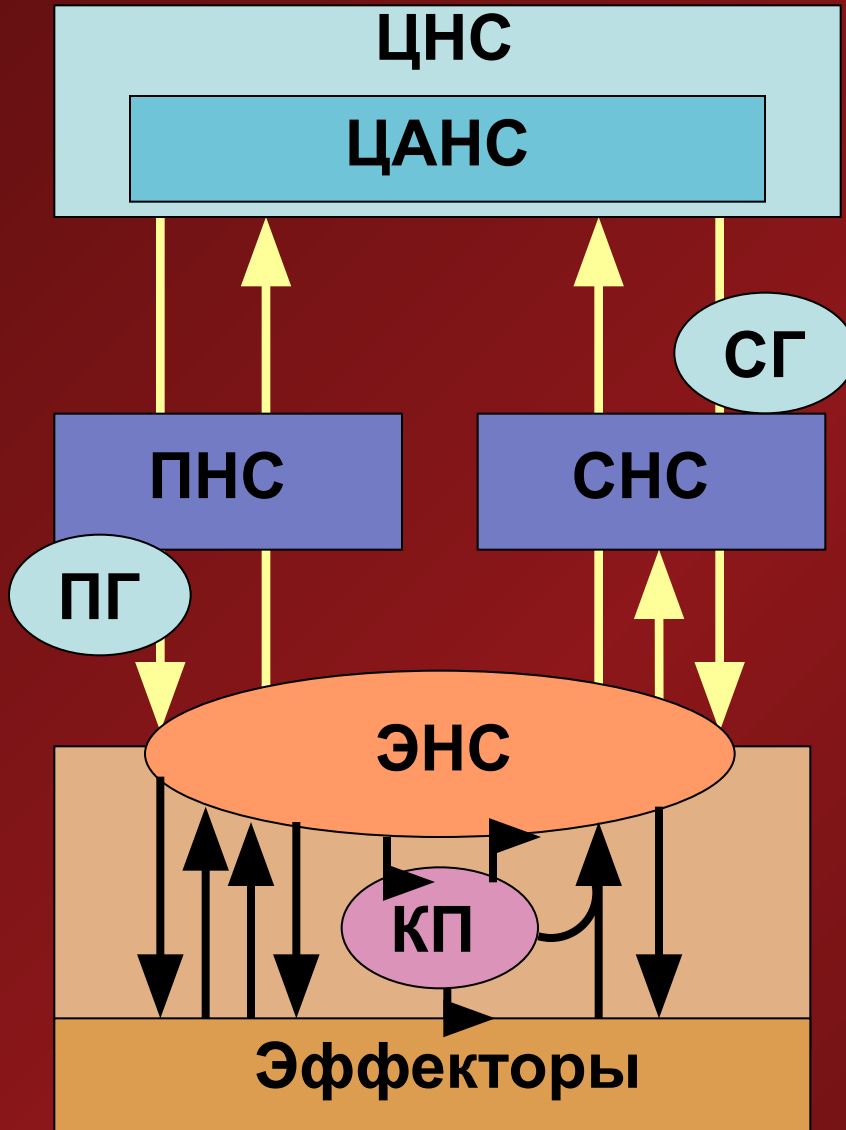
- ✓ выведение непереваренных остатков из организма
- ✓ рецепторы стенки ЖКТ, реагирующие на растяжение, регистрируют его в прямой кишке
- ✓ парасимпатический рефлекс вызывает сокращения сигмовидной и прямой кишок и расслабление внутреннего анального сфинктера
- ✓ наружный анальный сфинктер контролируется сознанием и расслабляется при подходящих для дефекации условиях
- ✓ акт дефекации сопровождается сокращением мускулатуры кишечника, расслаблением сфинктеров, произвольным сокращением диафрагмы и мышц брюшной стенки.

Рефлекс дефекации





Иннервация ЖКТ



ЦАНС – Центральная автономная нервная система

СНС, ПНС – симпатическая и парасимпатическая НС

ПГ, СГ – парасимпатические и симпатические ганглии

ДК – дорсальный корешок

ЭНС – энтеральная НС

КП – клетки-посредники (тучные, иммунные, интерстициальные, эндокринные и др.)

Эффекторы – эндокринные и мышечные клетки, сосуды, секреторный эпителий

Резюме

- ✓ Моторика ЖКТ – результат взаимодействия нескольких факторов: активности пейсмекеров, нервного и гуморального воздействия на эффекторы (мускулатуру)
- ✓ Моторные движения различаются в зависимости от выполняемой ими функции
- ✓ Нервное воздействие на ЖКТ осуществляется как со стороны центральной (соматической и вегетативной), так и со стороны энтеральной нервной системы