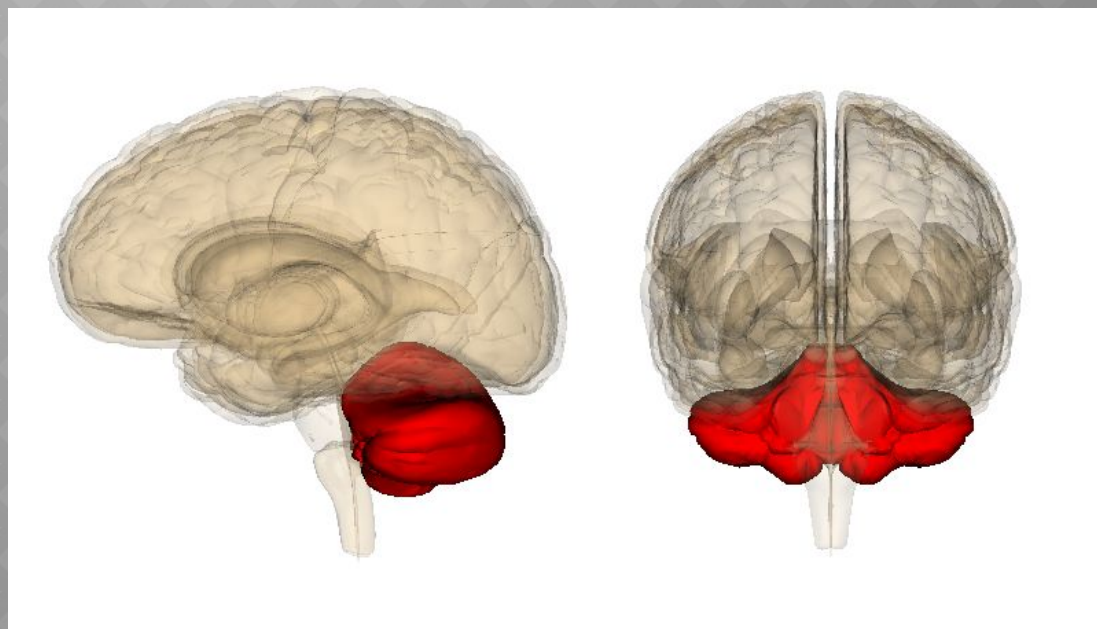
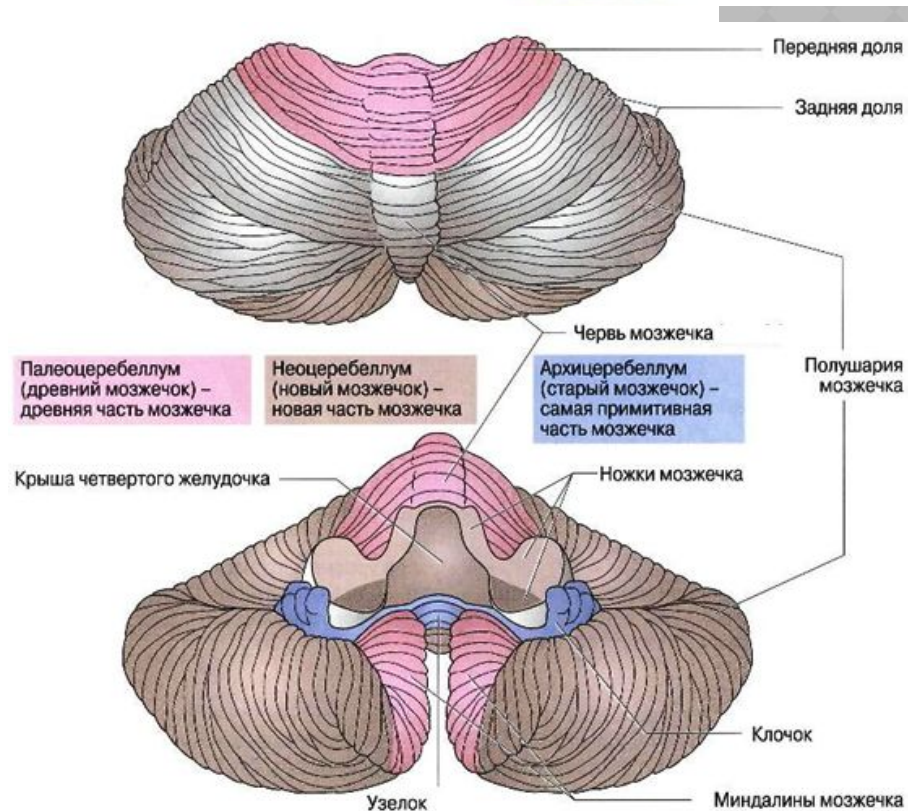
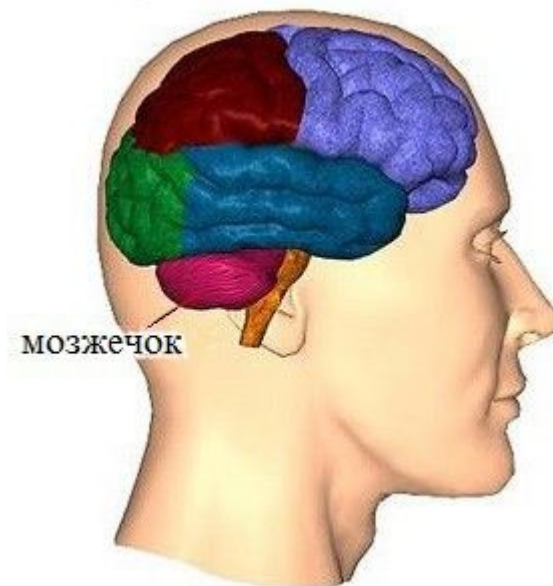


МОЗЖЕЧОК



Мозжечок расположен в задней черепной ямке над продолговатым мозгом и мостом. Над мозжечком находятся затылочные доли большого мозга.

В мозжечке различают **верхнюю и нижнюю поверхности, передний и задний края**. Мозжечок состоит из среднего отдела, или **червя**, и **двух полушарий**, каждое из которых разделяется бороздами на три доли. Каждой доле полушария соответствует определенный участок червя.



В мозжечке различают заложенное внутри **белое вещество** и покрывающее его тонким слоем **серое корковое вещество**. Белое вещество полушарий мозжечка соединяется с белым веществом червя. Картина расположения белого вещества, видимая на разрезе червя, вследствие своего сходства с картиной разветвления дерева называется **древом жизни**.

В белом веществе имеются еще скопления серого вещества — **ядра мозжечка**, из которых более важными являются **зубчатые ядра** крыши и **ядра шатра**.

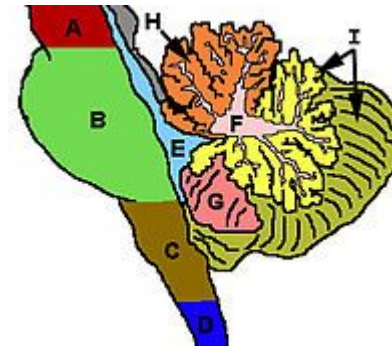
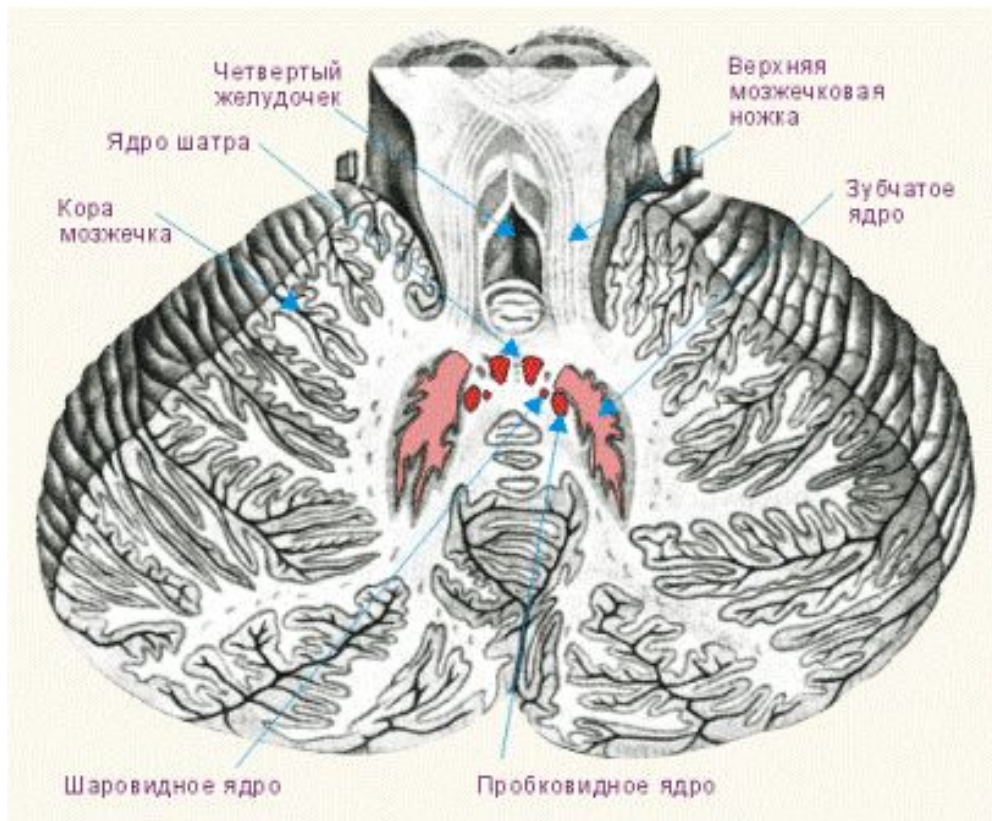


Схема мозжечка и соседних с ним структур головного мозга:

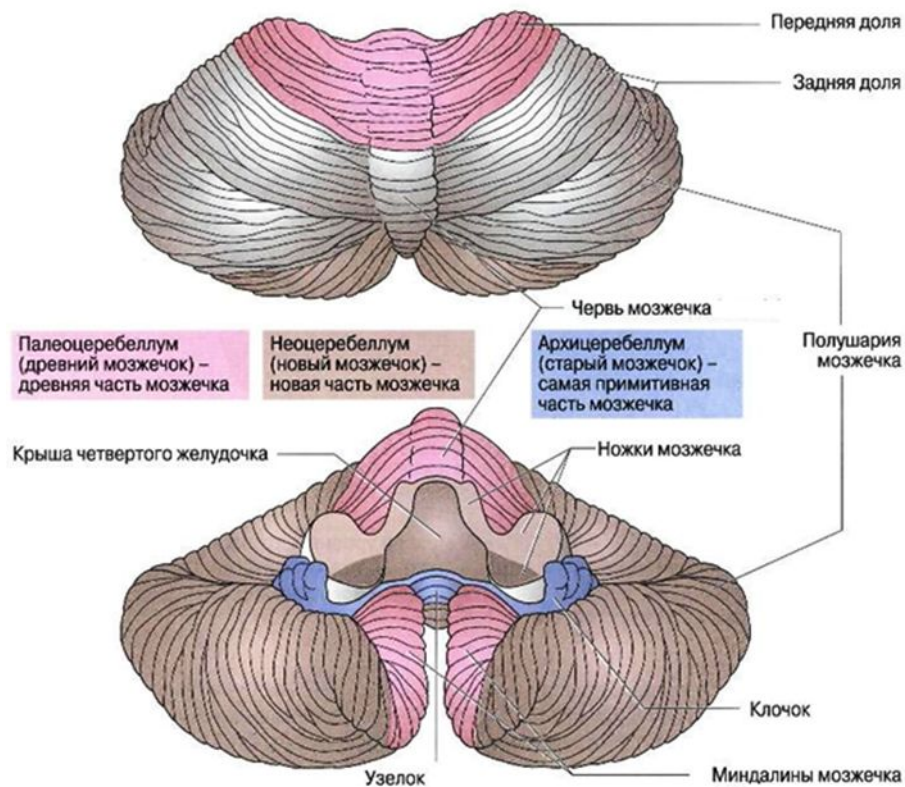
- A. Средний мозг
- B. Варолиев мост
- C. Продолговатый мозг
- D. Спинальный мозг
- E. Четвёртый желудочек
- F. «древо жизни» мозжечка
- G. Миндалина мозжечка
- H. Передняя доля мозжечка
- I. Задняя доля мозжечка

Белое вещество полушарий мозжечка соединяется с соседними частями головного мозга посредством волокнистых пучков. Эти пучки образуют различной толщины тяжи, называемые ножками мозжечка, и соединяют мозжечок с мостом, со средним и продолговатым мозгом.

Средние ножки выходят из мозжечка, постепенно сближаясь, направляются вперед, переходя в мост.

Верхние, или передние, ножки направляются вперед и в виде уплощенных круглых тяжей (также постепенно сходящихся) исчезают под четверохолмием, в области красных ядер среднего мозга.

Нижние ножки идут назад и вниз к продолговатому мозгу.



Мозжечок — это функциональное ответвление главной оси «**кора больших полушарий — спинной мозг**».

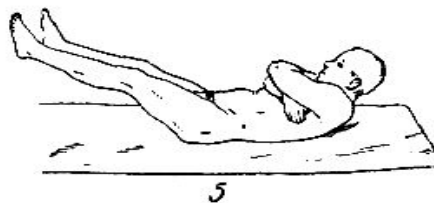
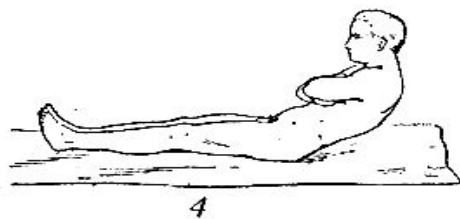
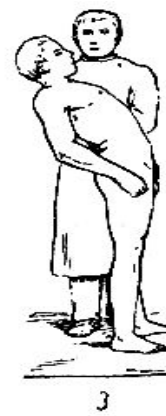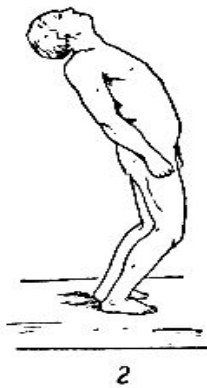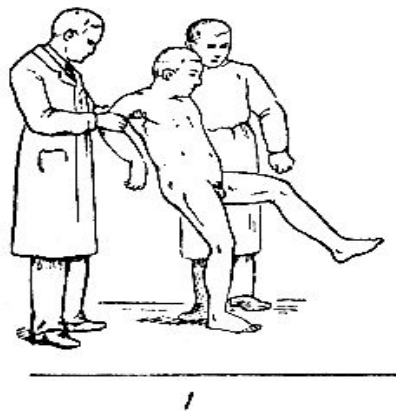
- С одной стороны, в нём замыкается сенсорная обратная связь, то есть он получает копию афферентации (информации, передаваемой из спинного мозга в кору полушарий головного мозга).
- С другой стороны, сюда же поступает копия эфферентации (информации от коры полушарий к спинному мозгу) от двигательных центров.

Сопоставляя первое и второе, **кора мозжечка может рассчитывать ошибку, о которой сообщает в двигательные центры**. Так мозжечок непрерывно корректирует и преднамеренные, и автоматические движения.

Филогенетические отделы мозжечка	Функция	Соответствующие образования (у человека)
Архичеребеллум (вестибулоцеребеллум)	Взаимосвязь мозжечка с вестибулярными ядрами	Клочковая и узелковая дольки; ядро шатра
Палеоцеребеллум (спиноцеребеллум)	Взаимосвязь мозжечка со спинным мозгом	Червь мозжечка, околочлочковая долька; ядро шатра, пробковидное и круглое ядра
Неоцеребеллум (понтоцеребеллум)	Взаимосвязь мозжечка с корой больших полушарий головного мозга	Полушария мозжечка; зубчатое ядро

Главными функциями мозжечка являются:

- координация движений
- регуляция равновесия
- регуляция мышечного тонуса
- мышечная память



Расстройство движений при поражении мозжечка. 1 - Походка при мозжечковых расстройствах; 2 - нормальный наклон туловища назад; 3 - наклон туловища при поражении мозжечка (больной не сгибает содружественно ноги в коленных суставах); 4 - вставание в норме; 5 - вставание при поражении мозжечка.

Роль взаимодействия коры лобной области мозга и мозжечка проявляется при частичных повреждениях последнего. Полное удаление мозжечка приводит к гибели человека. После операции частичного удаления мозжечка возникают симптомы его повреждения (тремор, атаксия, астения и т.д.), затем эти симптомы исчезают. Если на фоне исчезновения мозжечковых симптомов нарушается функция лобных долей мозга, то они (симптомы) возникают вновь. Следовательно, кора лобного мозга компенсирует расстройства, вызываемые повреждением мозжечка..

Мозжечок за счет влияния на сенсомоторную кору может изменять уровень **тактильной, температурной, зрительной чувствительности**. Оказалось, что повреждение мозжечка снижает уровень восприятия критической частоты мельканий света (наименьшая частота мельканий, при которой световые стимулы воспринимаются не как отдельные вспышки, а как непрерывный засвет).

Удаление мозжечка приводит к ослаблению силы процессов возбуждения и торможения, нарушению баланса между ними, развитию инертности.

Выработка **двигательных условных рефлексов** после удаления мозжечка затрудняется, особенно в случаях формирования локальной, изолированной двигательной реакции. Точно также замедляется выработка **пищевых условных рефлексов**.

Мозжечок оказывает угнетающее и стимулирующее влияние на работу

- **сердечно-сосудистой,**
- **дыхательной,**
- **пищеварительной и других систем организма.**

Таким образом, мозжечок принимает участие в различных видах деятельности организма:

- **моторной,**
- **соматической,**
- **вегетативной,**
- **сенсорной,**
- **интегративной и т.д.**

Однако, эти функции мозжечок реализует через другие структуры центральной нервной системы.

Мозжечок выполняет функцию оптимизации взаимоотношений между различными отделами нервной системы. Это реализуется, с одной стороны, активацией отдельных центров, с другой – удержанием этой активности в определенных рамках возбуждения.

Рефлексы мозжечка

- **Опыт 1.** Попросите испытуемого согнуть руку в локте. Захватите его предплечье около кисти и предложите ему тянуть руку на себя, преодолевая ваше сопротивление. Резко отпустите руку испытуемого. Ударил ли он себя?
- **Опыт 2.** Закройте глаза, вытяните вперед правую руку, указательный палец разожмите, остальные сожмите в кулак. Кончиком указательного пальца коснитесь кончика носа.