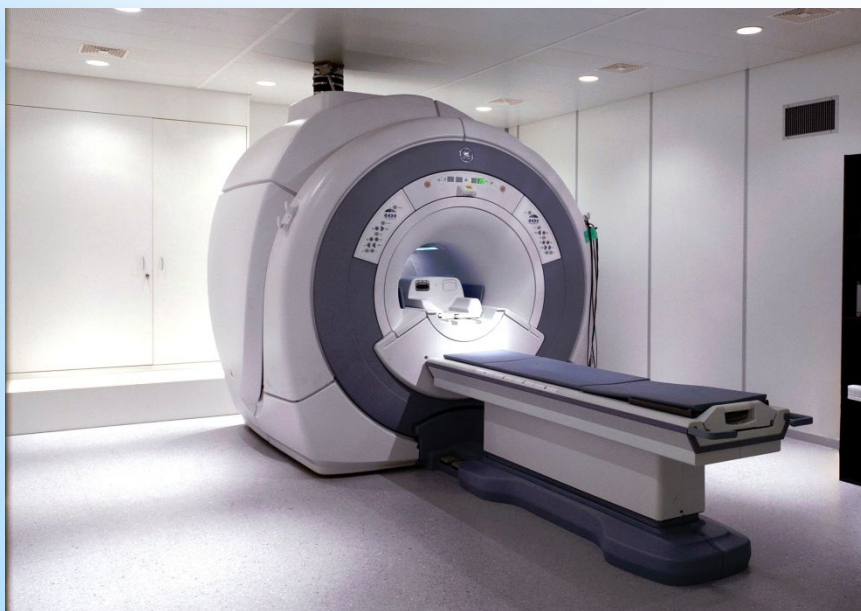

МРТ-диагностики патологии позвоночника



Выполнила: Бөлтебаева Б.А

МРТ-диагностики патологии позвоночника

Магнитно - резонансная томография позвоночника — наиболее информативный, точный и надежный вид обследования позвоночника и прилегающих тканей, в том числе, спинного мозга. Так как данный метод диагностики не требует инструментального вмешательства, отсутствует какие либо виды излучения, кроме магнитного поля он считается одним из самых эффективных, перспективных и безопасных.

Получив с помощью МРТ-исследования серию срезов, врач оценивает изображение отделов позвоночника в 3х взаимно перпендикулярных проекциях. При магнитно-резонансной томографии (МРТ) позвоночника визуализируются тела позвонков, межпозвонковые диски, суставы, спинной мозг, а также нервные корешки, выходящие из спинномозгового канала.

Метод магнитно-резонансной томографии (МРТ) широко применяется в неврологической, онкологической и нейрохирургической практике для диагностики различных заболеваний, уточнения стадии и остроты патологического процесса, подбора лечения при установленном диагнозе, решения вопроса о хирургическом лечении, контроля его эффективности или выявления осложнений, а также для профилактики и раннего выявления изменений в организме (новообразований, дегенеративных процессов и др.).

* МРТ позвоночника (шейного, грудного, пояснично-крестцового отделов)

Показания к исследованию позвоночника (МРТ шейного, МРТ грудного, МРТ пояснично-крестцового отделов):

травмы позвоночника,

наличие болей в позвоночнике различного происхождения (грыжи межпозвонковых дисков и их протрузии, опухоли, метастазы в позвоночник); метастазы в позвоночник часто дают опухоли других органов – например, предстательной железы у мужчин, молочных желез у женщин и так далее;

дегенеративно-дистрофические поражения тел позвонков и межпозвонковых дисков – наиболее часто встречающееся заболевание позвоночника;

воспалительные заболевания (болезнь Бехтерева, спондилит и т.д.);

деструктивные (некротические) процессы (остеомиелит, туберкулезный спондилит и другие);

сосудистые аномалии (мальформации) и нарушения кровообращения в спинном мозге;

демиелинизирующие заболевания (рассеянный склероз, синдром Гийена–Барре и другие миелопатии);

аномалии развития позвоночника;

планирование оперативного вмешательства на позвоночнике и контроль его эффективности.

МРТ спинного мозга

Показания к проведению МРТ спинного мозга:

подозрение на очаговое поражение, опухоли спинного мозга или его оболочек;
оценка ликворных пространств спинного мозга (пространств, заполненных ликвором), выявление сириномиелии (образование кист в спинном мозге);
оценка результатов оперативных вмешательств на спинном мозге;
подозрение на патологию спинного мозга вертеброгенного происхождения т. е. вызванную травмой, опухолевыми поражениями позвоночника, грыжами межпозвонковых дисков.

В зависимости от предполагаемого диагноза пациенту может быть назначено как МРТ всего позвоночника, так и его отделов:

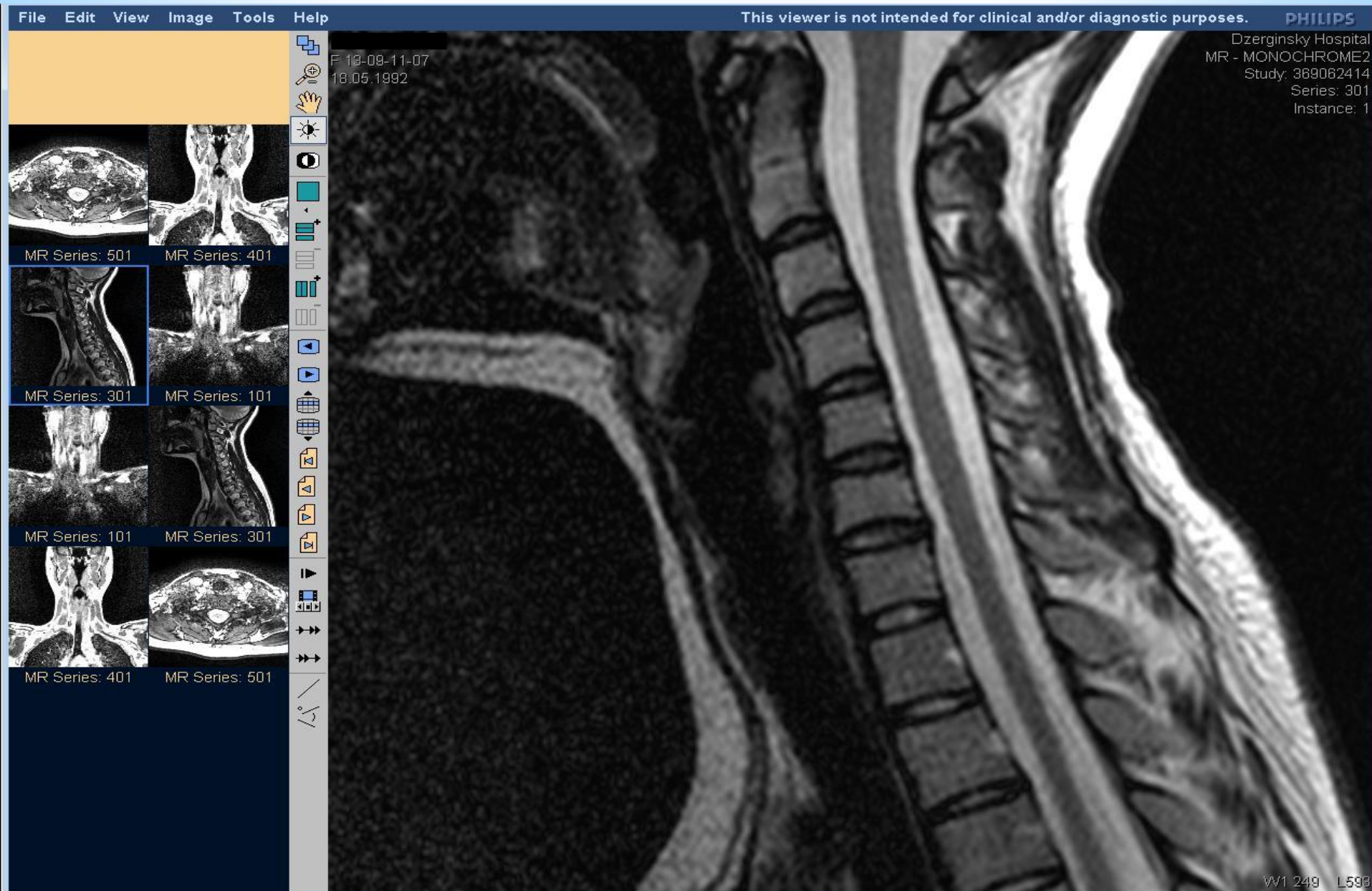
МРТ шейного отдела позвоночника (мрт шеи);

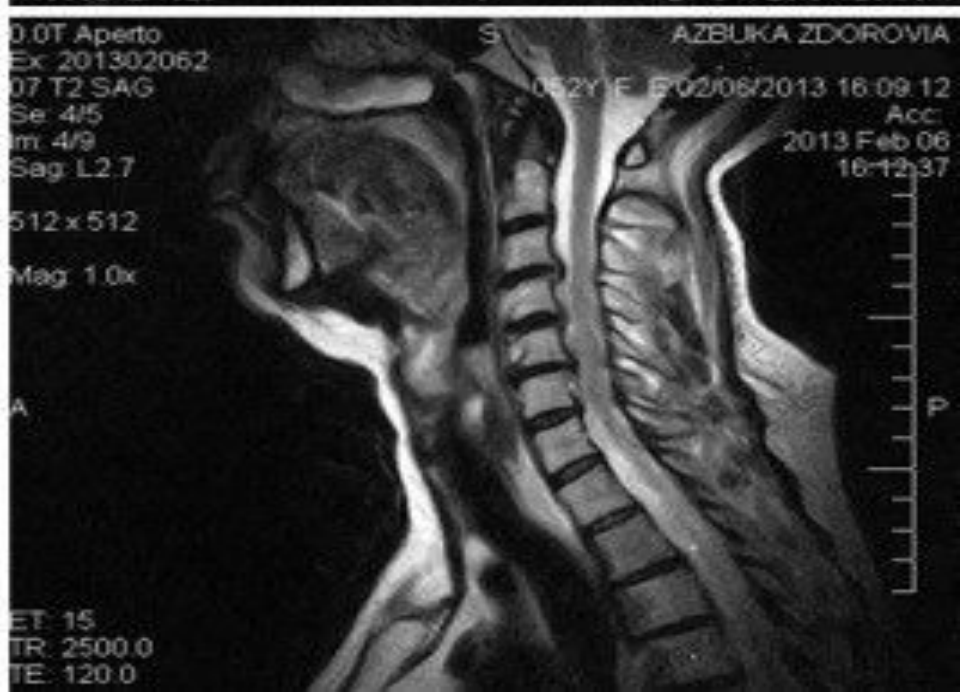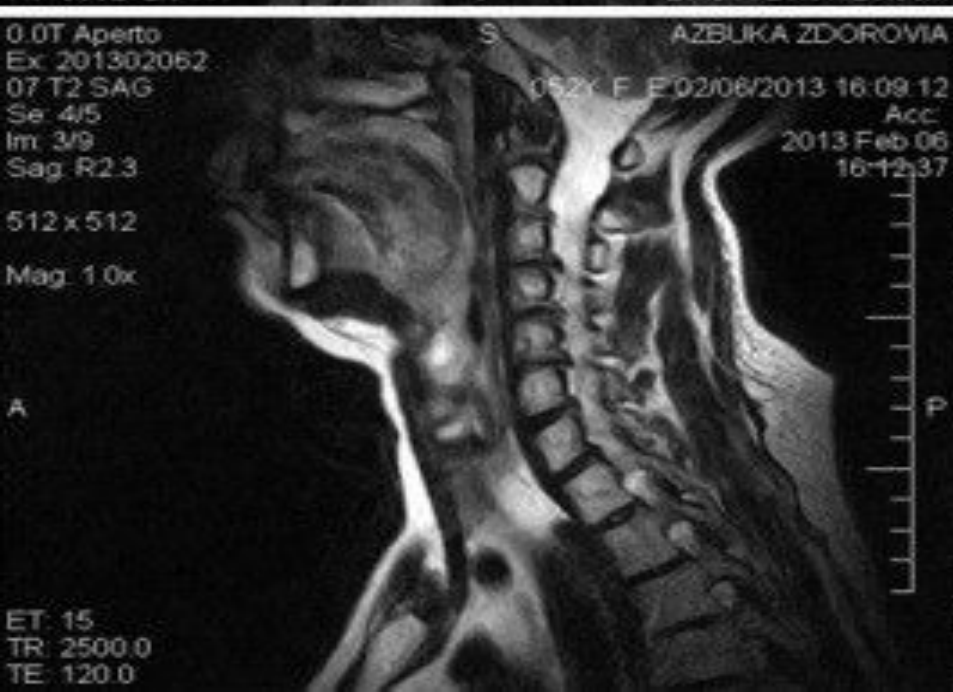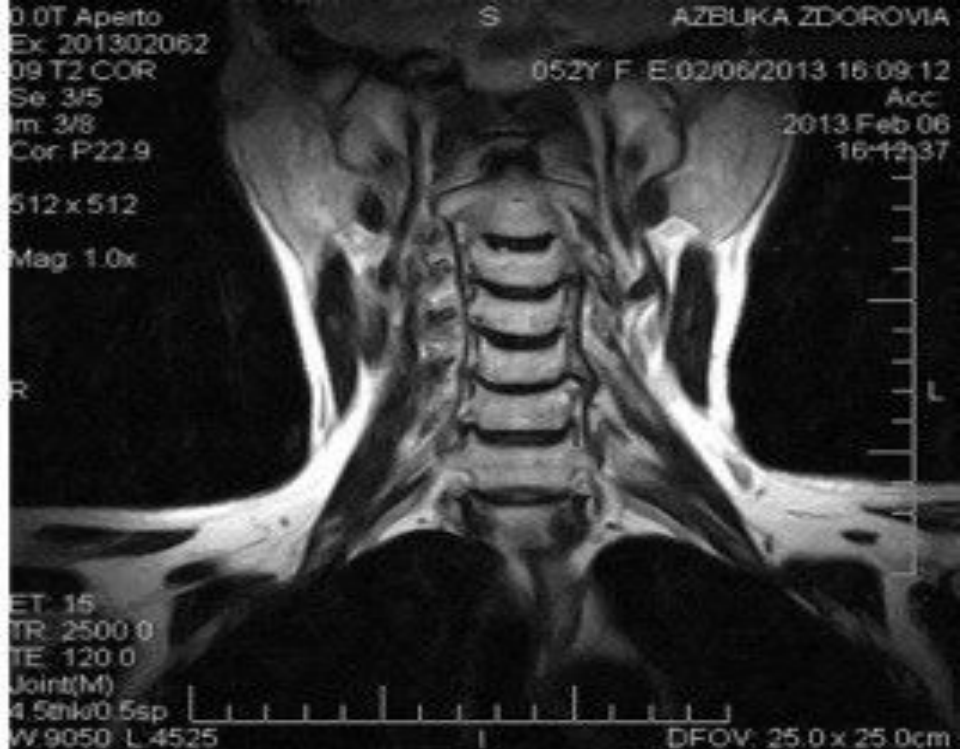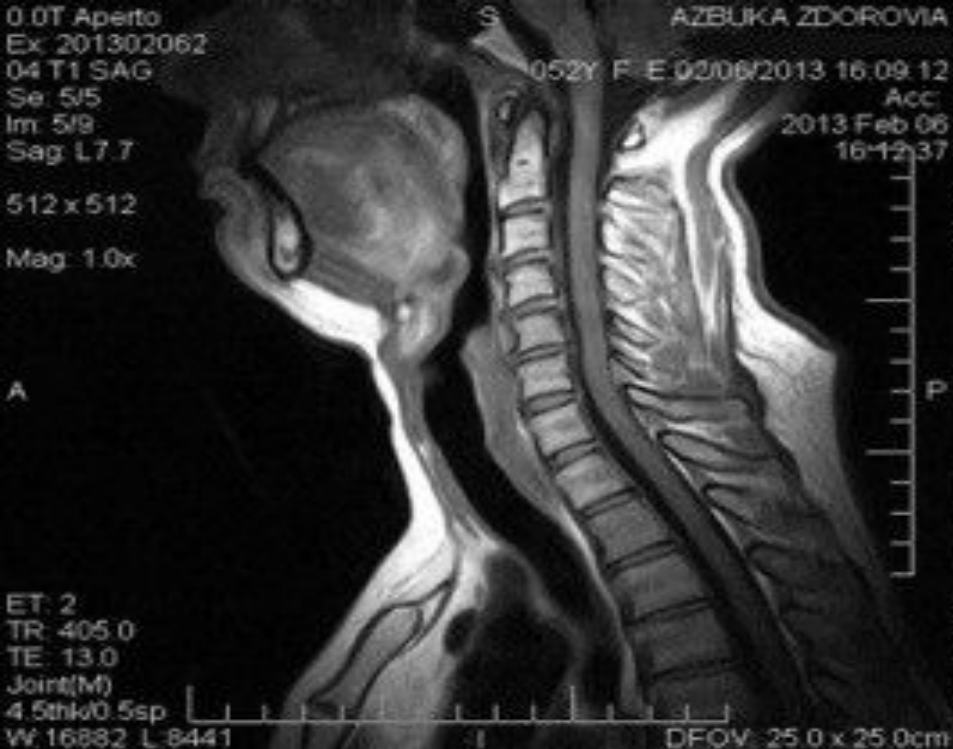МРТ грудного отдела позвоночника;

МРТ пояснично-крестцового отдела позвоночника (мрт поясницы);

МРТ копчиковой зоны позвоночника (мрт копчика).

МРТ шейного отдела позвоночника

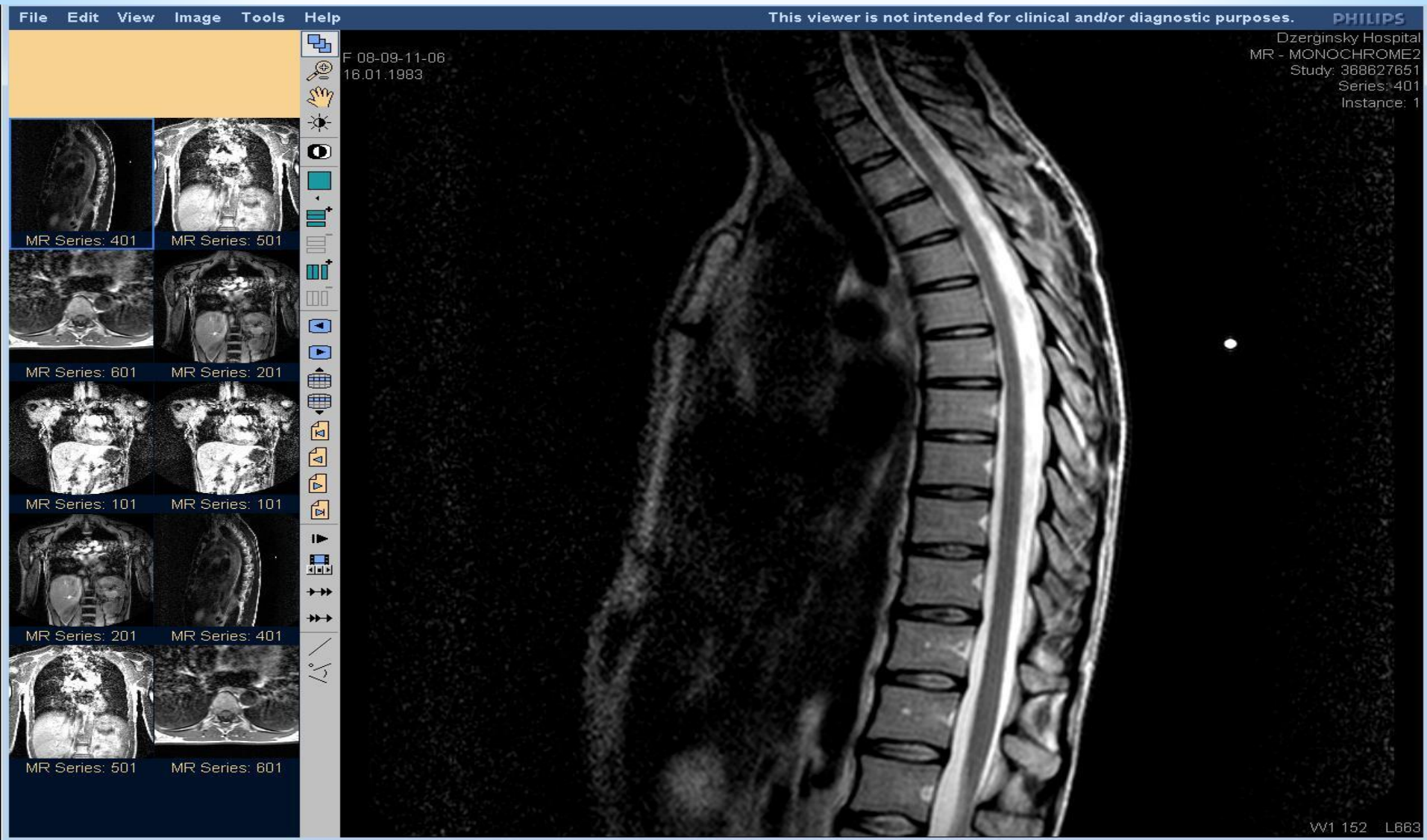


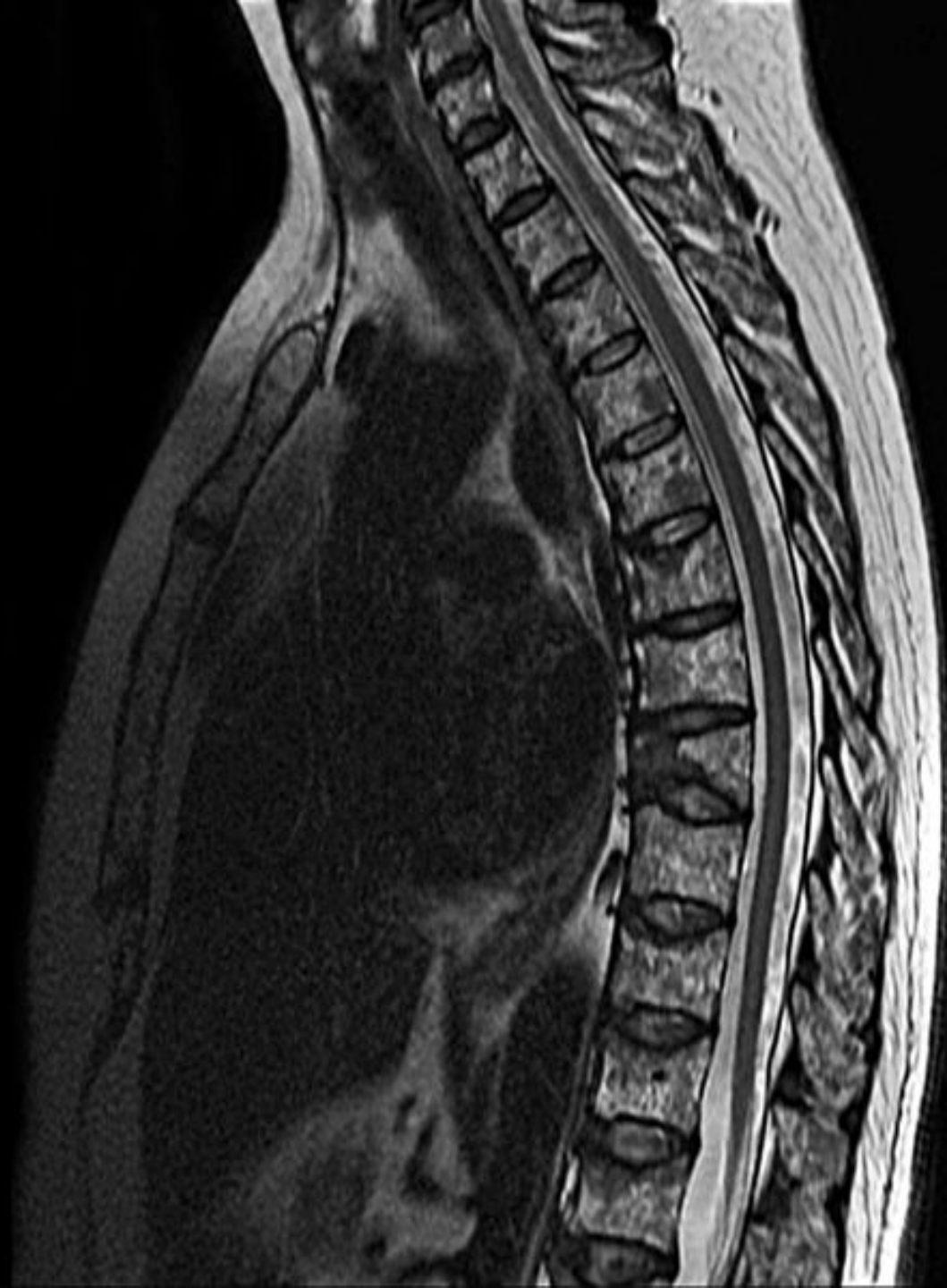
Показания к проведению МРТ шейного отдела позвоночника:

- деформирующий спондилез, остеохондроз шейного отдела позвоночника;
- протрузии и грыжи межпозвонковых дисков шейного отдела позвоночника;
- метастазы различных опухолей в шейном отделе позвоночника;
- стеноз позвоночного канала;
- травмы шейного отдела позвоночника (перелом, вывих, смещение тел позвонков);
- синдром короткой шеи (синдром Клипеля-Файля);
- наличие различных патологических изменений в шейном отделе спинного мозга.

* МРТ грудного отдела ПОЗВОНОЧНИКА





МРТ грудного отдела позвоночника назначают пациентам с:
травмами и переломами позвоночника, в том числе при отсутствии изменений на рентгенограмме;

остеохондрозом;

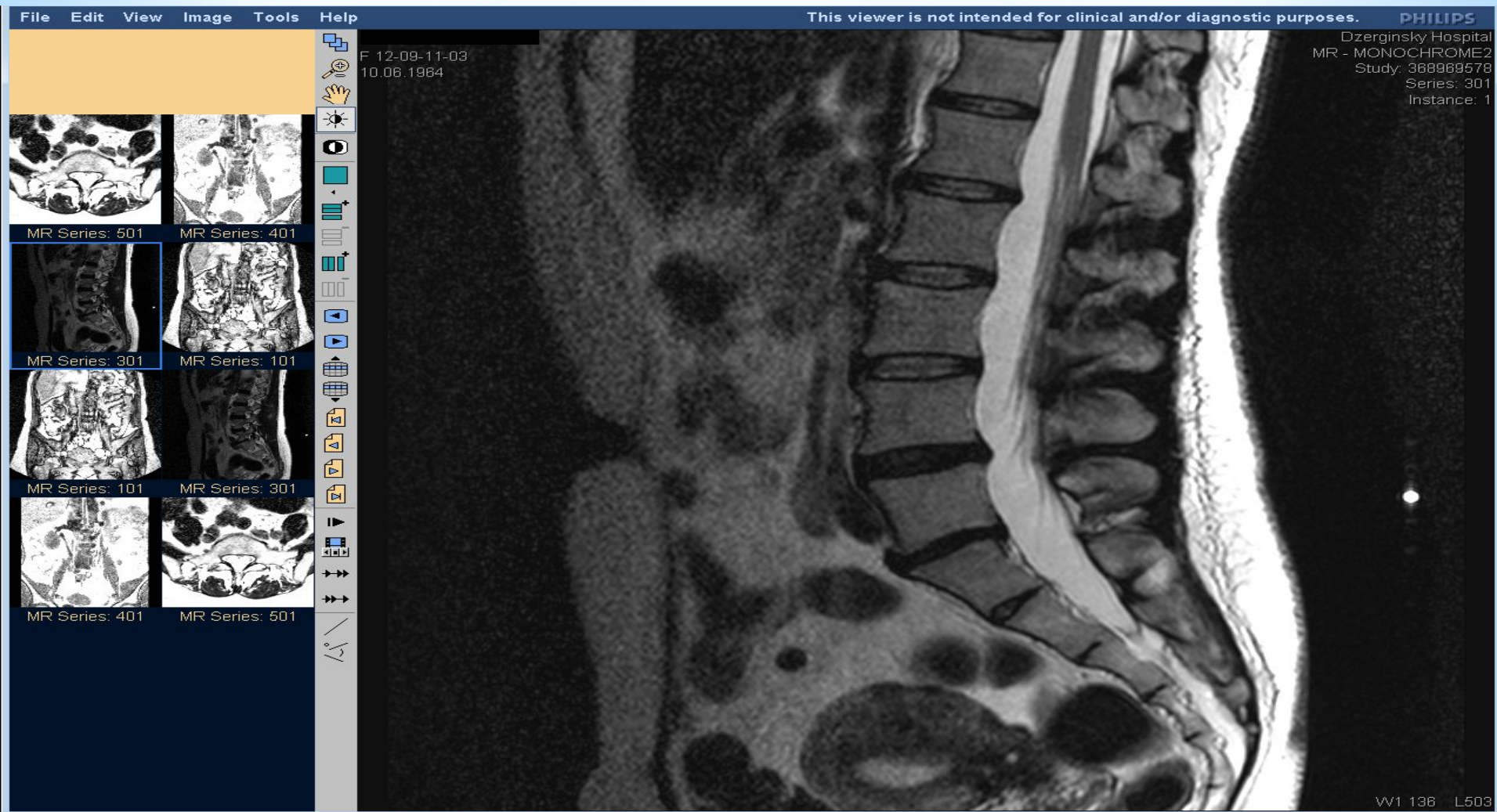подозрениями на грыжи и протрузии межпозвонковых дисков;
врожденными и приобретенными дефектами развития или строения позвоночника;

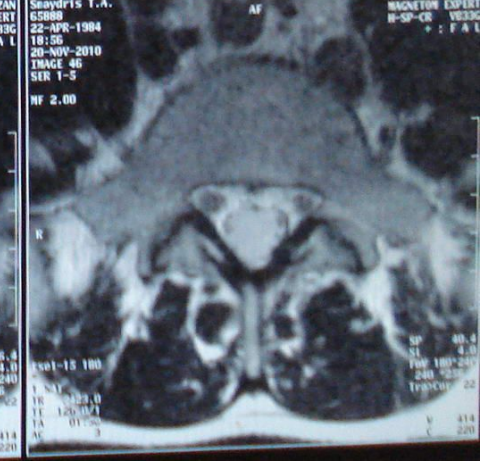
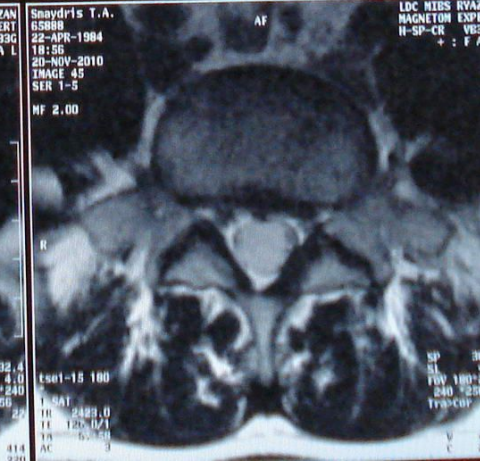
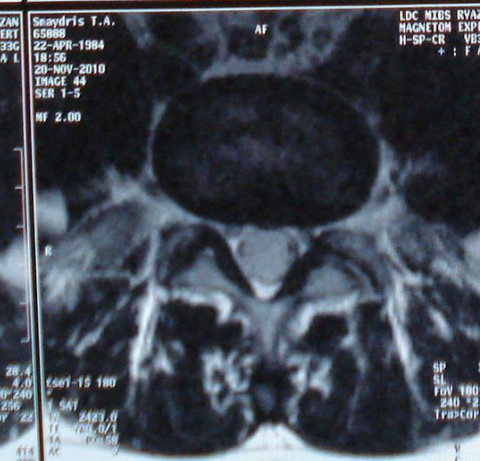
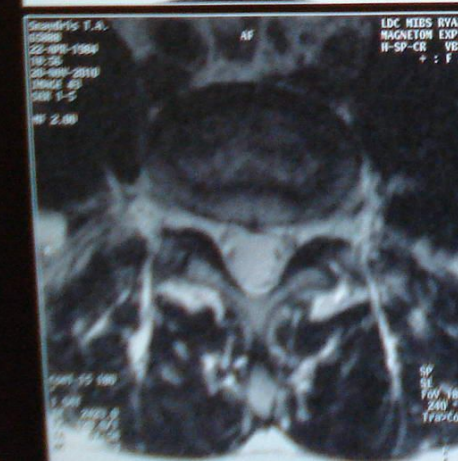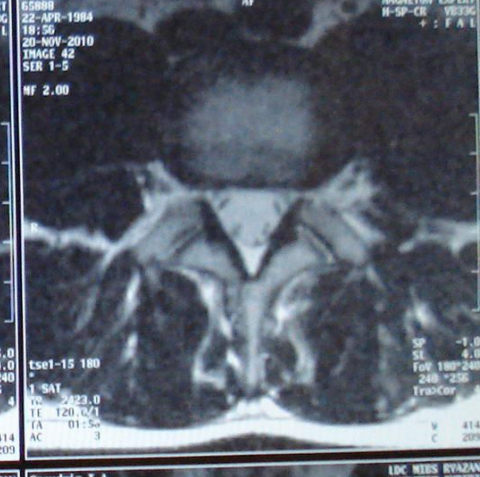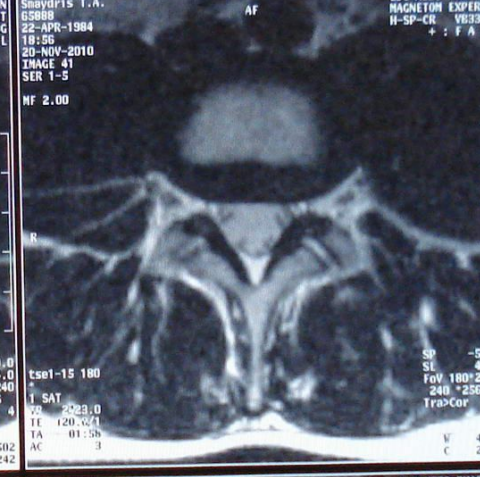
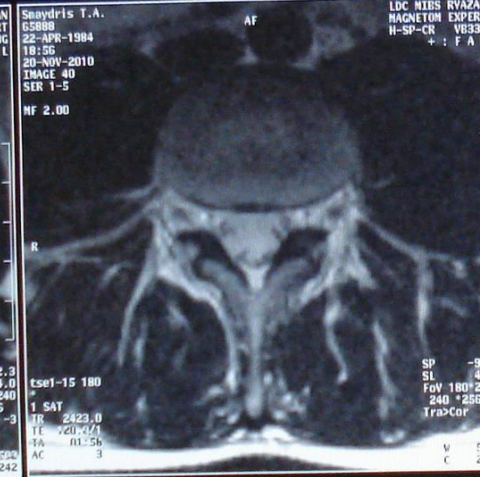
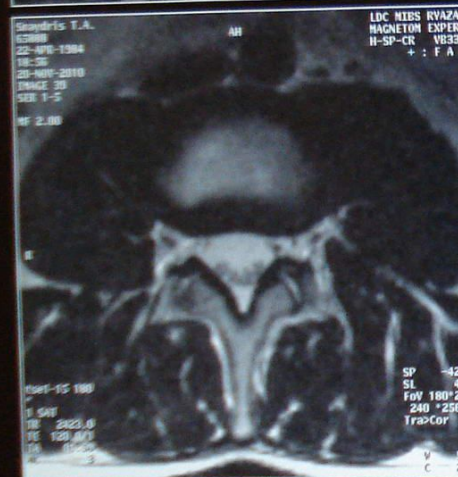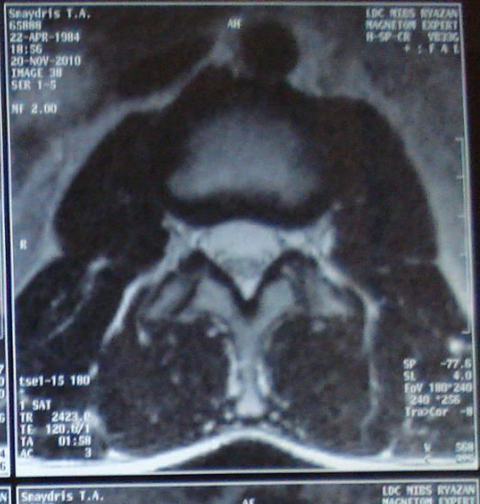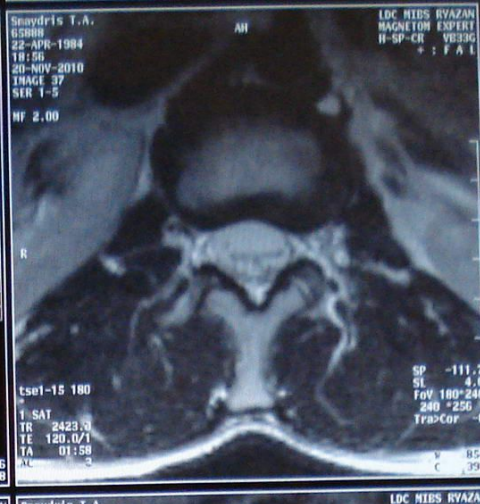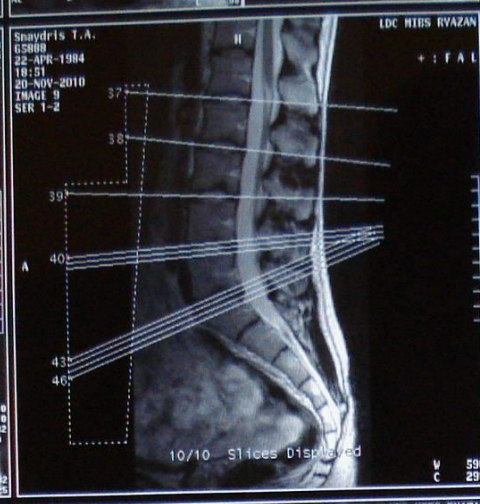
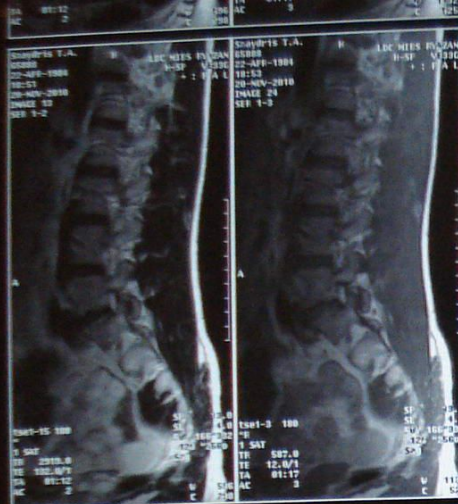опухолями грудного отдела позвоночника, в том числе вторичного (метастатического) характера;

демиелинизирующими процессами (рассеянный склероз, острый рассеянный энцефаломиелит). МРТ - единственный метод инструментальной диагностики и визуализации демиелинизирующих заболеваний;

острыми нарушениями спинального кровообращения, а также сосудистых мальформаций в спинном мозге.

* МРТ пояснично-крестцового отдела позвоночника





МРТ пояснично-крестцового отдела позвоночника является наиболее востребованным методом диагностики в неврологической и нейрохирургической практике. Данный вид обследования назначают при различных болезненных состояниях (изменениях) со стороны позвоночника, спинного мозга и т.д.

МРТ пояснично-крестцового отдела позвоночника позволяет получить снимки (или как их называют, срезы) тел позвонков, межпозвонковых дисков, конуса спинного мозга и элементов «конского хвоста» и т.д.

Магнитно-резонансную томографию пояснично - крестцового отдела позвоночника вам могут назначить при наличии следующих заболеваний и патологических изменений:

остеохондроза, деформирующего спондилеза пояснично-крестцового отдела позвоночника;

протрузий и грыж межпозвонковых дисков поясничного отдела позвоночника;

метастазы поясничного отдела позвоночника;

стеноз позвоночного канала;

травмы поясничного отдела позвоночника (переломы, вывихи или нестабильность позвоночника);

аномалии развития поясничного отдела позвоночника;

наличие переходных позвонков (сакрализация, люмбализация тел позвонков).

В большинстве случаев МРТ пояснично-крестцового отдела позвоночника позволяет избежать различных инвазивных и неинвазивных методов исследования, таких как люмбальная пункция, миелография, ангиография.

МРТ крестцово-подвздошных сочленений и копчиковой зоны позвоночника (мрт копчика)

Сегодня МРТ крестцово-подвздошных сочленений и копчика является единственным методом исследования, позволяющим с высоким уровнем точности диагностировать заболевания, свойственные именно данным отделам позвоночника. Популярность данного исследования обоснована безопасностью и неинвазивностью.

Показания к применению МРТ копчика:

болевым синдромом - неясной этиологии,
травматические повреждения костных структур.

Показания к проведению исследования крестцово-подвздошных сочленений:

травматические изменения,
воспалительные изменения в данной области (характерные для Болезни Бехтерева и т. д.),
опухоли.

Если магнитно-резонансная томография позвоночника (или любого другого органа) проводилась ранее, врачи рекомендуют приносить эти результаты с собой. Тогда специалисты смогут гарантировать более достоверный результат, а также отслеживание динамики процесса (заболевания).

Магнитно-резонансное исследование позвоночника не требует специальной предварительной подготовки.

О наличии противопоказаний, а они практически одинаковы при всех видах МРТ-исследований, обязательно проконсультируйтесь со специалистом!

Среди основных противопоказаний:

наличие кардиостимулятора, различные инородные металлические тела, имплантаты, штифты из металла, пластины и конструкции для остеосинтеза;

клаустрофобия, неадекватное психическое поведение;

тяжелые заболевания хронического характера в стадии выраженной декомпенсации.

В настоящее время магнитно-резонансная томография (МРТ) вышла на первое место в диагностике большинства заболеваний спинного мозга и позвоночника, оттеснив на второй план такие методы, как миелография и компьютерная томография (КТ) позвоночника.