

# Мышечная система

{

**МЫШЕЧНАЯ СИСТЕМА**, совокупность мышц и мышечных пучков, объединенных обычно соединительной тканью. Отсутствует у одноклеточных и губок, хорошо развита у позвоночных.

В состав мышечной системы человека входят около 400 скелетных мышц, у взрослого человека они составляют 40% массы тела.

Для мышечной системы характерны следующие функции: двигательная, защитная, формообразующая, энергетическая.

- ? Мышцы- это орган тела, состоящие из мышечной ткани, способной сокращаться под влиянием нервных импульсов.
- ? Мышца имеет сложное строение. Она образована пучками мышечных волокон, которые в свою очередь состоят из ядра мышечного волокна, сократительных нитей, покровной мембраны и кровеносных сосудов. Снаружи мышца покрыта соединительно-тканной оболочкой – фасцией.
- ? К костям мышцы прикрепляются с помощью сухожилий. Сухожилия состоят из плотной волокнистой соединительной ткани и обладают высокой прочностью.

# Работа мышц

Мышцы, сокращаясь. Или напрягаясь производят работу.

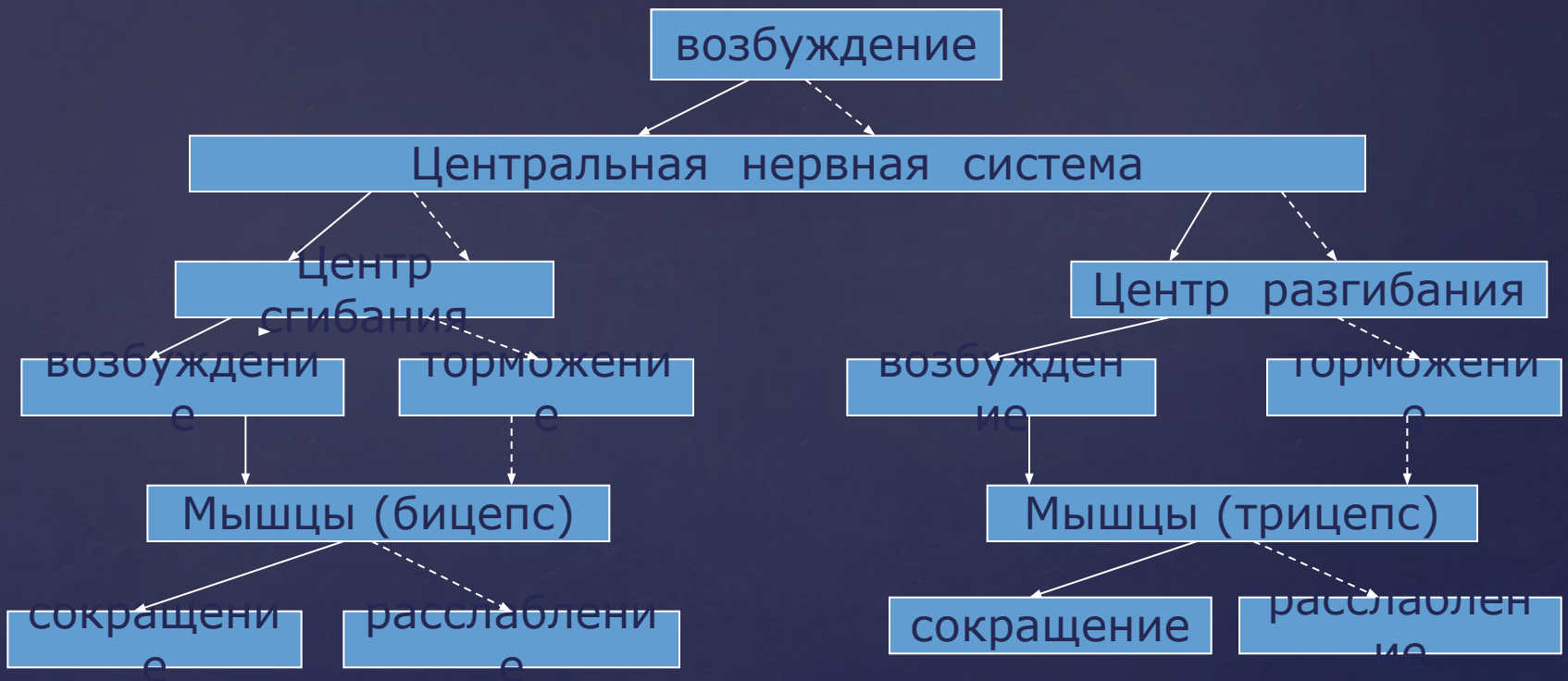Различают динамическую и статическую работу. Движения в суставах обеспечиваются как минимум двумя мышцами, действующими противоположно друг другу. Работой мышц управляет нервная система. Эта работа носит рефлекторный характер.

## Характеристика основных групп скелетных мышц

группа	Основные мышцы	функции
Мышцы головы: 1. Жевательные 2. мимические	Жевательная, височная, наружная, внутренняя, крыловидная Круговые мышцы рта и глаз, щечные надчерепные	Приводят в движение нижнюю челюсть Открывают и закрывают рот, глаза, изменяют выражение лица, речевая артикуляция
Мышцы шеи (поверхностные и глубокие)	Подкожная грудинно-ключичная, лестничная	Поддерживают и приводят в движение голову, шею, опускают нижнюю челюсть, поднимают первое и второе ребро
Мышцы спины	Трапецевидная, широчайшая, ромбовидная и д.р.	Приводят в движение лопатки, голову, шею, руки, ребра при дыхании, поддерживают вертикальное положение тела.
Мышцы груди	Большая и малая грудные, передняя зубчатая, наружные и внутренние межреберные	Приводят в движение плечевой пояс, ребра при дыхании
Мышцы живота	Косые, поперечная и прямая (брюшной пресс), диафрагма	Приводят в движение туловище (наклонны вперед и в стороны); дыхательные движения
Мышцы конечностей а) верхние; б) нижние;	Бицепс, трицепс, дельтовидная, подлопаточная, мышцы предплечья и кисти Большая седалищная, двуглавая мышца бедра, икроножная, трехглавая мышца голени, мышцы стопы	Приводят в движение руки Приводят в движение ноги

- ? Статическая работа мышц – это активная фиксация органов относительно друг друга и придание определенного положения телу, при этом мышца развивает напряжение без изменения длины.
- ? Динамическая работа мышц – это смещение одних органов относительно других и перемещение тела в пространстве, при этом мышца изменяет длину и толщину.
- ? Работа мышц связана с расходом энергии. Энергию для мышечных сокращений предоставляет молекула АТФ (

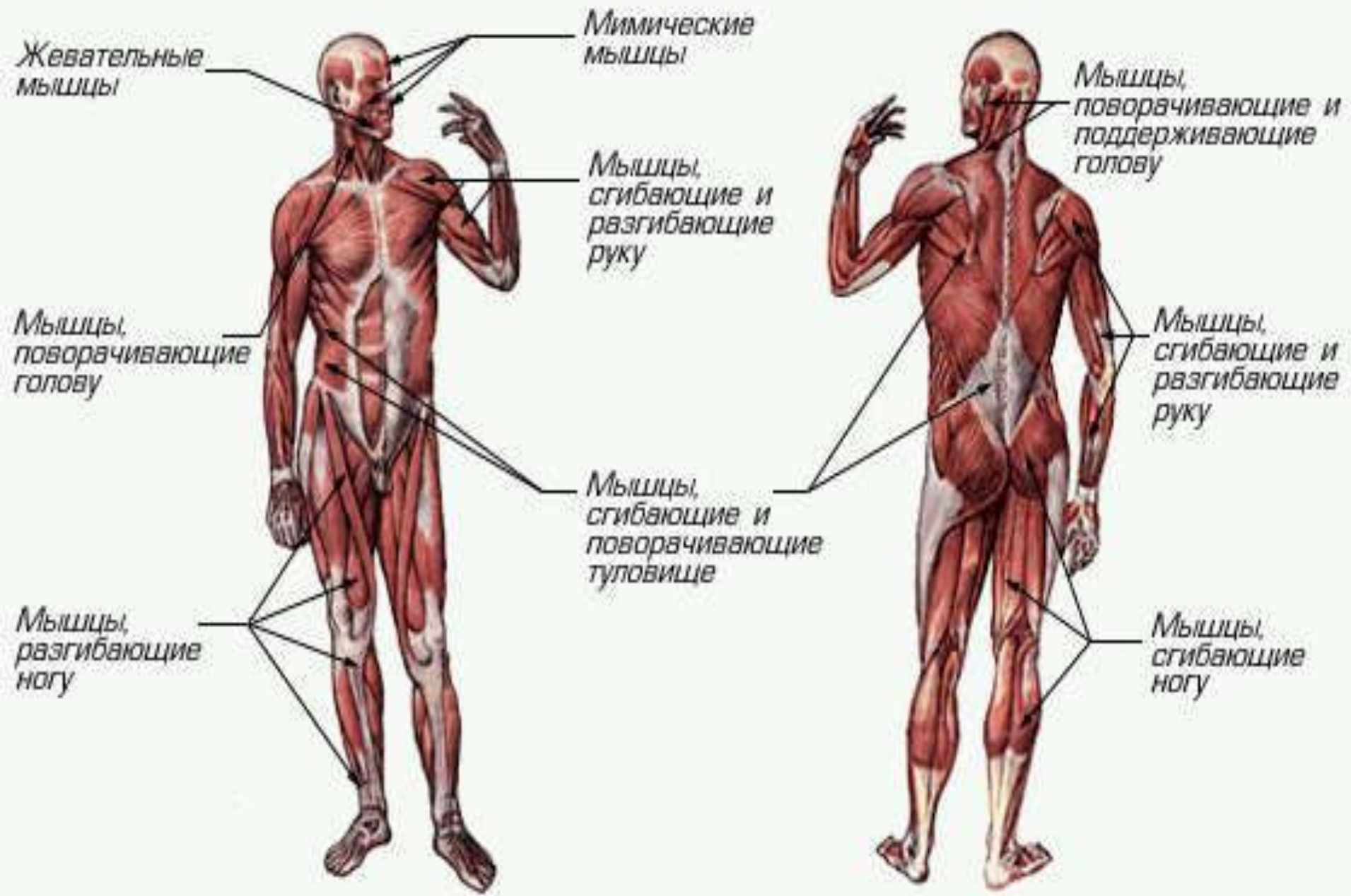
# Динамическая работа скелетной мышцы

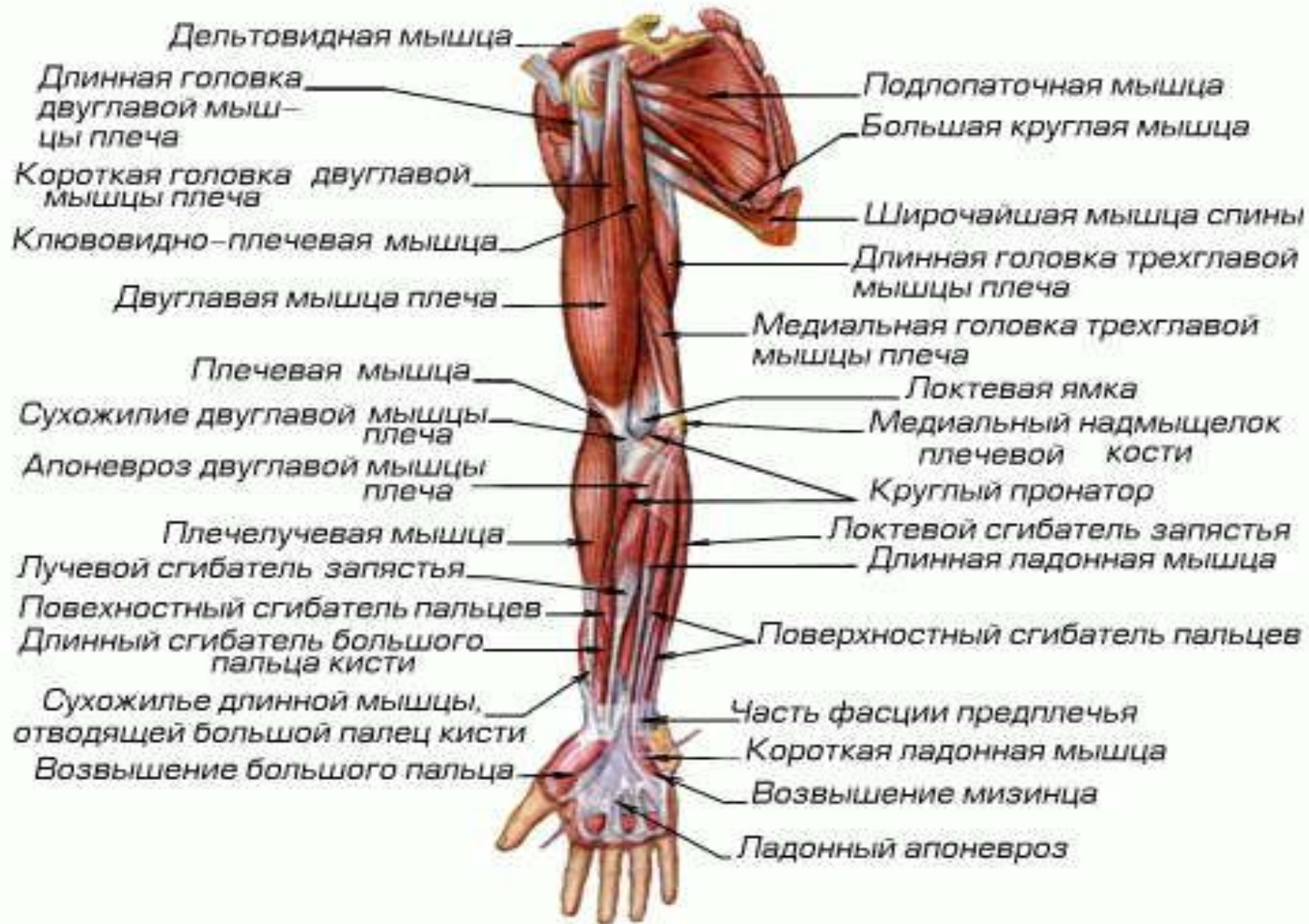


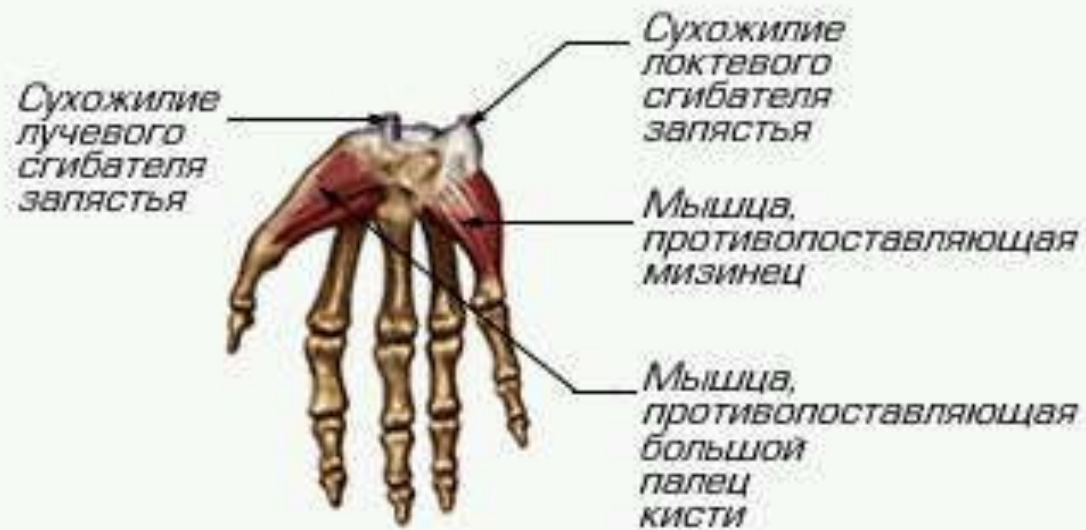
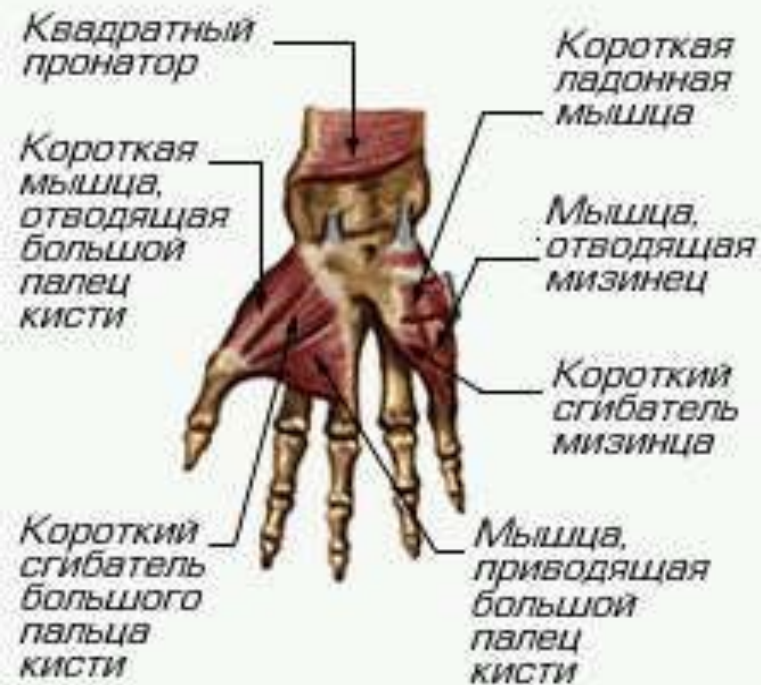- ? Длительное мышечное напряжение приводит к развитию утомления. Под утомлением понимают временное снижение работоспособности мышц, возникающее по мере их работы.
- ? Причины утомления связаны с накоплением продуктов распада органических веществ в местах контактов: нейрон-нейрон, нейрон- мышца.



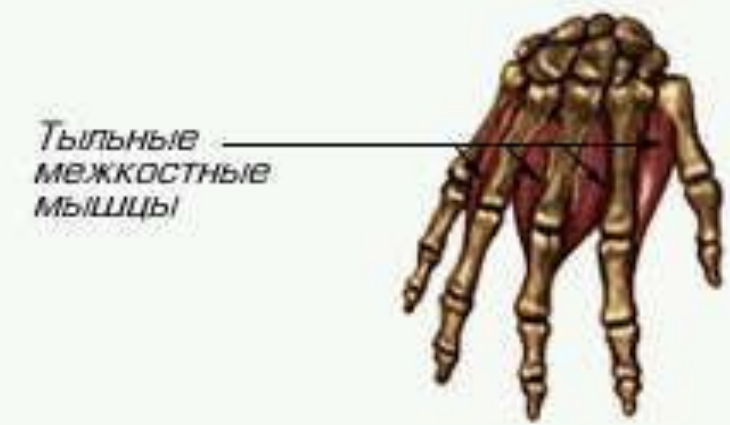
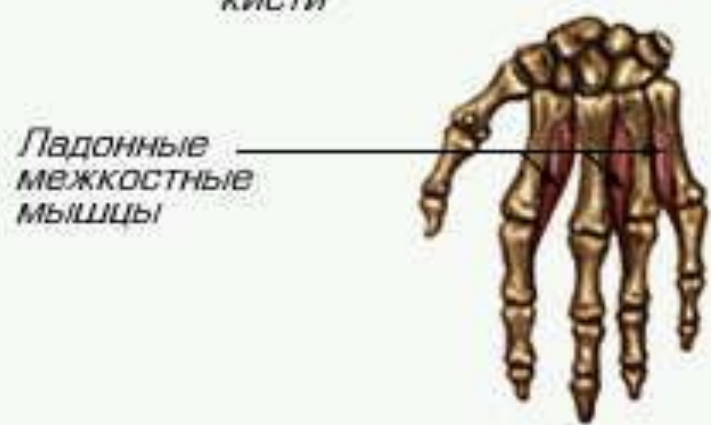
? И.м. Сеченов установил, что при ритмической работе утомление наступает позже, так как в промежутках между сокращениями мышца отдыхает, интенсивная работа мышц с большой нагрузкой приводит к быстрой утомляемости, наиболее оптимальными для мышц являются средние нагрузки и ритм, а лучший способ восстановить работоспособность мышц – активный отдых (с активной деятельностью других мышц)



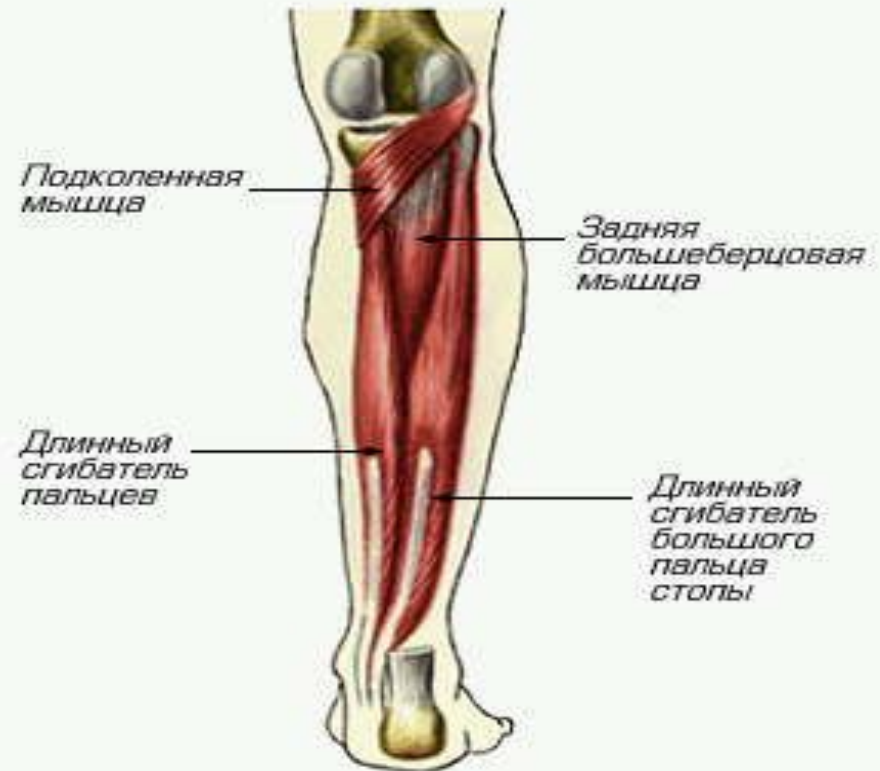
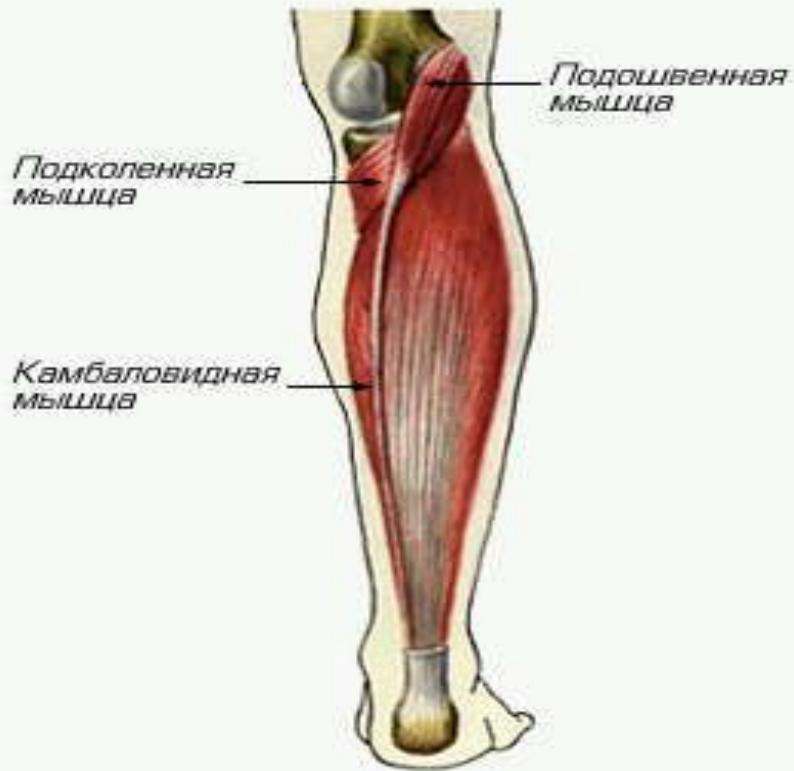


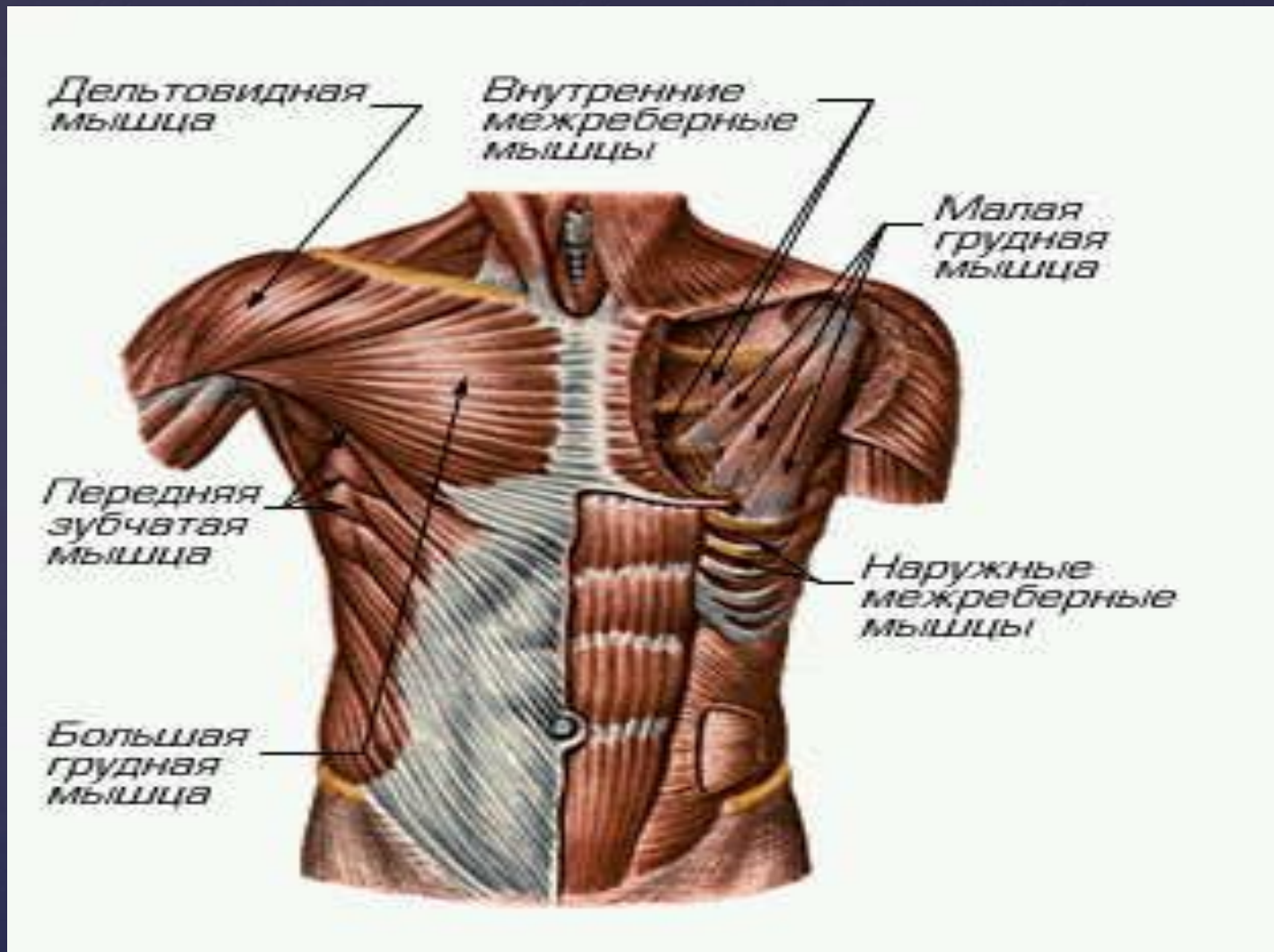
Вид сзади



# Мышцы кисти



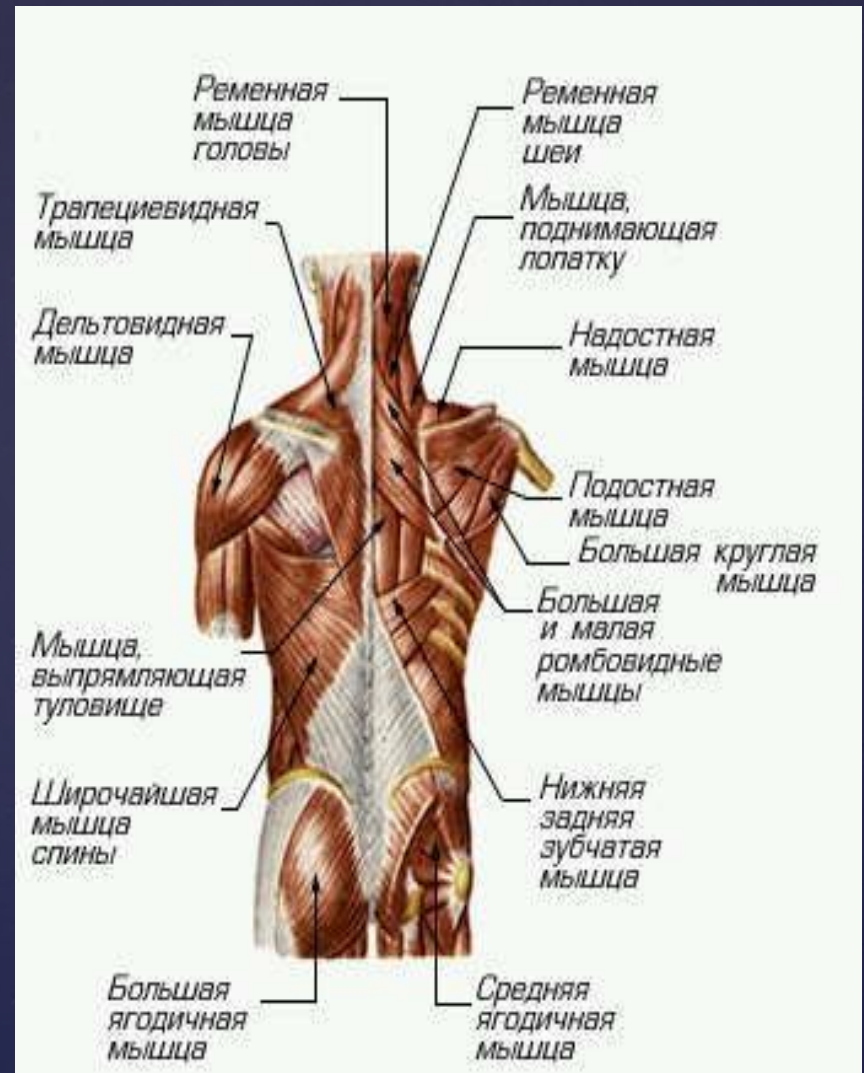
# Мышцы голени

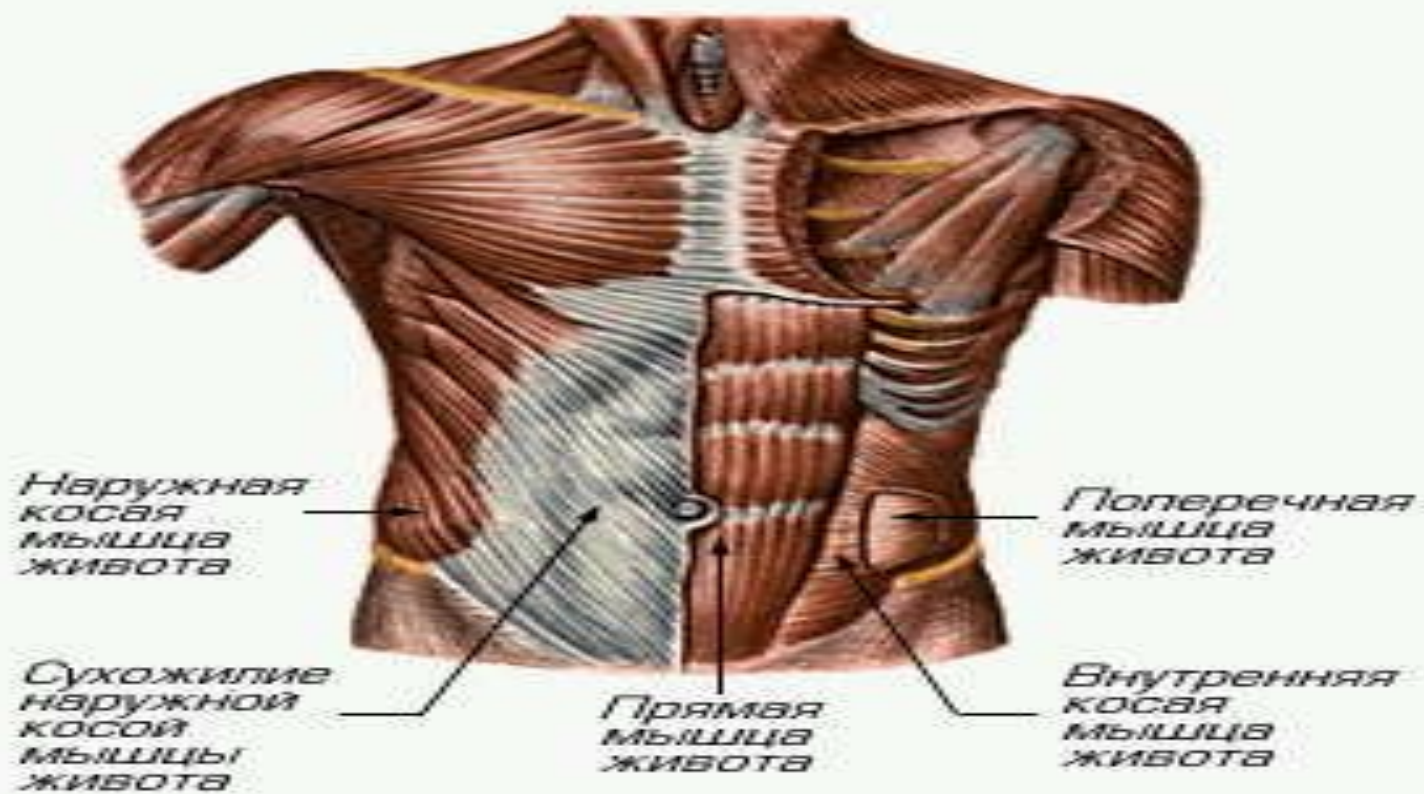


# Мышцы туловища

# МЫШЕЧНАЯ СИСТЕМА

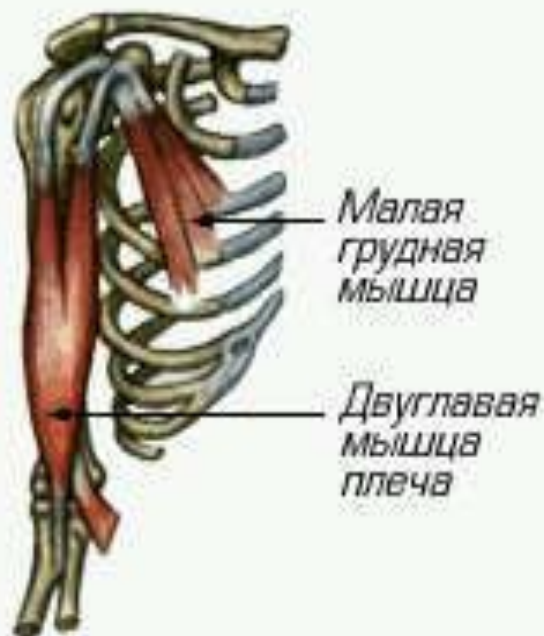МЫШЕЧНАЯ СИСТЕМА, совокупность мышц и мышечных пучков, объединенных обычно соединительной тканью. Отсутствует у одноклеточных и губок, хорошо развита у позвоночных



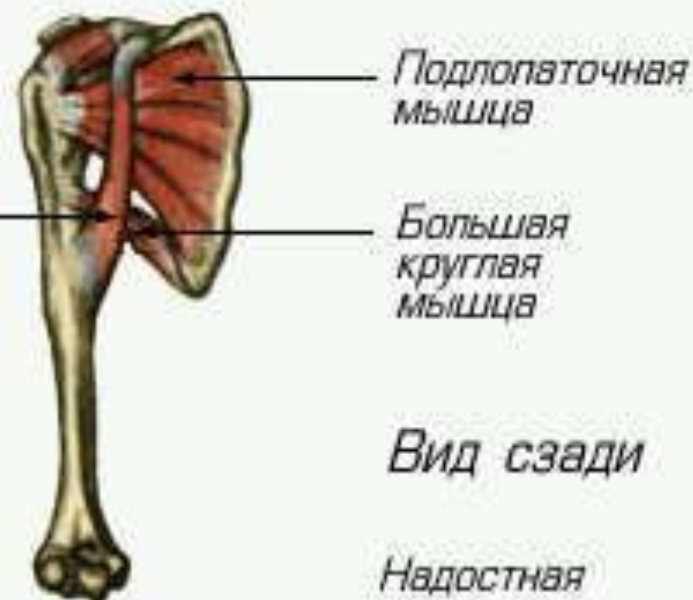


# Мышцы живота

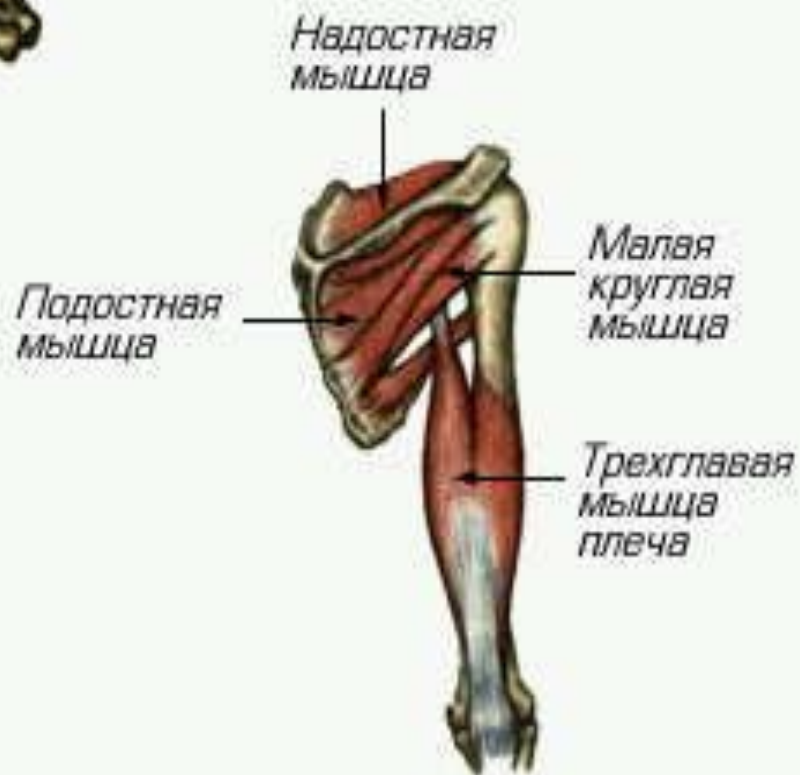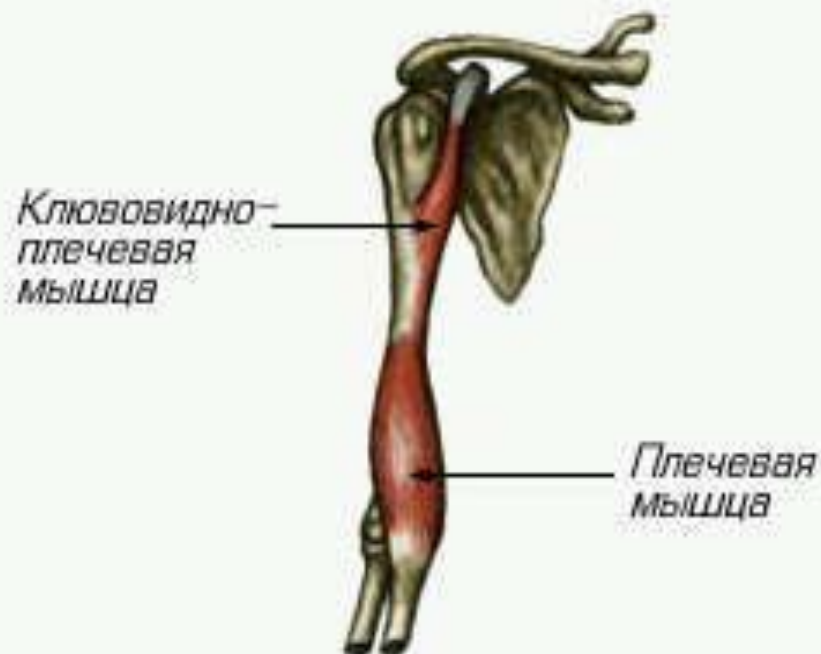




Клювовидно-плечевая мышца



Вид сзади



Грушевидная  
мышца

Верхняя  
близнецовая  
мышца

Сухожилие  
внутренней  
запирательной  
мышцы

Нижняя  
близнецовая  
мышца

Малая  
ягодичная  
мышца

Средняя  
ягодичная  
мышца

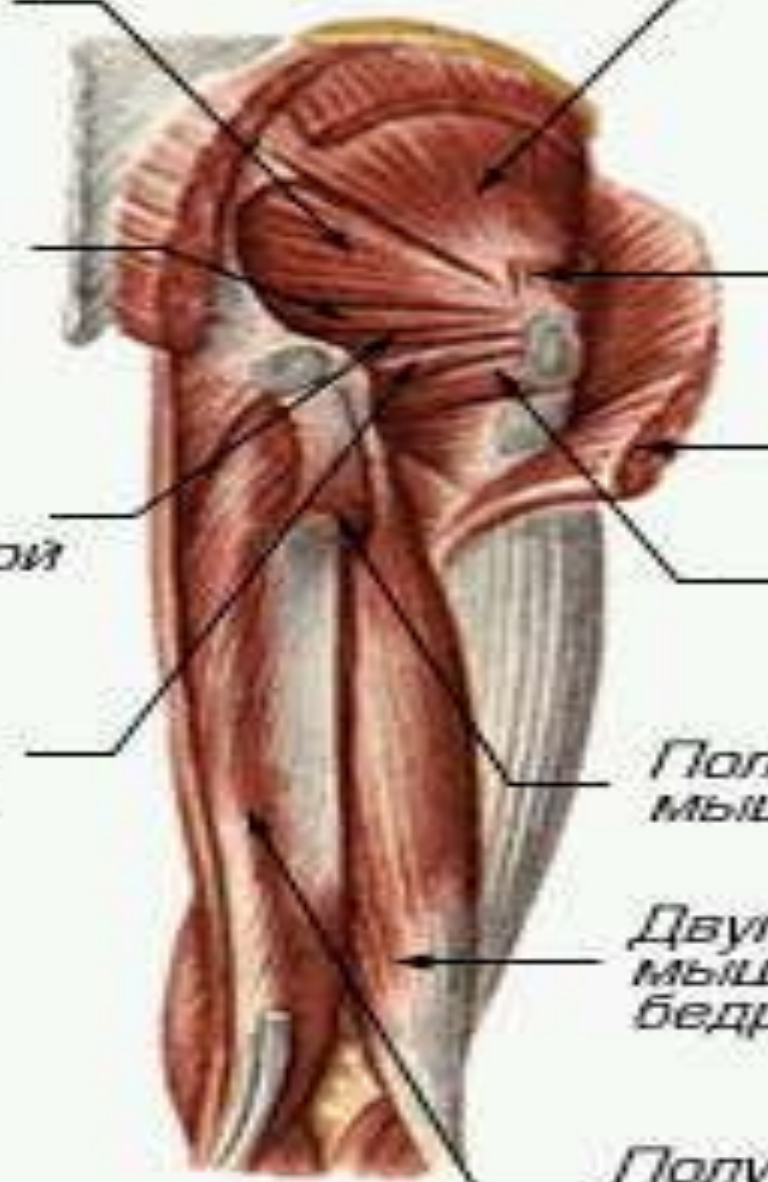Большая  
ягодичная  
мышца

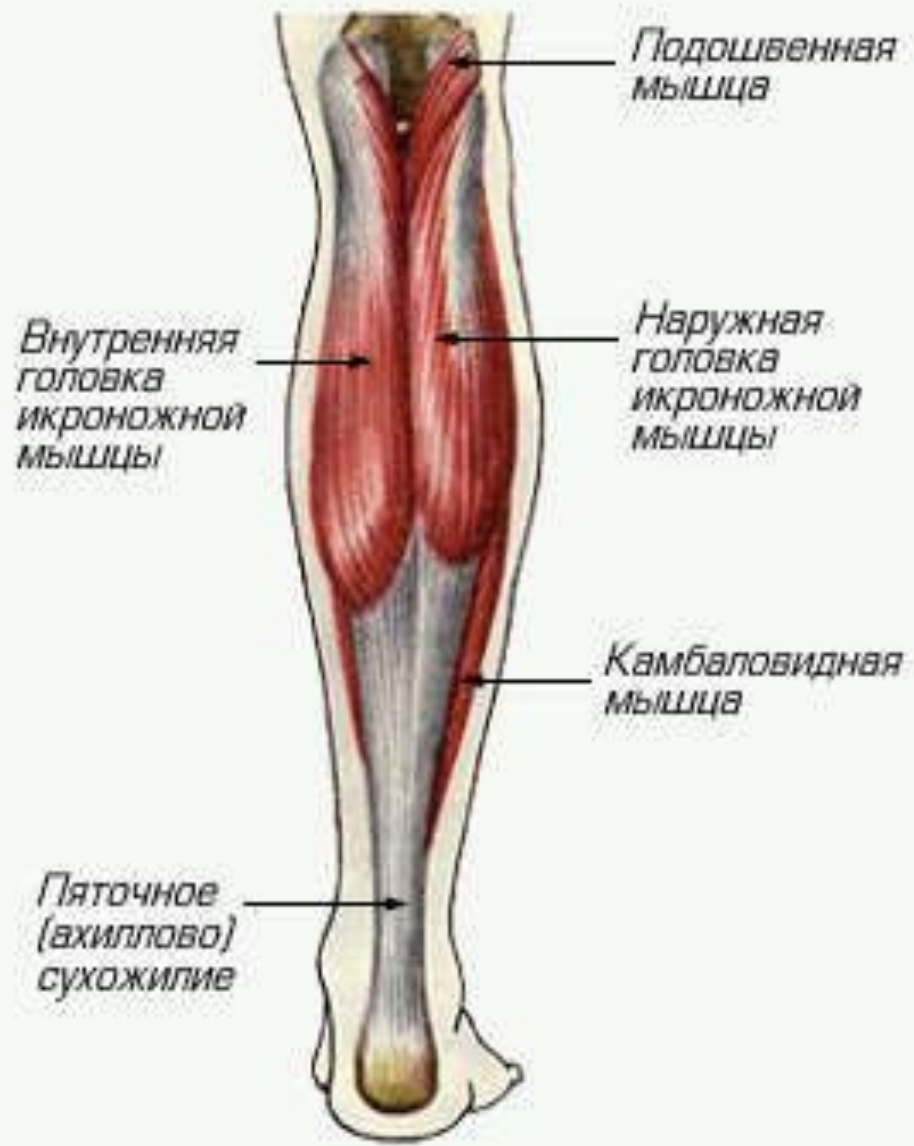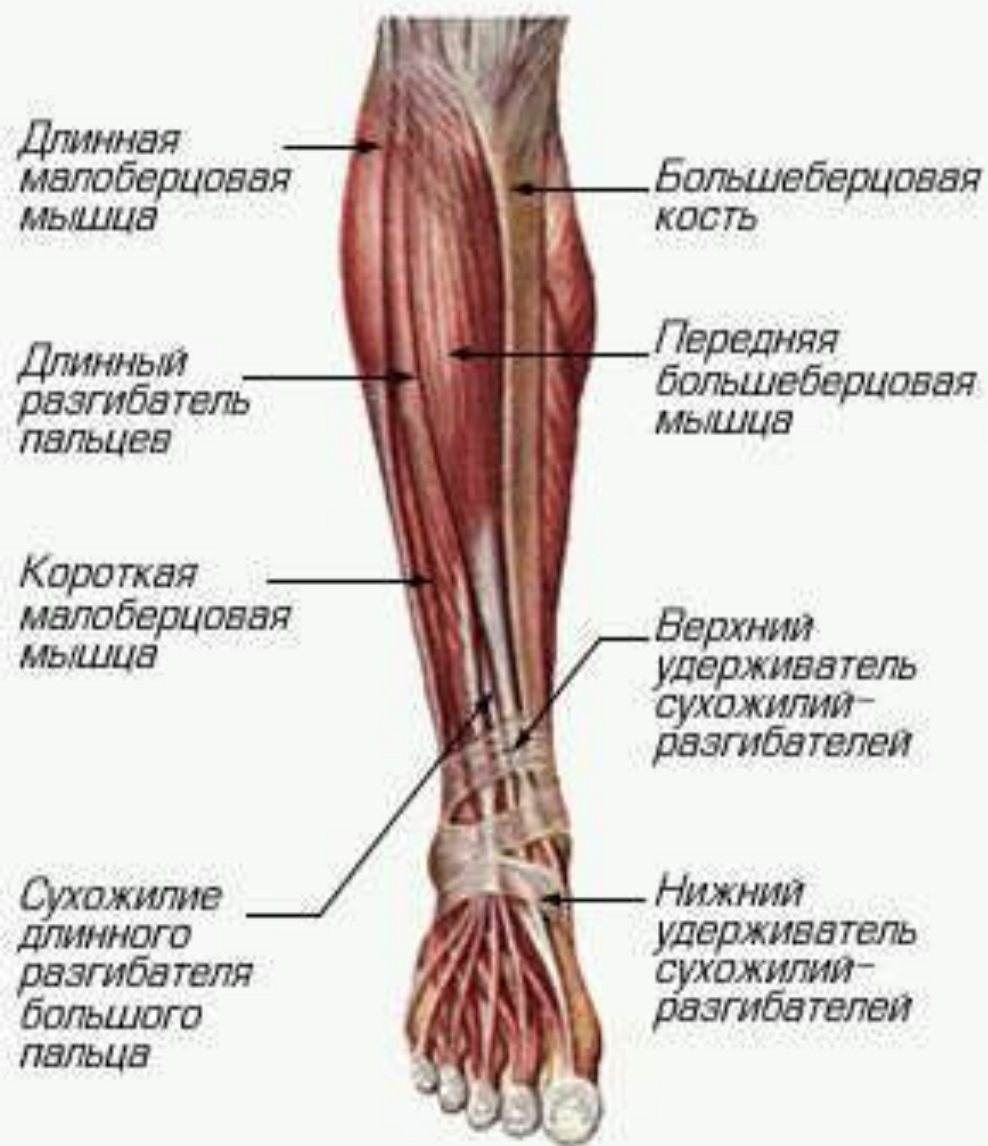Квадратная  
мышца  
бедр

Полусухожильная  
мышца

Двуглавая  
мышца  
бедр

Полуперепончатая  
мышца





Подвздошно-  
поясничная  
мышца

Напрягатель  
широкой  
фасции

Прямая  
мышца  
бедр

Подвздошно-  
большеберцовый  
тракт

Наружная  
широкая  
мышца  
бедр

Гребенчатая  
мышца

Длинная  
приводящая  
мышца

Тонкая  
мышца

Портяжная  
мышца

Большая  
приводящая  
мышца

Внутренняя  
широкая  
мышца  
бедр

