

# Мышечная система человека

Карман Е.К.

Пособие по курсу «Анатомия человека» для студентов  
биологического факультета специальностей 1-31 01 01  
«Биология» и 1-33 01 01 «Биоэкология»

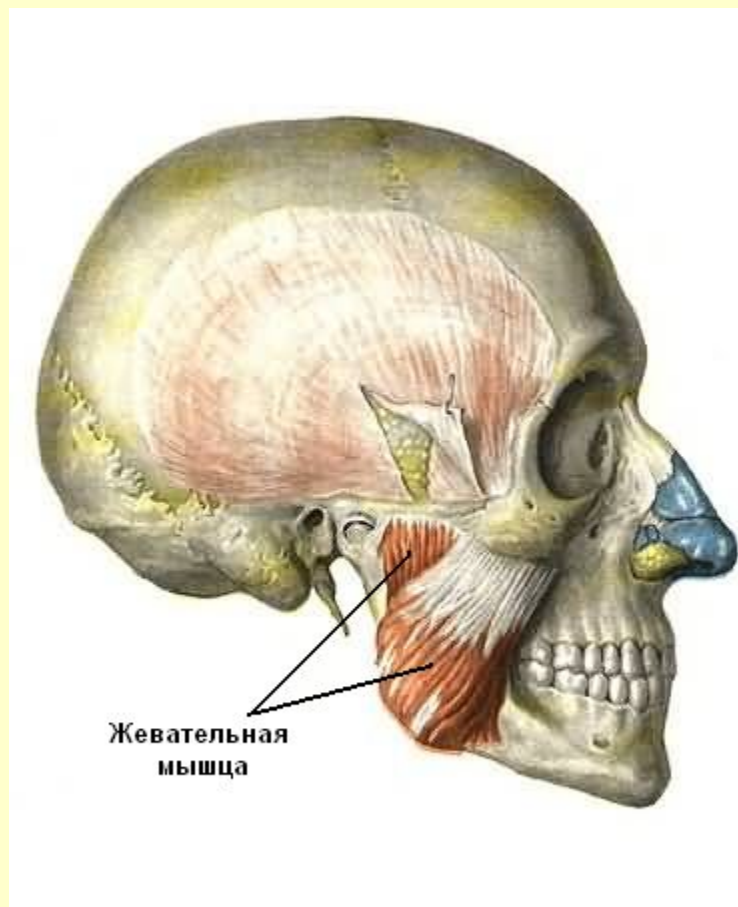
Минск, БГУ

# СОДЕРЖАНИЕ

- Мышцы головы
- Мышцы шеи
- Мышцы спины
- Мышцы груди
- Мышцы живота
- Мышцы пояса верхних конечностей
- Мышцы плеча
- Мышцы предплечья
- Мышцы кисти
- Мышцы таза
- Мышцы бедра
- Мышцы голени
- САМОКОНТРОЛЬ

# Мышцы головы

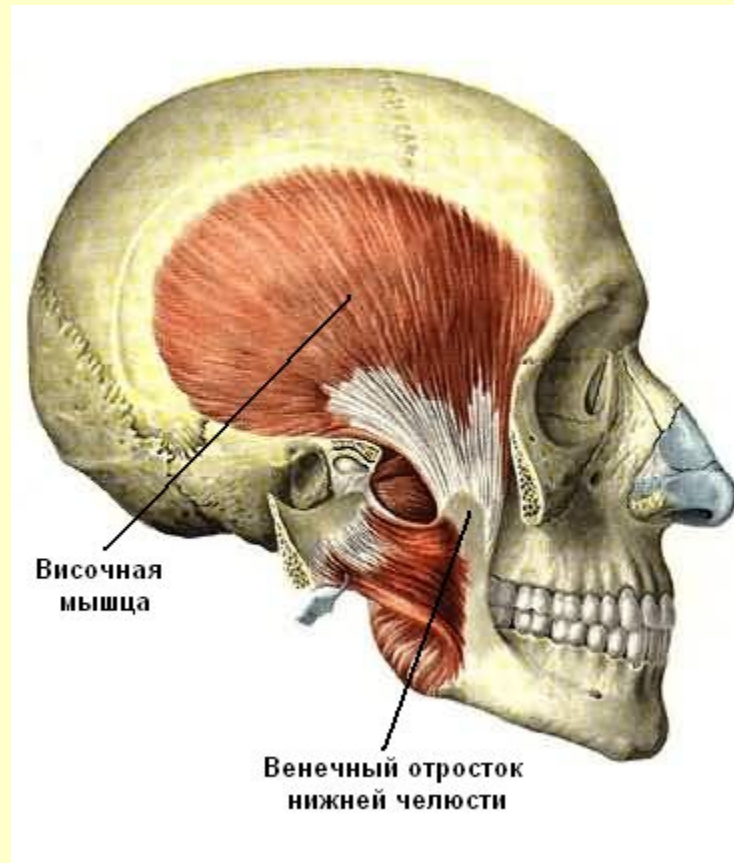
## Жевательные мышцы



См. продолжение

# Мышцы головы

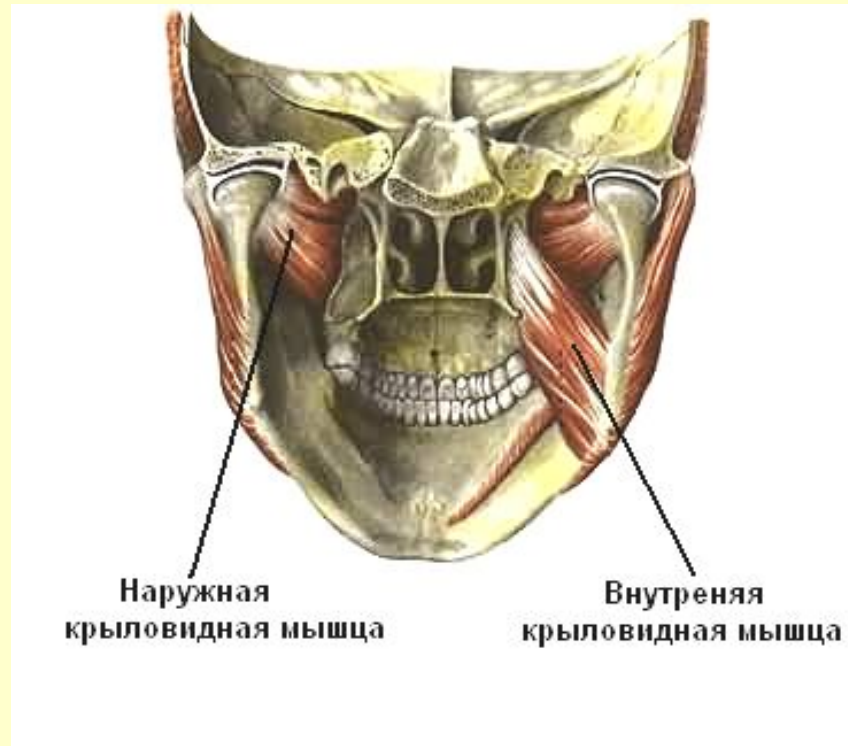## Жевательные мышцы



См. продолжение

# Мышцы головы

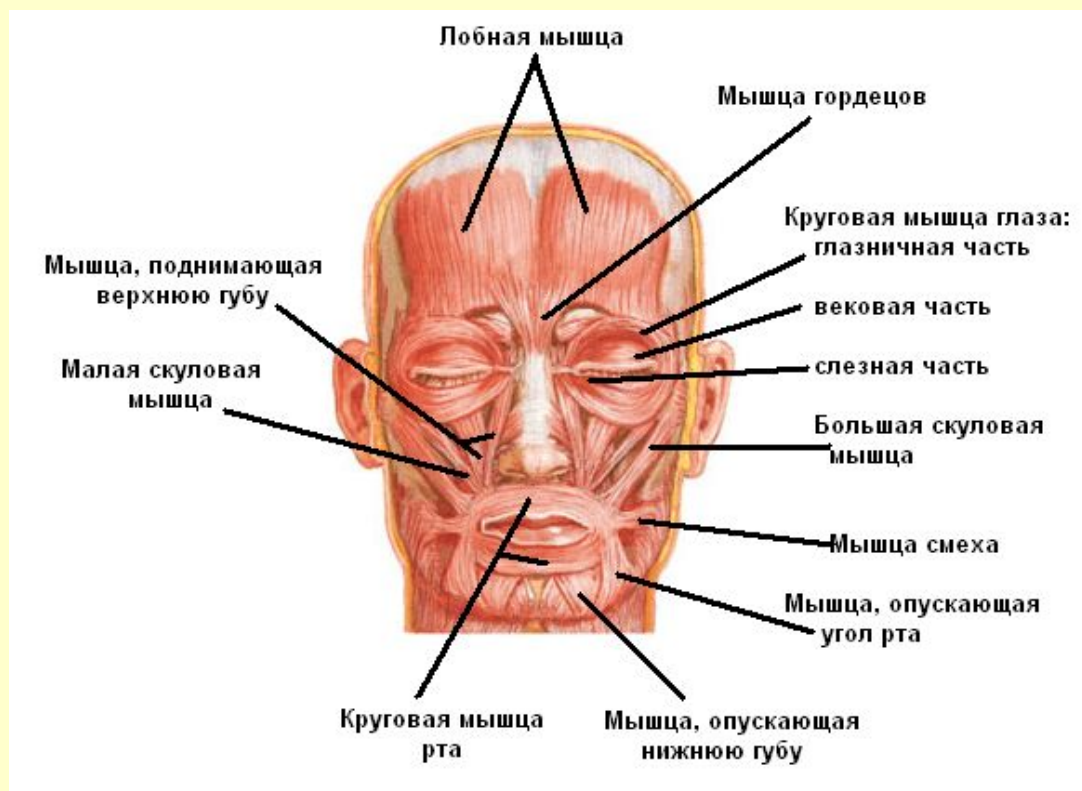## Жевательные мышцы



См. продолжение

# Мышцы головы

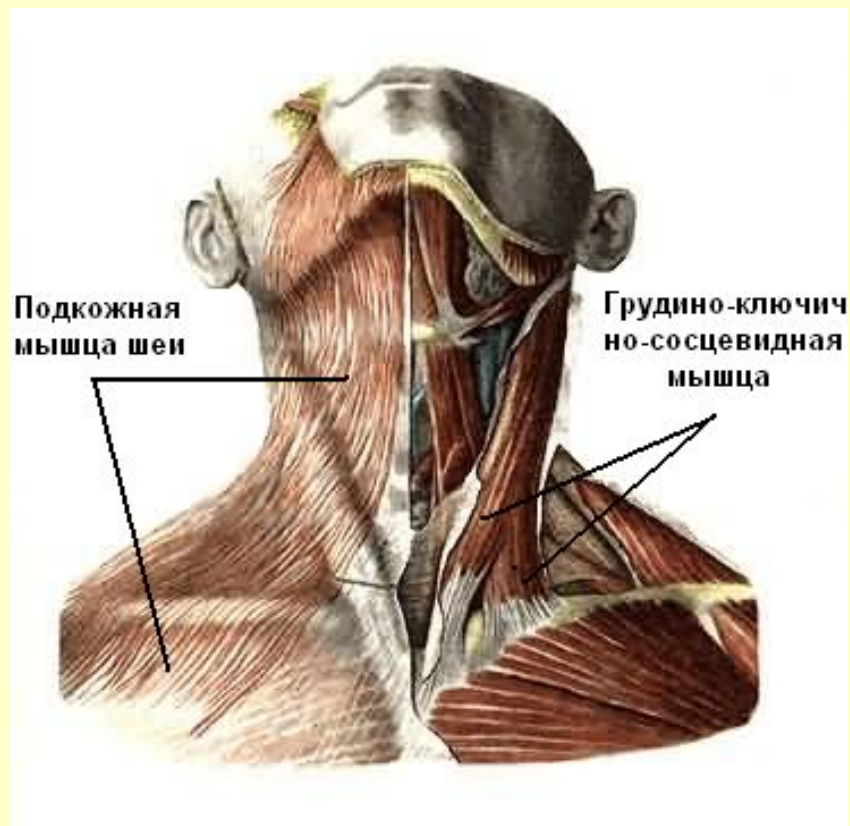
## Мимические мышцы



[Вернуться в содержание](#)

# Мышцы шеи

## Поверхностный слой

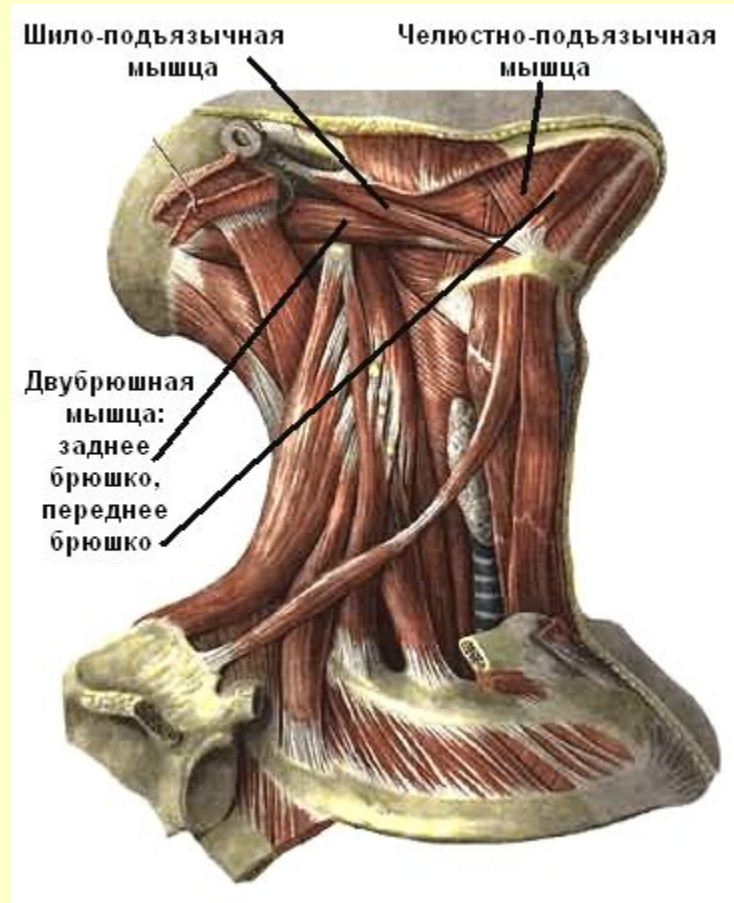


См. продолжение

# Мышцы шеи

## Средний слой

(мышцы , лежащие выше подъязычной кости)



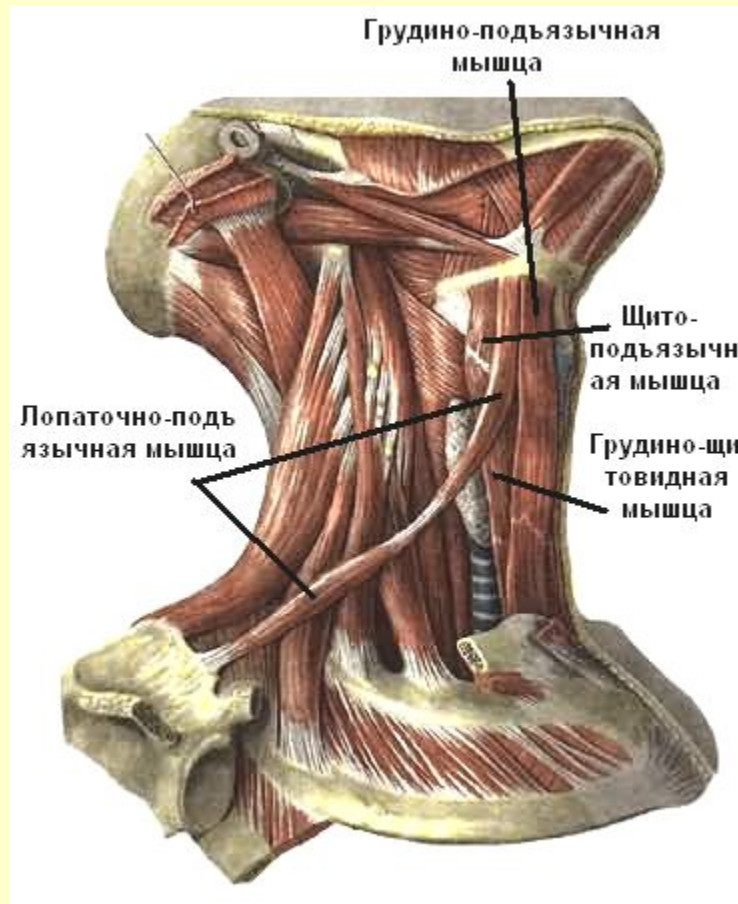
См. продолжение



# Мышцы шеи

## Средний слой

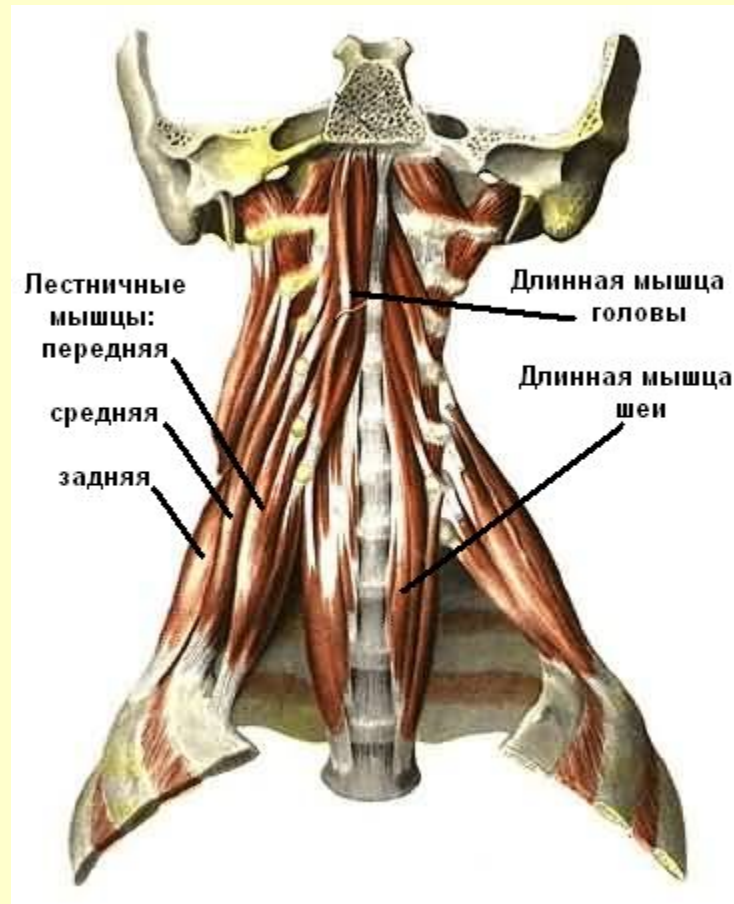
(мышцы , лежащие ниже подъязычной кости)



См. продолжение

# Мышцы шеи

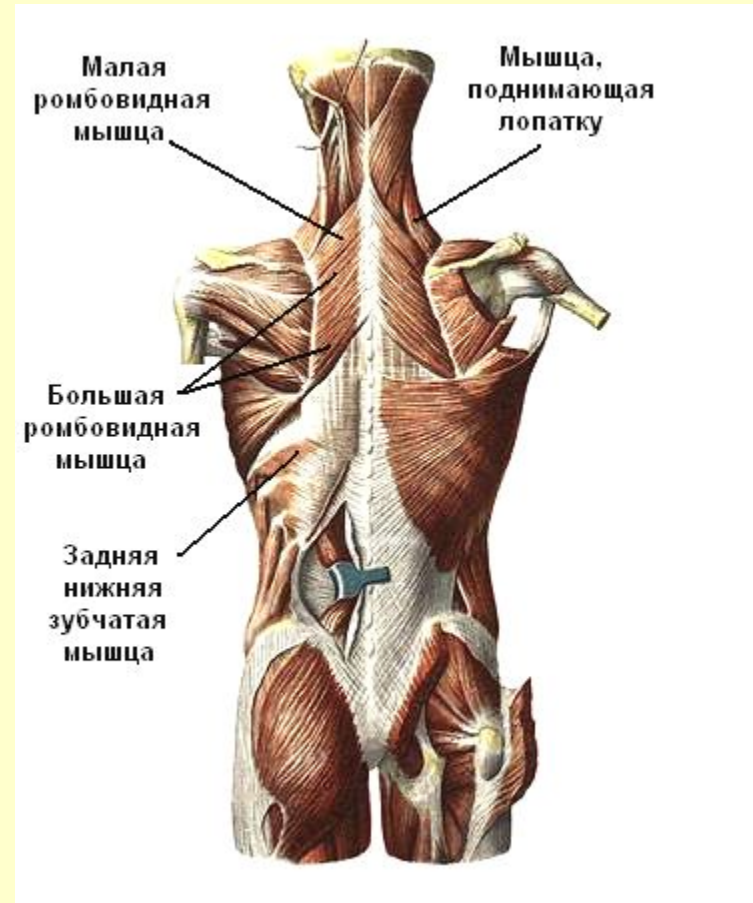
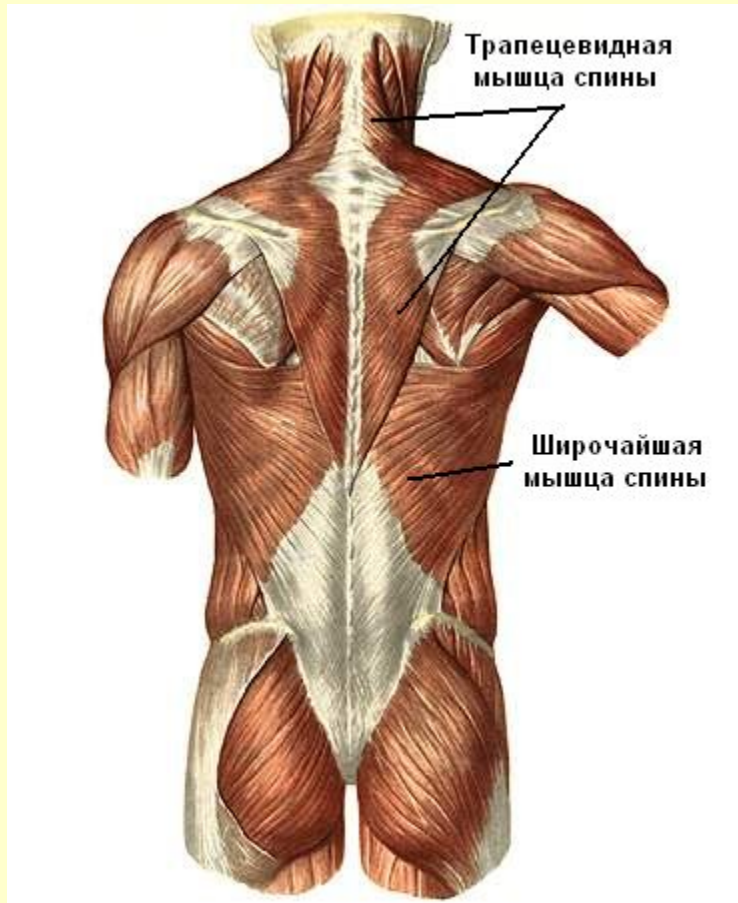
## Глубокий слой



[Вернуться в содержание](#)

# Мышцы спины

## Поверхностный слой

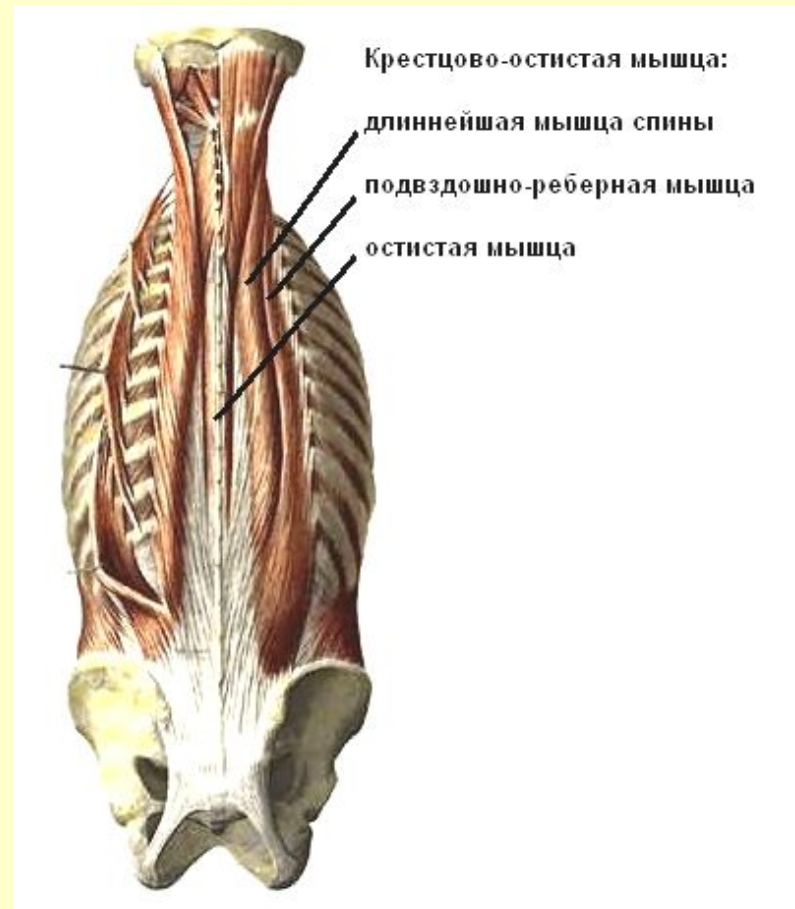
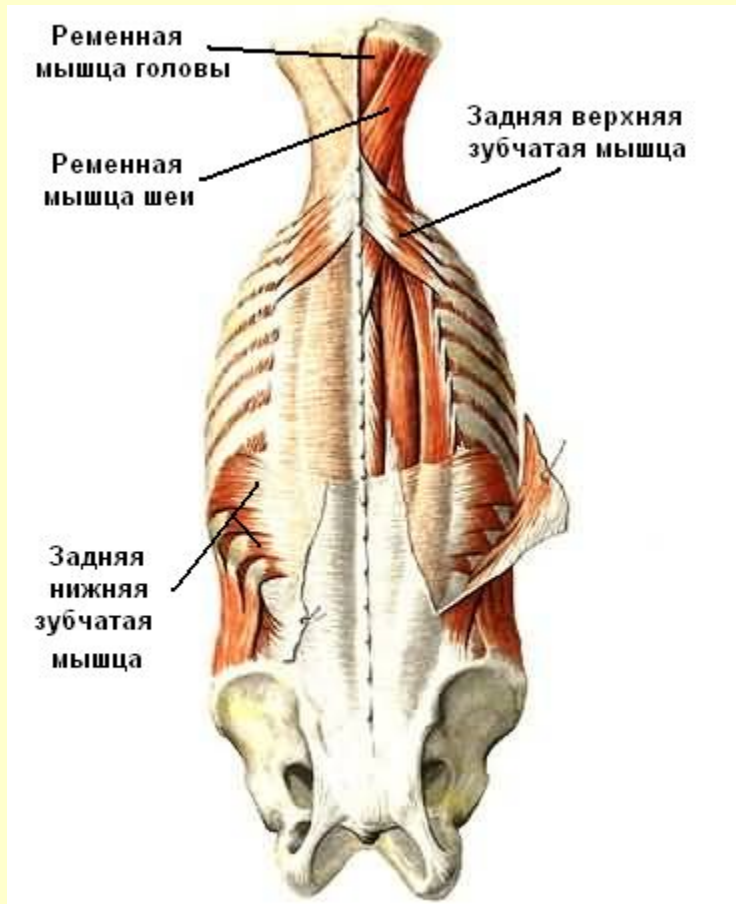


См. продолжение

# Мышцы спины

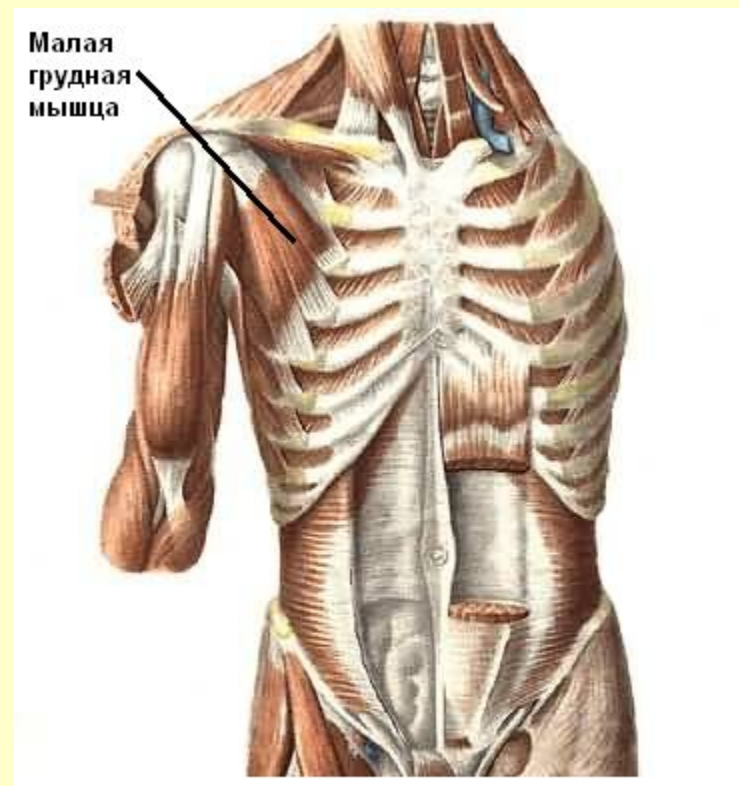
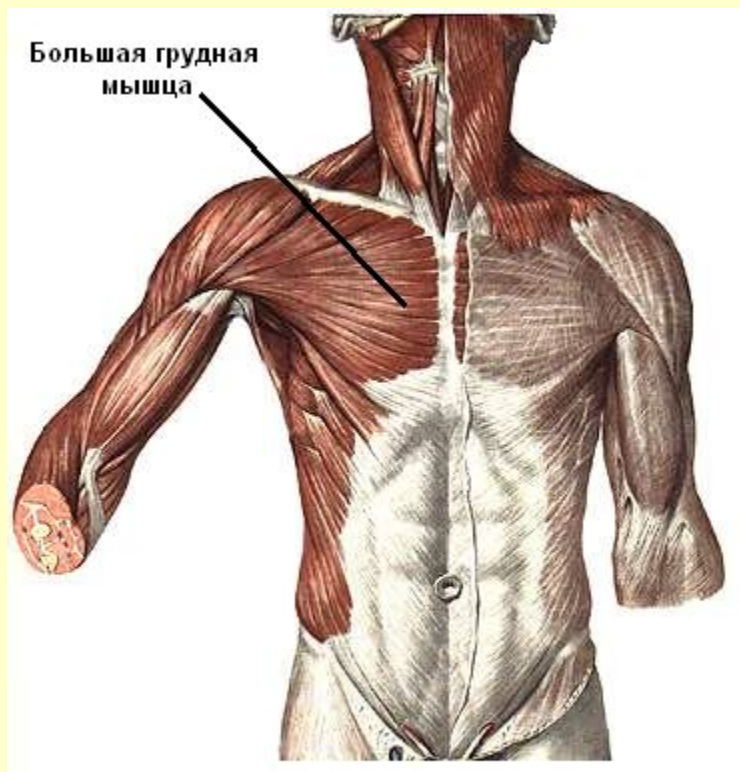Поверхностный слой

Глубокий слой



[Вернуться в содержание](#)

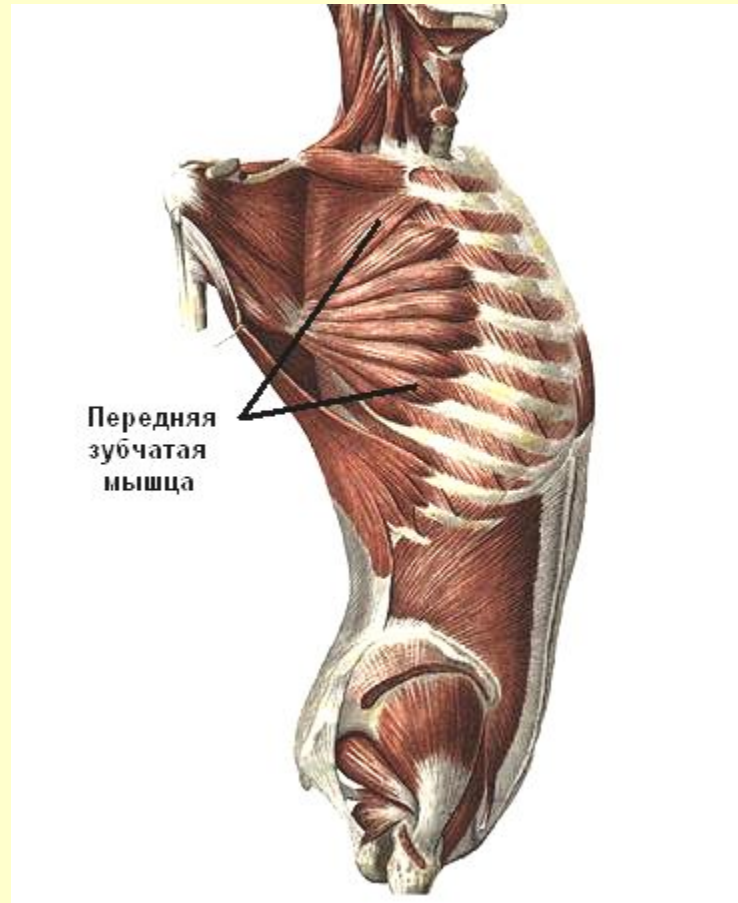
# Мышцы груди



См. продолжение

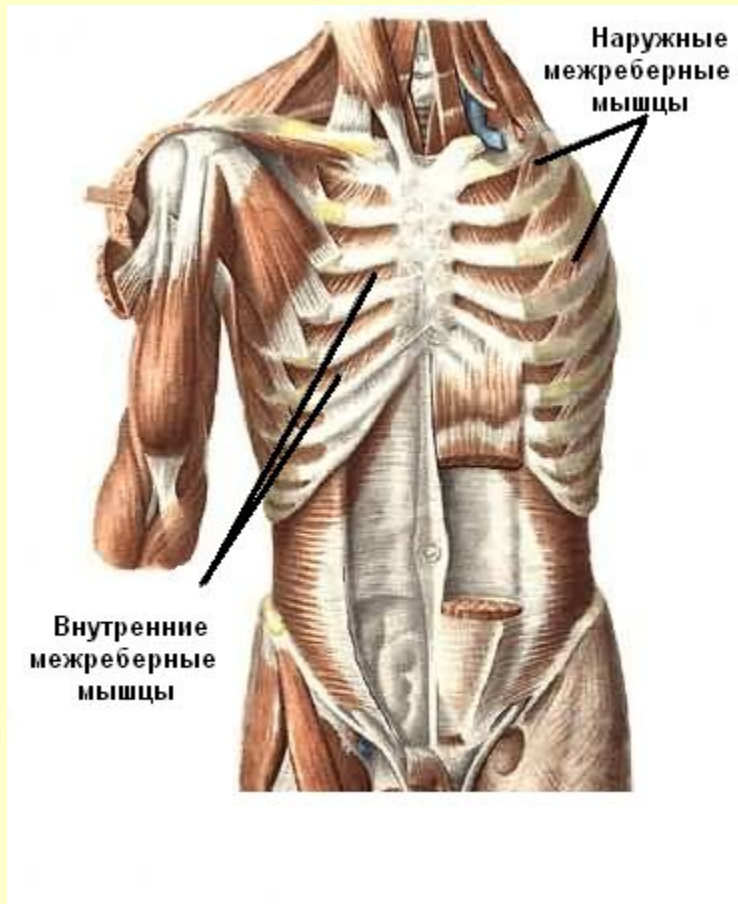
# Мышцы груди

## Передняя зубчатая мышца

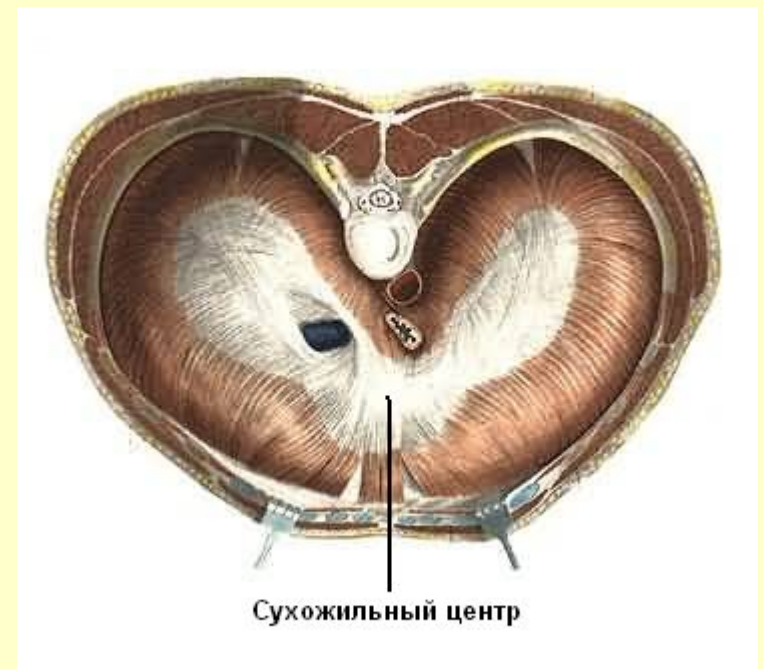


См. продолжение

# Собственные мышцы груди



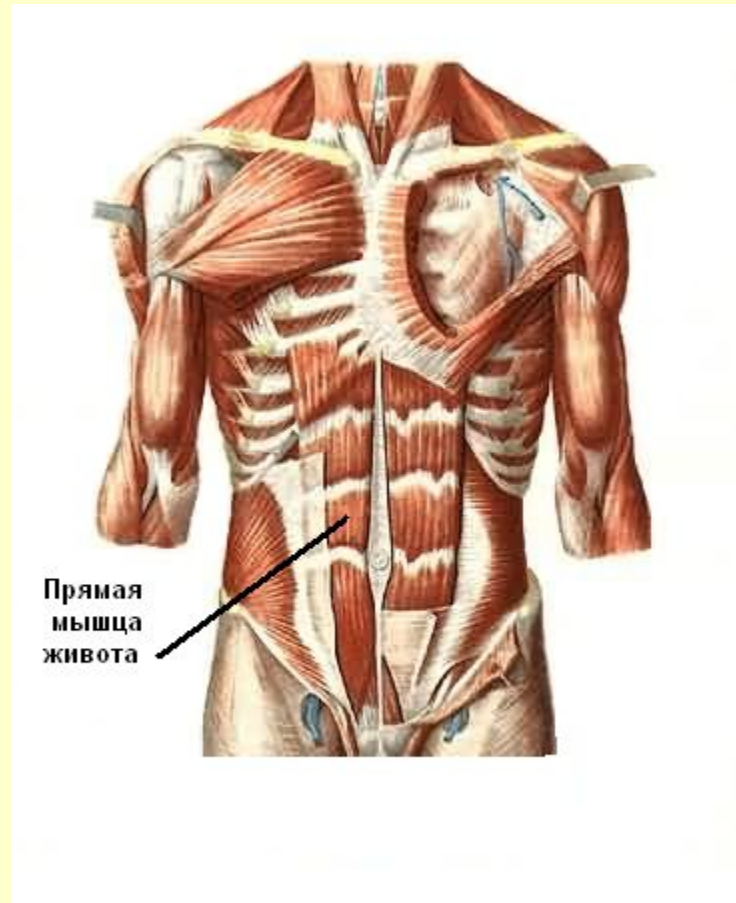
## Диафрагма



[Вернуться в содержание](#)

# Мышцы живота

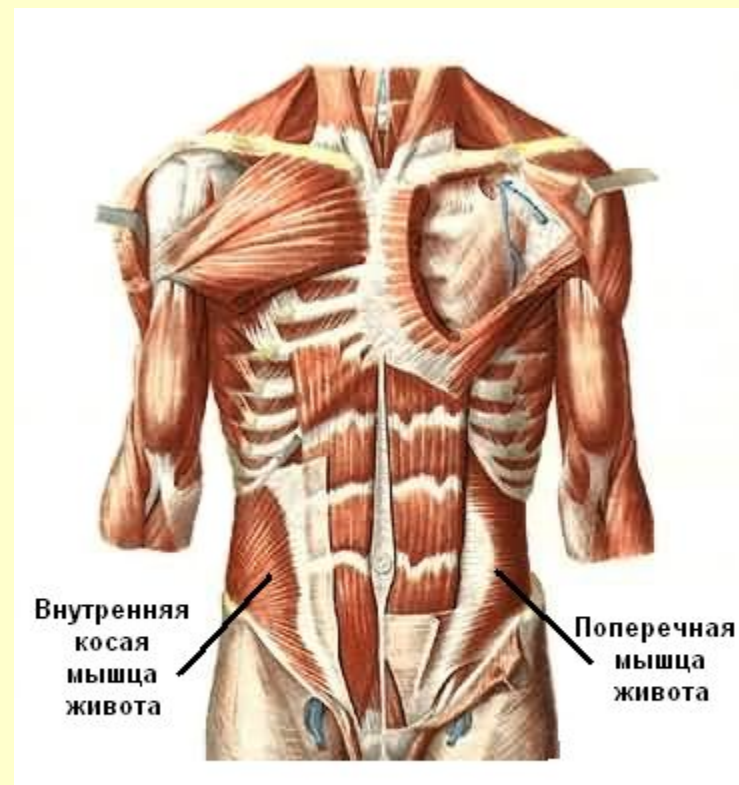
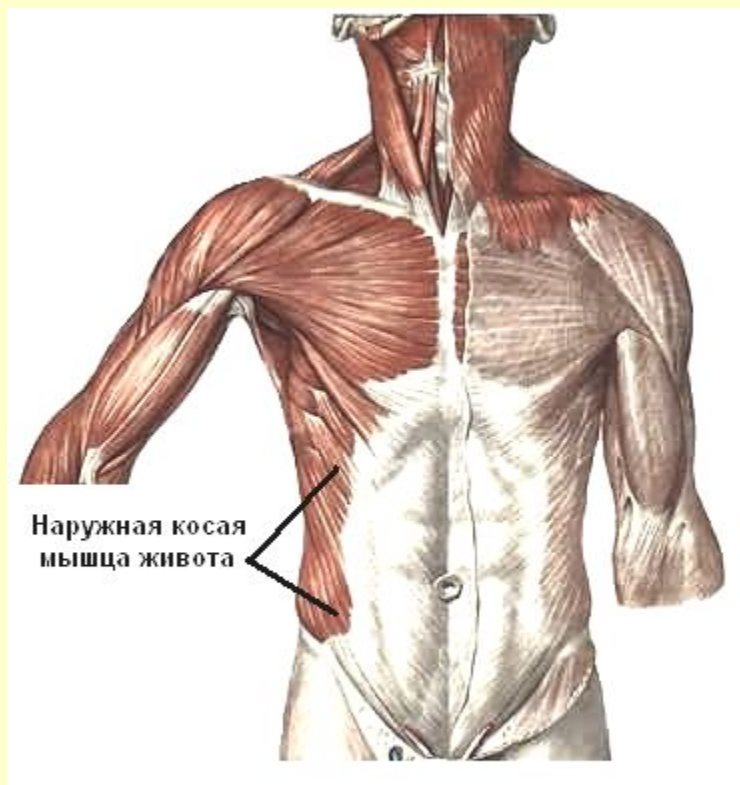
## Передняя стенка





# Мышцы живота

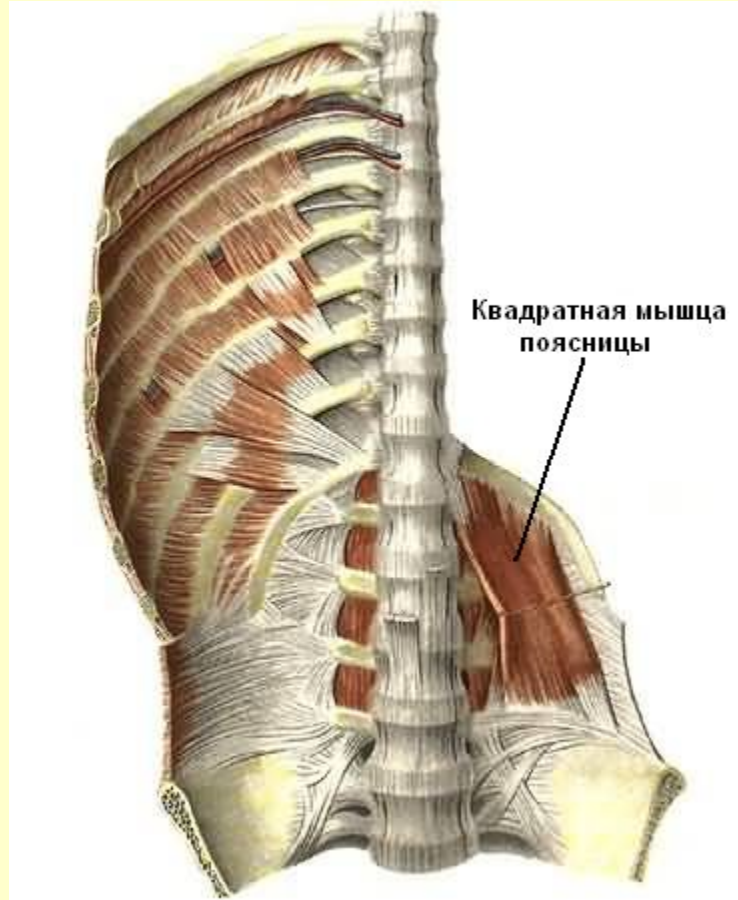
## Боковая стенка



См. продолжение

# Мышцы живота

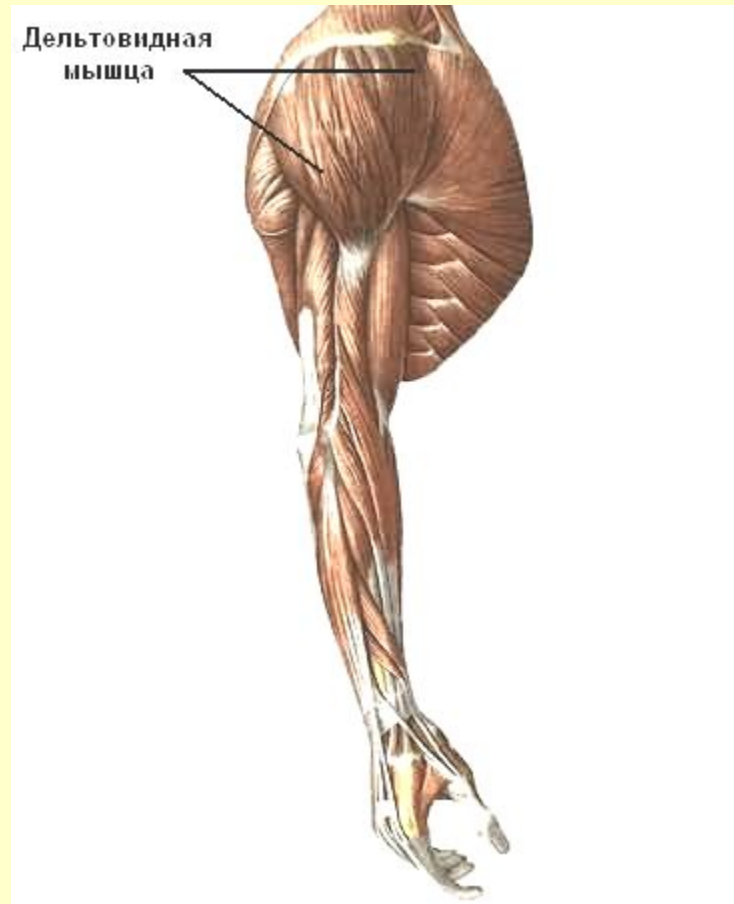## Задняя стенка



[Вернуться в содержание](#)

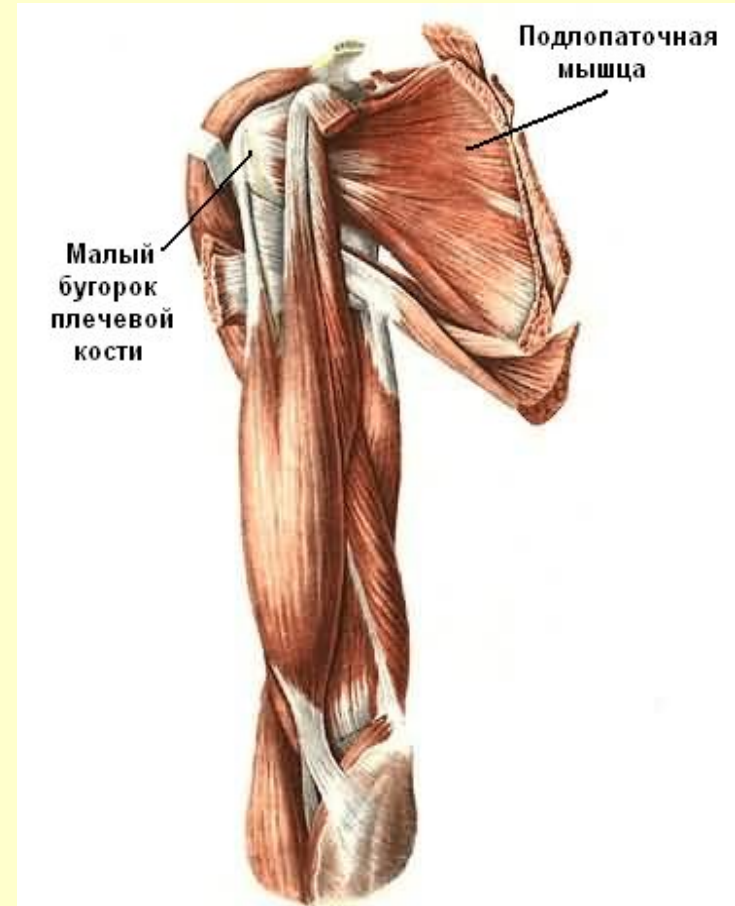
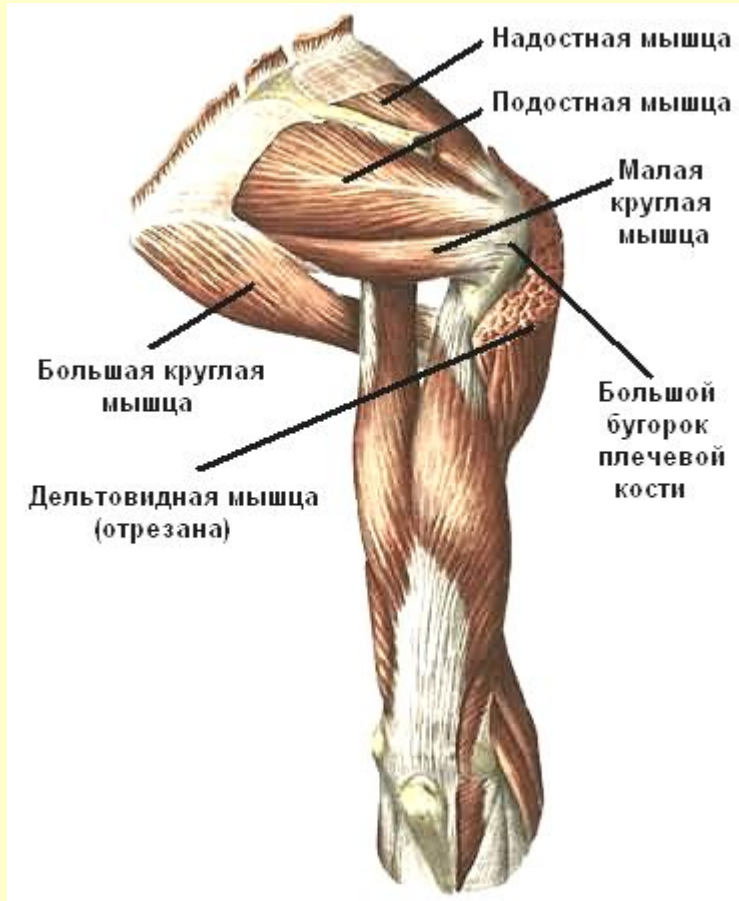# Мышцы пояса верхних конечностей

## Дельтовидная мышца



См. продолжение

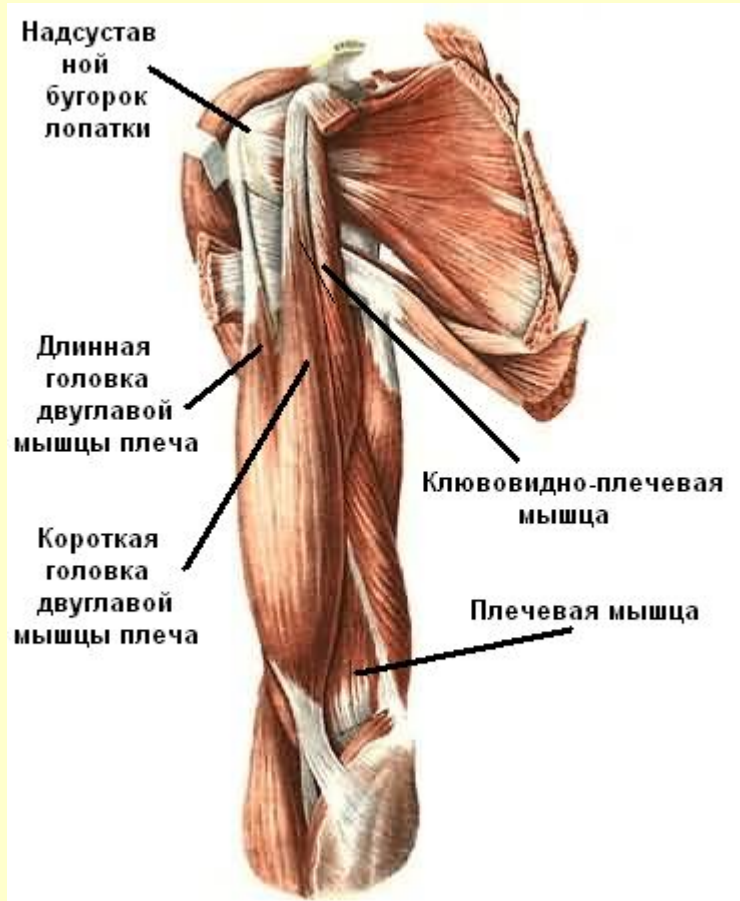# Мышцы пояса верхних конечностей



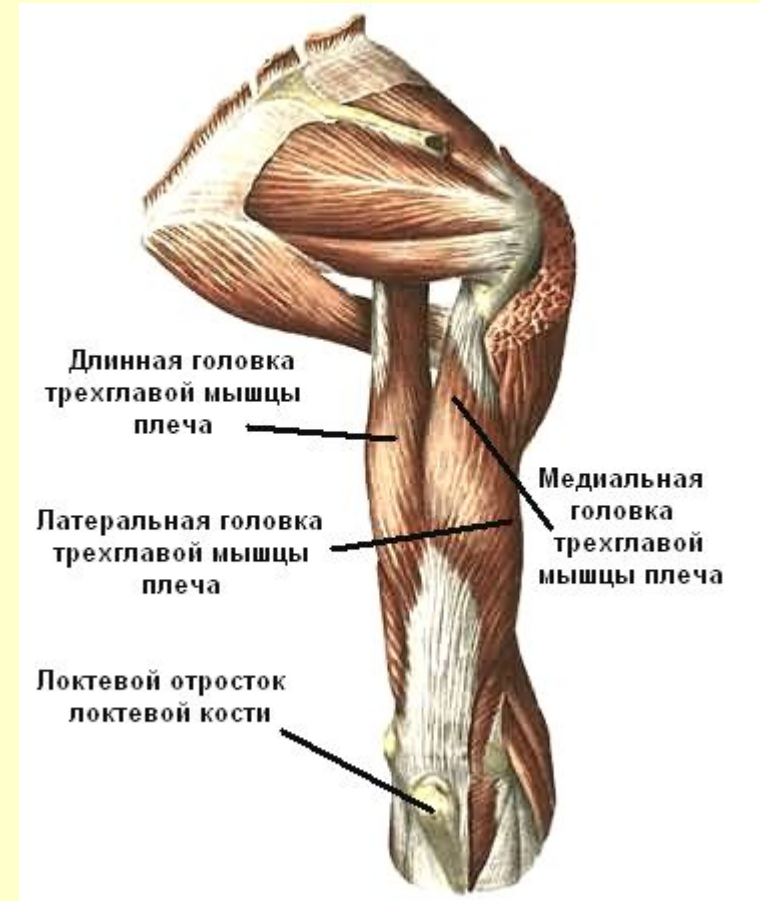[Вернуться в содержание](#)

# Мышцы плеча

## Передняя группа



## Задняя группа

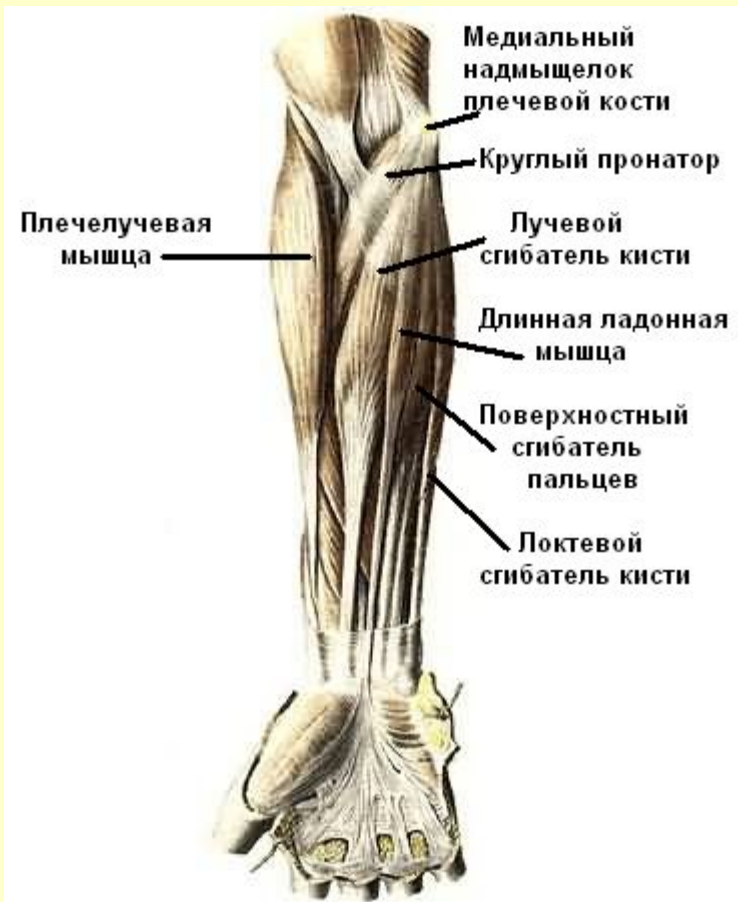

[Вернуться в содержание](#)

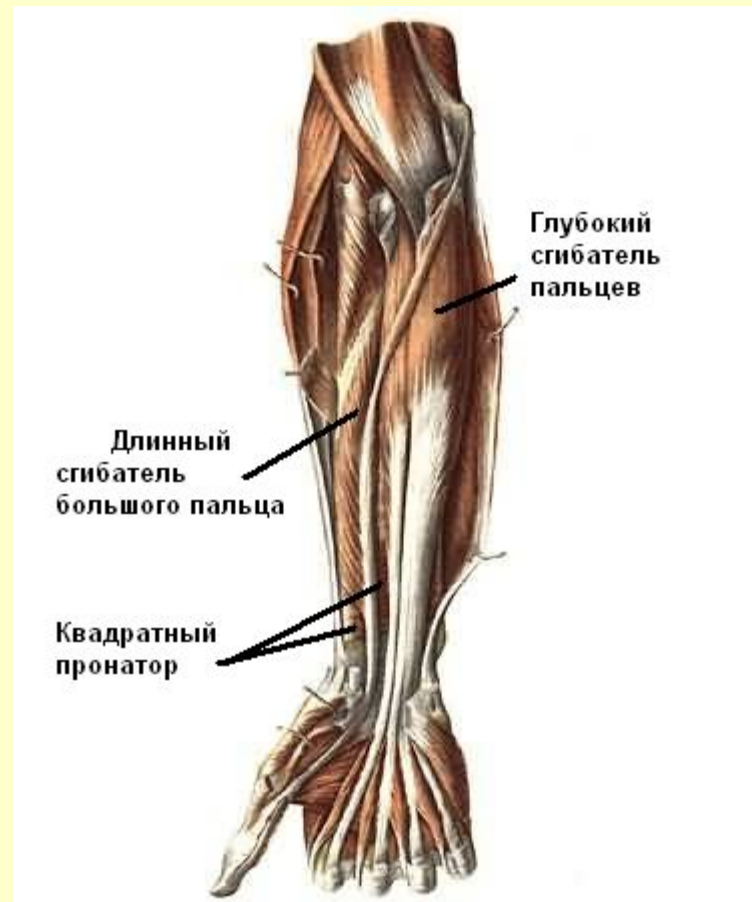
# Мышцы предплечья

## Передняя группа

### Поверхностный слой



### Глубокий слой

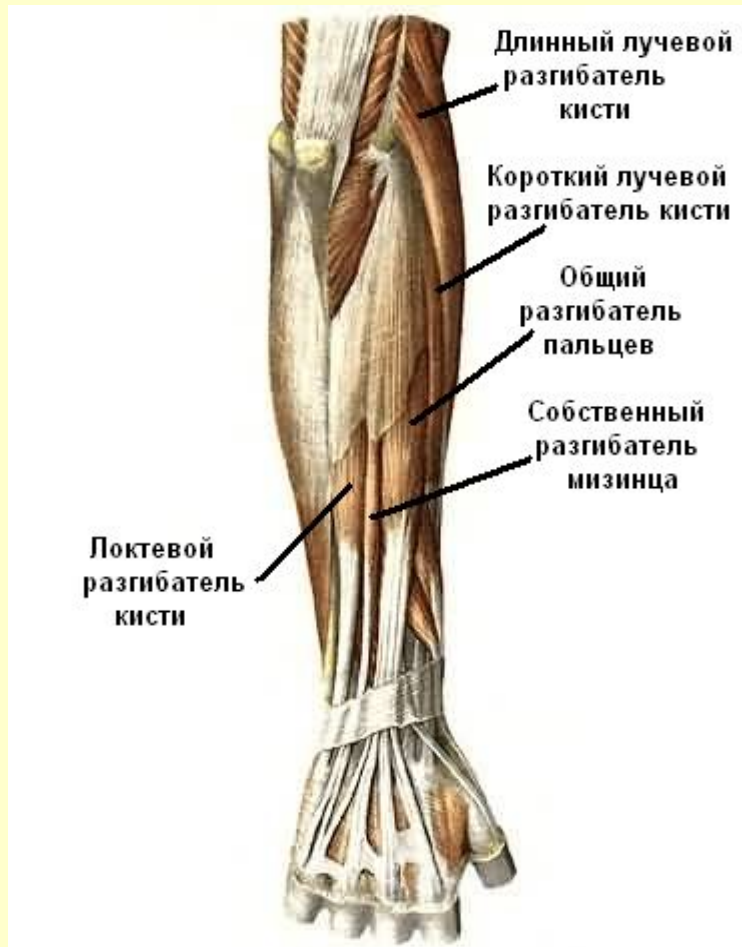

См. продолжение

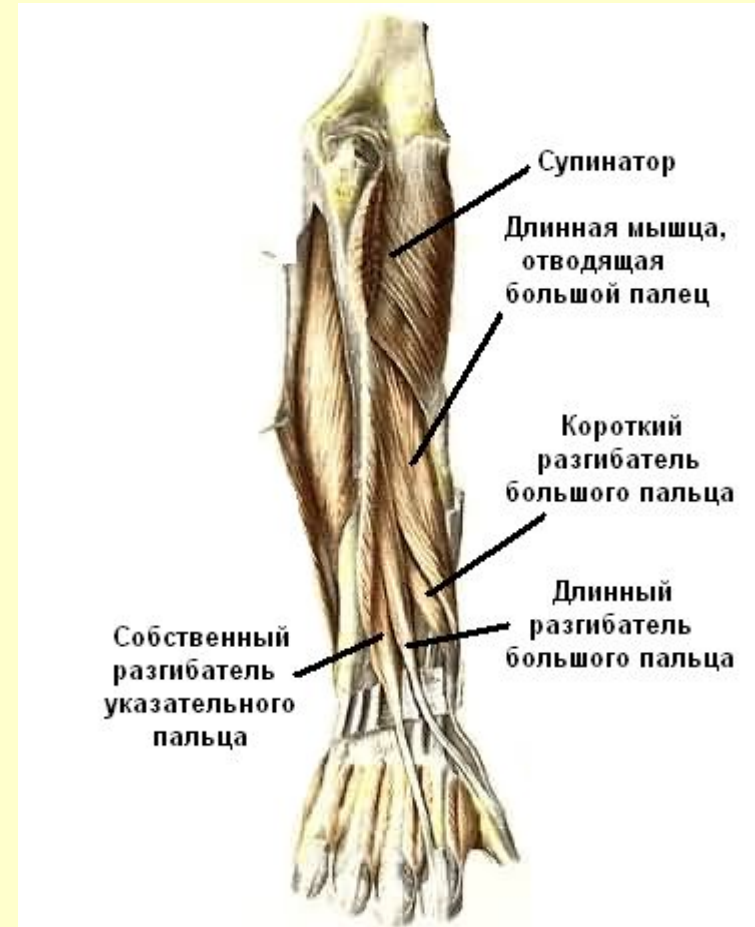
# Мышцы предплечья

## Задняя группа

### Поверхностный слой

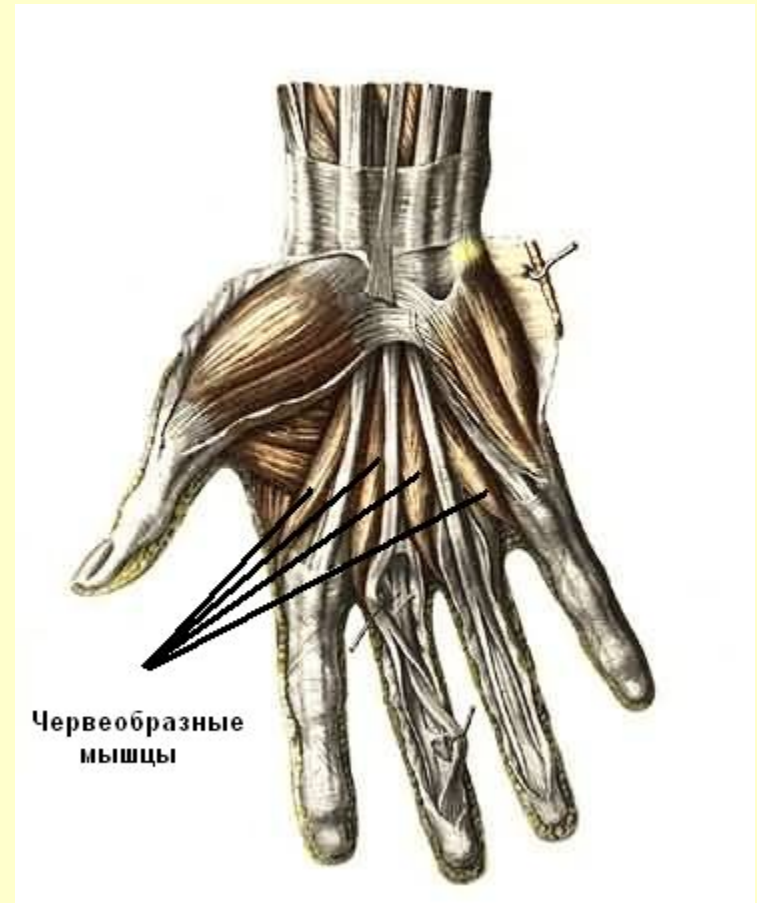
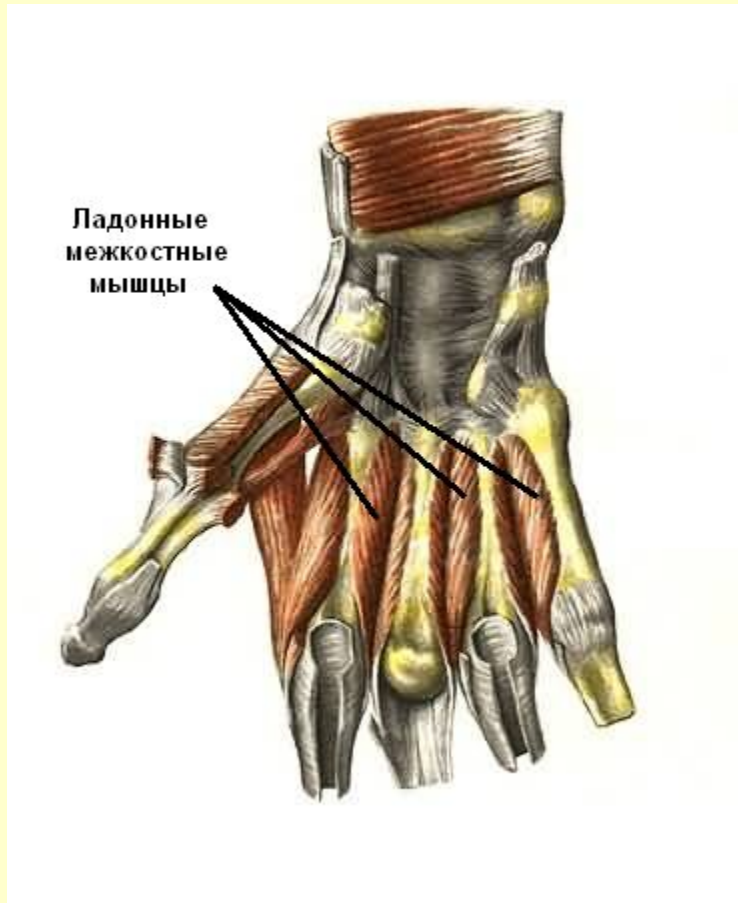


### Глубокий слой



# Мышцы кисти

## Ладонная поверхность

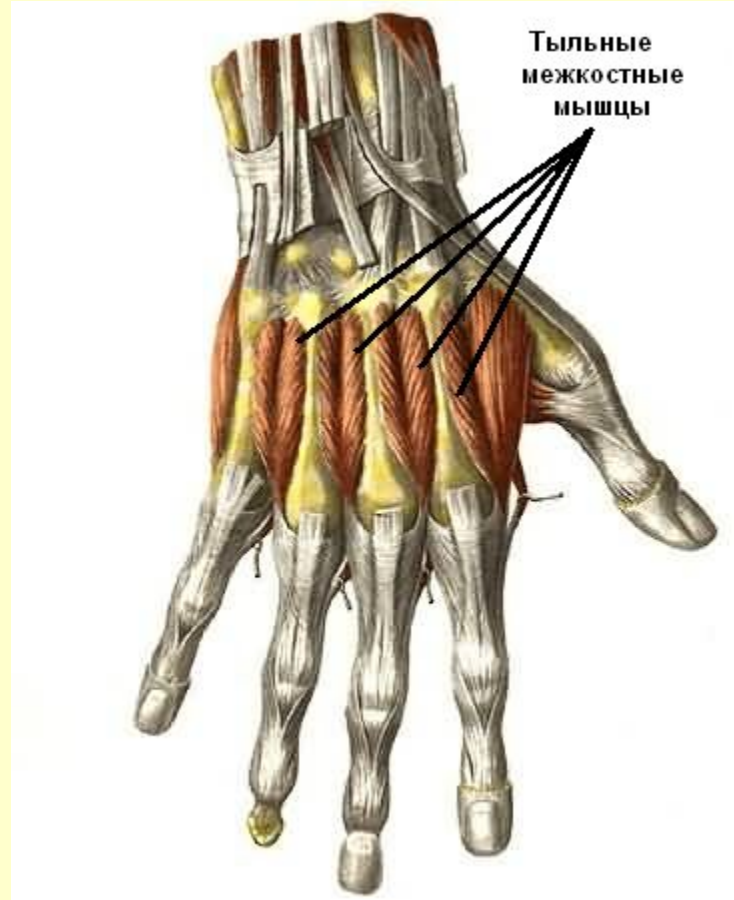


См. продолжение



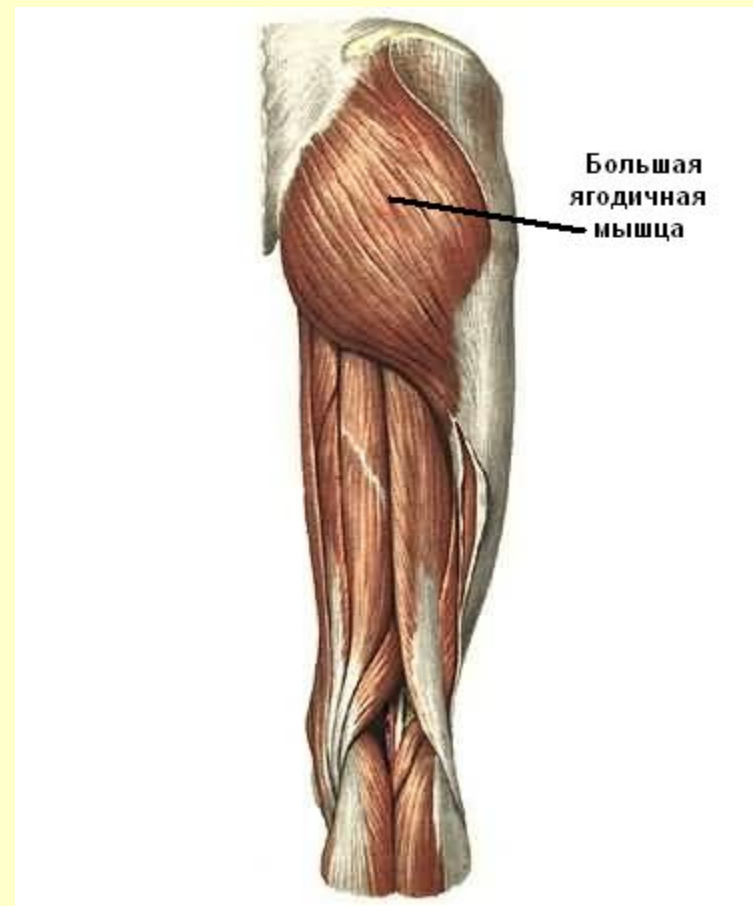
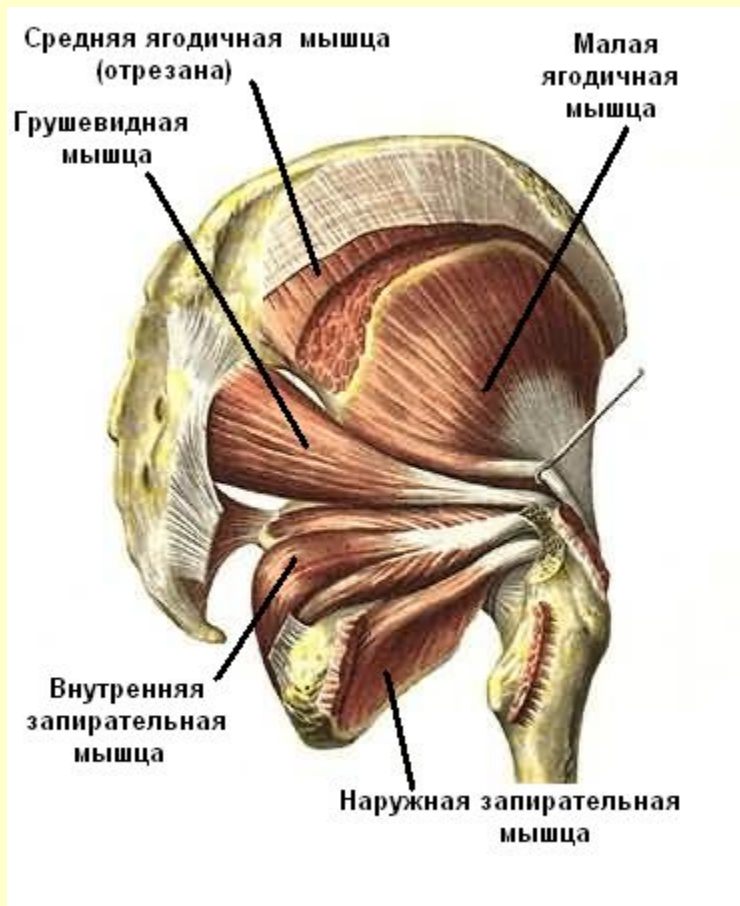
# Мышцы кисти

## Тыльная поверхность



[Вернуться в содержание](#)

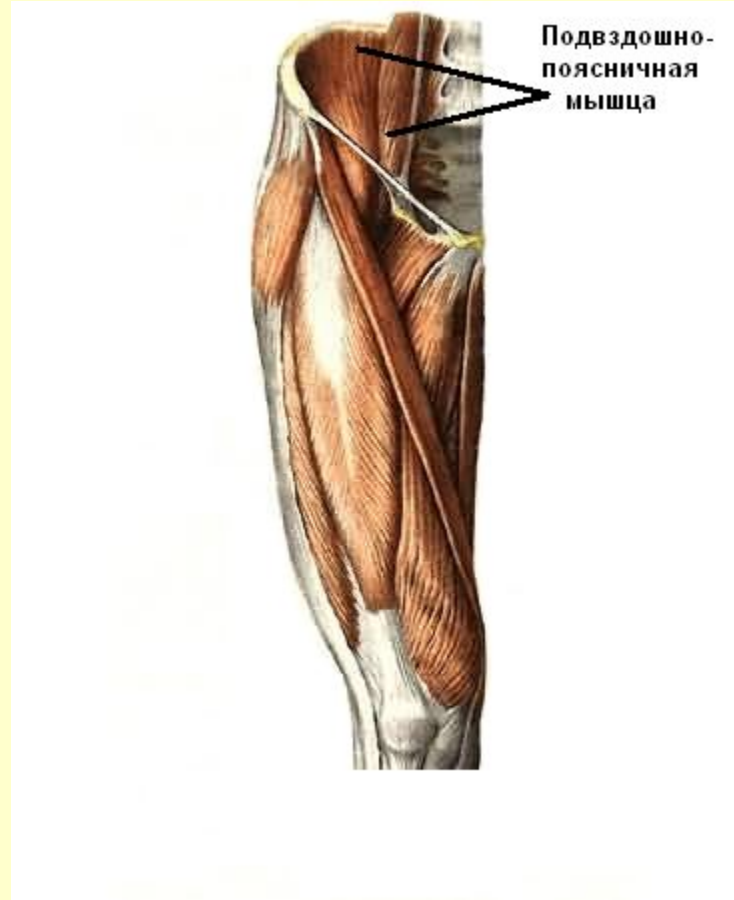
# Мышцы таза



См. продолжение

# Мышцы таза

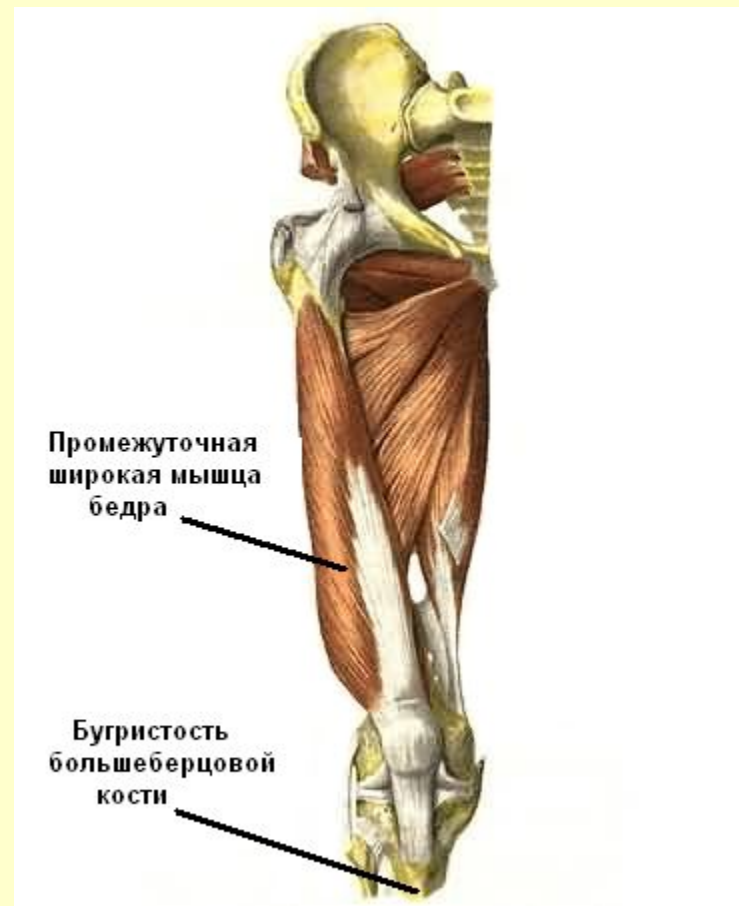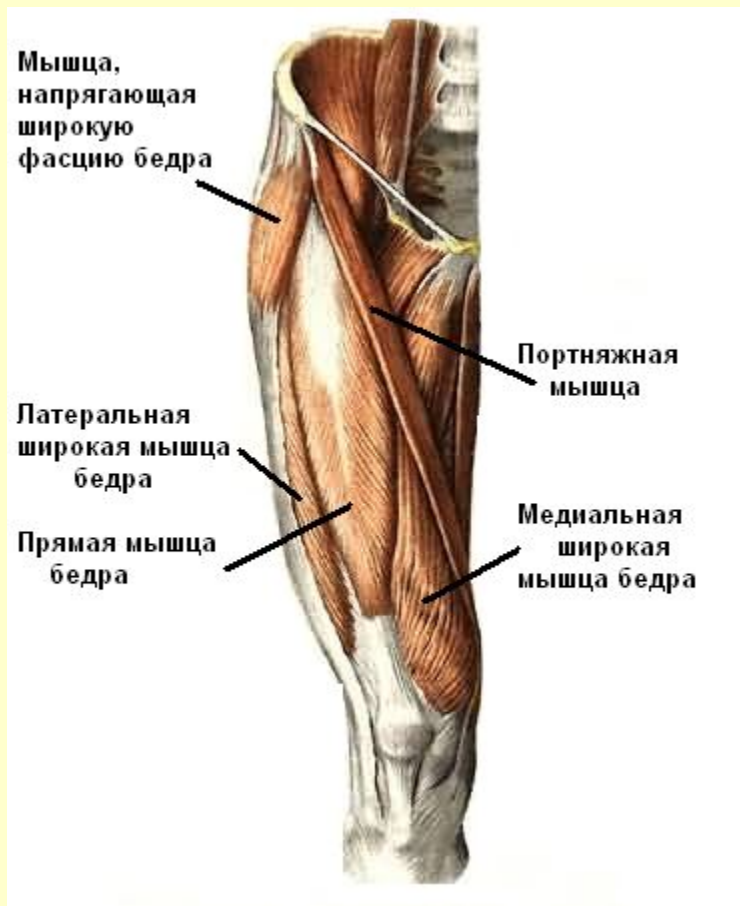## Подвздошно-поясничная мышца



[Вернуться в содержание](#)

# Мышцы бедра

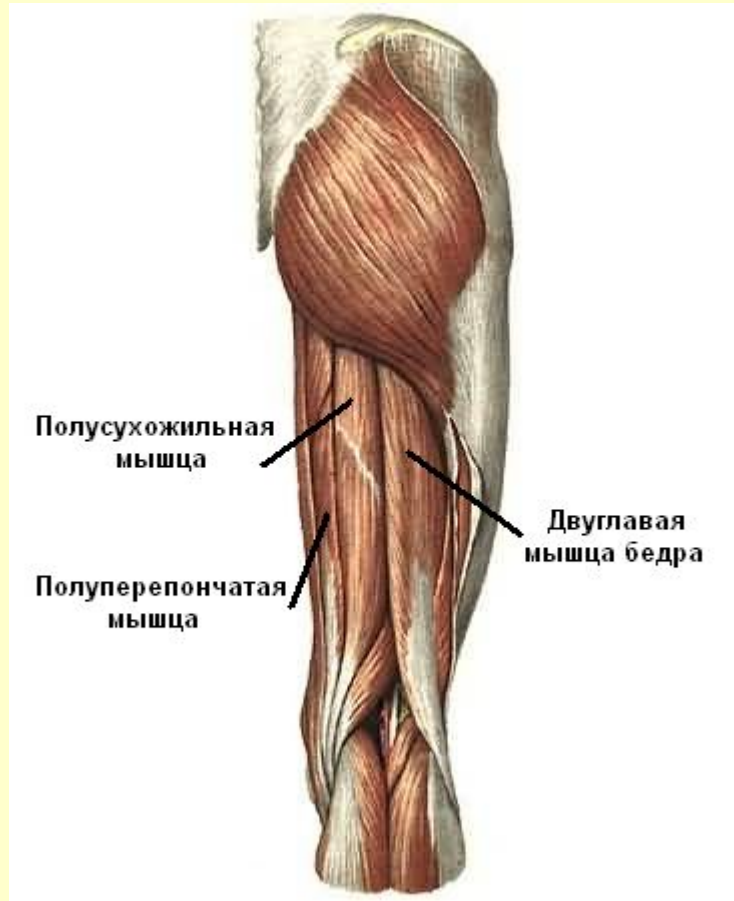
## Передняя группа



См. продолжение

# Мышцы бедра

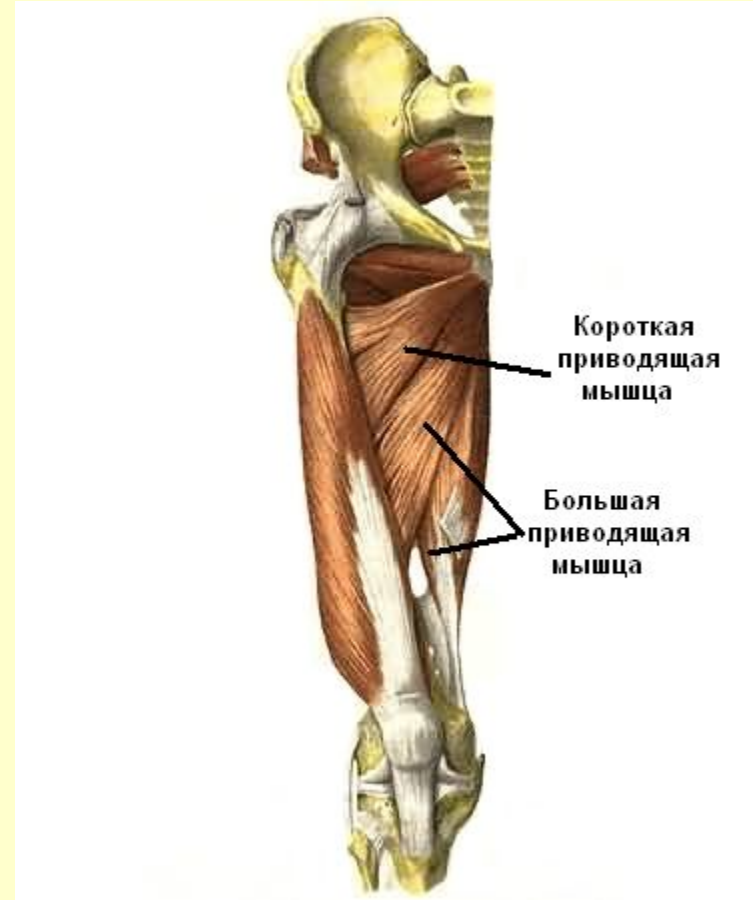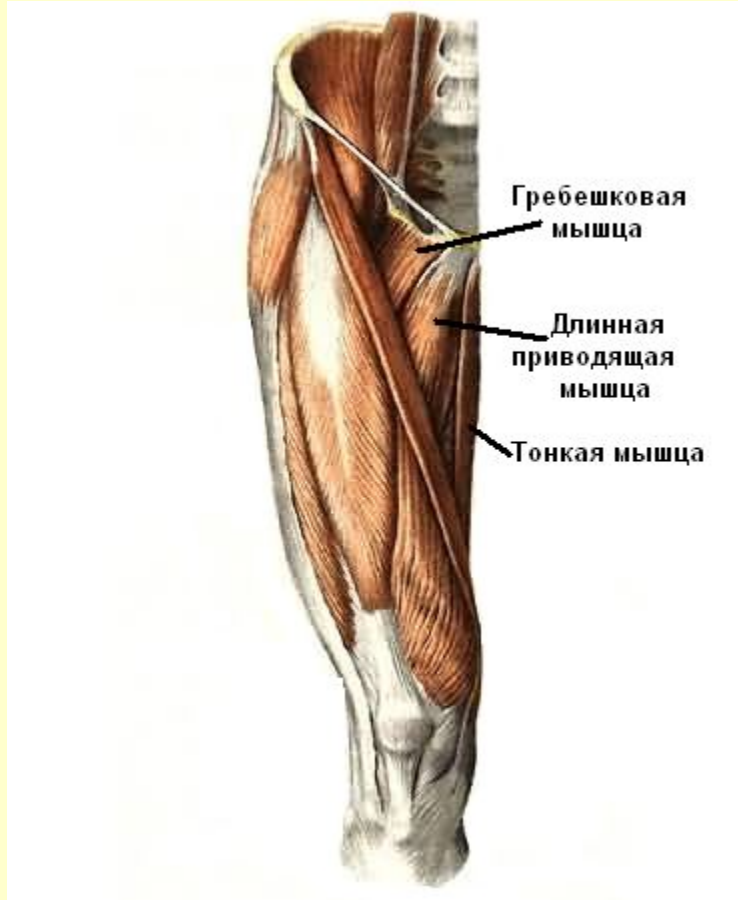
## Задняя группа



См. продолжение

# Мышцы бедра

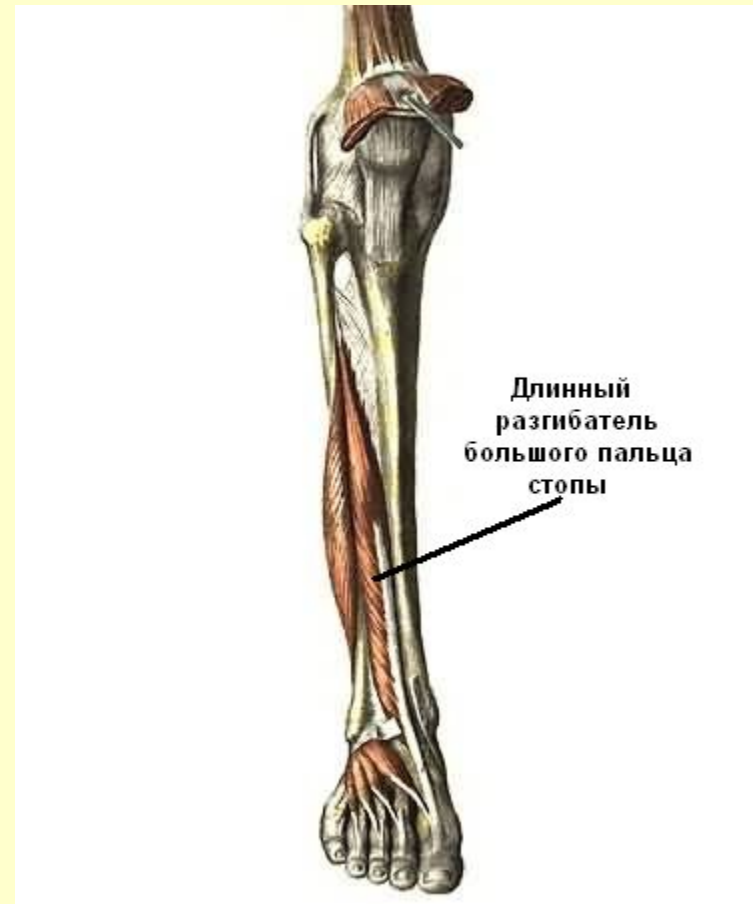
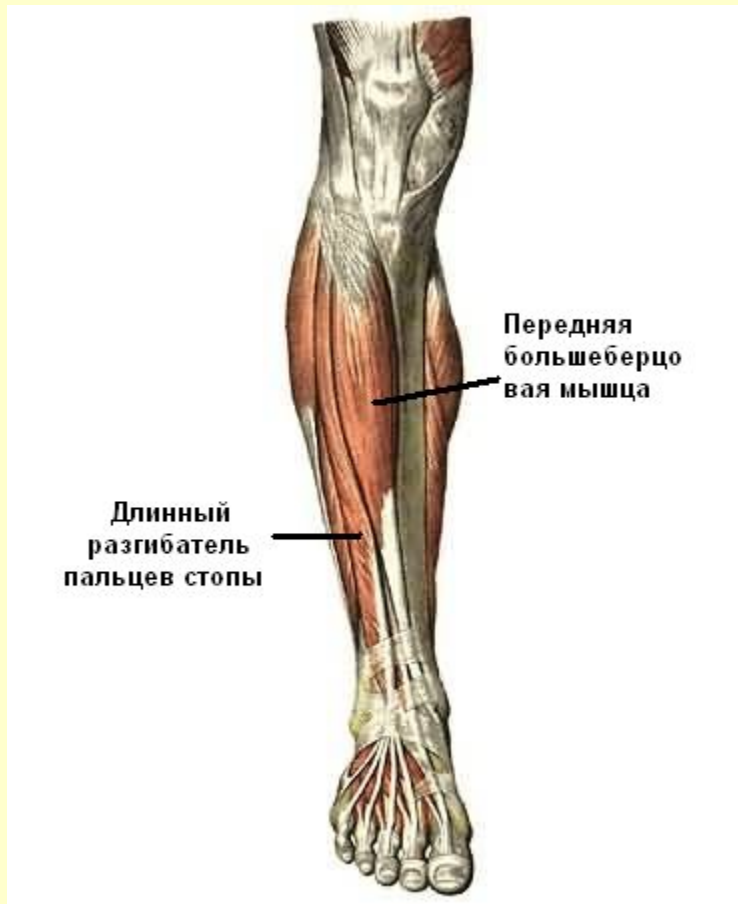
## Медиальная группа



[Вернуться в содержание](#)

# Мышцы голени

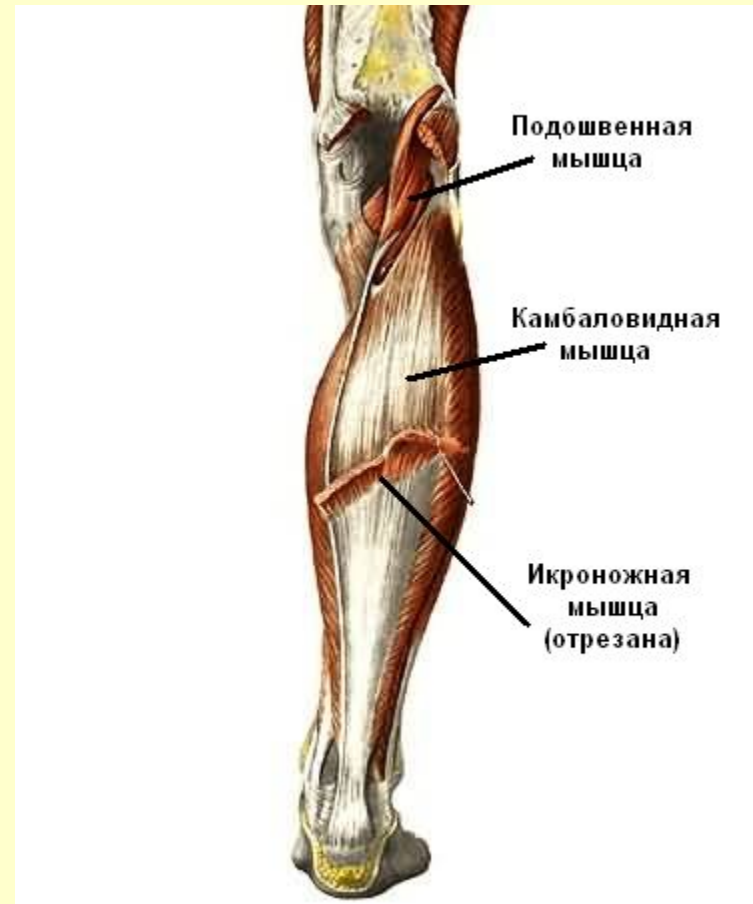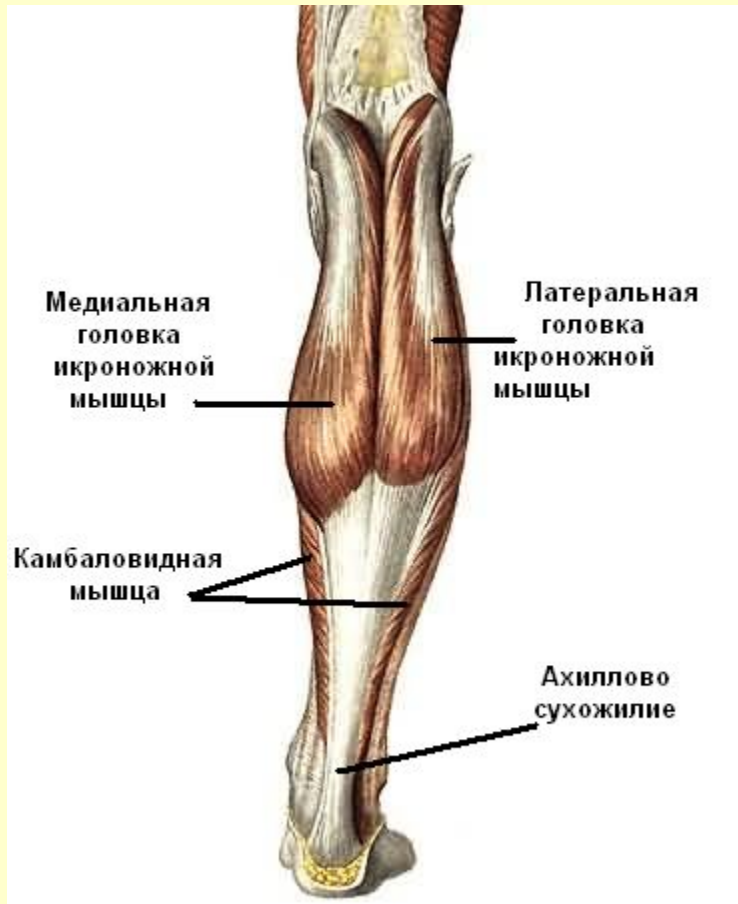## Передняя группа



См. продолжение

# Мышцы голени

## Задняя группа

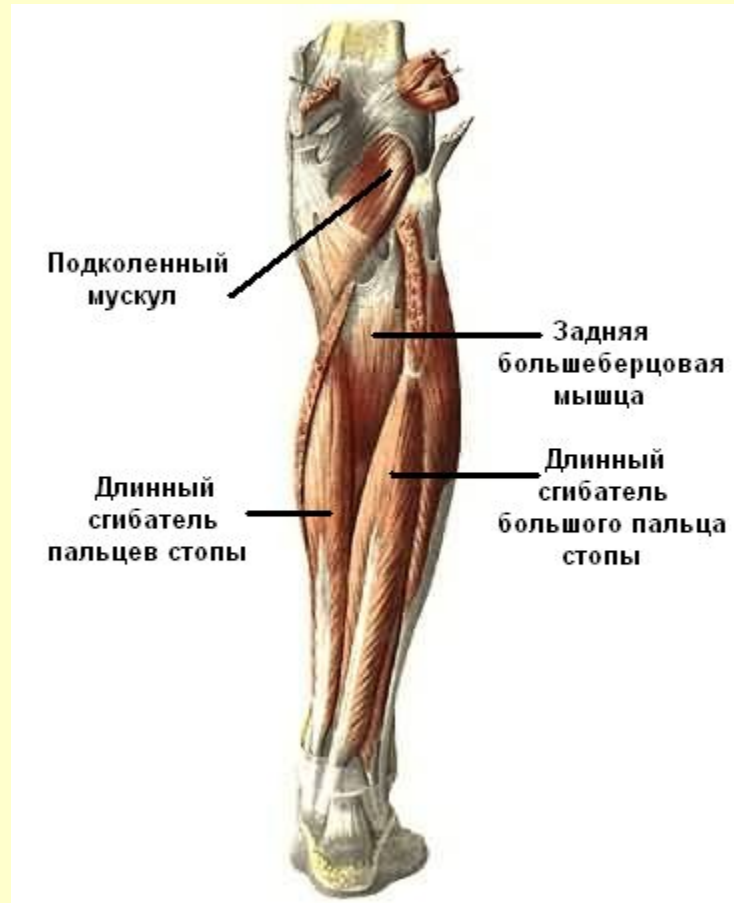

См. продолжение



# Мышцы голени

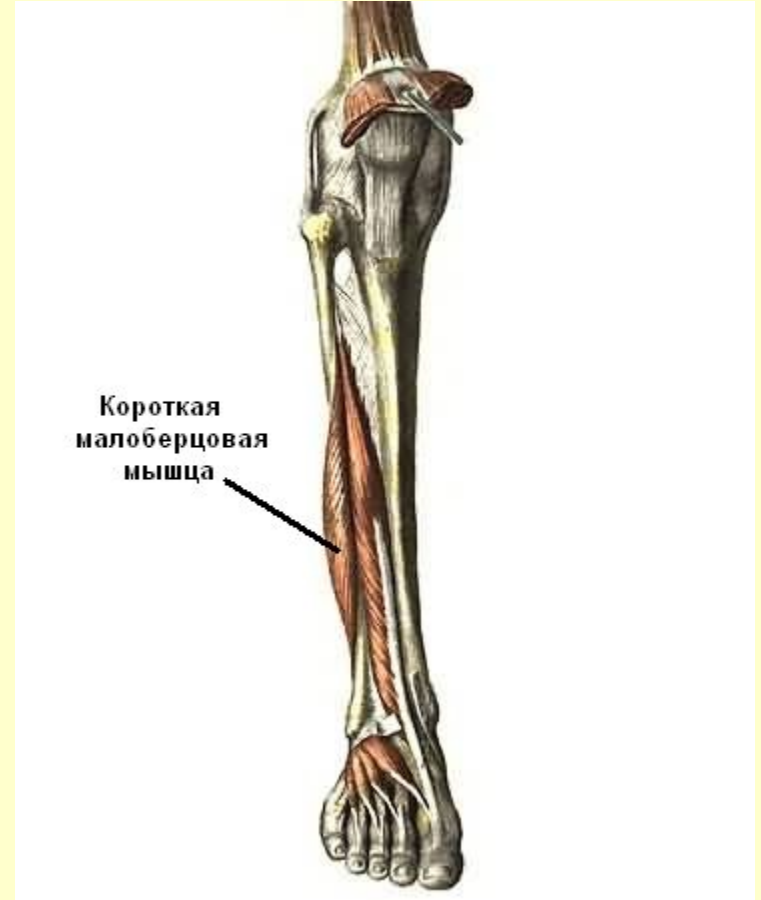
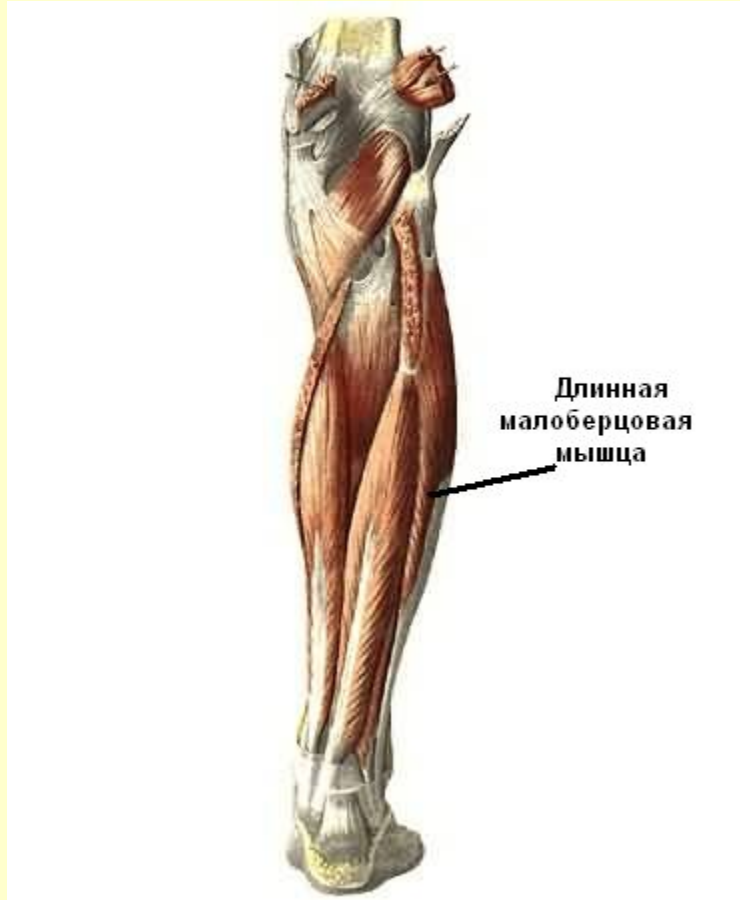
## Задняя группа



См. продолжение

# Мышцы голени

## Латеральная группа



[Вернуться в содержание](#)

# Самоконтроль

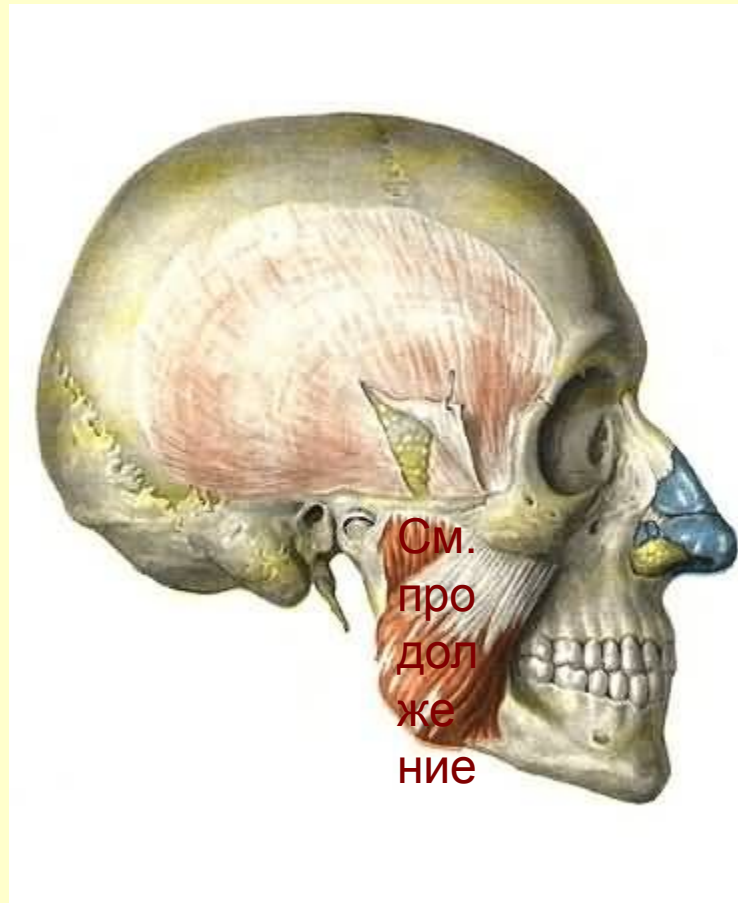
Внимание: для получения подсказки наведите курсор на мышцу группы

- Мышцы головы
- Мышцы шеи
- Мышцы спины
- Мышцы груди
- Мышцы живота
- Мышцы пояса верхних конечностей
- Мышцы плеча
- Мышцы предплечья
- Мышцы кисти
- Мышцы таза
- Мышцы бедра
- Мышцы голени

[Вернуться в содержание](#)

# Мышцы головы

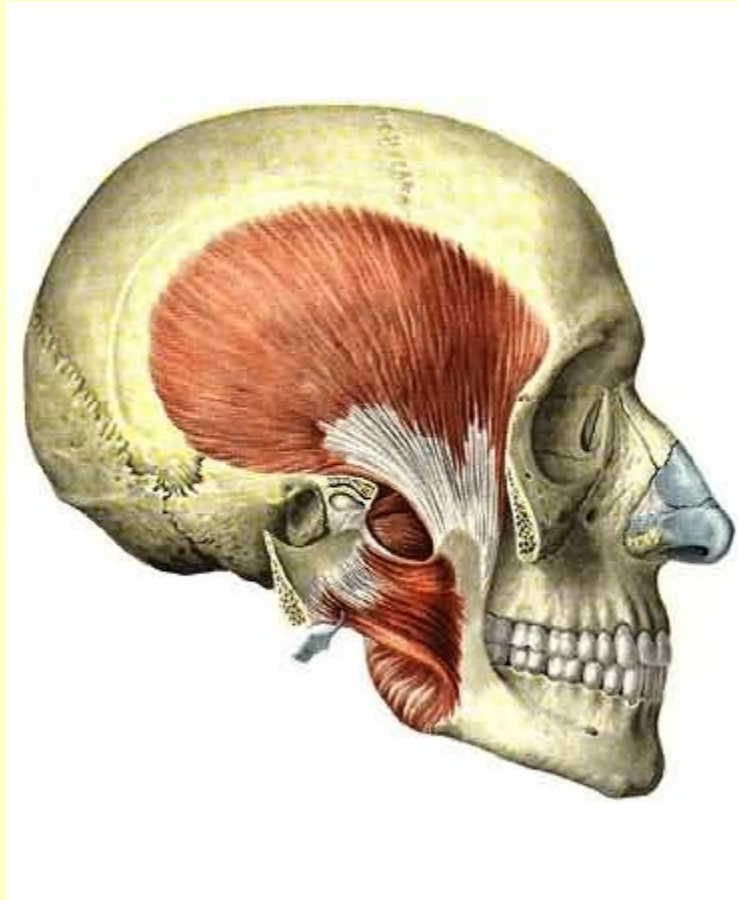## Жевательные мышцы



См. продолжение

# Мышцы головы

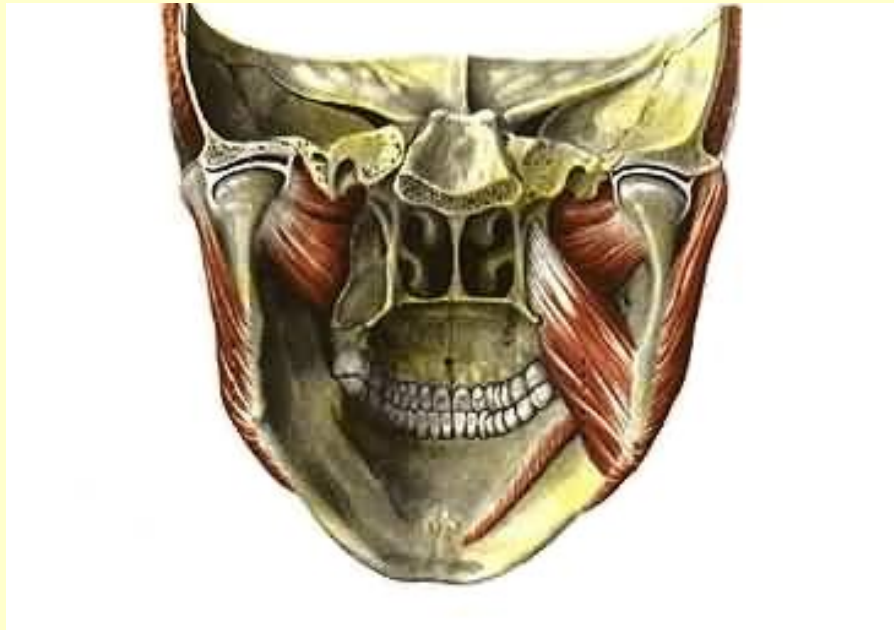## Жевательные мышцы



См. продолжение

# Мышцы головы

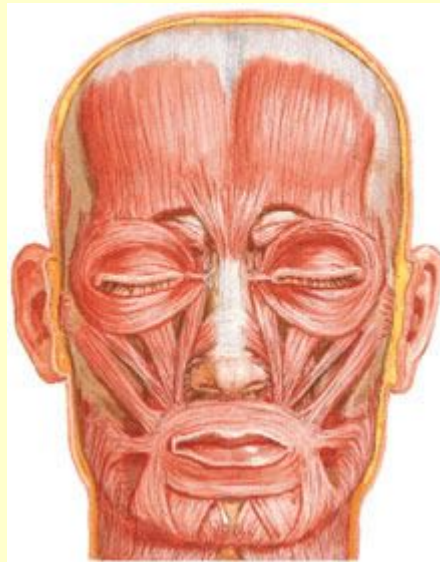
## Жевательные мышцы



См. продолжение

# Мышцы головы

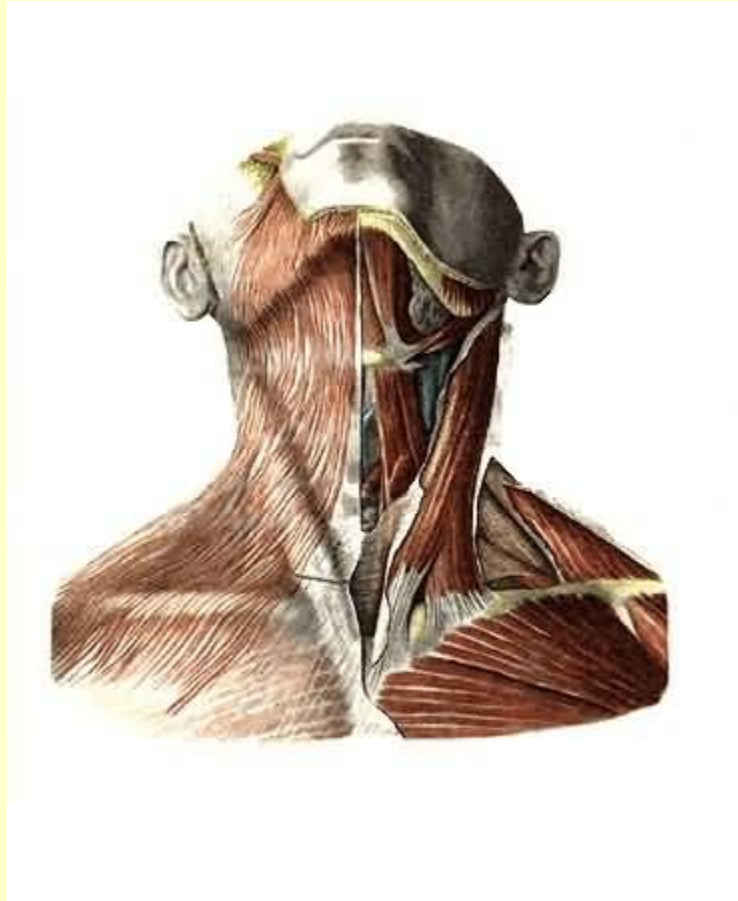
## Мимические мышцы



Вернуться в самоконтроль

# Мышцы шеи

## Поверхностный слой

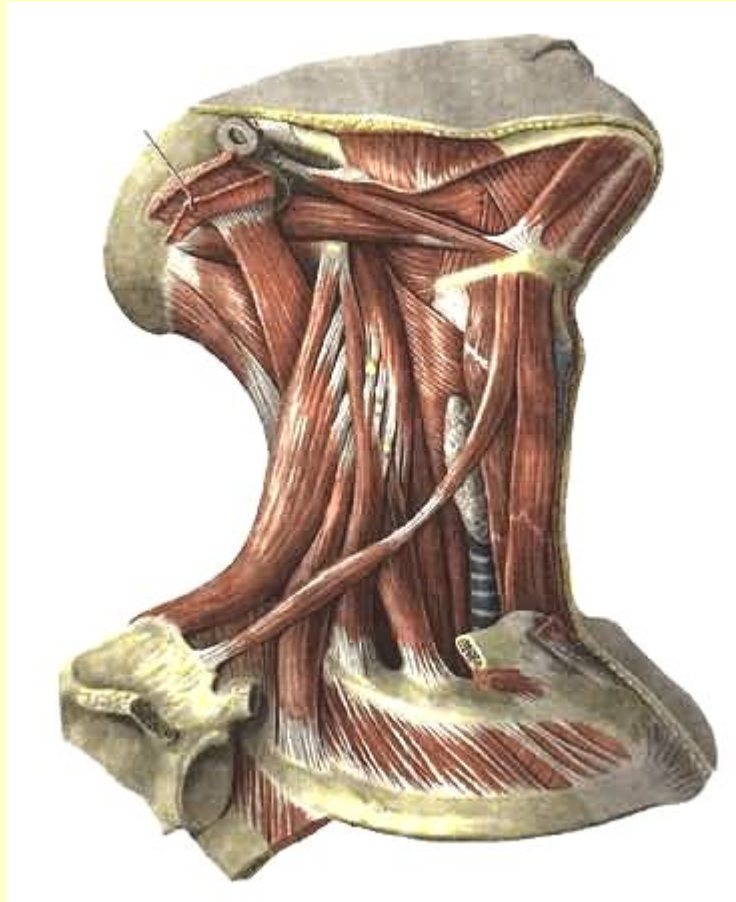


См. продолжение



# Мышцы шеи

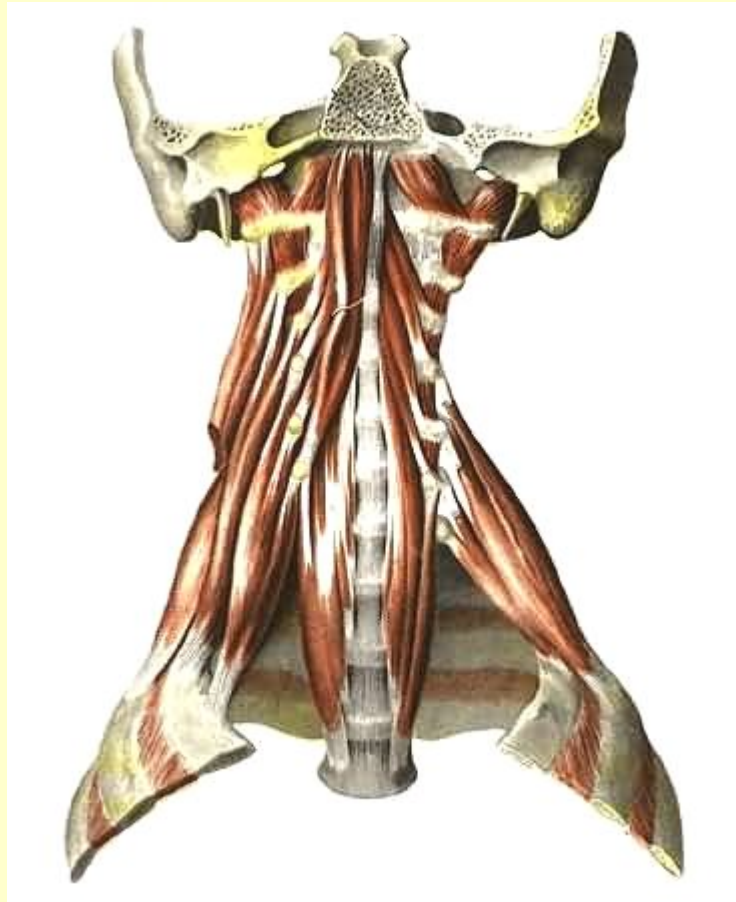
## Средний слой



См. продолжение

# Мышцы шеи

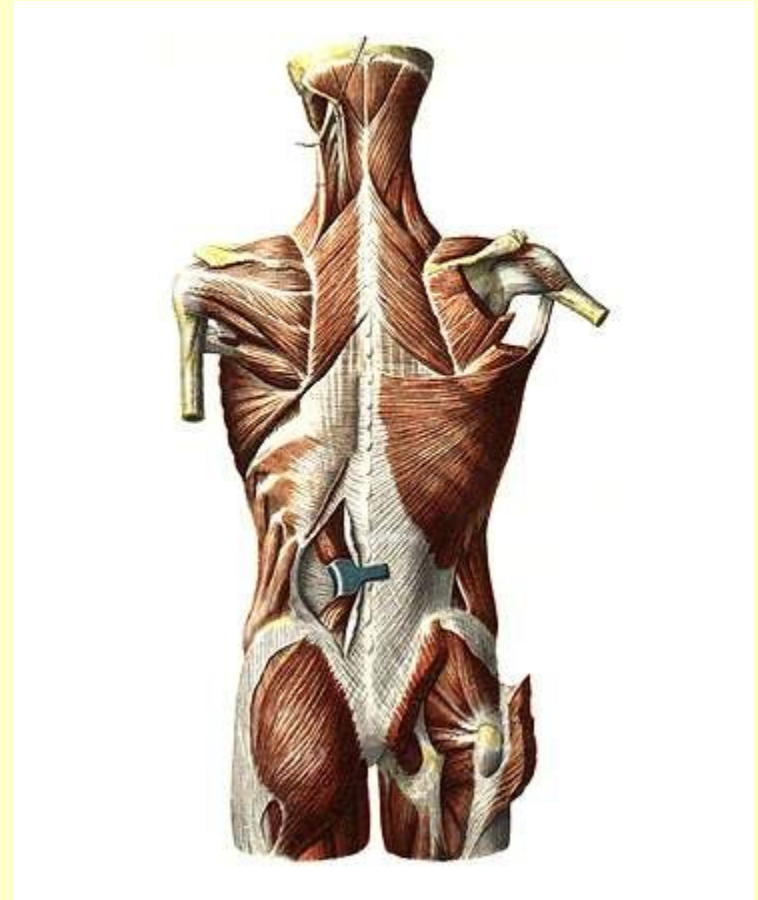
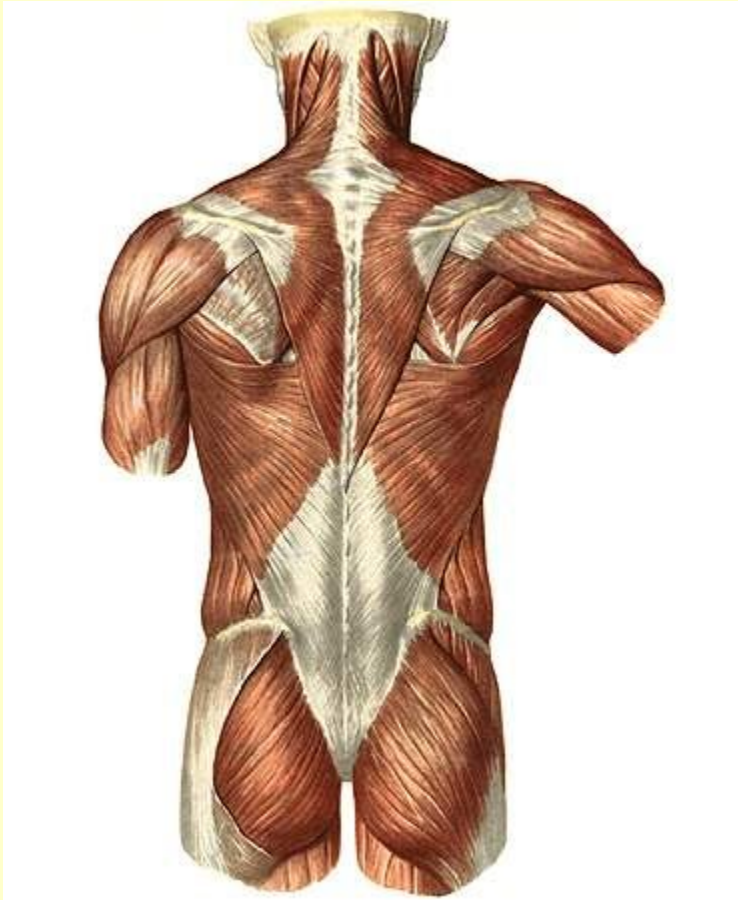
## Глубокий слой



Вернуться в самоконтроль

# Мышцы спины

## Поверхностный слой

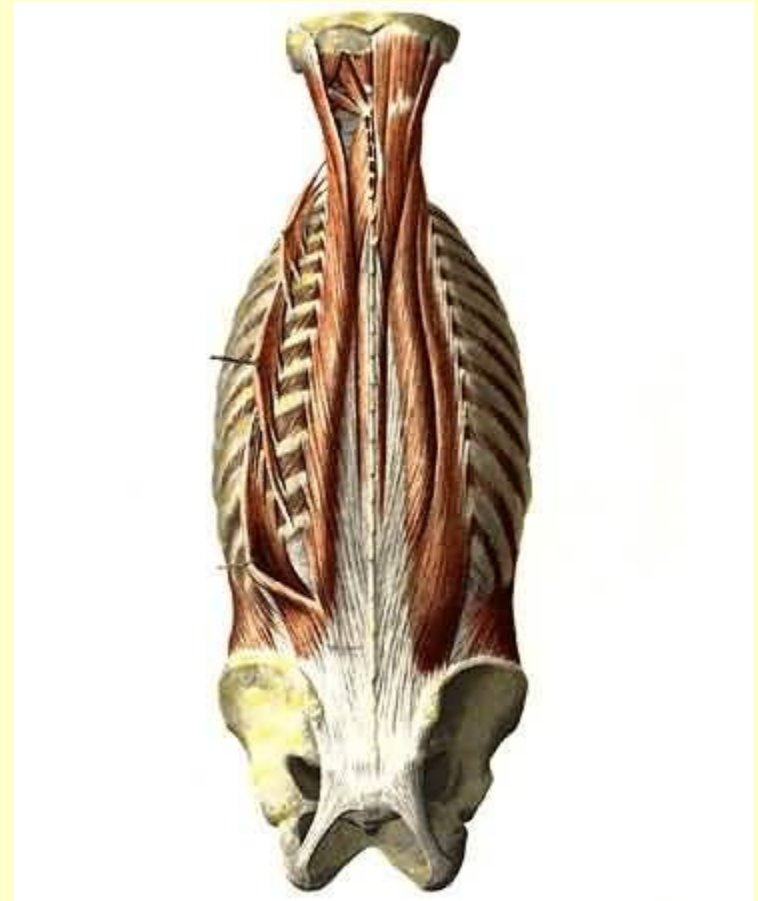
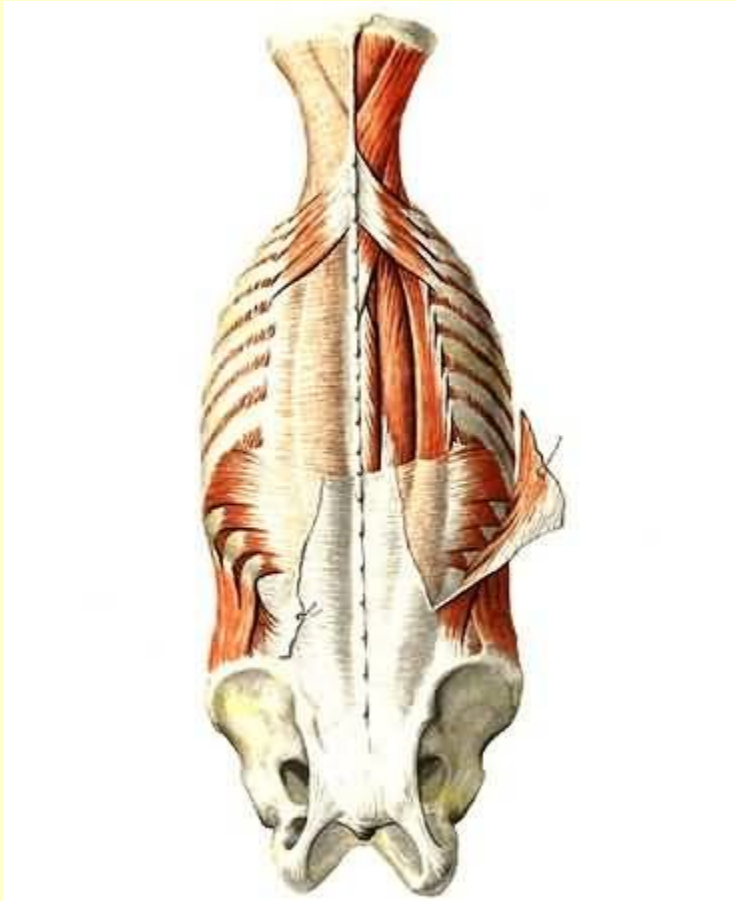
См. продолжение

# Мышцы спины

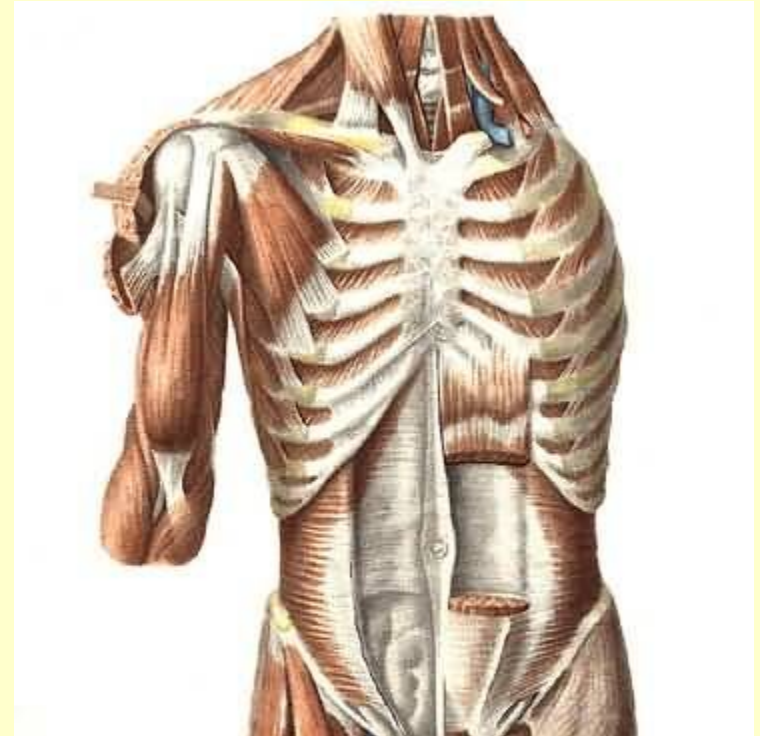
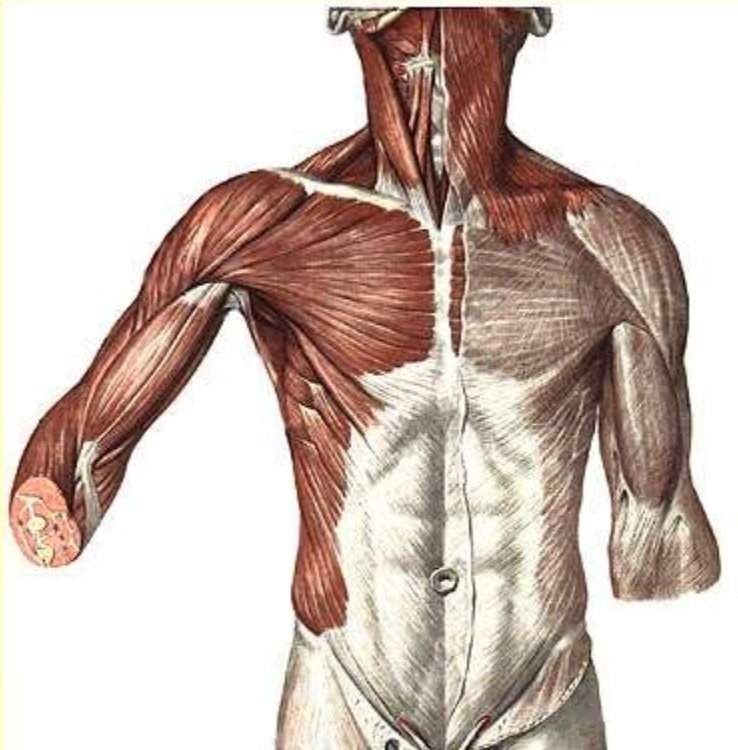
Поверхностный слой

Глубокий слой



Вернуться в самоконтроль

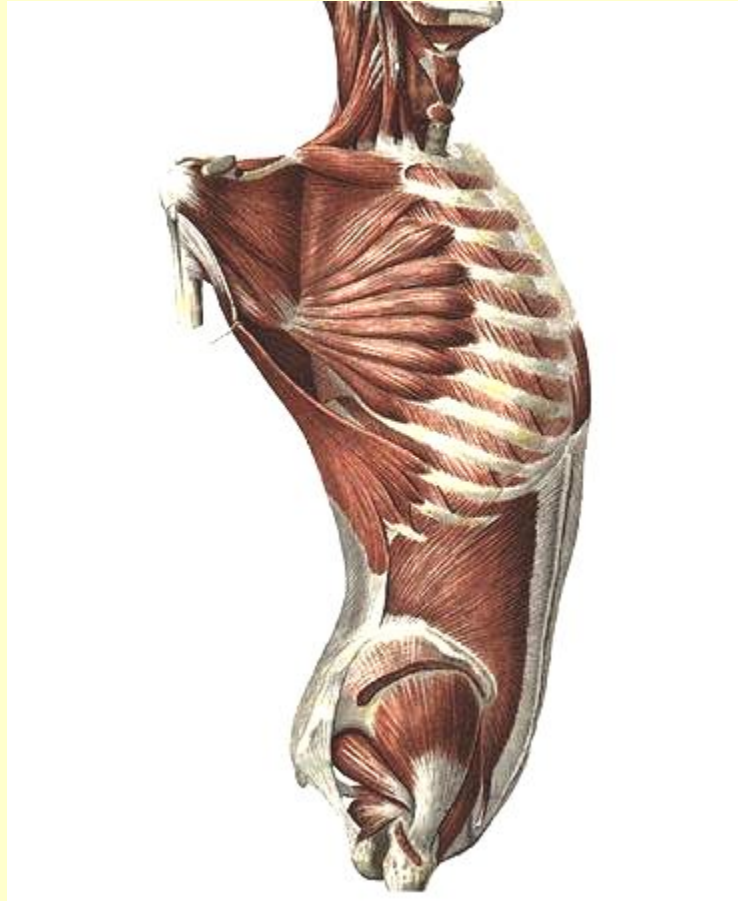
# Мышцы груди



См. продолжение

# Мышцы груди

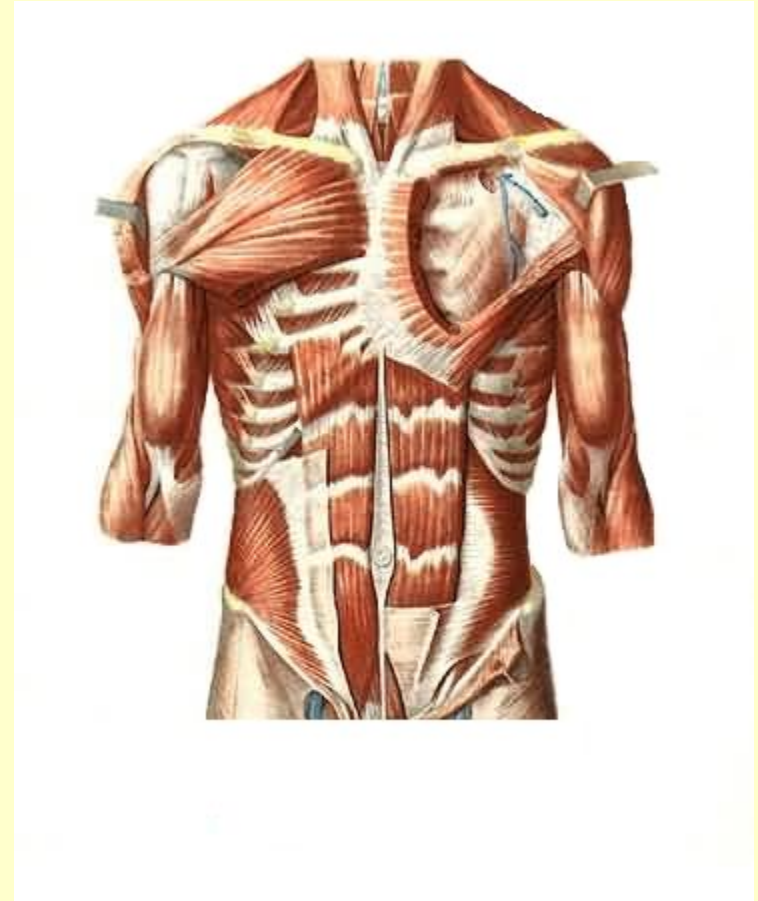
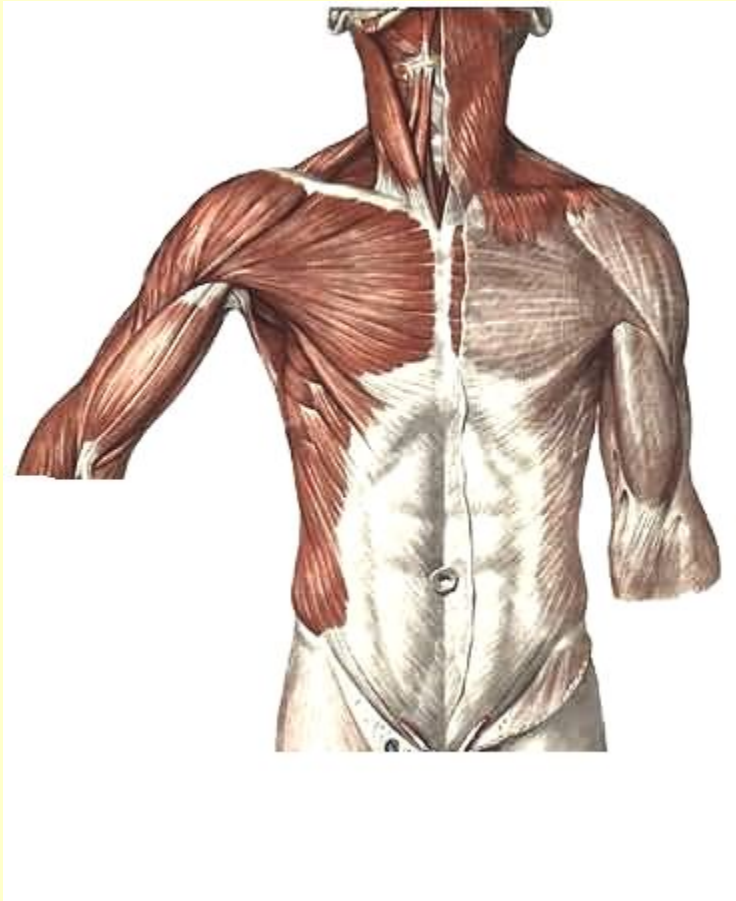
## Передняя зубчатая мышца



Вернуться в самоконтроль

# Мышцы живота

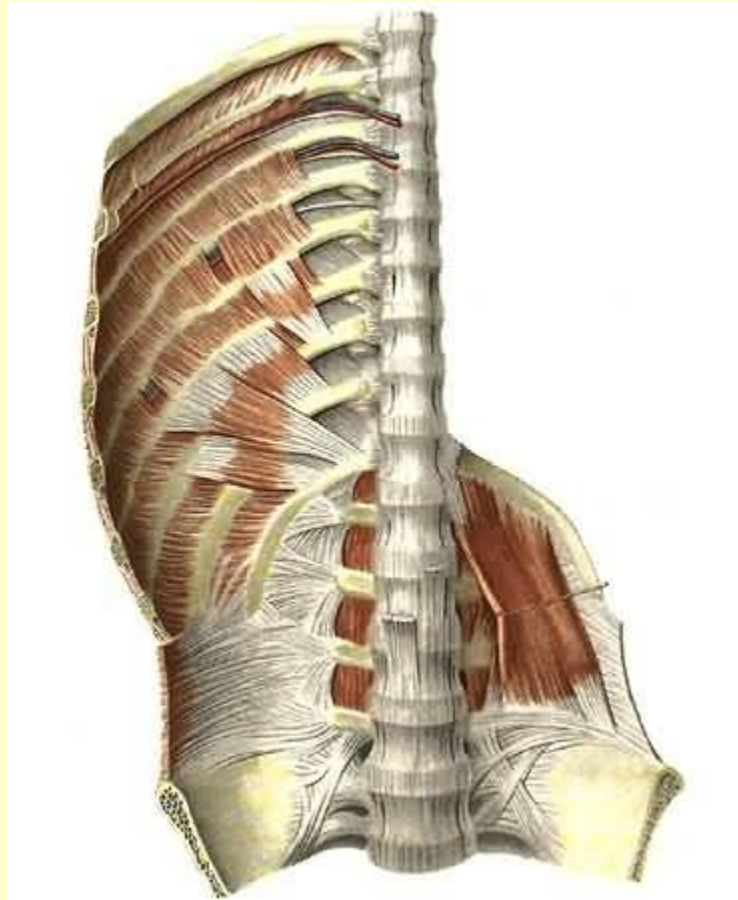
## Боковая и передняя стенка



См. продолжение

# Мышцы живота

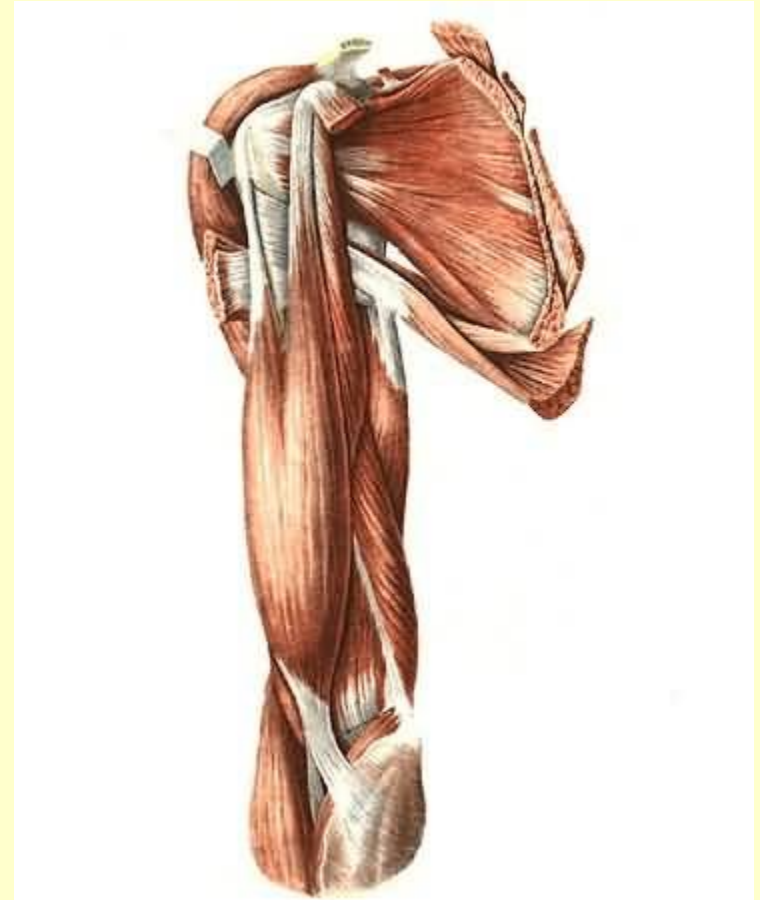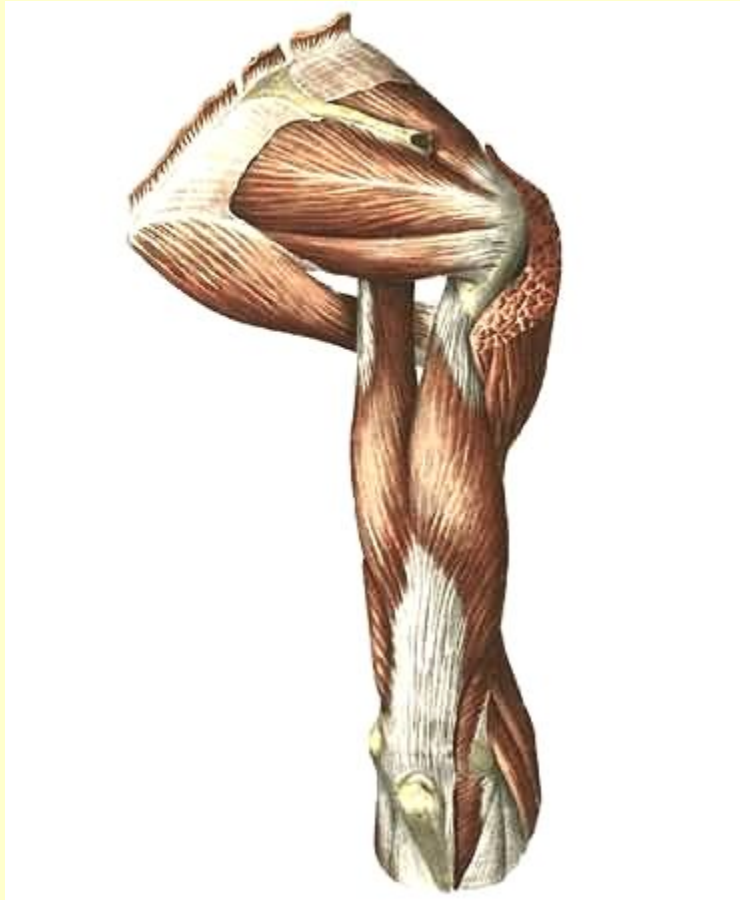
## Задняя стенка



Вернуться в самоконтроль



# Мышцы пояса верхних конечностей

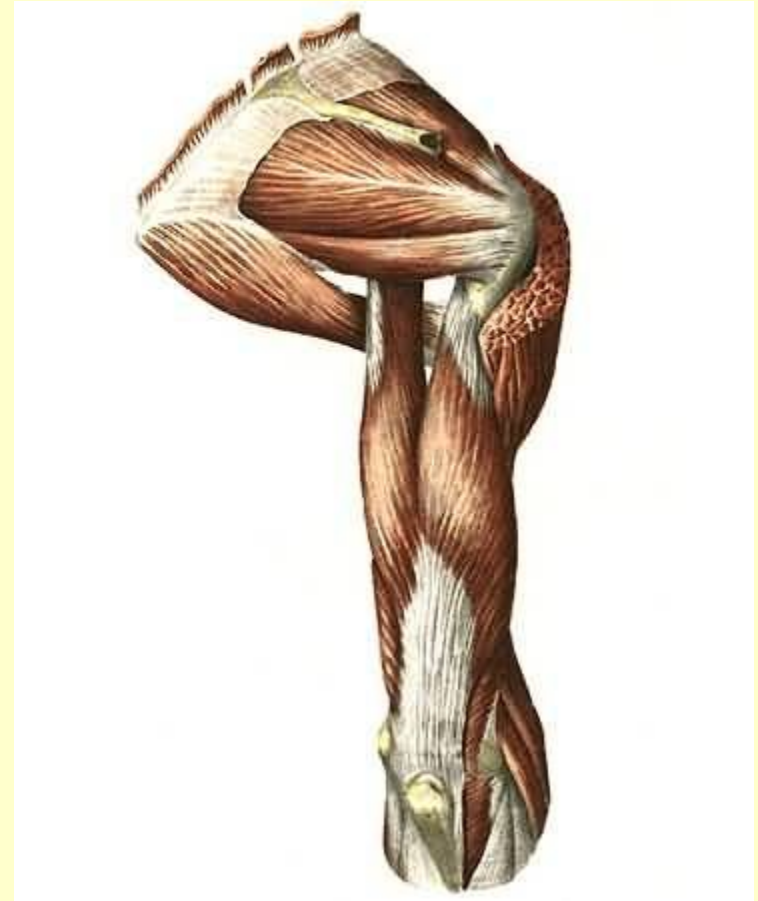
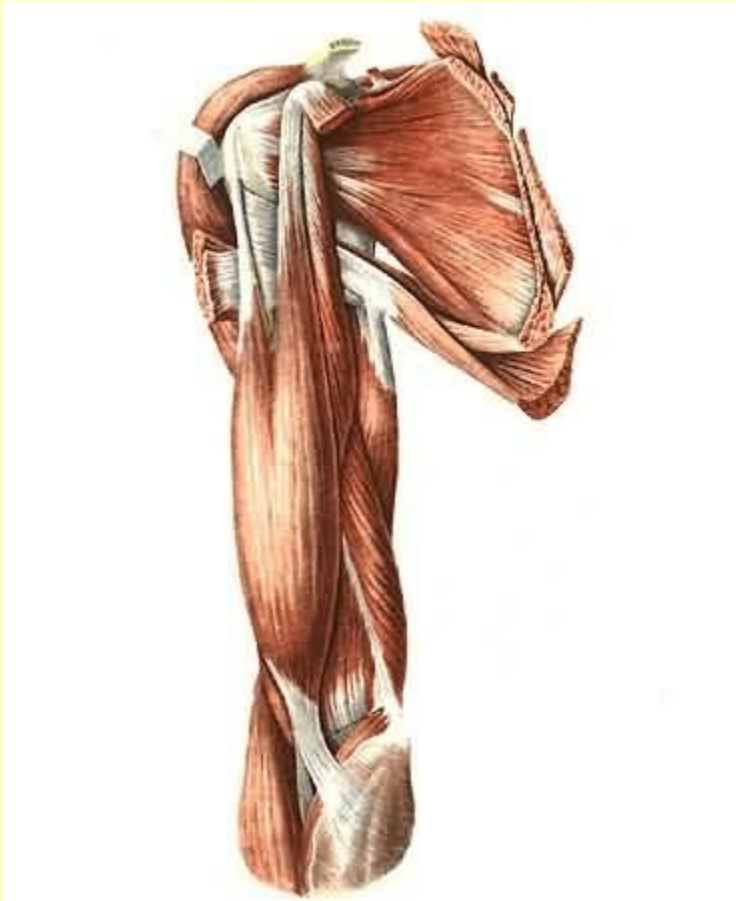

Вернуться в самоконтроль

# Мышцы плеча

Передняя группа

Задняя группа

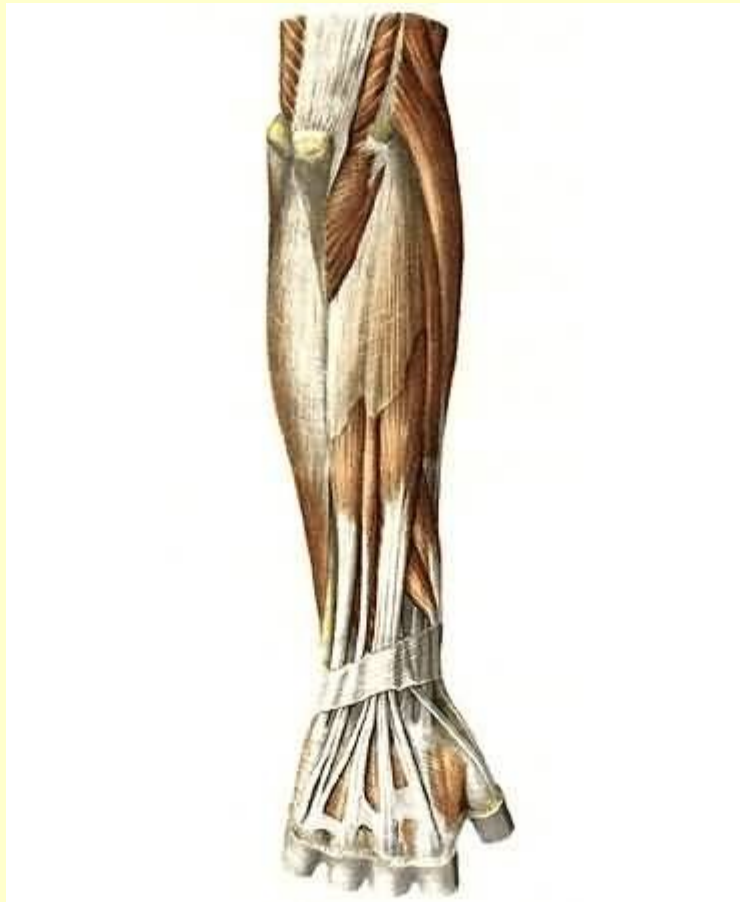


[Вернуться в самоконтроль](#)

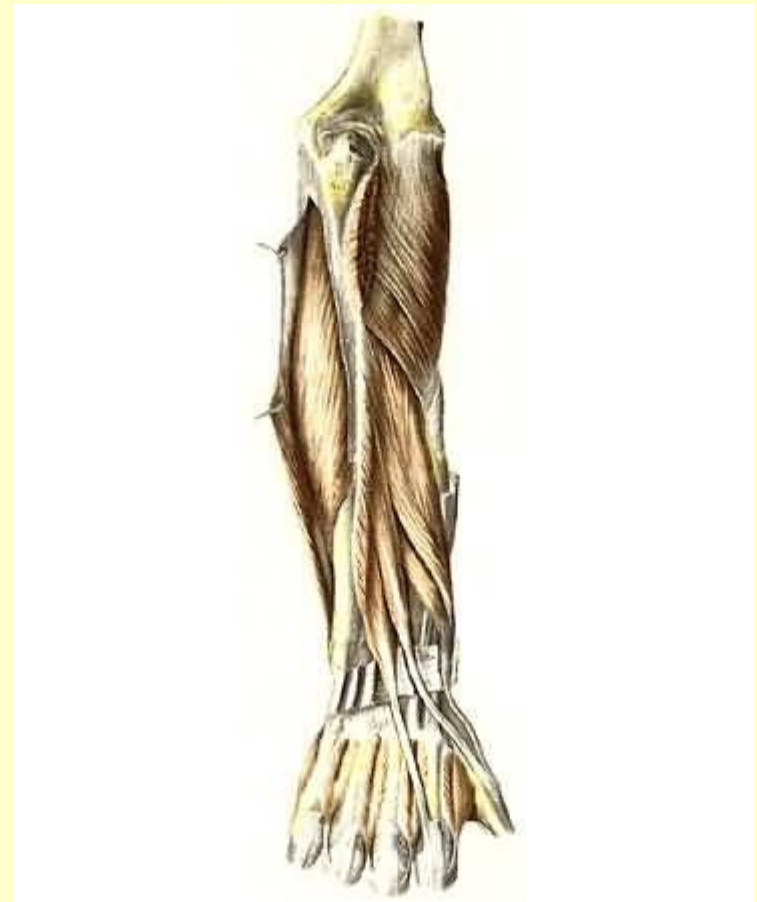# Мышцы предплечья

## Задняя группа

Поверхностный слой



Глубокий слой

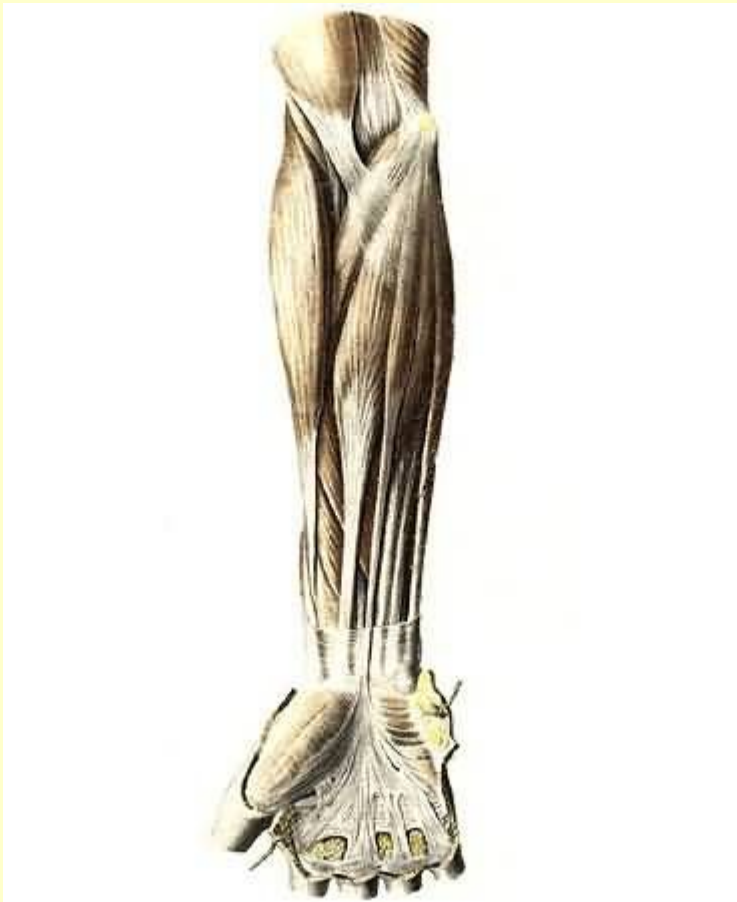


См. продолжение

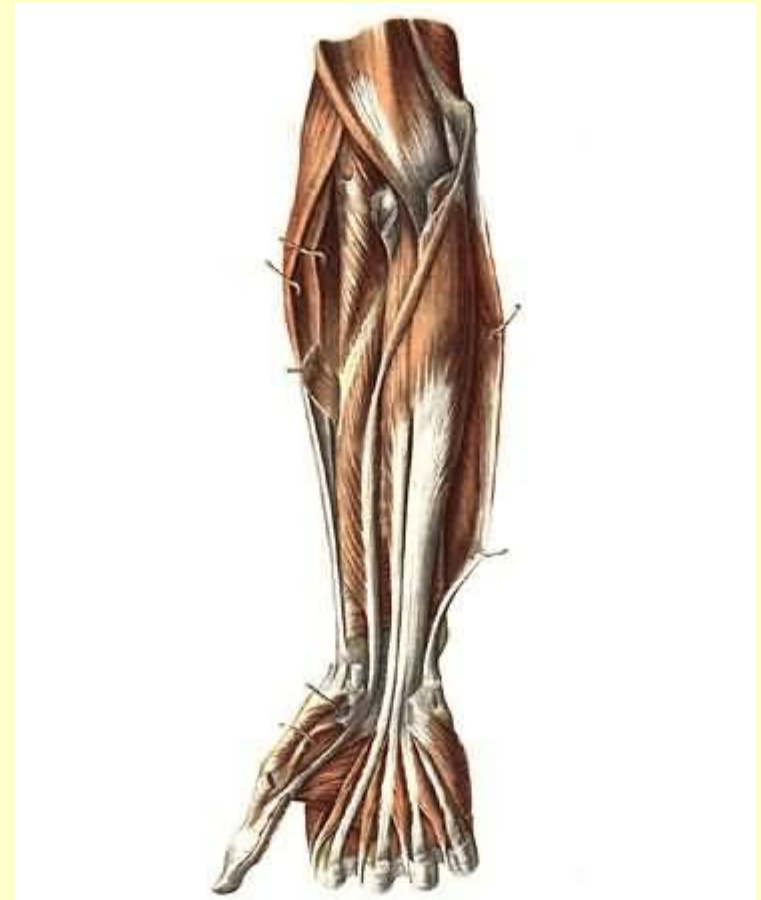# Мышцы предплечья

## Передняя группа

Поверхностный слой



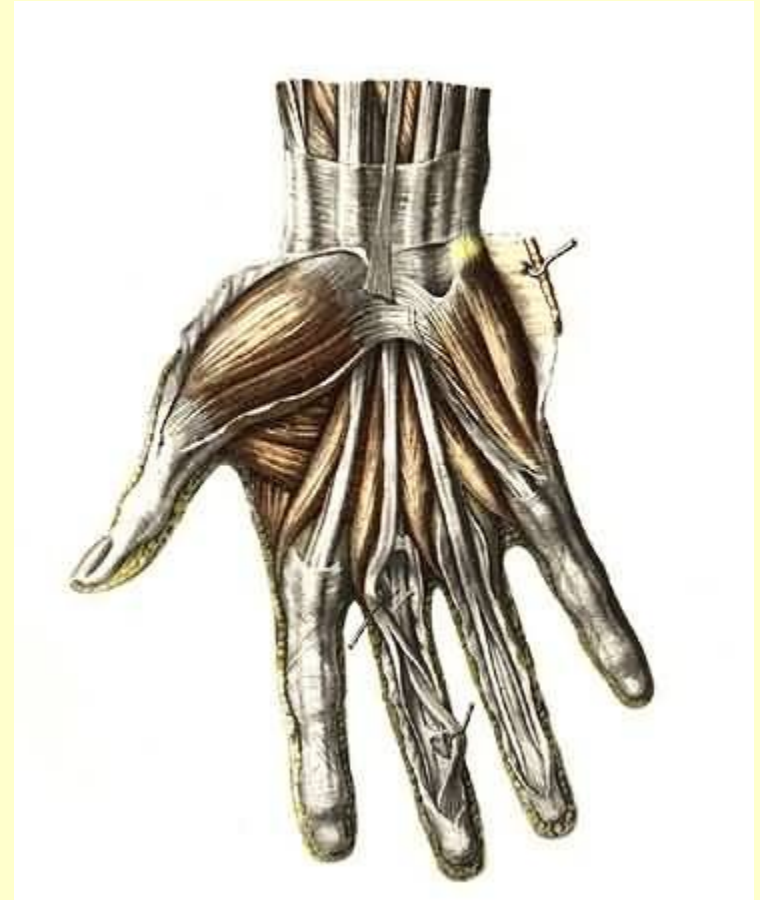
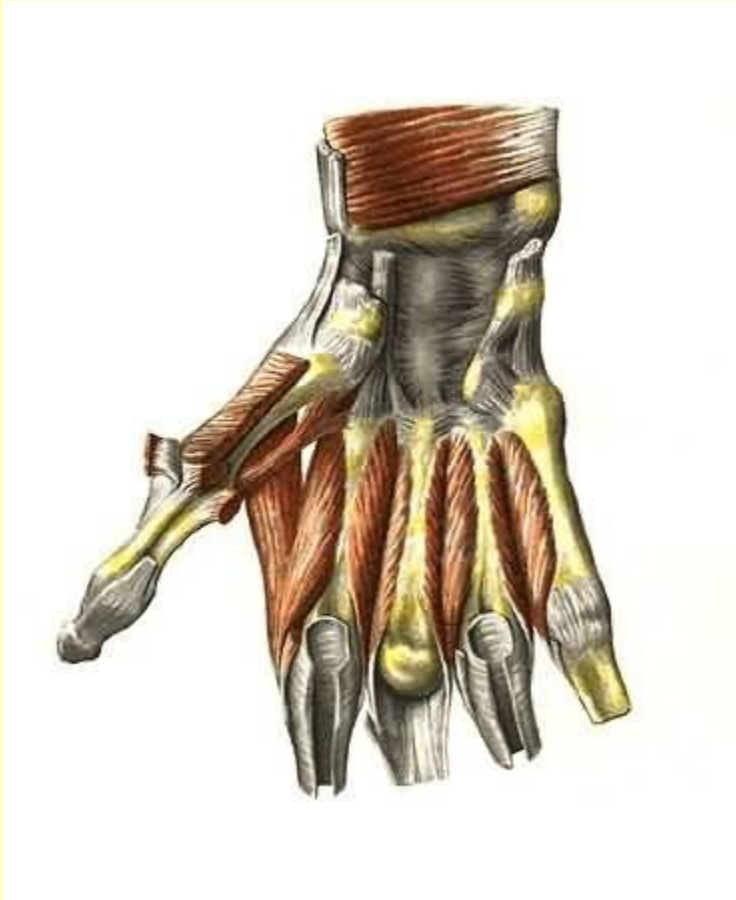Глубокий слой



Вернуться в самоконтроль

# Мышцы кисти

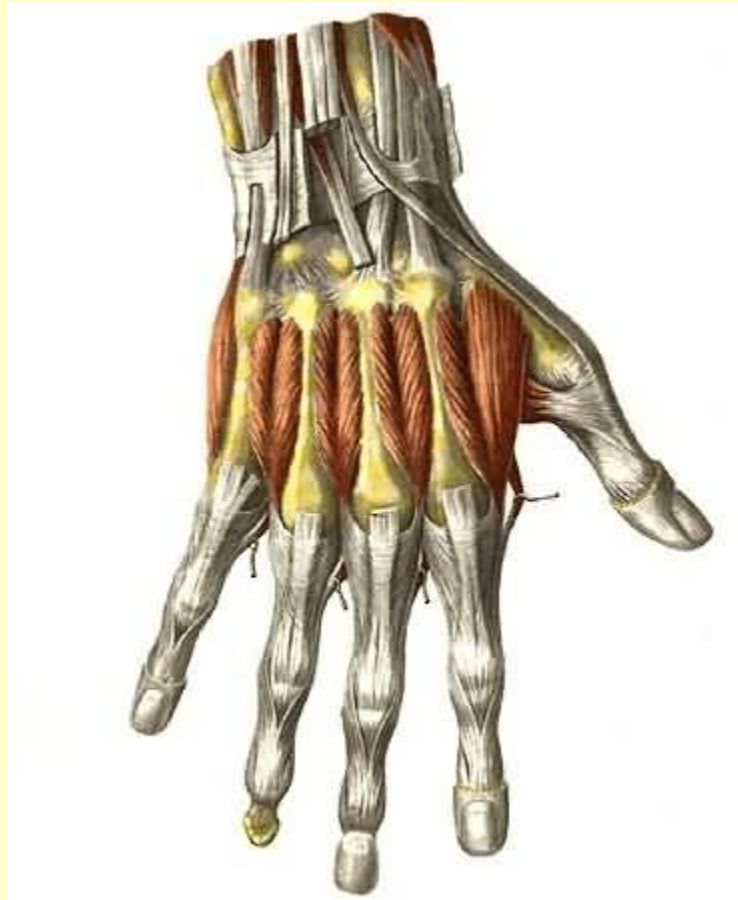## Ладонная поверхность



См. продолжение

# Мышцы кисти

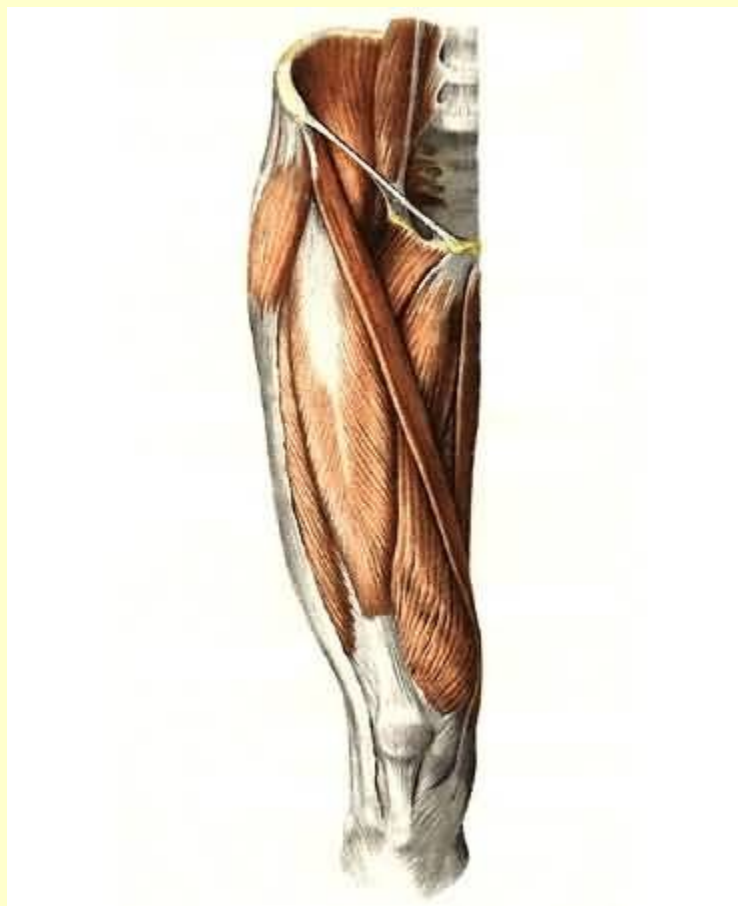
## Тыльная поверхность



Вернуться в самоконтроль

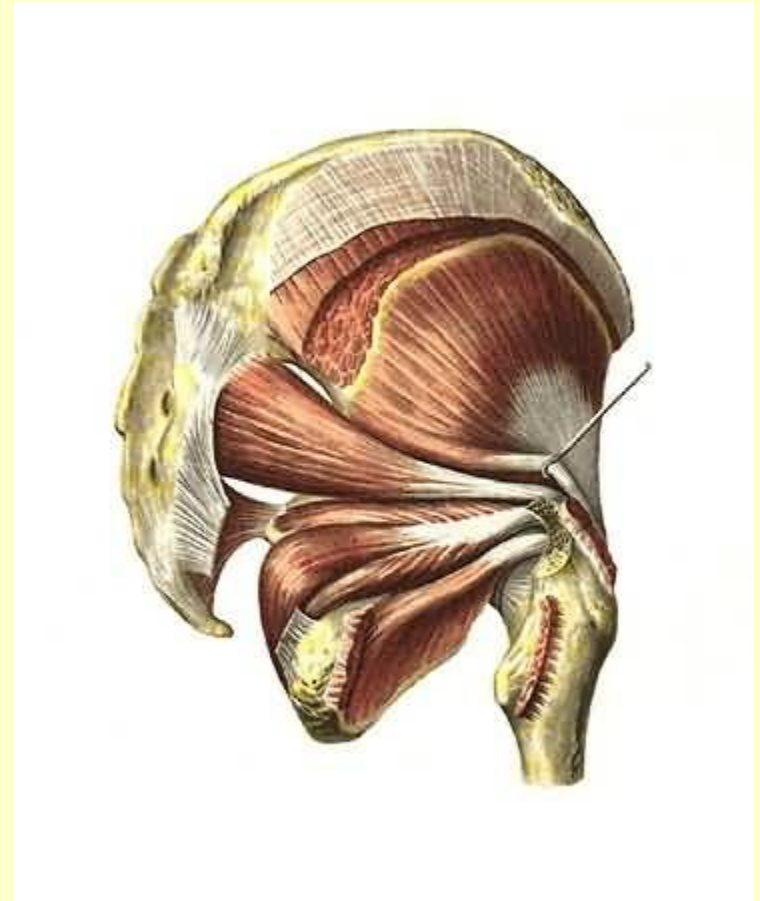
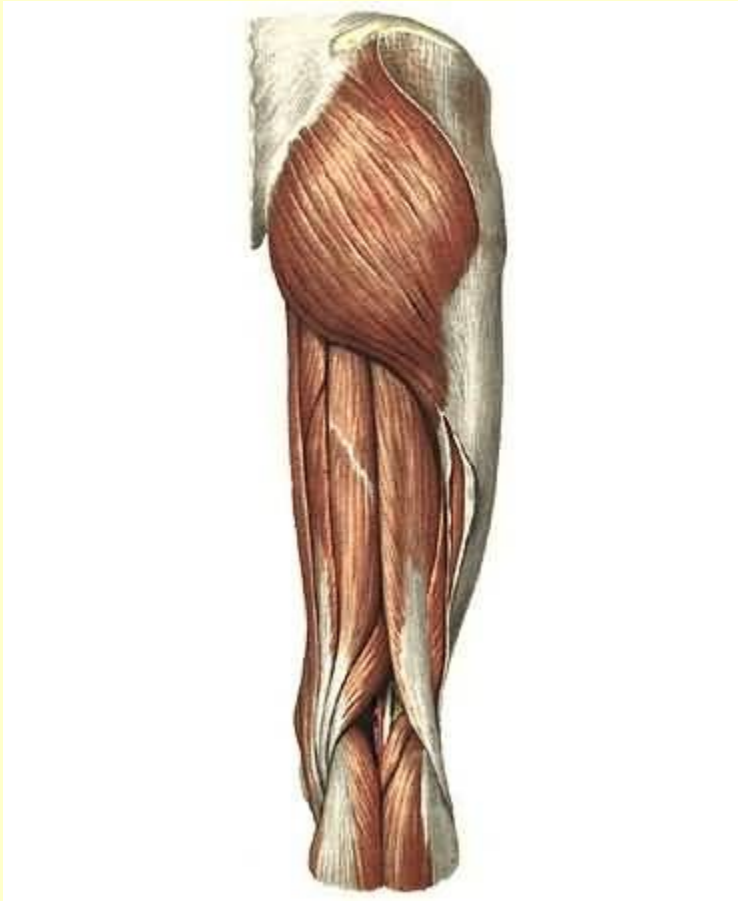
# Мышцы таза

## Подвздошно-поясничная мышца



См. продолжение

# Мышцы таза

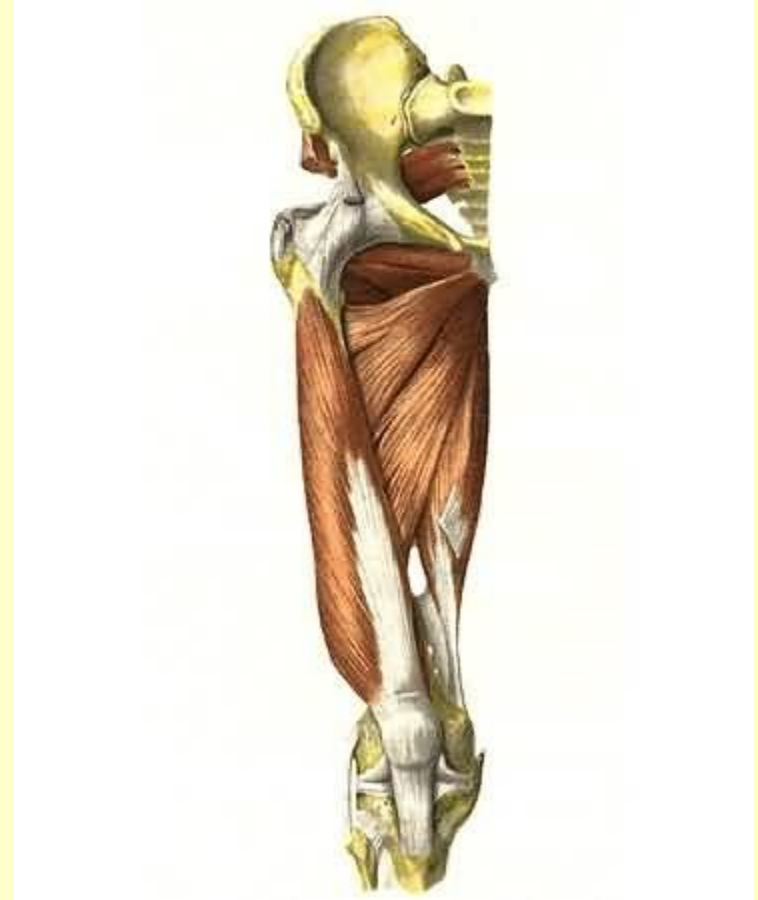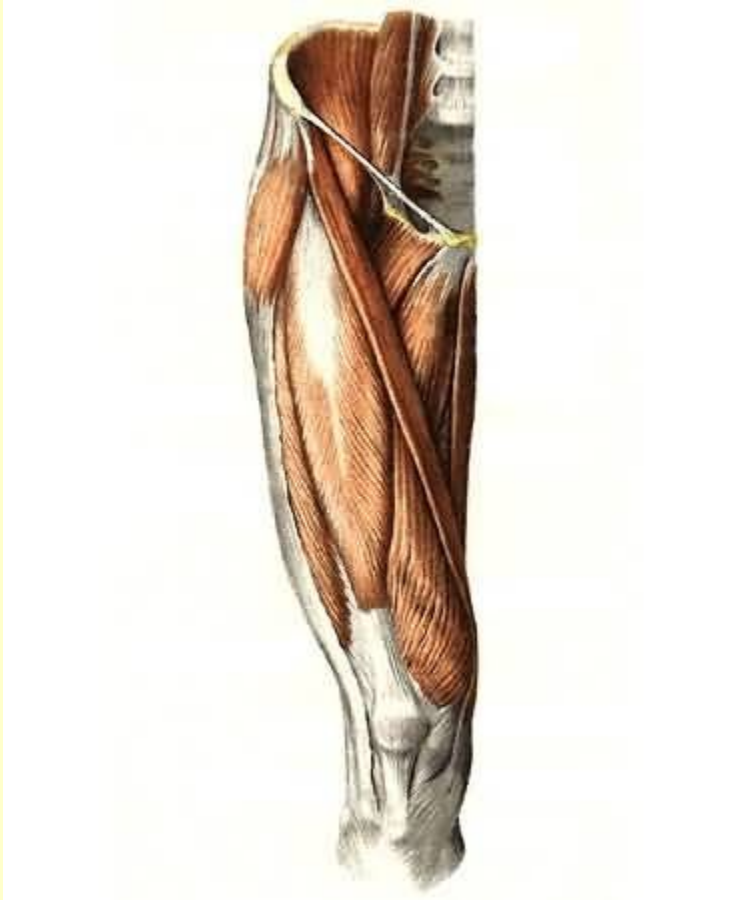


Вернуться в самоконтроль



# Мышцы бедра

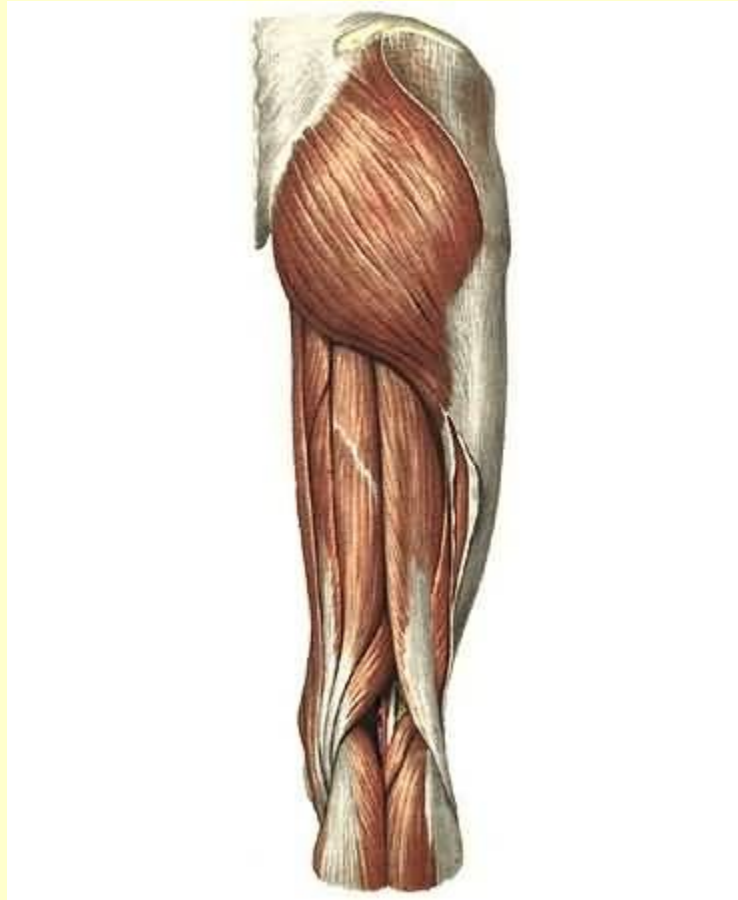
## Передняя группа



См. продолжение

# Мышцы бедра

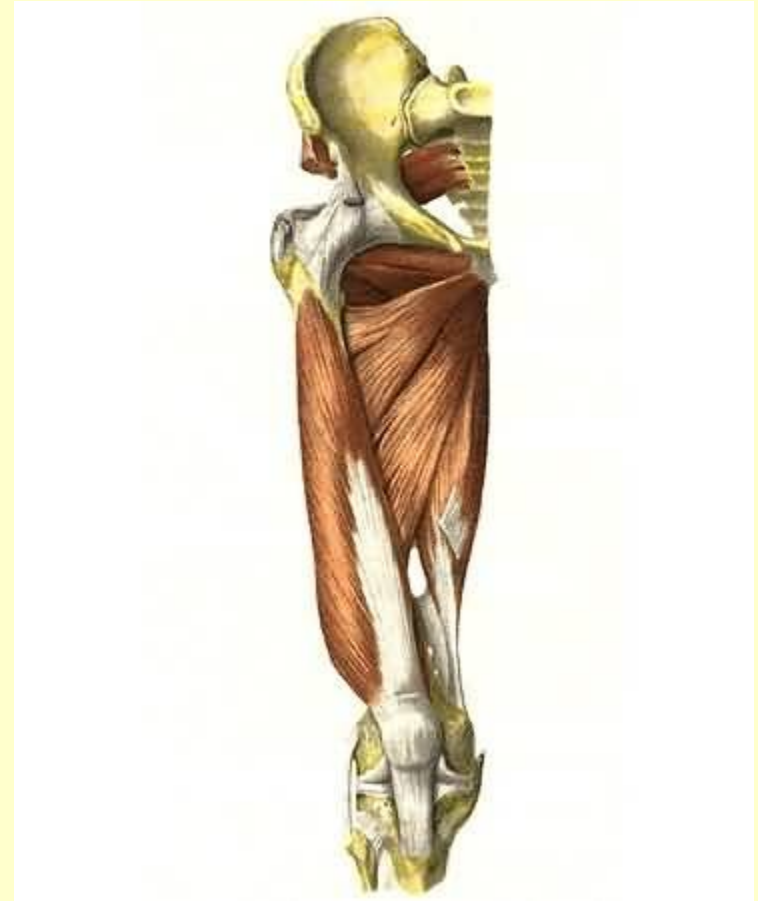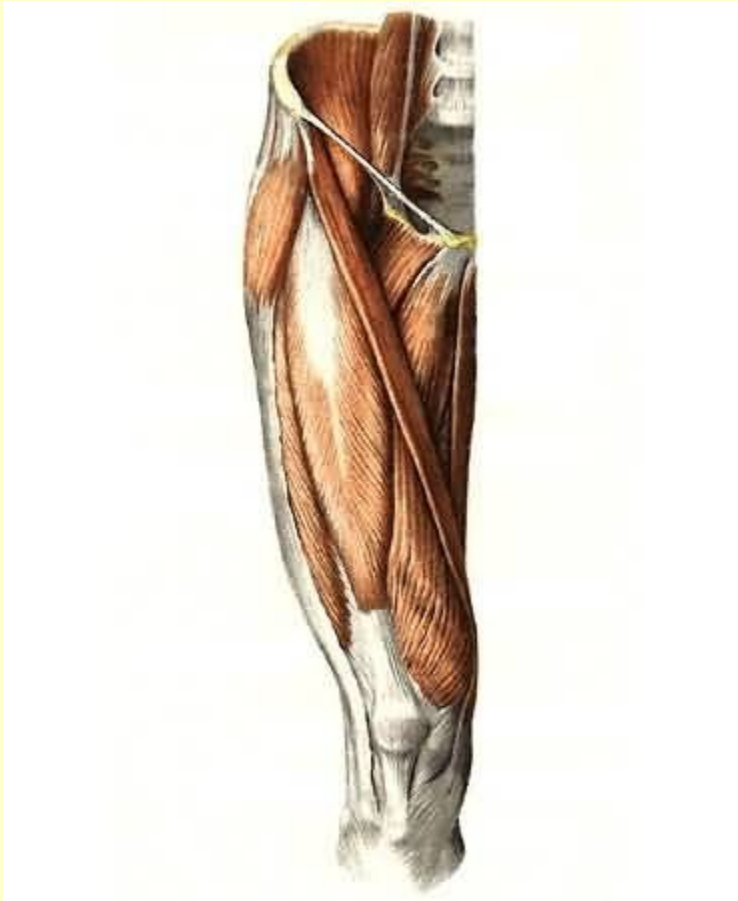
## Задняя группа



См. продолжение

# Мышцы бедра

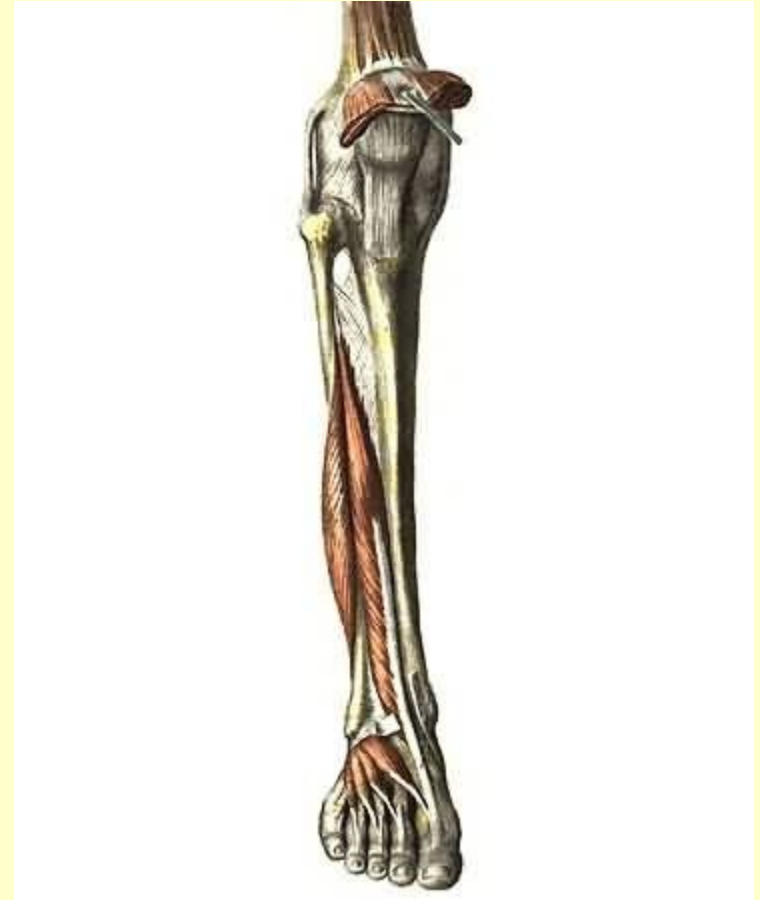
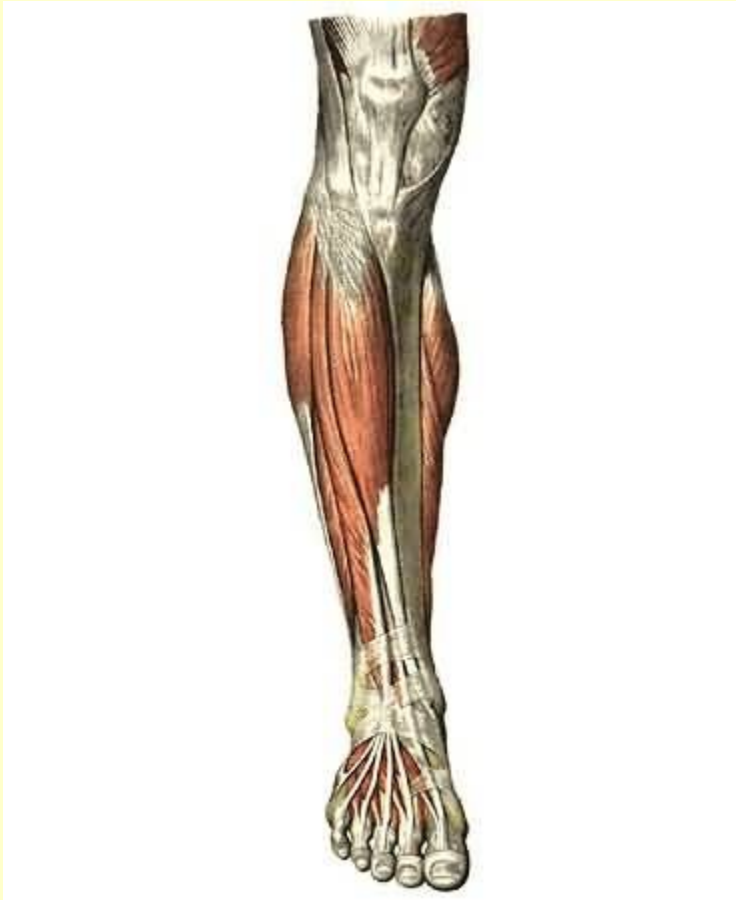
## Медиальная группа



Вернуться в самоконтроль

# Мышцы голени

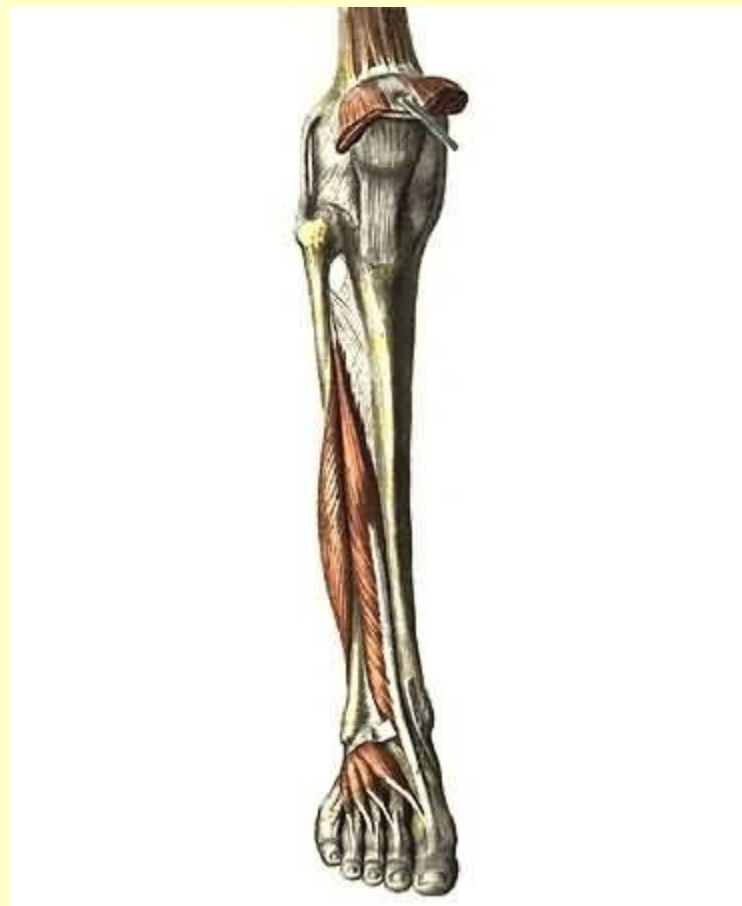
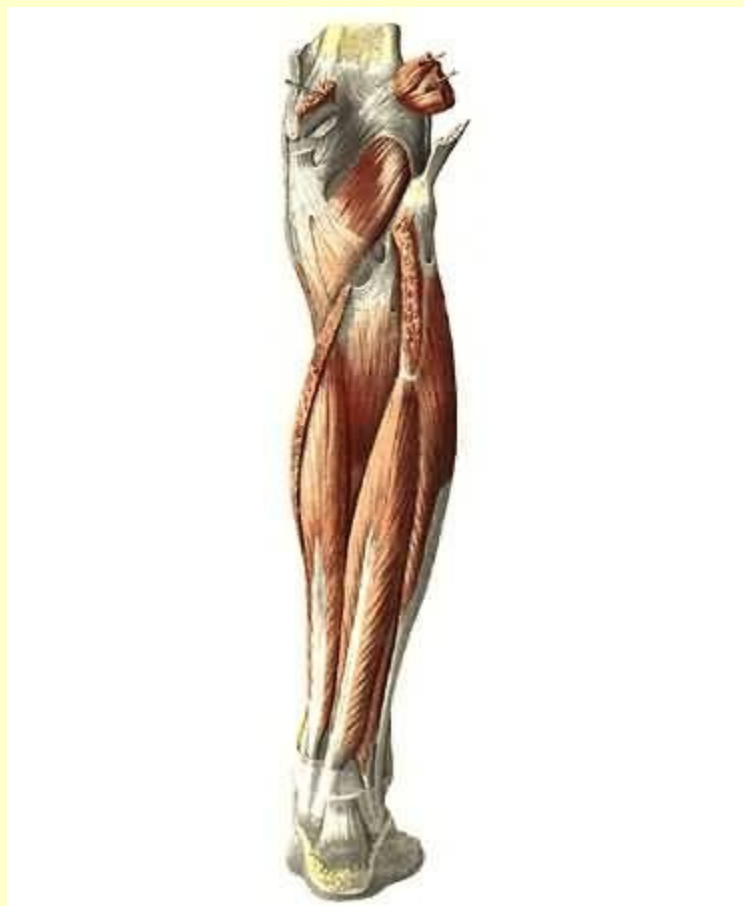
## Передняя группа



См. продолжение

# Мышцы голени

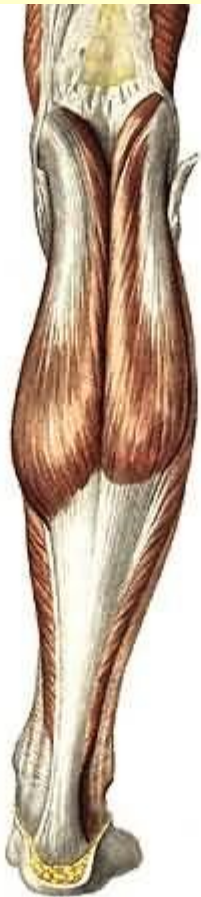
## Латеральная группа



См. продолжение

# Мышцы голени

## Задняя группа



Окончание. [Вернуться в содержание](#)