Государственное бюджетное профессиональное образовательное учреждение «Сочинский медицинский колледж» министерства здравоохранения Краснодарского края

Лекция № 4

Тема: «Мышечная ткань. Нервная ткань»

2016 г.

Цель занятия:

- Познакомить студентов с классификацией мышечной и нервной тканей, с функциями мышечной и нервной тканей, расположением в организме, строением мышечной и нервной тканей, со строением нейрона, виды нейронов.

План лекции

1. Мышечная ткань – свойства, функции, виды.
2. Гладкая мышечная ткань.
3. Исчерченная скелетная мышечная ткань.
4. Сердечная мышечная ткань.
5. Нервная ткань.
6. Строение нейрона.
7. Виды нейронов.
8. Нервное волокно, строение, виды.
9. Нервные окончания: рецепторы, эффекторы.

Мышечная ткань

осуществляет двигательные процессы в организме человека

при помощи специальных сократительных структур — **миофибрилл**.

СТРОЕНИЕ МИОФИБРИЛЛ

Миофибриллы

Актиновая нить



Миозиновые нити

Актин-миозиновая система

Растяжение



Сжатие

Свойства мышечной ткани:

Возбудимость – отвечает на действие раздражителя

Проводимость – возбуждение распространяется по всему мышечному волокну

Сократимость – изменяет длину при возбуждении

Эластичность – после сокращения принимает первоначальную форму

признаки элементов мышечных тканей:

удлиненная форма, наличие продольно расположенных миофибрилл.

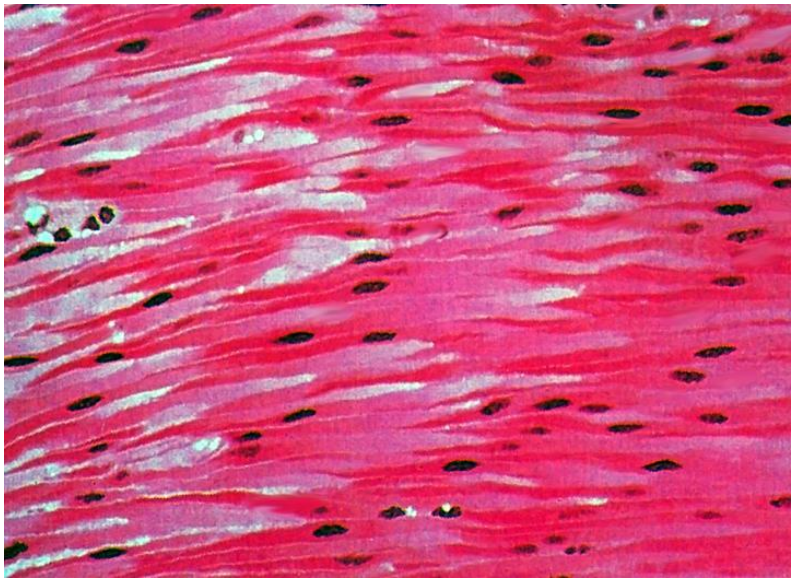

Мышечная ткань

гладкая

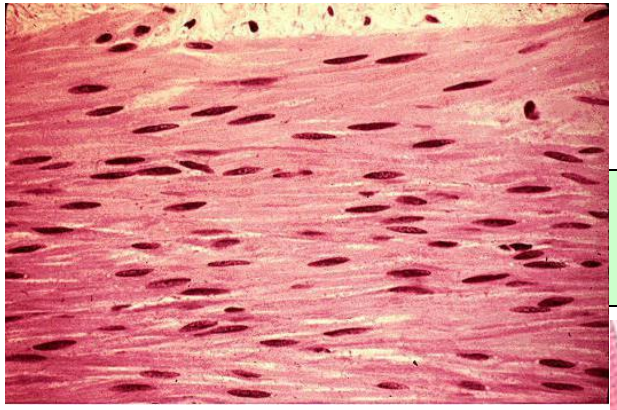

поперечнополосатая скелетная

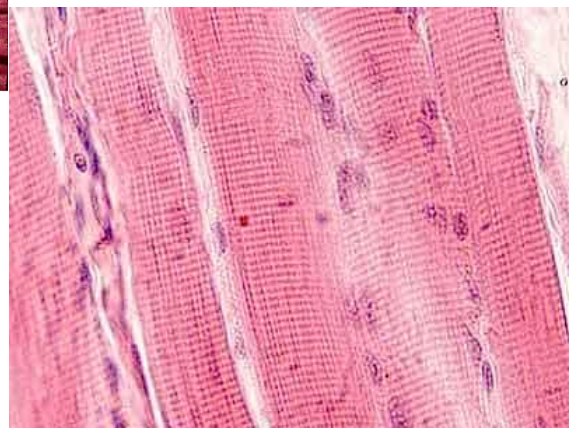

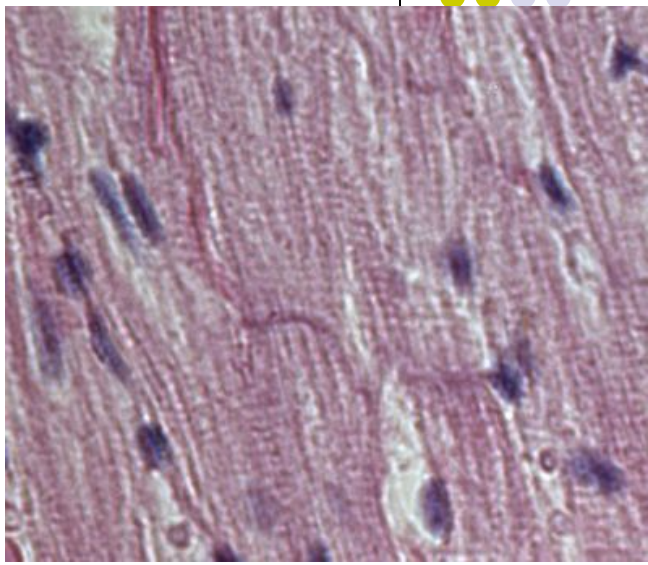

поперечнополосатая сердечная

Гладкая мышечная ткань

- длительно сокращается;
- долго находится в сокращённом состоянии;
- сокращается непроизвольно.

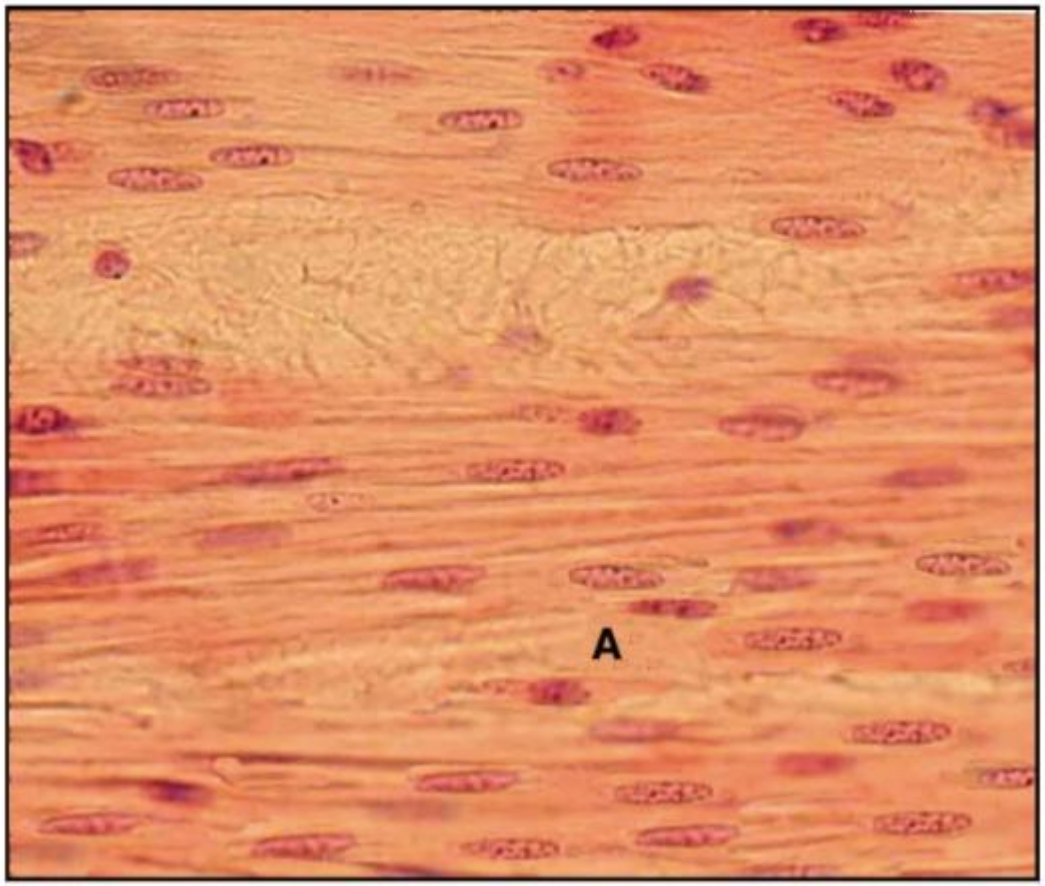

Гладкая мышечная ткань

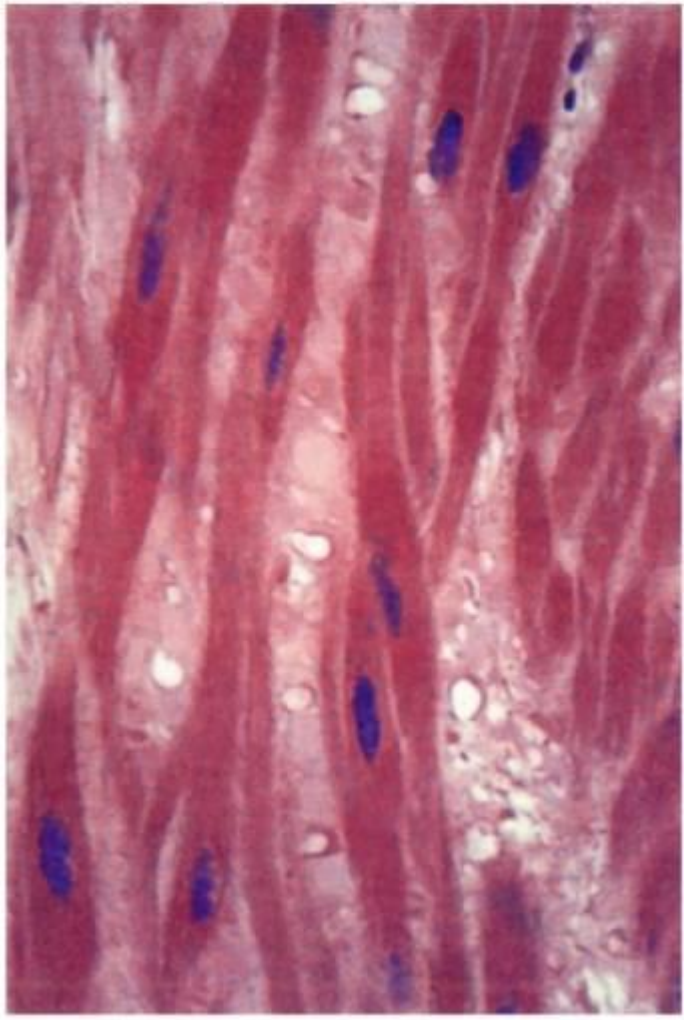

состоит из веретенообразных клеток (неисчерченные миоциты, лейомиоциты). Эти клетки имеют одно ядро и не имеют поперечной исчерченности.

Исчерченная скелетная мышечная ткань

Состоит из миоцитов, имеющих большую длину (до нескольких см), клетки многоядерные; в световом микроскопе цитоплазма выглядит как чередование тёмных и светлых полосок.

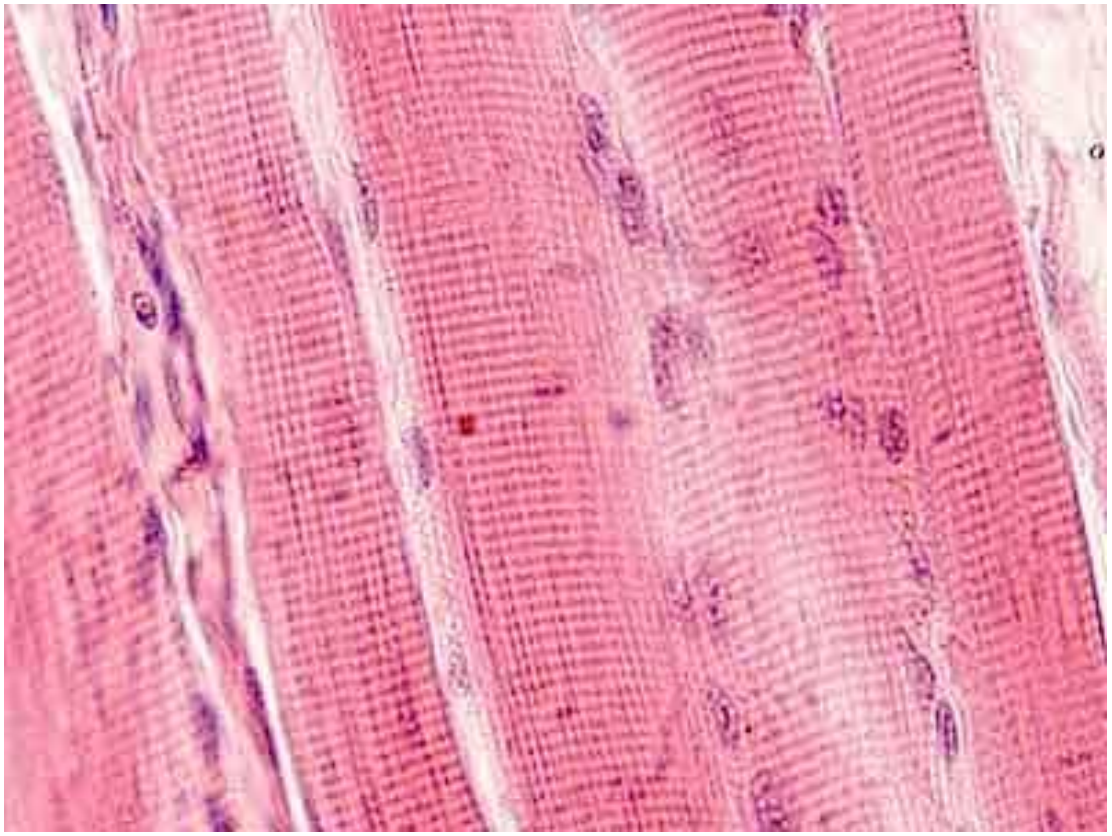

Мышечная ткань входит в состав:

1. скелетных мышц,
2. стенки глотки,
3. верхней части пищевода,
4. ею образован язык,
5. глазодвигательные мышцы.

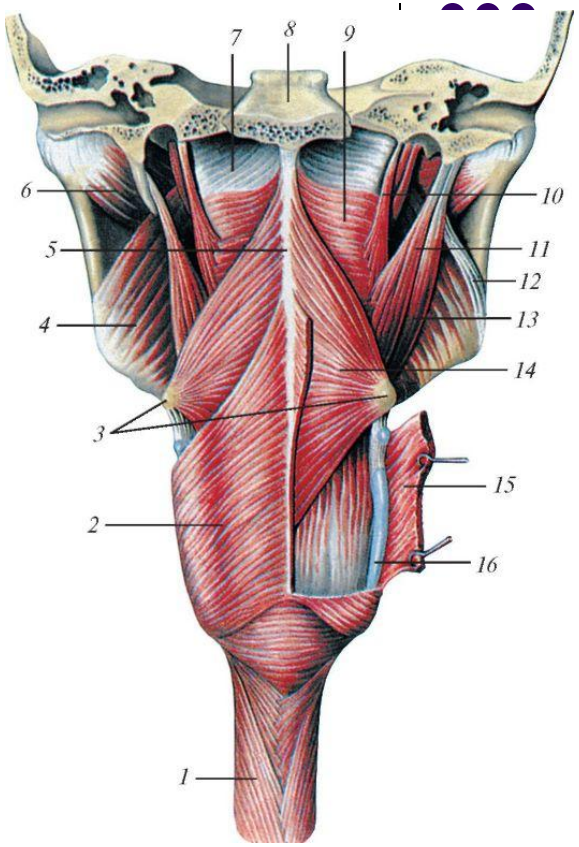

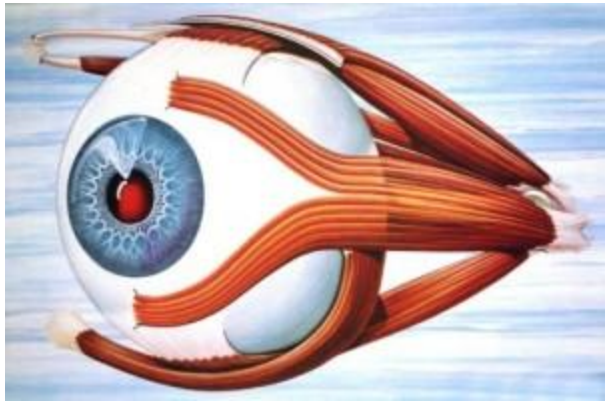

Сердечная мышечная ткань

(поперечно-полосатые волокна, соединенные между собой)

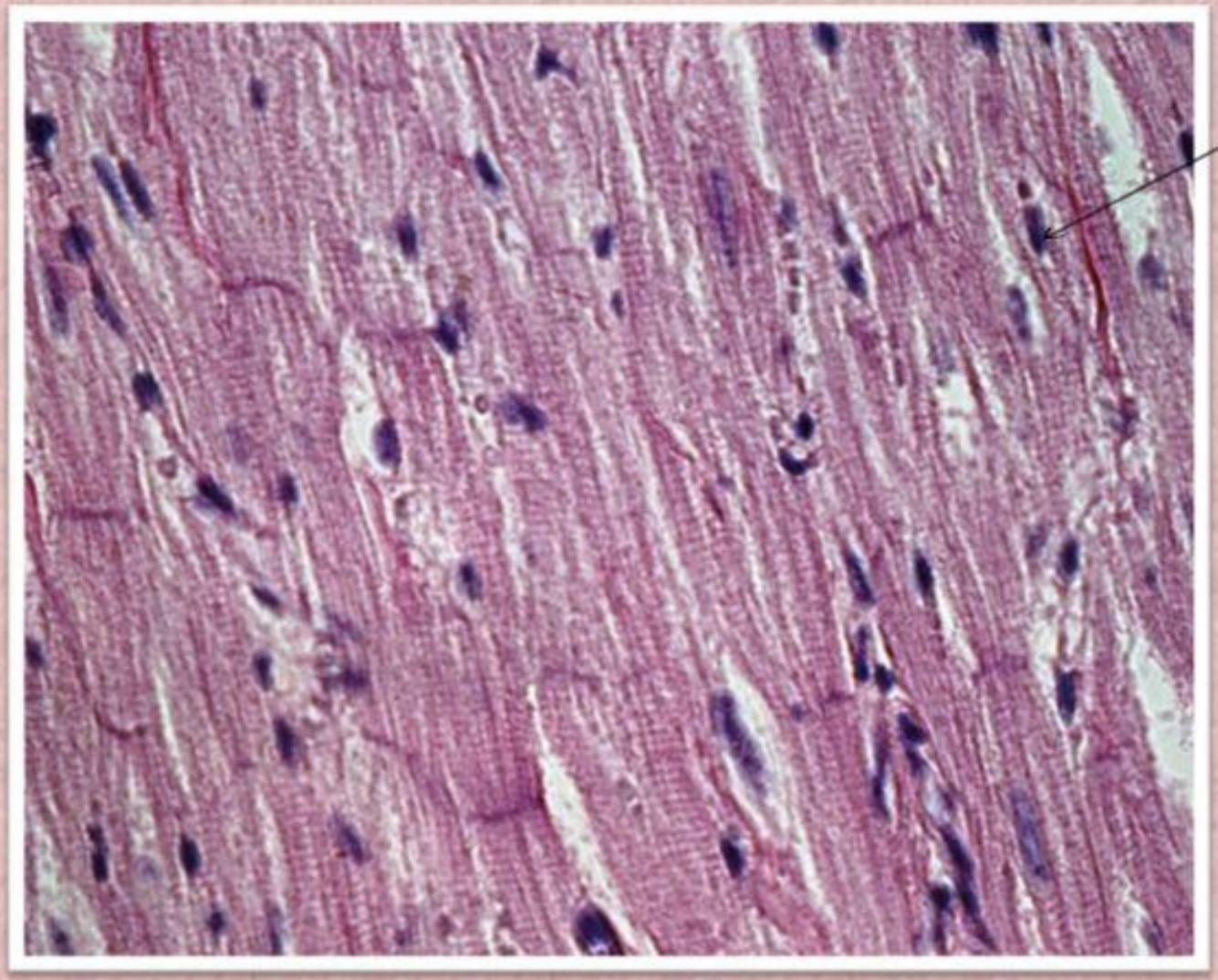

MyShared

Нервная ткань

выполняет функции:

1. восприятия,
2. проведения,
3. передачи возбуждения, полученного из внешней среды и внутренних органов,
4. анализ, сохранение полученной информации,
5. интеграцию органов и систем,
6. взаимодействие организма с внешней средой.

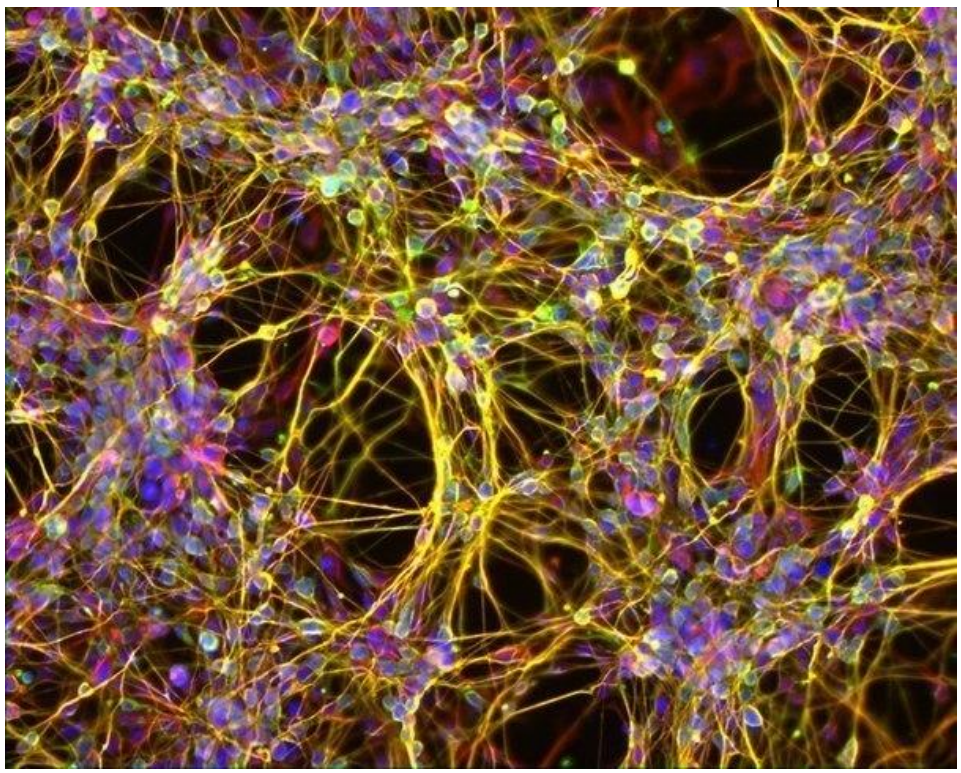

Нервная ткань

Нейроциты (нейроны)

- воспринимают раздражение
- формируют нервный импульс
- передают нервный импульс другим клеткам

Нейроглия

Создает условия для жизнедеятельности нейронов

Глиоциты или **глиальные клетки**, название которых происходит от греческого слова «glía», означающего «клей», скрепляют нейроны головного мозга между собой

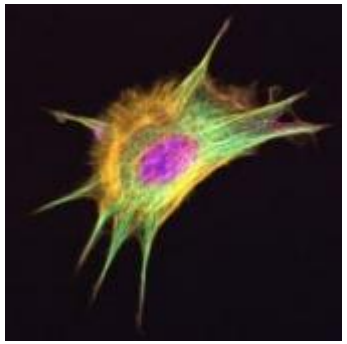

Макроглия, клетки в мозге, заполняющие пространства между нервными клетками — нейронами — и окружающими их капиллярами.

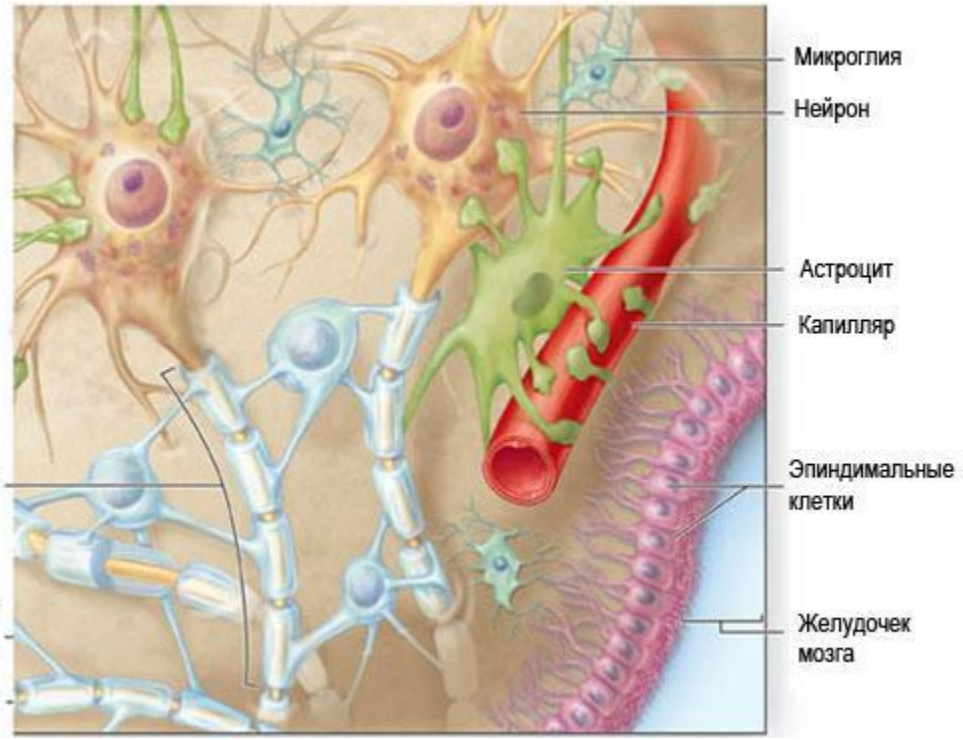

Клетки нейроглии

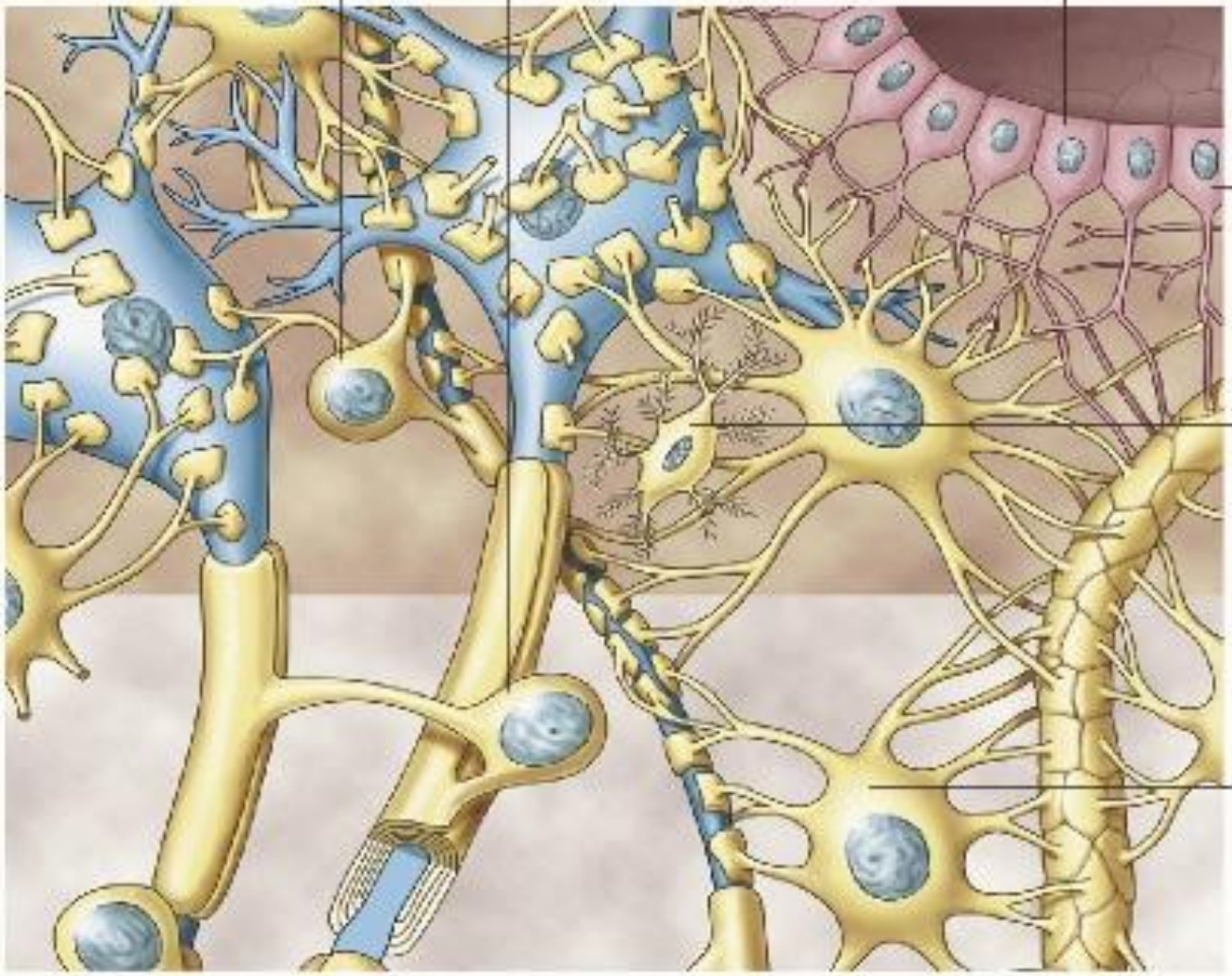

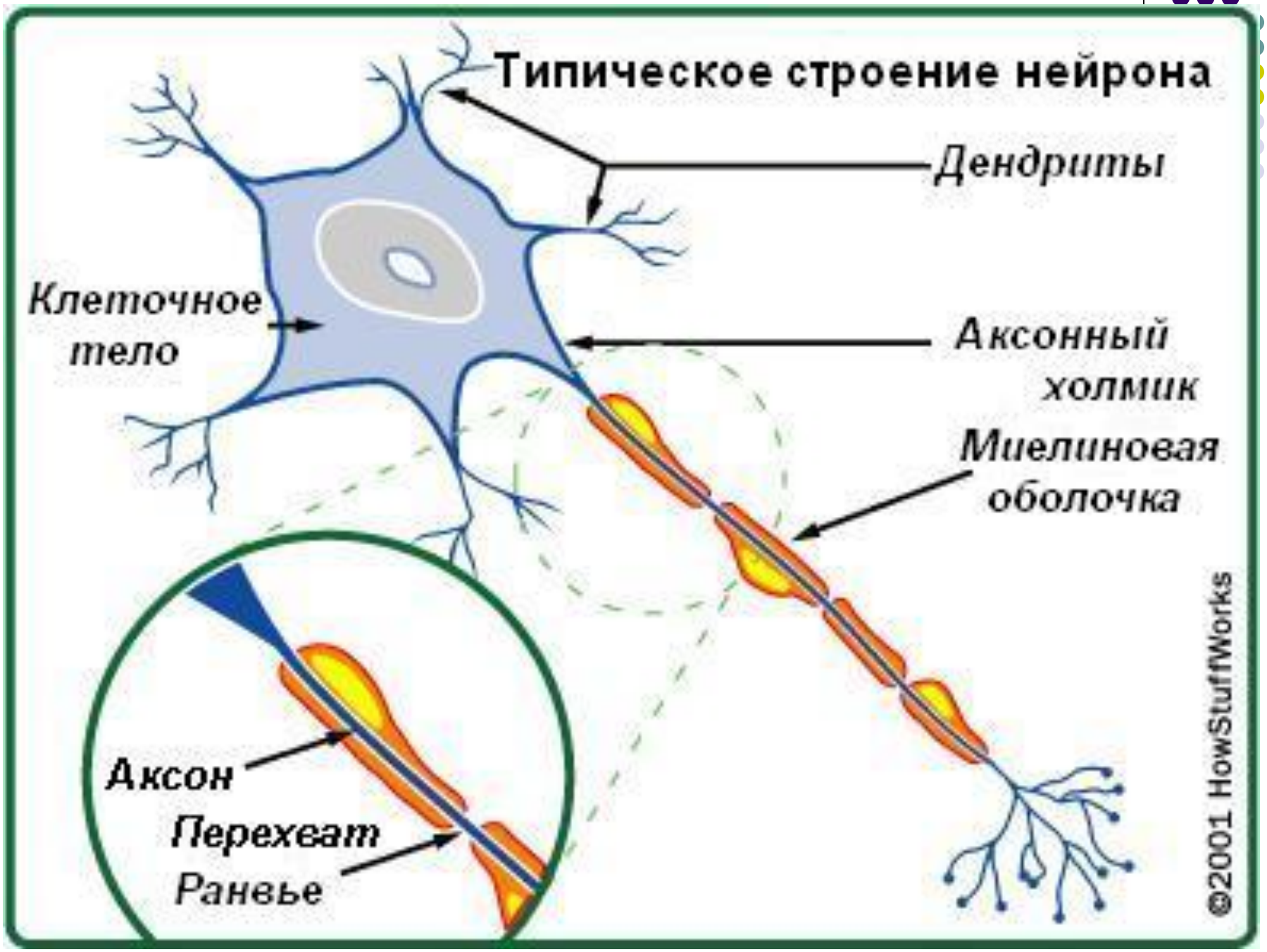
Типическое строение нейрона
Дендриты
Клеточное тело
Аксонный холмик
Миелиновая оболочка
Аксон
Перехват Ранвье
©2001 HowStuffWorks

Классификация нейронов

I по количеству отростков

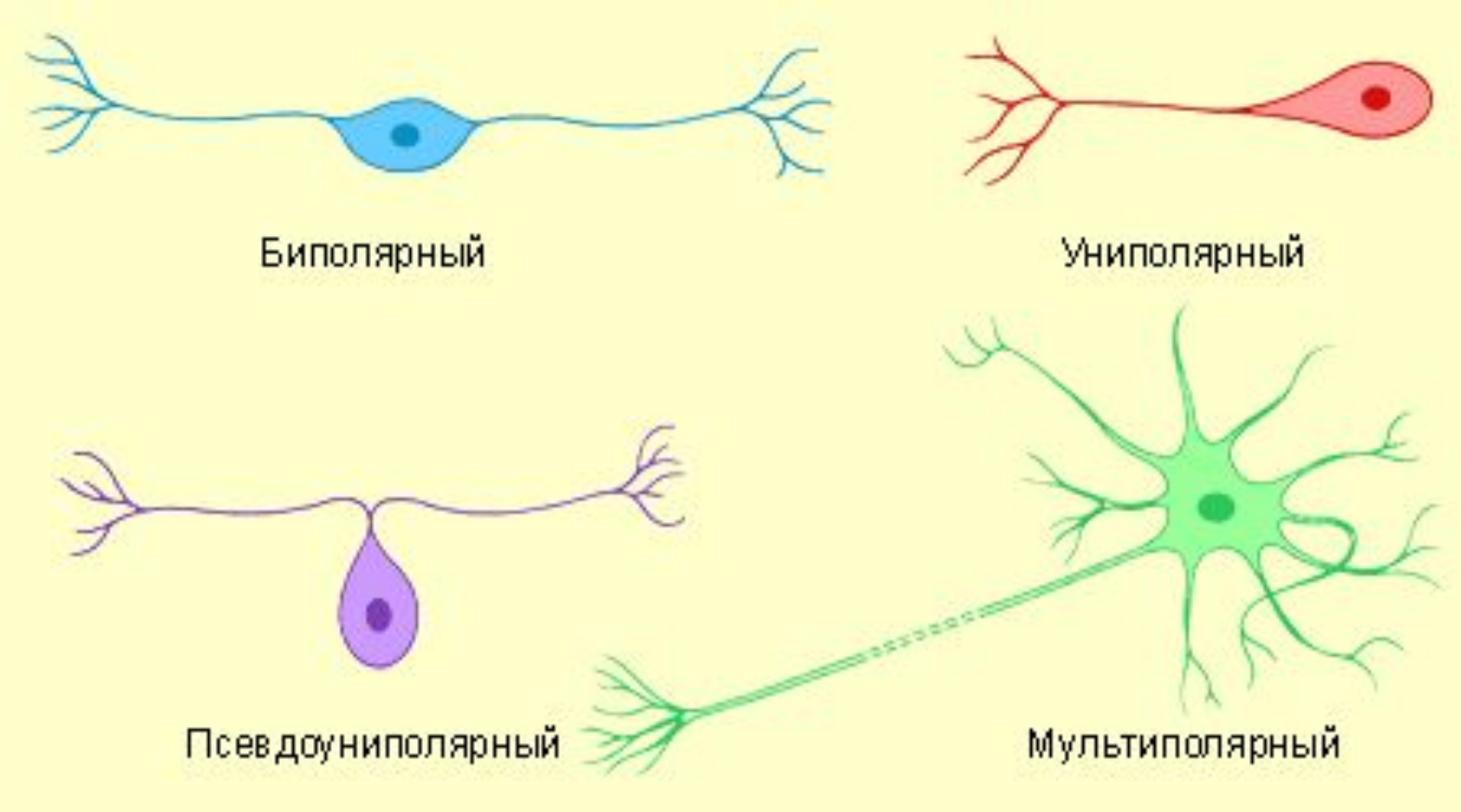

II по функции

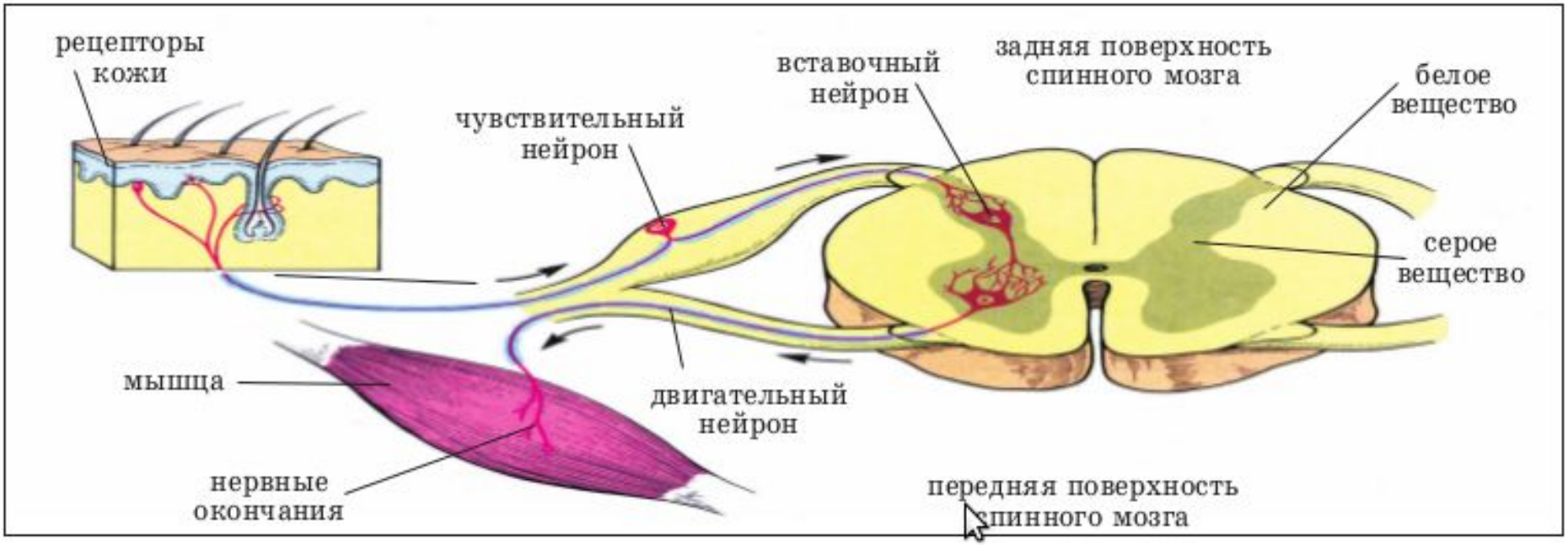

Нервное волокно

А, Б – безмиелиновые;

В, Г - миелиновые

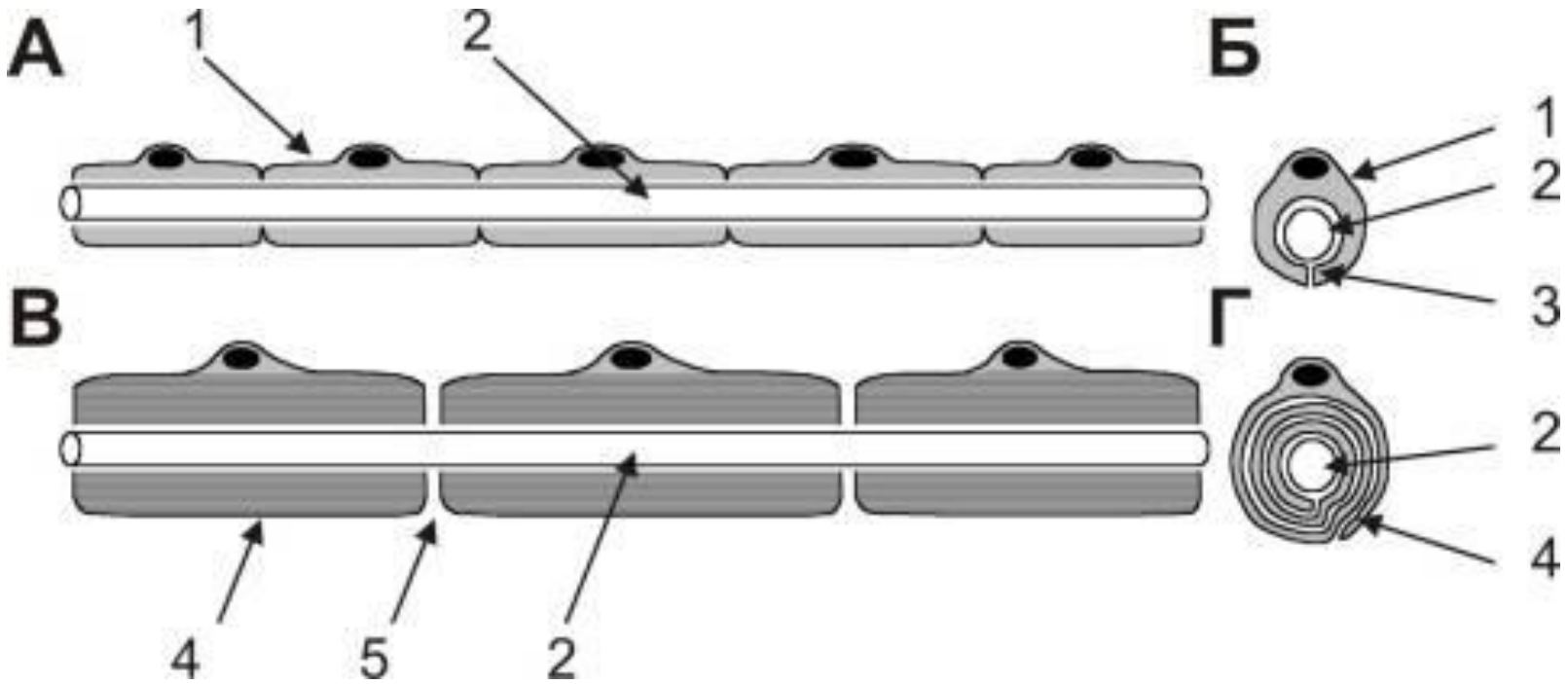

Виды синапсов

- Центральные синапсы

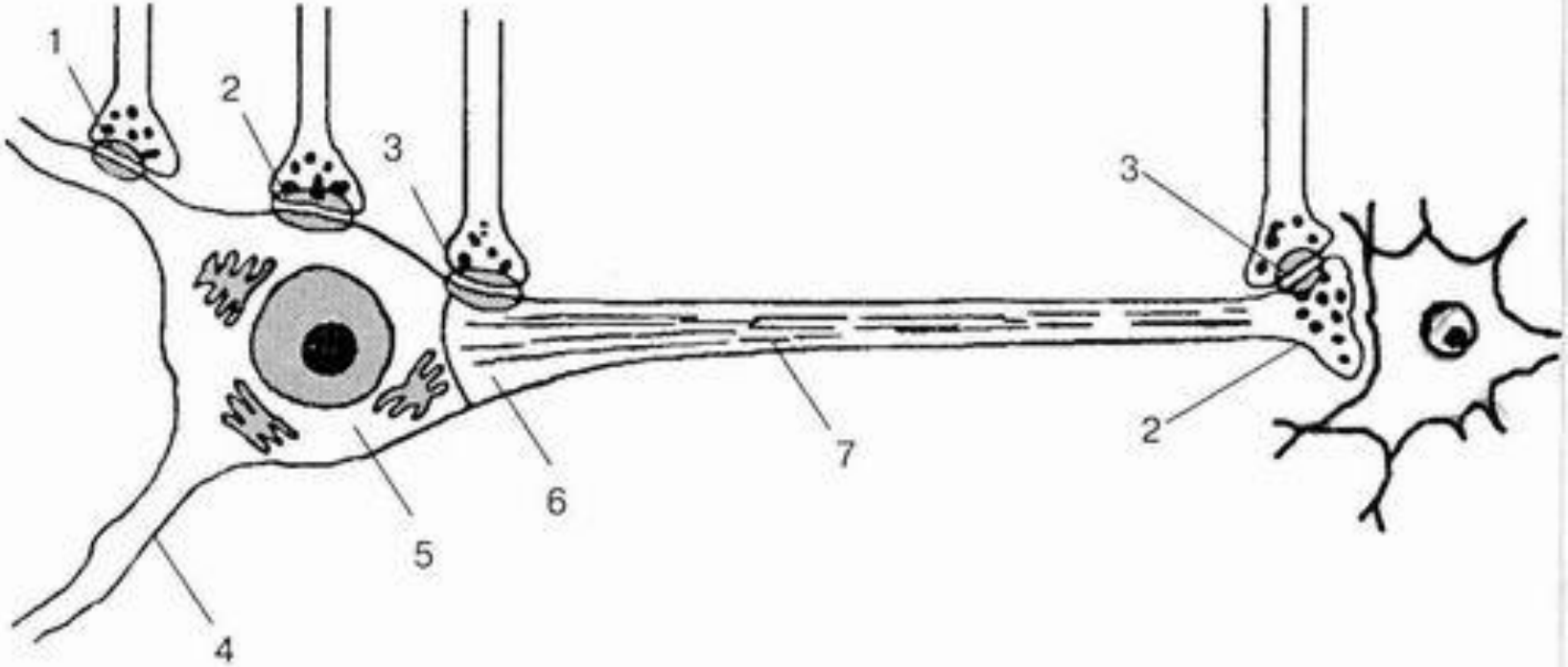

Рис. 5.5. Расположение основных видов синапсов на теле нейрона:
1 — аксодендритический синапс; 2 — аксосоматический синапс;
3 — аксоаксонный синапс; 4 — дендрит; 5 — сома; 6 — аксонный холмик;
7 — аксон;

периферические синапсы

нервно-мышечные

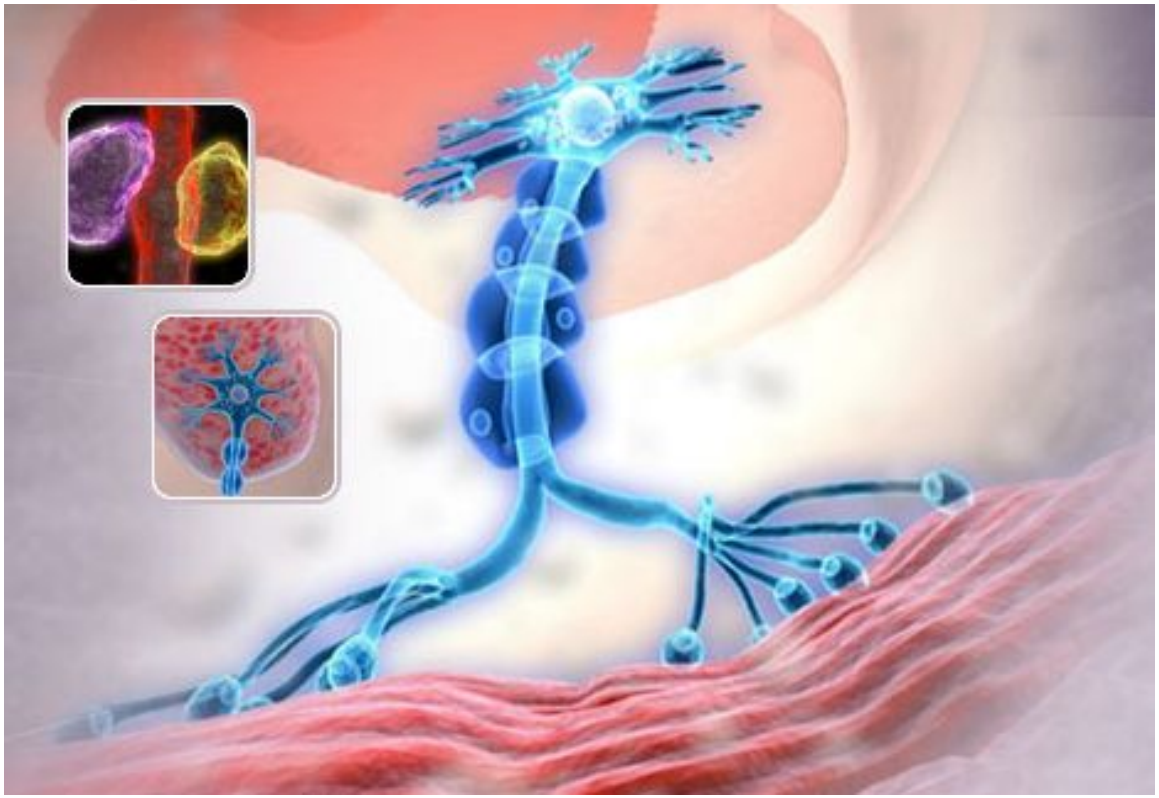

нейросекреторные

Строение синапса

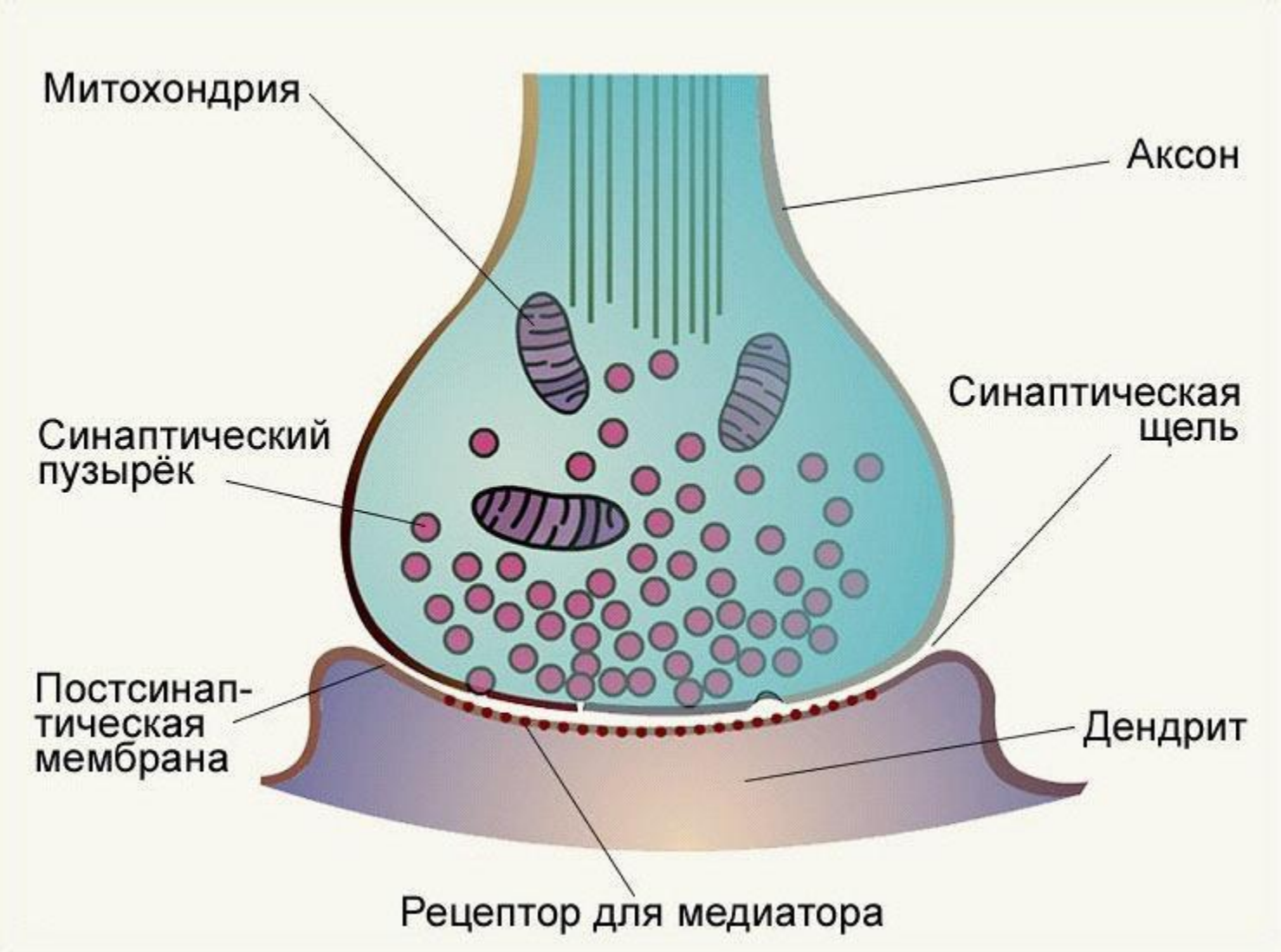
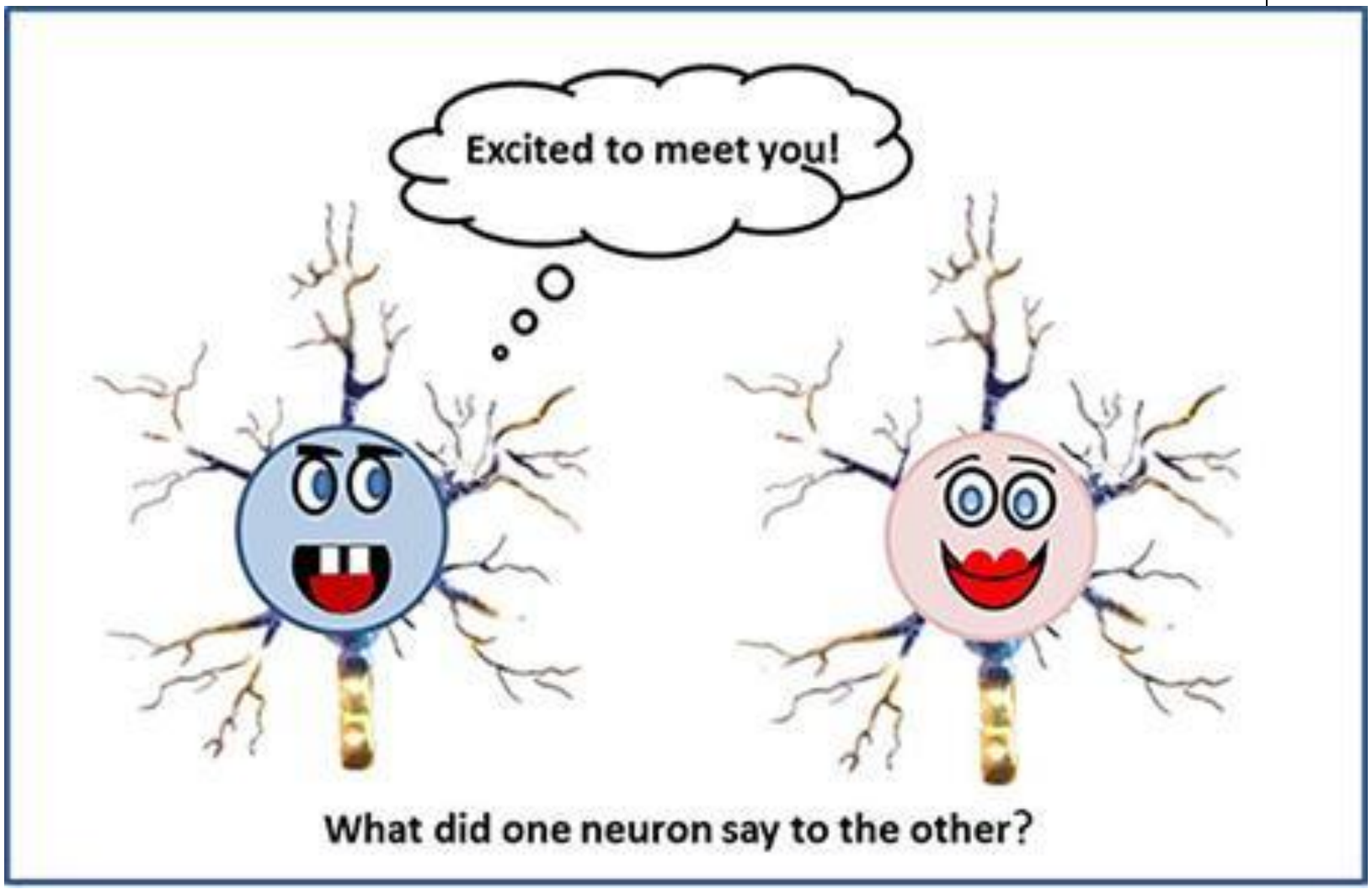
Спасибо за внимание