

**Надсегментарные и  
дегенеративные заболевания  
с преимущественным  
поражением пирамидной и  
мозжечковой системы**

# План лекции

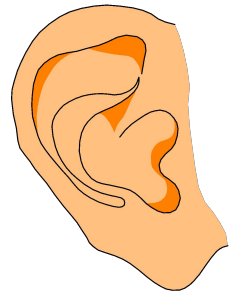
- ▶ Определение процесса
- ▶ Физиология равновесия
- ▶ Анатомия спино-мозжечкового пути
- ▶ Патогенез атаксии
- ▶ Клиническая классификация атаксии
- ▶ Спино-церебеллярные дегенерации

# ОПРЕДЕЛЕНИЕ

- ▶ **Атаксия** (греч. ataxia – беспорядок, «а» – отрицательная частица и «taxis» – порядок) - это расстройство координации произвольных движений
- ▶ **Атаксия** – это нарушение координации движений при поражении лобных долей головного мозга, мозжечка, путей глубокой чувствительности в спинном и головном мозге

# Физиология равновесия

ТРЕБУЕТ ВЗАИМОДЕЙСТВИЯ ТРЕХ СИСТЕМ:



1. **Слух**




2. **Зрение**



3. **Опорно-двигательный аппарат**

Системы:

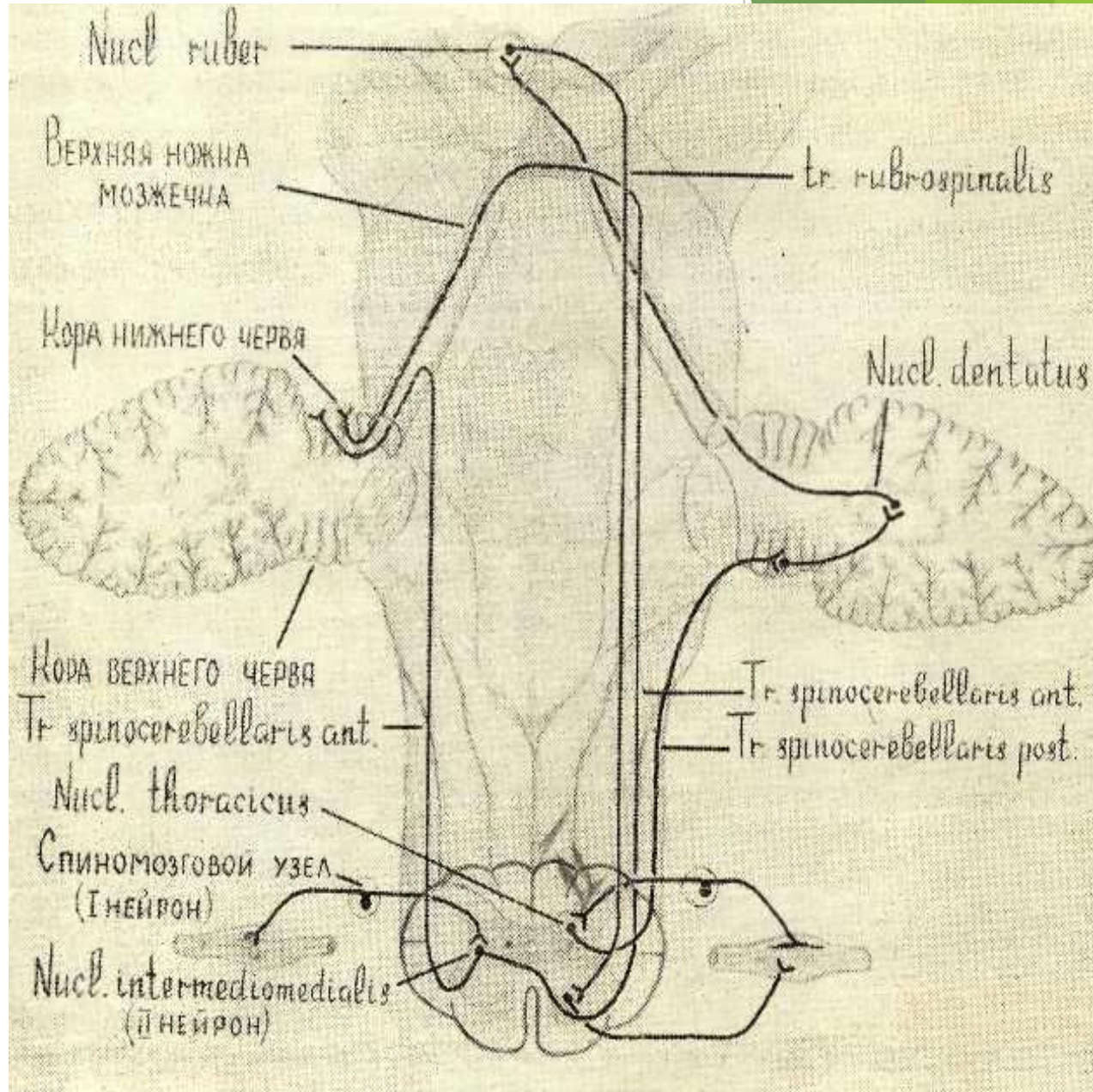
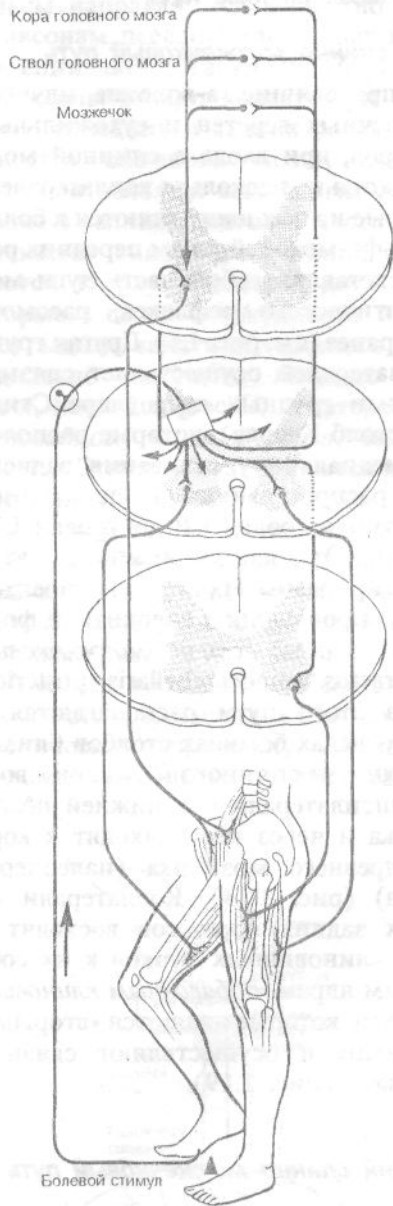
- ▶ Вестибулярная
- ▶ Мозжечковая
- ▶ Зрительный анализатор
- ▶ Чувствительность (поверхностная и глубокая)



**Постуральная адаптация**

Вся информация интегрируется в ЦНС:  
экстрапирамидная система,  
ретикулярная формация,  
лобно-височные доли  
больших полушарий

# Спинно-мозжечковые пути





# ТОГЕНЕЗ АТАКСИИ:

Движение осуществляется серией сокращений различных групп мышц (синергистов и антагонистов), для их чередования необходима нормальная деятельность трех элементов координации движений:

1. рецепторы, воспринимающие растяжения мышцы, сухожилий и суставной сумки в каждый данный момент и их проводников

2. связи и структуры мозжечка

3. импульсы из вестибулярного аппарата

Нарушение каждого из этих трех элементов приводит к развитию особого вида атаксии

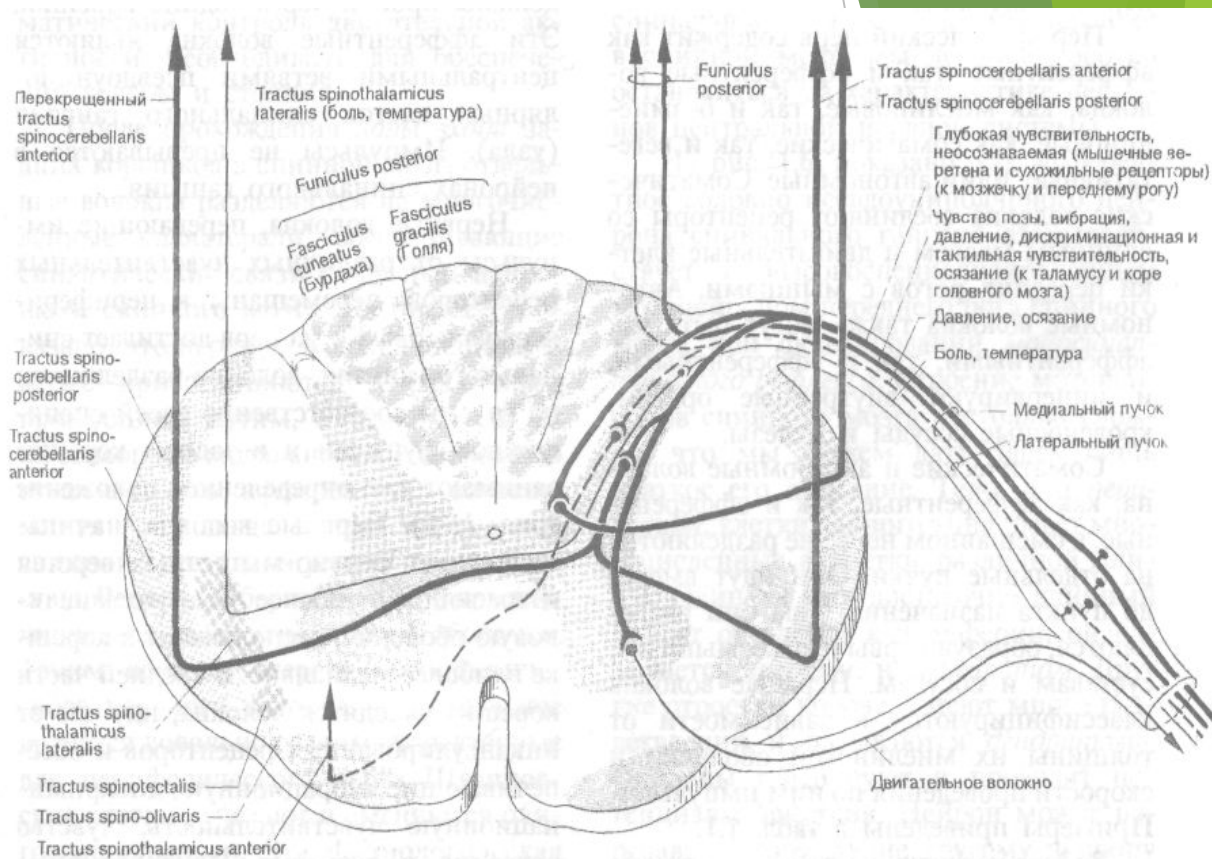


Рис. 1.5. Путь волокон заднего корешка в спинном мозге.

# По клиническому

## проявлению выделяют:

- ▶ Статическую атаксию — нарушение равновесия при стоянии
- ▶ Динамическую (локомоторную) атаксию — собственно нарушение координации движений



# Классификация атаксий зависимости от очага поражения:

- I. Сенситивная или заднестолбовая (при нарушении проводников глубокой чувствительности)
- II. Мозжечковая (при поражении мозжечка)
- III. Вестибулярная (при поражении вестибулярного аппарата)
- IV. Кортикальная (при поражении коры лобной или височно-затылочной области)
- V. Психогенная (при психических нарушениях)



# I. Сенситивная атаксия (чувствительная, заднестолбовая)

## ОСНОВНЫЕ ПРИЗНАКИ:

патология суставно-мышечного чувства и вибрационной чувствительности

## ЛОКАЛИЗАЦИЯ ПАТОЛОГИИ:

рецепторы и пути глубокой чувствительности на различных уровнях (периферический нерв, задний корешок, задние столбы спинного мозга, ствол мозга, зрительные бугры, кора теменной области)

При выпадении пучков Голля развивается атаксия нижних конечностей, пучк Бурдаха - верхних.

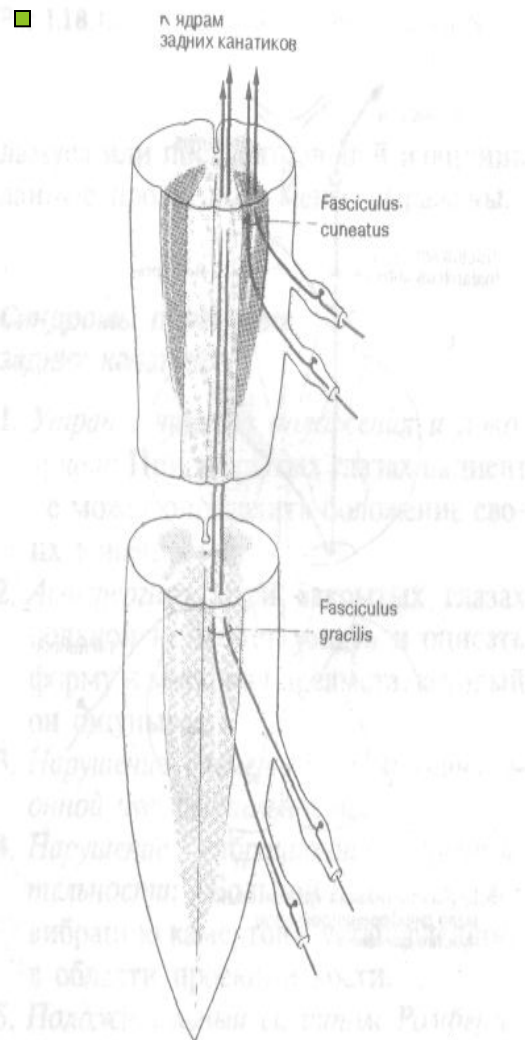
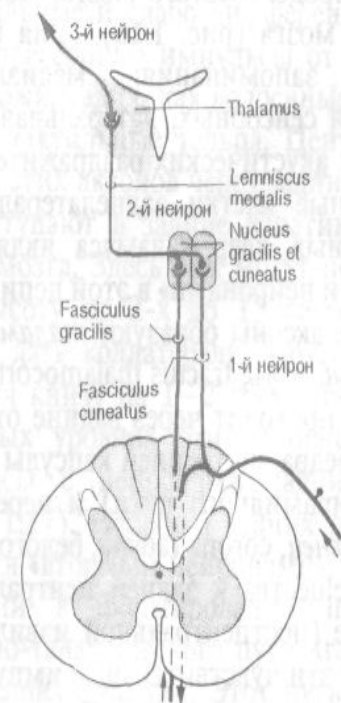


Рис. 1.15. Задний канатик.



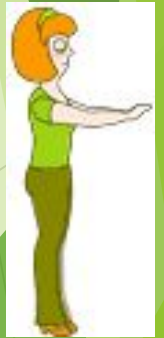Чувство позы, вибрации, давления, дискриминационная и тактильная чувствительность

Рис. 1.16. Задний канатик.

# I. Сенситивная атаксия (чувствительная, заднестолбовая)

## НОЗОЛОГИЧЕСКИЕ ФОРМЫ:

1. нейросифилис (сухотка спинного мозга, табетическая атаксия, часто сочетается с синдромом Аргайла Робертсона),
2. фуникулярный миелоз
3. полиневропатии (дифтерийная, паранеопластическая и др.)
4. рассеянный склероз
5. сосудистые нарушения
6. опухоли



# I. Сенситивная атаксия (чувствительная, заднестолбовая)

## Клинические признаки:

- ▶ Общая неустойчивость.
- ▶ Изменения походки: больной ходит медленно, широко расставив ноги, чрезмерно сгибает их в коленных и тазобедренных суставах и с излишней силой опускает их на пол («штампующая», «табетическая» походка). Контроль зрения уменьшает, а закрывание глаз резко усиливает явления атаксии.
- ▶ Резкое ухудшением равновесия в позе Ромберга при закрывании глаз
- ▶ Нарушено выполнение точных проб в пораженных конечностях (колено-пяточная, пальце-носовая)

# I. Сенситивная атаксия (чувствительная, заднестолбовая)

## Дифференцированный диагноз:

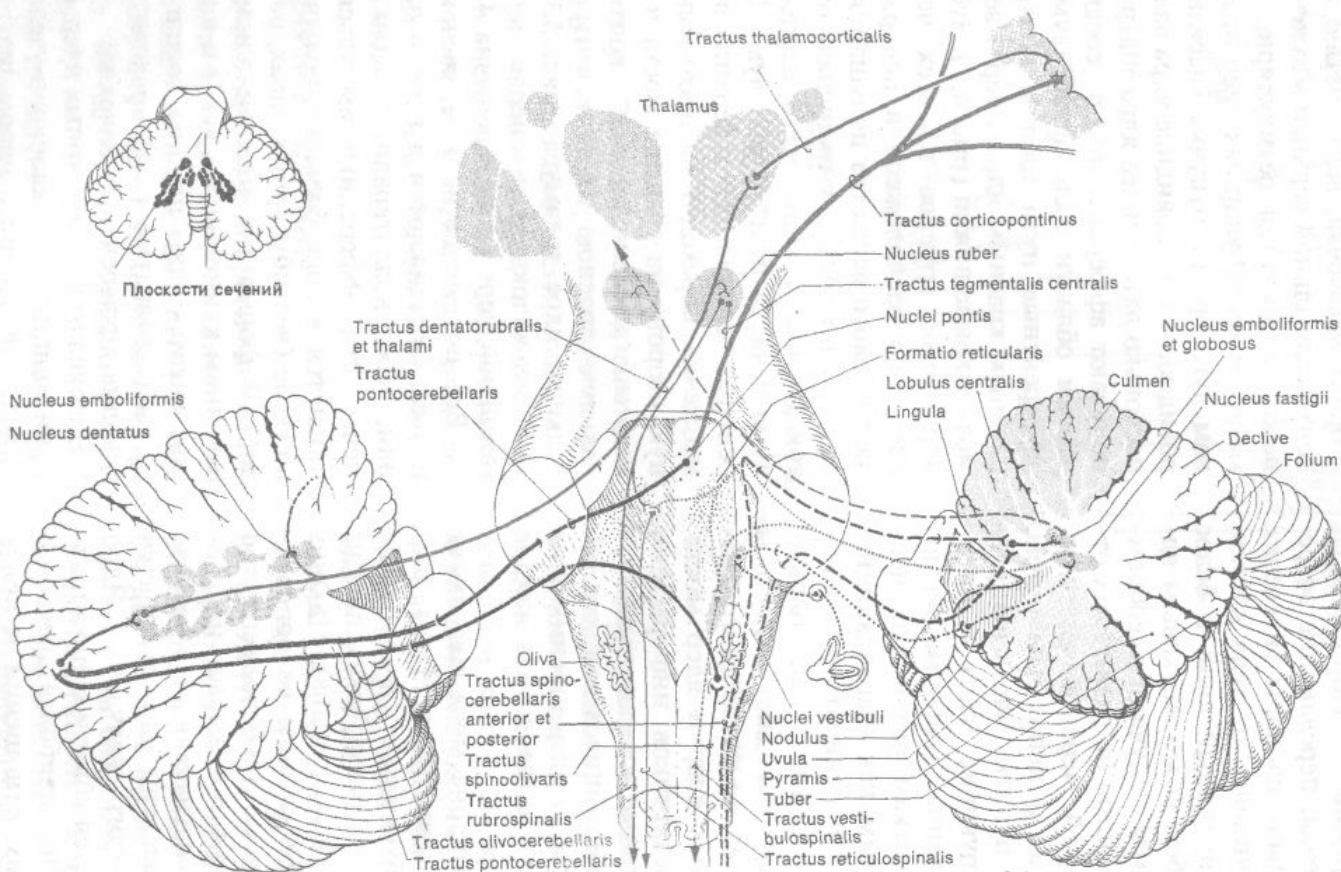
- ▶ Снижено суставно-мышечное чувство в отличие от мозжечковой атаксии
- ▶ При поражении задних столбов спинного мозга характерны мышечная гипотония и гипорефлексия, больной при ходьбе несоразмерно сгибает и разгибает ноги, сильно ударяя пяткой о пол («штампующая» походка)

## II. Мозжечковая атаксия

Это симптомокомплекс, включающий нарушение равновесия и ходьбы (статокомоторная атаксия), дисметрию и дискоординацию в конечностях, интенционное дрожание, скандированную речь, нистагм, некоторые другие признаки и вызванный поражением мозжечка и связанных с ним структур

# II. Мозжечковая атаксия

М



## ЛОКАЛИЗАЦИЯ ОЧАГА:

патология мозжечка и/или его проводящих путей.

Поражение полушария мозжечка приводит к развитию атаксии гомолатеральных конечностей, поражение червя мозжечка — к атаксии туловища

# КЛИНИЧЕСКИЕ ПРОЯВЛЕНИЯ МОЗЖЕЧКОВОЙ АТАКСИИ:

1. **Атаксия.** В конечностях, в основном в их дистальных отделах (собственно атаксия), и сочетается с отклонением туловища при ходьбе (мозжечковая дисбазия, походка пьяного) и стоянии в сторону поражения (неустойчив в позе Ромберга).
2. **Дисметрия.** Нарушение возможности точной оценки расстояния, что ведет к преждевременной остановке движения либо к промахиванию (мимопопадание или гиперметрия).
3. **Асинергия.** Нарушается согласованная иннервация мышечных групп, необходимая для выполнения единого общего движения (распад движения, асинергия Бабинского).
4. **Адиадохокинез.** Невозможность выполнения быстрых чередующихся противоположных по направлению движений, осуществляемых мышцами агонистами и антагонистами (супинация и пронация) - выполняются медленно, с запинками, неритмично.
5. **Интенционный тремор.** Возникает обычно при поражении зубчатых ядер и верхних ножек мозжечка.
6. **Феномен отдачи.** Нарушение быстрого приспособления к изменениям мышечного тонуса. Рука больного, с силой противодействовавшая руке исследователя, не может мгновенно расслабиться в тот момент, когда исследователь внезапно убирает свою руку, и следует за ней, совершая толчкообразное движение.
7. **Гипотония.** Вялость и быстрая истощаемость мускулатуры в результате нарушения регуляции мышечного тонуса.
8. **Скандированная речь.** Речь замедлена, прерывиста, с неправильной постановкой ударений и бедной артикуляцией, взрывчатым произношением некоторых слов вследствие асинергии речевой мускулатуры (мозжечковая дизартрия).
9. **Нистагм**
10. **Изменения почерка** — неровность, размашистость, макрография

## II. Мозжечковая атаксия

- A. Первичная (наследственные или идиопатические, в основе которых лежит нейродегенеративный процесс)
- B. Вторичная (инфекции, опухоль, гипотиреоз, алкоголизм, паранеопластический синдром, побочное действие лекарственных веществ и т.д.)
- C. Наследственные нейрометаболические расстройства
- D. Аномалия развития



# А. Первичная мозжечковая атаксия

Может иметь раннее (до 20 лет)

или позднее начало (после 20 лет)

# А. Первичная мозжечковая атаксия

1. Кортикальная мозжечковая дегенерация (страдают клетки коры мозжечка, проявляются только мозжечковой атаксией и атрофией мозжечка по данным КТ и МРТ)
2. Оливопунктоцеребеллярная атрофия - страдает кора мозжечка, нижние оливы, собственные ядра моста; проявляется сочетанием мозжечковой атаксии с пирамидными, экстрапирамидными, бульбарными расстройствами, офтальмоплегией, деменцией и др.; при нейровизуализации - сочетанная атрофия мозжечка и ствола с изменением интенсивности сигнала от стволовых структур и ножек мозжечка
3. Спинальноцеребеллярная дегенерация

# Спиноцеребеллярные дегенерации - сборная группа заболеваний ЦНС

**Основная клиническая характеристика** - прогрессирующее расстройство координации движений

**Патогенез** - сочетанное поражение мозжечка, ствола и проводящих путей в спинном мозге

**Включают** - наследственные атаксии, идиопатические атаксии неясного генеза

# A. Первичная мозжечковая атаксия

Выделены основные группы заболеваний:

- ▶ G11.0 - Врожденные (непрогрессирующие) атаксии
- ▶ G11.1 - Мозжечковые атаксии с ранним началом
- ▶ G11.2 - Мозжечковые атаксии с поздним началом
- ▶ G11.3 - Мозжечковая атаксия с нарушением репарации ДНК
- ▶ G11.8 - Другие наследственные атаксии
- ▶ G11.9 - Неуточненные наследственные атаксии (мозжечковые дегенерации)

# G11.0 - Врожденные непрогрессирующие атаксии

Подразделяются на  
наследственные  
(генетически обусловленные) и  
приобретенные  
во время беременности и родов

# G11.0 - Врожденные непрогрессирующие атаксии

- ▶ Связаны с нарушением нормального онтогенетического развития - гипоплазия коры мозжечка, агенезия (врожденное отсутствие или недоразвитие органа, его части) червя мозжечка (с-м Жуберта), и часто сочетаются с другими врожденными аномалиями развития
- ▶ Основной клинический синдром — непрогрессирующая мозжечковая атаксия на фоне общей задержки двигательного развития ребенка
- ▶ Характерно - возможно хорошее развитие двигательных навыков, самостоятельной ходьбы, самообслуживания и способности к обучению

# G11.1 - Мозжечковые атаксии с ранним началом

Семейные и спорадические (идиопатические) случаи первичной мозжечковой атаксии (до 20 лет)

В семейных случаях - преобладает аутосомно-рецессивный, реже аутосомно-доминантный тип наследования передачи

# Атаксия Фридрейха - G11.1 (спиноцеребеллярная дегенерация)

- ▶ Частый вариант ранней мозжечковой атаксии
- ▶ Начало до 25 лет (8-15)
- ▶ Ген 9 хромосомы, отвечающий за синтез белка фратаксина, регулирующий трансмембранный транспорт Fe
- ▶ **Мультиорганный поражение** - шаткость при ходьбе и падения, арефлексия, выпадение глубокой чувствительности в ногах, дизартрия, повышение тонуса в ногах по спастическому типу (гипотония), похудание мышц в дистальных отделах конечностей, скелетные деформации (кифосколиоз, деформация стопы, высокий свод стопы), кардиомиопатия, сахарный диабет
- ▶ Частота возникновения 2-10 случаев на 100 тыс. населения
- ▶ Степень прогрессирования различна, большинство больных умирают в возрасте до 30 лет



# Пример формулировки

## диагноза:

- ▶ Болезнь Фридрейха. Атаксия мозжечково-сенситивного типа, атрофия зрительных нервов, тазовые расстройства. Кифосколиоз, кардиомиопатия с недостаточностью кровообращения 2 стадии

# G11.1 - Мозжечковые атаксии

## с ранним началом

1. Атаксия, связанная с дефицитом витамина E и клинически напоминающую атаксию Фридрейха
2. Ранняя мозжечковая атаксия с сохранными сухожильными рефлексамии
3. Атаксия с гипогонадизмом (синдром Холмса)
4. Атаксия с пигментной ретинопатией и атрофией зрительного нерва
5. Атаксия с катарактой, умственной отсталостью, множественными скелетными аномалиями, гипогонадизмом (синдром Маринеску-Шегрена)
6. Атаксия с глухотой и умственной отсталостью
7. Атаксия с экстрапирамидными синдромами (эссенциальный тремор)
8. X-сцепленная рецессивная спиноцеребеллярная атаксия
9. Эпизодическая атаксия с ранним началом

# G11.2 - Мозжечковые атаксии

## с поздним началом

1. Аутосомно-доминантные мозжечковые атаксии (спиоцеребеллярные атаксии)
2. Идиопатические мозжечковые дегенерации

Современные генетические классификации относят аутосомно-доминантные атаксии к 16 типам спиоцеребеллярных атаксий

Конечным результатом мутаций является образование нерастворимых внутриядерных полимерных комплексов, приводящее к постепенной гибели определенных групп нейронов, специфичных для каждой формы атаксий.

# G11.2 - Мозжечковые атаксии с поздним началом

Корковые мозжечковые дегенерации

Наследуются по аутосомно-доминантному типу или встречаются спорадически  
(болезнь Мари-Фуа-Алажуанина)

# G11.2 - Мозжечковые атаксии с поздним началом

Болезнь Мари-Фуа-Алажуанина  
(поздняя кортикальная мозжечковая атрофия)

▶ Описано в 1922 г.

▶ Преобладают мужчины (5:1) после 50 лет

▶ Отмечено злоупотребление алкоголем

▶ Дегенерация коры червя, клеток Пуркинье,  
нижние оливы

▶ Клиника - статическая и локомоторная  
мозжечковая атаксия, гипотония, нистагм,  
угнетение ахилловых рефлексов

▶ Изменение на МРТ (атрофия червя мозжечка)

# Спиноцеребеллярная атаксия 3 типа (б-нь Мачадо-Джозеф, Азорских островов)

▶ Вариант наследственных аутосомно-доминантных мозжечковых атаксий

## ▶ КЛИНИКА:

-атаксия

-тремор

-гиперрефлексия

-дистония

-бульбарные знаки

-дистальные амиотрофии

-офтальмоплегия

-тазовые расстройства

▶ При наследственных спиноцеребеллярных дегенерациях некоторый эффект иногда оказывают амантадин (мидантан) и витамин Е

# Пример формулировки

Идиопатическая поздняя мозжечковая атаксия с выраженными статолокомоторными нарушениями, дизартрией, быстро прогрессирующее течение

Спиноцеребеллярная атаксия 3 типа (болезнь Мачадо-Джозеф) с умеренными статолокомоторными расстройствами, пирамидным и акинетико-ригидным синдромами, медленно прогрессирующее течение, семейный случай

# G11.2 - Мозжечковые атаксии с поздним началом

Оливопонтоцереbellарные атрофии (спорадическая форма, Дежерина-Тома):

- ▶ Атаксия
- ▶ Паркинсонизм, пирамидный синдром, вегетативная недостаточность
- ▶ Хореоатетоз, деменция
- ▶ Глазодвигательные нарушения
- ▶ Поражение периферических нервов



# G11.2 - Мозжечковые атаксии с поздним началом

## Идиопатические (ненаследственные) мозжечковые атаксии

- **Начало** в возрасте старше 45 лет
- **Генез** неясен
- **Варианты:**

При 1 типе - только прогрессирующая мозжечковая атаксия.

При 2 типе - сочетание атаксии и центральных парезов, симптомов поражения базальных ганглиев и вегетативной нервной системы (ортостатическая гипотензия)

- **Диагностика** - клинические проявления и уточнение генеза: генетическое, нейровизуализационное (МРТ и КТ головы - кровоизлияние или инфаркт в мозжечке).

- ▶ **G11.3 - Мозжечковая атаксия с нарушением репарации ДНК (атаксия-телеангиоэктазия, пигментная ксеродермия, синдром Коккейна - аутосомно-рецессивные заболевания)**
- ▶ **G11.8 - Другие наследственные атаксии**
- ▶ **G11.9 - Неуточненные наследственные атаксии (мозжечковые дегенерации)**

# МКБ-10

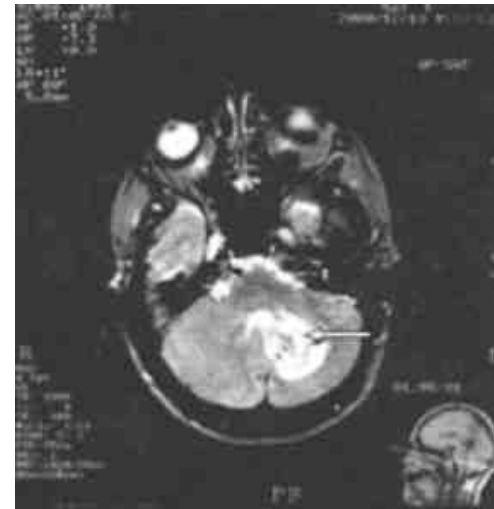- ▶ **G11** Наследственная атаксия
- ▶ **G60.2** Невропатия в сочетании с наследственной атаксией
- ▶ **G80.4** Атактический церебральный паралич
- ▶ **R26** Нарушения походки и подвижности
- ▶ **R27.0** Атаксия неуточнённая

# В. Вторичная мозжечковая атаксия

## Острая мозжечковая атаксия

### Причины:

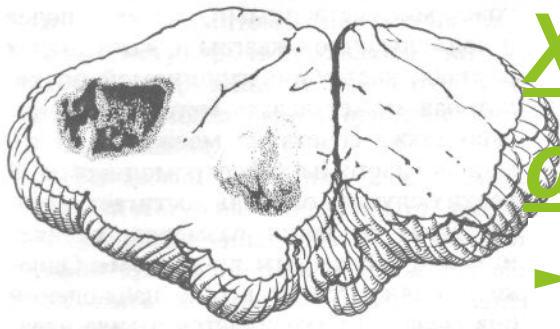
- интоксикация лекарственными средствами (препараты лития, дифенин, барбитураты, карбамазепин, этосуксимид, бензодиазепины)
- инсульт
- вирусный энцефалит
- абсцесс мозжечка
- опухоль
- гипотиреоз
- алкоголизм



# Подострая мозжечковая атаксия

- ▶ Энцефалопатия Гайе –Вернике (офтальмоплегия и нарушение сознания)
- ▶ Дефицит витамина В1, (алкоголизм, неадекватное парентеральное питание, неукротимая рвота)
- ▶ Отравление (ртуть, органические растворители, синтетический клей, бензин, цитостатики)
- ▶ Рассеянный склероз
- ▶ Субдуральная гематома

# Хроническая мозжечковая атаксия



- ▶ Наследственные мозжечковые дегенерации
- ▶ Алкогольная дегенерация мозжечка
- ▶ Гипотиреоз
- ▶ Опухоль задней черепной ямки
- ▶ Паранеопластический синдром
- ▶ Краниовертебральные аномалия
- ▶ Рассеянный склероз
- ▶ Сосудистые очаги в мозжечке и стволе мозга

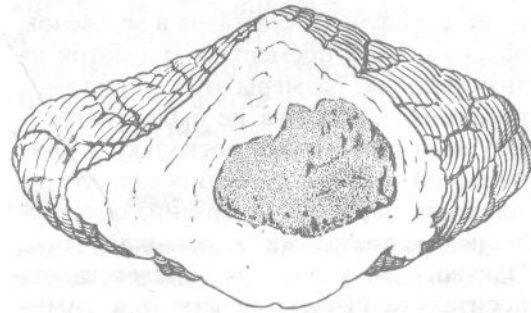
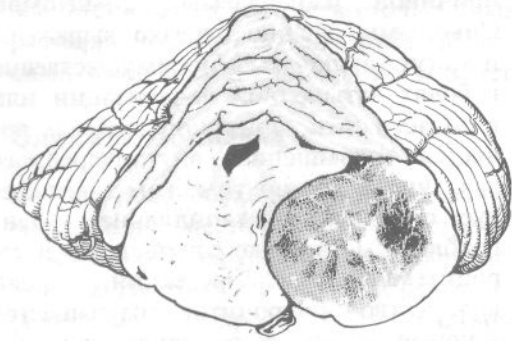
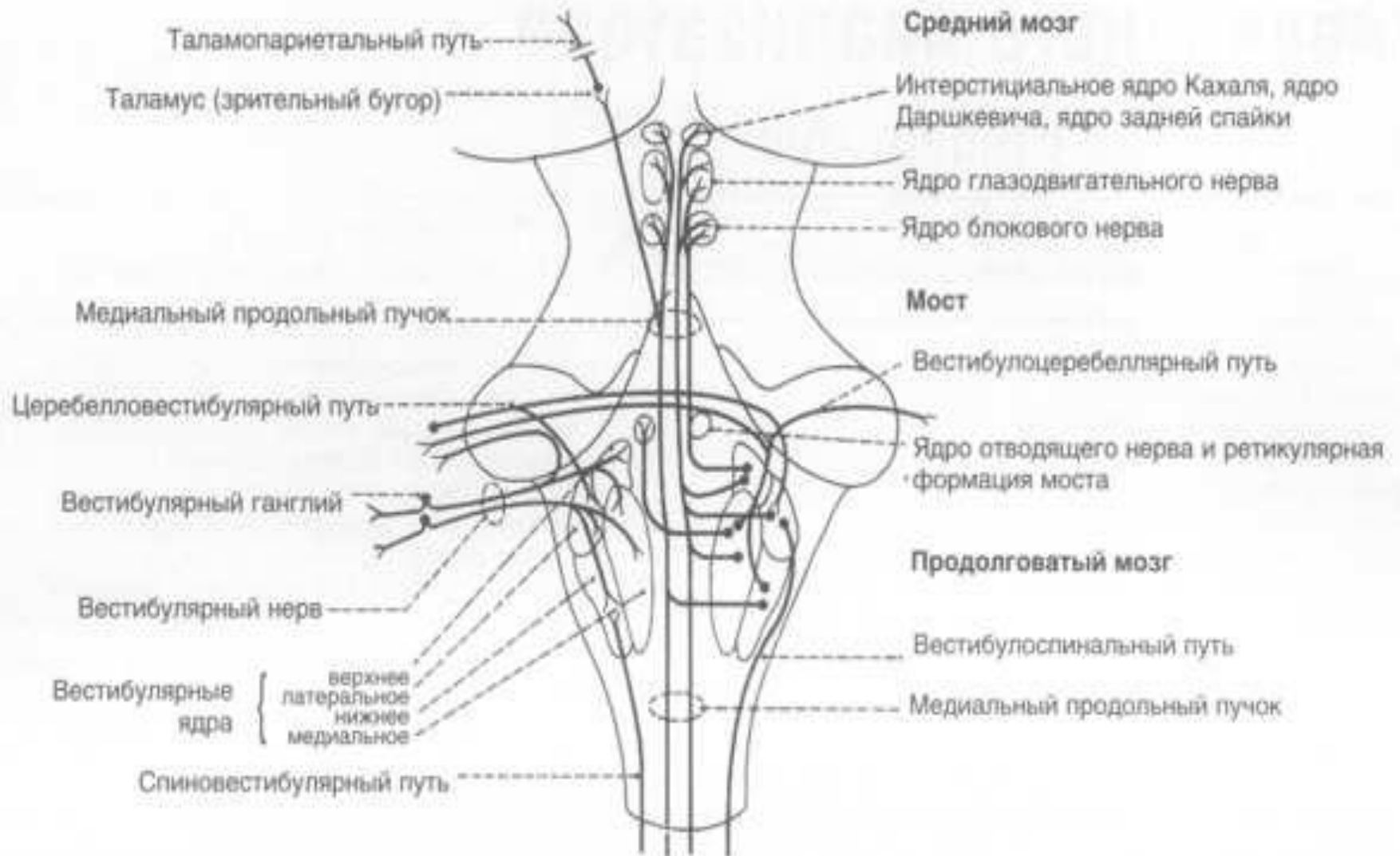

Рис. 4.12 Метастазы карциномы щитовидной железы (рисунок с препарата).

# III. Вестибулярная (лабиринтная) атаксия



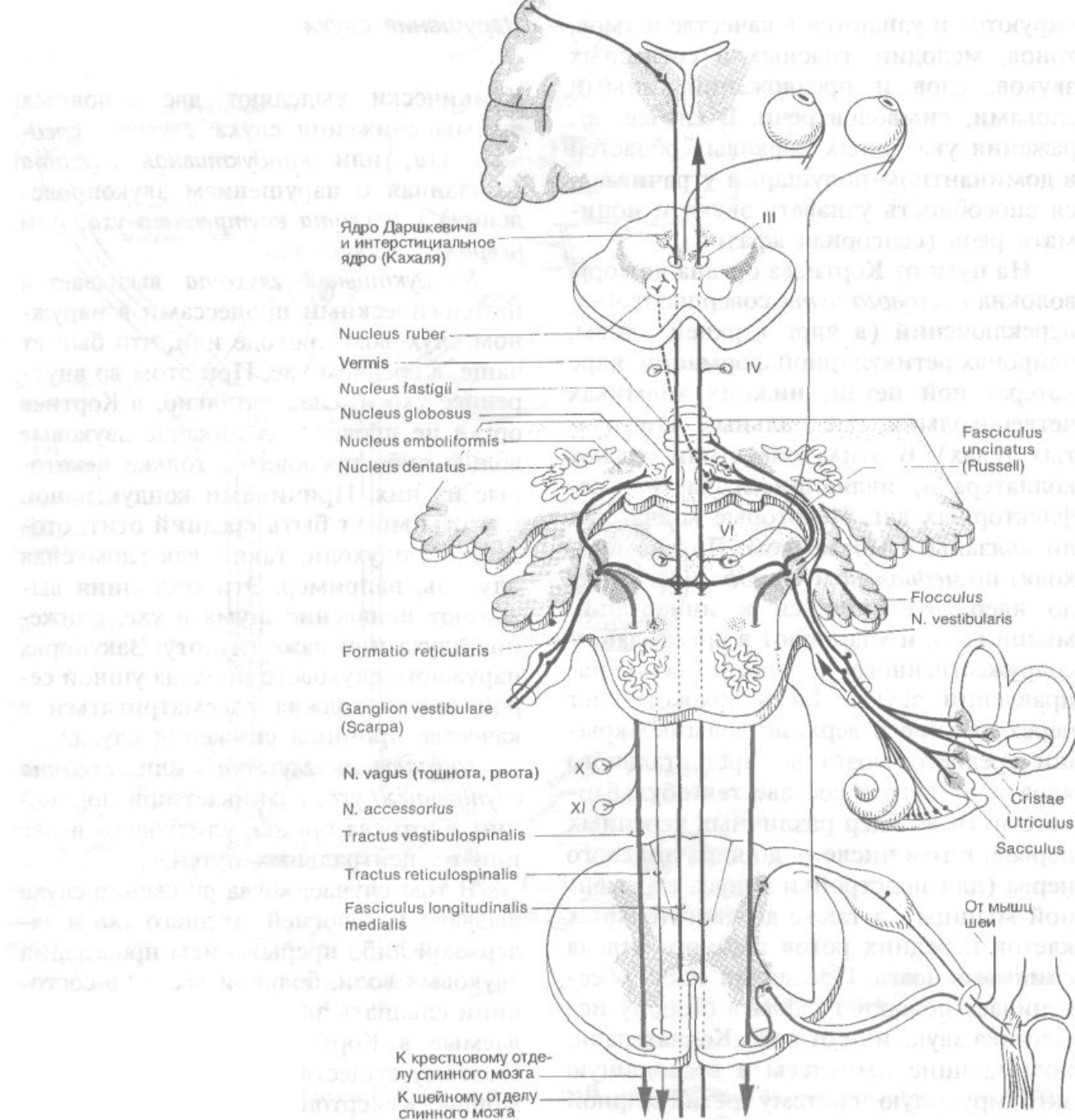
# ЛОКАЛИЗА ОЧАГА:

периферический вести  
аппарат

кохлео-вестибулярны

вестибулярные ядра

пути ствола мозга





# III. Вестибулярная (лабиринтная) атаксия

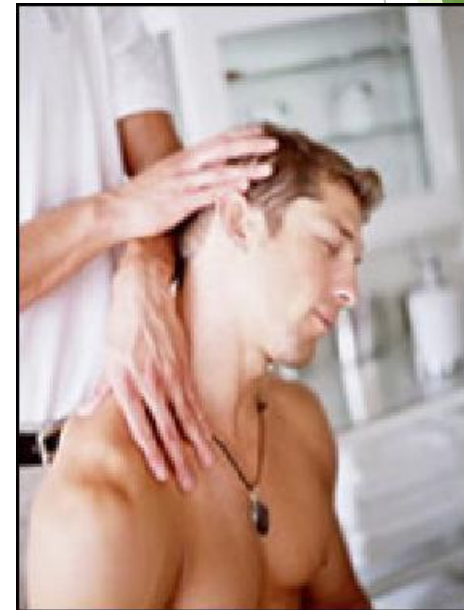## ХАРАКТЕРНЫЕ КЛИНИЧЕСКИЕ ПРОЯВЛЕНИЯ:

- ▶ системное резкое головокружение (все предметы движутся в определённом направлении)
- ▶ горизонтальный нистагм, тошнота, рвота, усиливающиеся при поворотах головы
- ▶ нарушением равновесия при ходьбе, в положении стоя (проба Ромберга) и сидя
- ▶ иногда снижение слуха
- ▶ сохранность координации движений в руках
- ▶ нет нарушений глубокого мышечно-суставного чувства
- ▶ нет мозжечковых расстройств
- ▶ при пробе Ромберга больной теряет равновесие всегда в определённом направлении

# III. Вестибулярная (лабиринтная) атаксия

## НОЗОЛОГИЧЕСКИЕ ФОРМЫ:

- ▶ Болезнь Меньера и других заболевания внутреннего уха
- ▶ Стволовые энцефалиты
- ▶ Опухоли IV желудочка



# IV. Корковая (при поражении лобной или височно-затылочной области) - апраксия ходьбы

- ▶ Наблюдается при поражении лобных долей мозга вследствие повреждения лобно-мосто-мозжечковых связей
- ▶ Основные причины – гидроцефалия, опухоли и абсцессы лобных долей, сосудистые и дегенеративные заболевания головного мозга

# IV. Лобная (корковая) атаксия

- ▶ Характеризуется нарушением способности координировать движения туловища и ног (апраксия ходьбы)
- ▶ При вставании затруднен перенос веса тела на ноги, ноги перекрещиваются или слишком широко расставляются, что ведет к частым падениям
- ▶ Больной долго не может сдвинуться с места, с трудом отрывает «намагниченные» ноги от пола, делая несколько «пробных» мелких шажков или топчась на месте. Сдвинувшись, он продолжает движение мелкими шаркающими шажками
- ▶ В тяжелых случаях из-за нарушения равновесия больные не в состоянии ни стоять, ни сидеть без поддержки (астазия-абазия)
- ▶ Часто отмечаются хватательный рефлекс, изменение психики, нарушение обоняния, эхопраксия, слабоумие, недержание мочи
- ▶ Максимально страдает контралатеральная очагу нога, появляются неустойчивость при ходьбе, особенно на поворотах, отклонение в сторону, противоположную поражённому полушарию
- ▶ Близка к лобной атаксии по проявлениям мозжечковая атаксия

# V. Психогенная атаксия (истерическая)

- ▶ Это заболевание психогенного происхождения с большой вариабельностью проявлений, зависящей от эмоционального состояния больного

## КЛИНИЧЕСКИЕ ПРИЗНАКИ:

- ▶ Выражается в причудливых изменениях ходьбы: больные могут ходить по ломаной линии, скользить, как конькобежец на катке, перекрещивать при ходьбе ноги по типу «плетения косы», ходить на выпрямленных и разведенных ногах, как на ходулях

- ▶ Характерна вариабельность симптомов, их сочетание с другими функциональными неврологическими расстройствами (псевдопарезом, блефароспазмом и др.), своеобразными психическими изменениями

# ТЕЧЕНИЕ АТАКСИИ:

- ▶ Быстро нарастающая атаксия наиболее часто обусловлена рассеянным склерозом, опухолью или абсцессом мозга, хронической алкогольной интоксикацией
- ▶ Эпизодическая атаксия чаще развивается при приеме некоторых лекарственных средств (карбамазепина, дифенина), рассеянном склерозе, транзиторных ишемических атаках в вертебробазиллярной сосудистой системе, эпизодической наследственной атаксии
- ▶ Медленно прогрессирующая атаксия наблюдается при наследственных и идиопатических дегенеративных атаксиях, рассеянном склерозе
- ▶ Лечение атаксии основывается на терапии основного заболевания. При наследственных и идиопатических дегенеративных атаксиях эффективного лечения нет. Важное значение имеют лечебная гимнастика и социальная адаптация больного



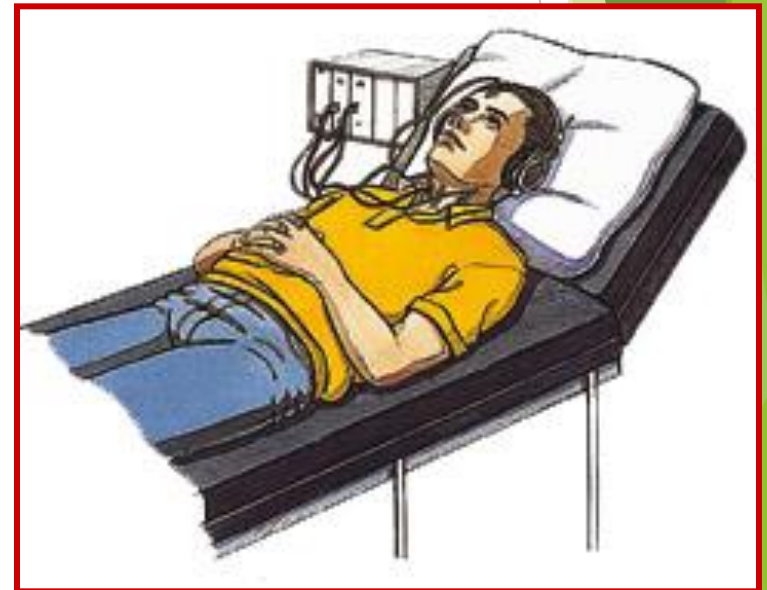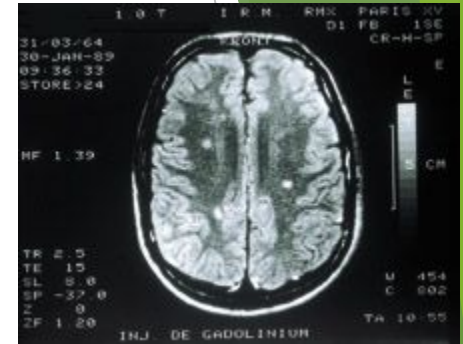
## Спознавание:



- ▶ При подозрении на атаксию попросите больного постоять с вытянутыми вперед руками и закрытыми глазами, ноги при этом должны быть сомкнуты, затем коснуться пальцем кончика носа или, лежа на спинке, дотронуться пяткой колена противоположной ноги.

# Обследование пациента

- Соматическое обследование
- Неврологическое
- Отоневрологическое





# ГОЛОВОКРУЖЕНИЕ



Ощущение нарушения  
положения тела  
в пространстве



# Головокружение

ЛИПОТИМИЧЕСКОЕ

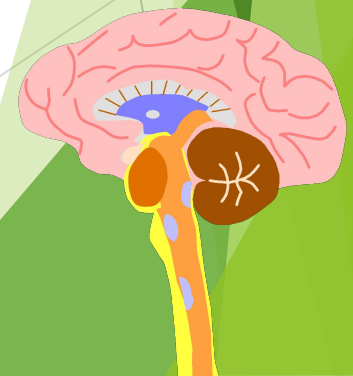

ПОСТУРАЛЬНОЕ

Этиология вертиго

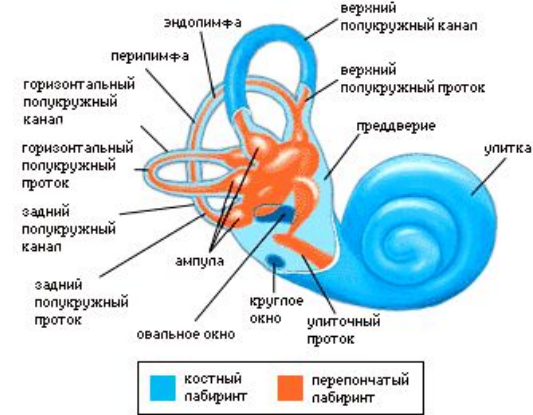
ВЕСТИБУЛЯРНОЕ

ЦЕРВИКОГЕННОЕ

ПСИХОГЕННОЕ



# 1. ВЕСТИБУЛЯРНОЕ



- ▶ вращательное
- ▶ позиционное (возникает при определенном положении головы или тела)

## СИМПТОМЫ:

- ▶ Нарушение равновесия и ходьбы (вестибулярная атаксия)
- ▶ тошнота и рвота
- ▶ НИСТАГМ

## 2. ЛИПОТИМИЧЕСКОЕ

### Когда?

- ▶ Предобморочное состояние,
- ▶ Ортостатическая гипотензия
- ▶ Гипогликемия
- ▶ При использовании транквилизаторов, противосудорожных средств

симптомы:

- ▶ Ощущение дурноты
- ▶ «тумана» в голове

# 3. ПОСТУРАЛЬНОЕ

- ▶ Ощущение неустойчивости, связанное с нарушением ходьбы различного генеза

# 4. ЦЕРВИКОГЕННОЕ

- ▶ Особый вариант головокружения, связанный с искажением проприоцептивной импульсации от шейных структур, которая в норме свидетельствует о положении головы относительно туловища.
- ▶ Возникает на фоне боли и ограничения подвижности шейного отдела позвоночника

# 5. ПСИХОГЕННОЕ

- ▶ У больных с невротами и личностными нарушениями
- ▶ Может быть приступообразным на фоне тревоги, страха, депрессии, фобии
- ▶ Возникает в определенной ситуации (при посещении магазина, поездке в общественном транспорте, переходе через мост, в пустой комнате или на концерте)

## СИМПТОМЫ

- ▶ неопределенные жалобы
- ▶ ощущение неустойчивости
- ▶ чувство дурноты
- ▶ опьянения



# ПРЕСБИАТАКСИЯ

С греч. presbys - старый

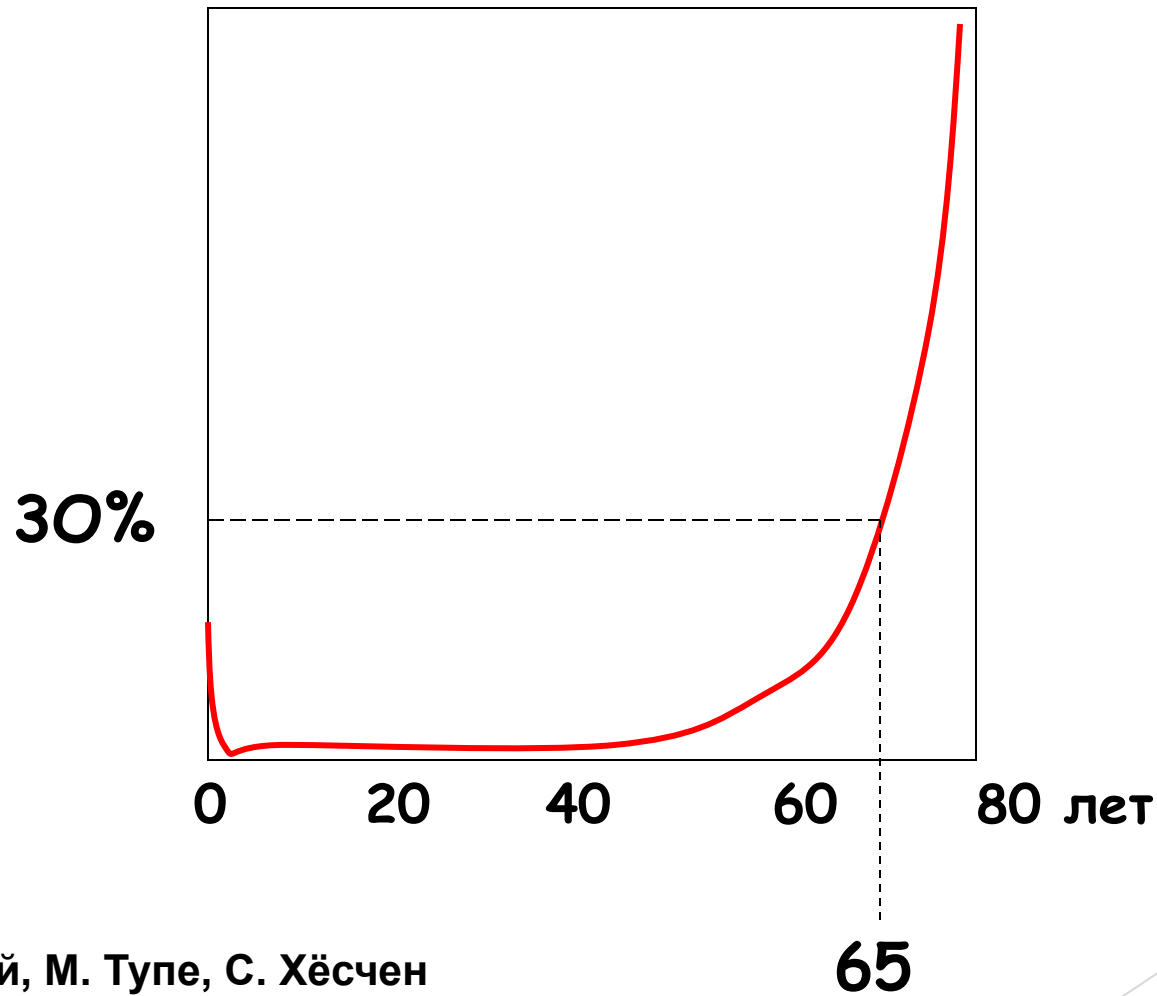
«Нарушение движения, возникающее в пожилом возрасте»

# ПРЕСБИАТАКСИЯ

- 20% всех случаев головокружения
- Пресбиатаксией страдают пожилые люди с нарушенными функциями поддержания равновесия
- Симптомы нарушения равновесия являются частью общей мультисимптомной картины старения
- Тревога и страх падения усугубляют заболевание и служат причиной адаптации пожилых пациентов путем избегания рисков (мелкие шаги, медленные движения...)
- Пресбиатаксия может сочетаться с множественной патологией (зрительные нарушения, агорафобия, проприоцептивные нарушения, постуральный фобический синдром...)

- ▶ Вертиго-атактические расстройства при дисциркуляторной энцефалопатии могут быть обусловлены не столько мозжечково-стволовой дисфункцией, сколько поражением лобно-стволовых путей.
- ▶ Нарушения равновесия и ходьбы лобного генеза характеризуются замедлением походки, укорочением, неравномерностью шага, затруднением в начале движения, неустойчивостью при поворотах, увеличением площади опоры. Апраксия ходьбы обычно сочетается с псевдобульбарными расстройствами.

# Встречаемость падений в пожилом возрасте



П. Гадей, М. Тупе, С. Хёсчен

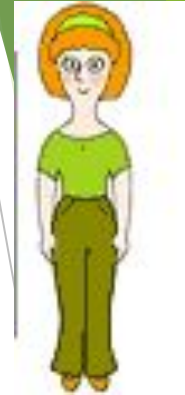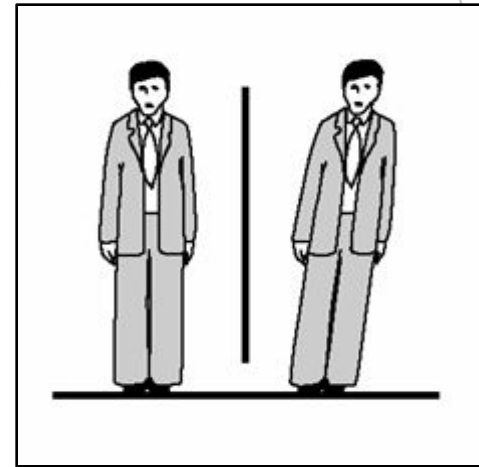
Стратегия от лодыжек до бедра; возраст выражен параметром VFY

Осанка и походка; контроль механизма. М. Вуллокот и Ф. Хорак, Университет  
Орегонской книги, Портланд 1992, Том II (стр. 251-254)

# Традиционные диагностические тесты

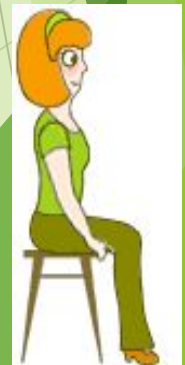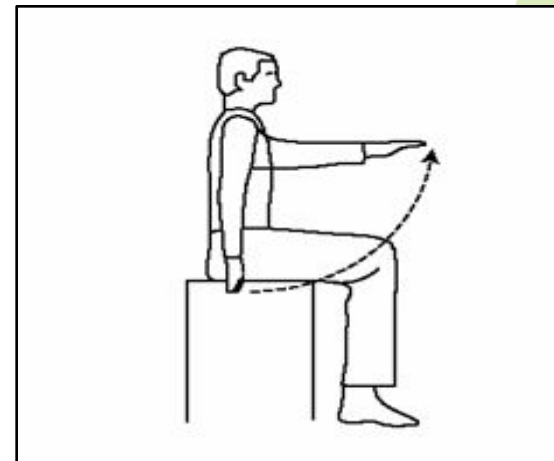## *Проба Ромберга (применяется с 1846 г.)*

Пациент стоит, держа ступни вместе и закрыв глаза. Нормальный человек стоит ровно, а пациент с головокружением отклоняется от вертикального положения, делая попытку скомпенсировать чувство движения, которое он ощущает. Он наклоняется в ту сторону, на которой имеется поражение лабиринта.



## *Указательная проба Барани (применяется с 1910 года)*

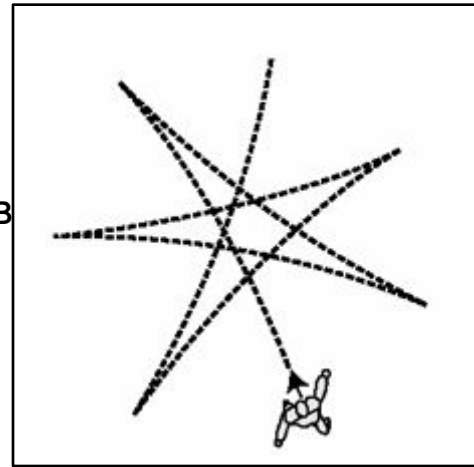
Пациент сидит на стуле перед каким-нибудь объектом. Его просят закрыть глаза и несколько раз указать на объект. Если функция лабиринта нарушена, у пациента возникает иллюзия движения объекта, и он промахивается.



# Традиционные диагностические тесты для выявления головокружения

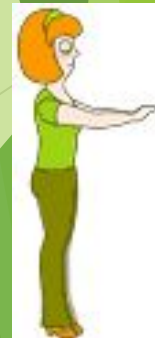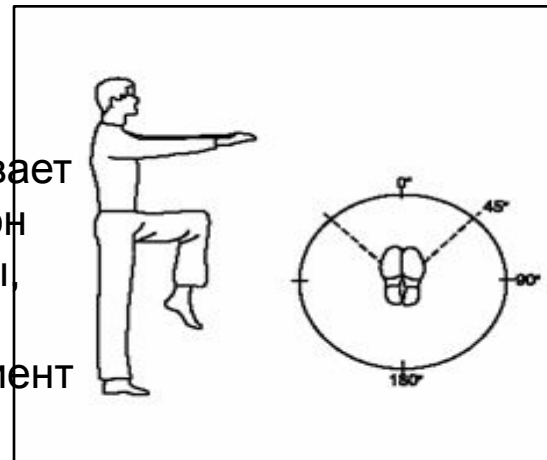
## **Проба Бабинского-Вейля (применяется с 1913 года)**

Пациент с закрытыми глазами несколько раз делает пять шагов вперед и пять шагов назад в течение 30 секунд. Если имеется одностороннее вестибулярное поражение, маршрут пациента будет иметь форму звезды.



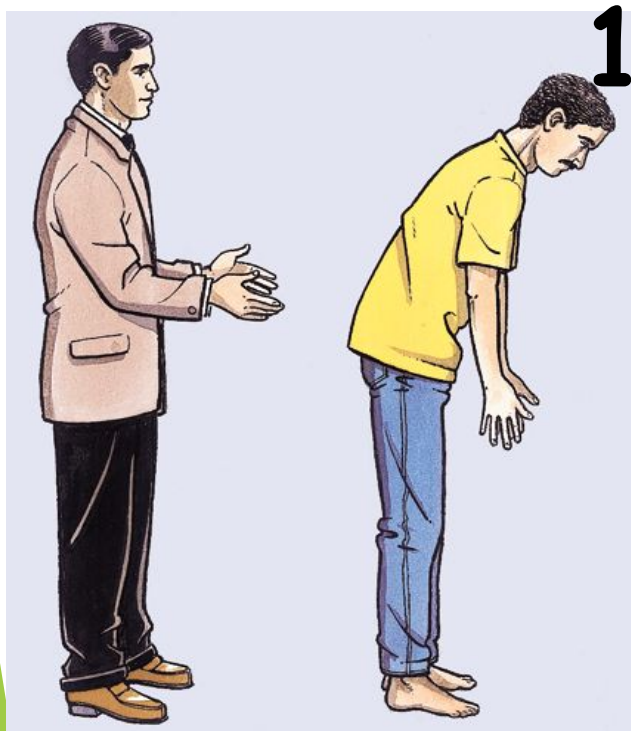
## **Проба Унтерберга (применяется с 1938 года)**

Пациент стоит с закрытыми глазами и вытягивает руки вперед, держа их горизонтально. Затем он ходит на одном месте в течение одной минуты, поднимая колени вверх насколько возможно. Если имеется вестибулярное поражение, пациент вращается вокруг своей оси.




# Тест на постуральную реакцию после коротких толчков

Различные типы ответа на неожиданный толчок:



**Норма**



**Норма**



**Патология**

# Вопросы для обсуждения:

1. Периферический уровень поражения вестибулярного аппарата.
2. Ядерный уровень поражения вестибулярного аппарата.
3. Диагностические пробы для выявления головокружения
4. Тактика ведения пациентов с вестибулярными нарушениями.



**Благодарю за  
внимание**

**!**