

Тезисы лекций

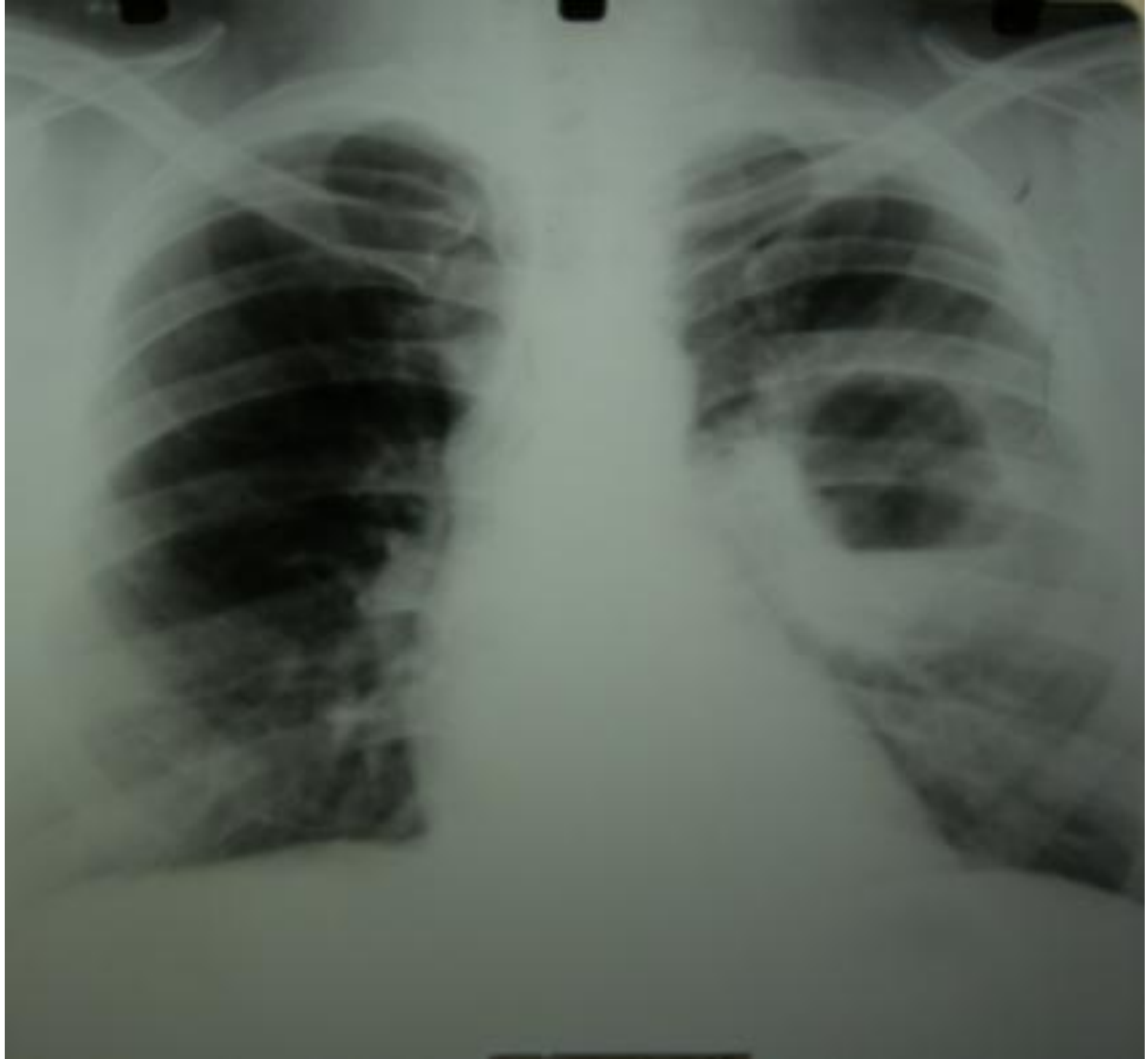НАГНОИТЕЛЬНЫЕ ЗАБОЛЕВАНИЯ ЛЕГКИХ

АБСЦЕСС ЛЕГКОГО

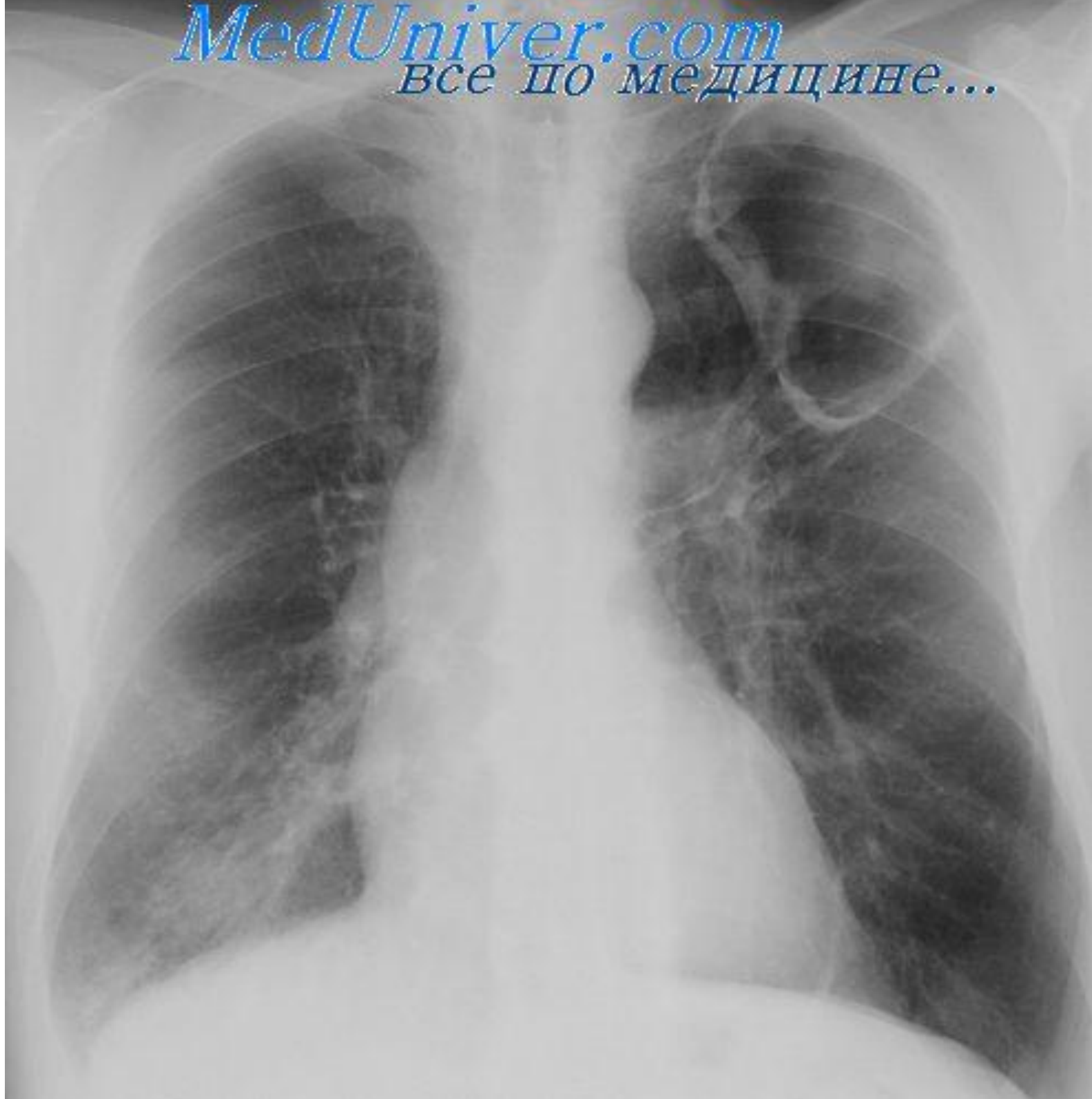Абсцесс легкого – это гнойное расплавление легочной ткани с образованием одной или нескольких отграниченных полостей, заполненных гноем и окруженных воспалительным валиком (перифокальное воспаление – инфильтрат).

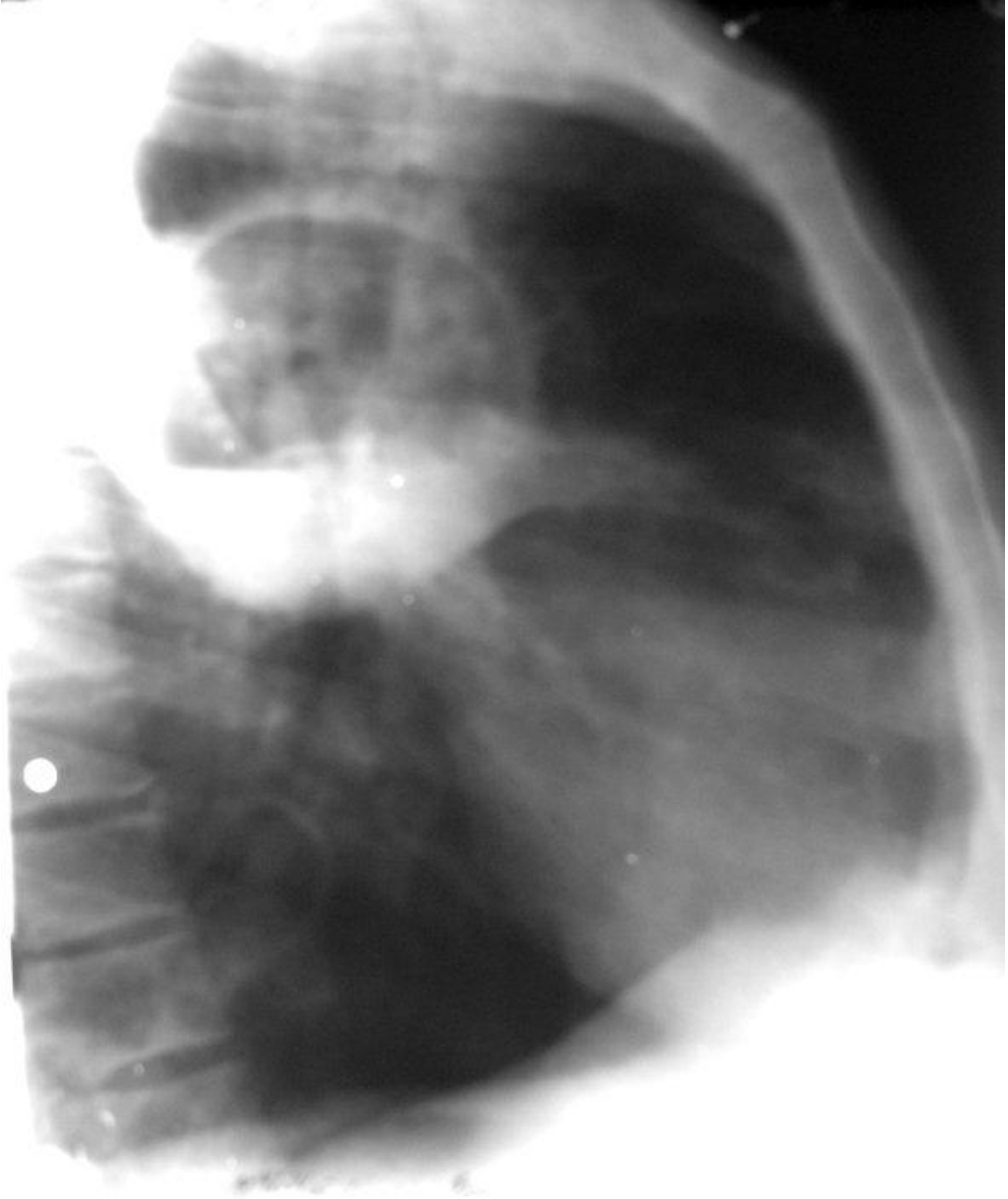Этиология. Почти всегда абсцесс легкого является осложнением другого заболевания, чаще пневмонии, в том числе и аспирационной пневмонии. Абсцесс может развиваться при закупорке бронха опухолью или инородным телом, при нагноительных заболеваниях легких (нагноение кист легкого).

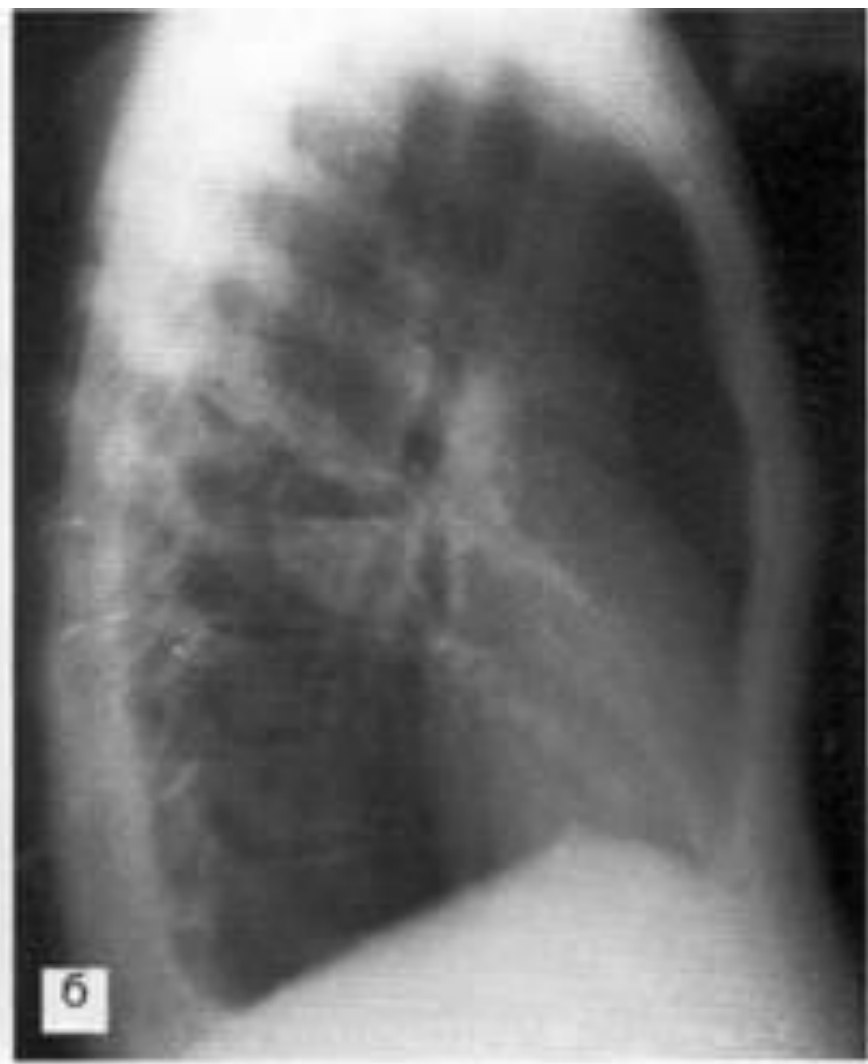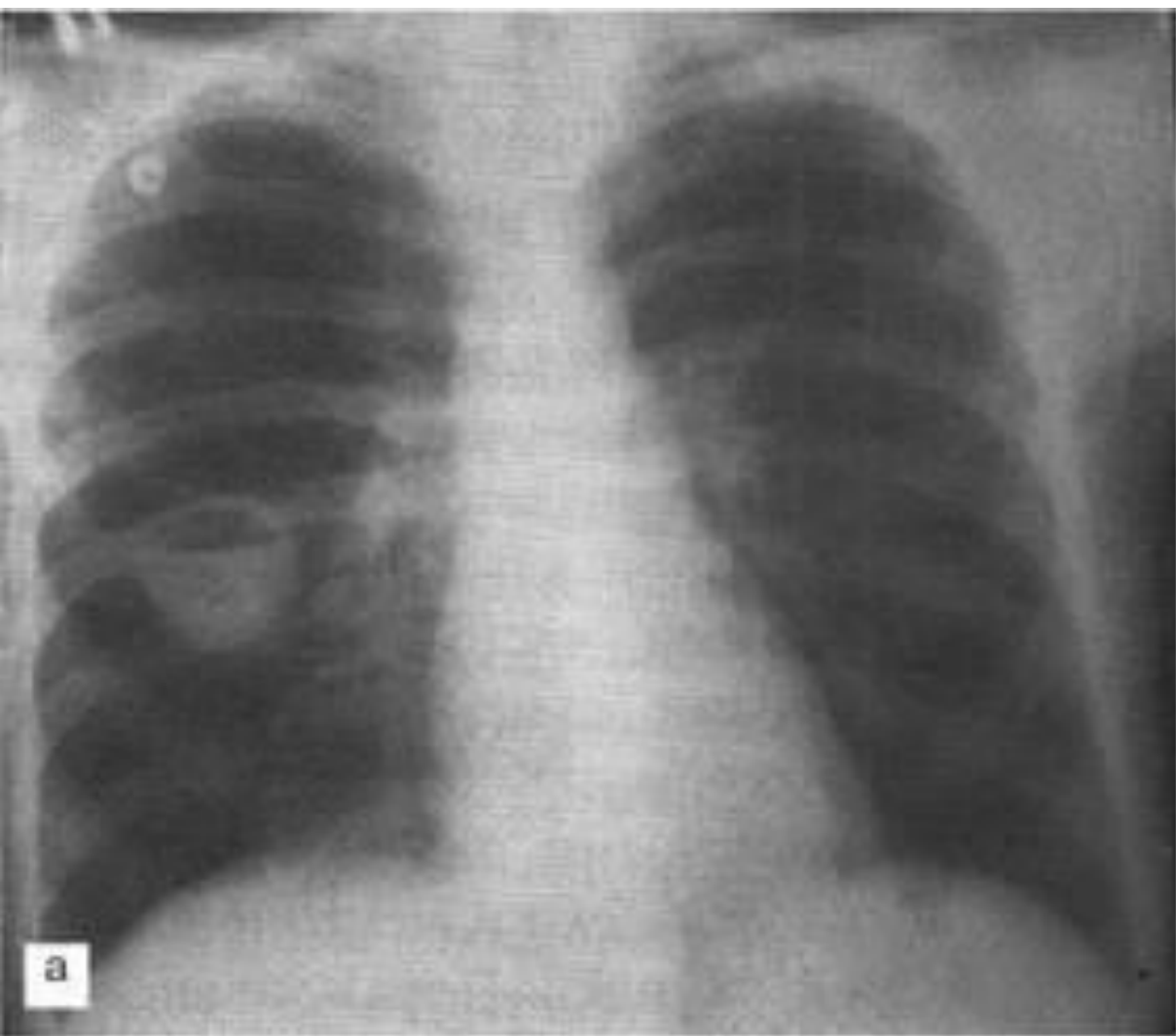
Возможен занос инфекции гематогенным путем при тромбофлебитах, послеродовом сепсисе, инфекционном эндокардите и др.

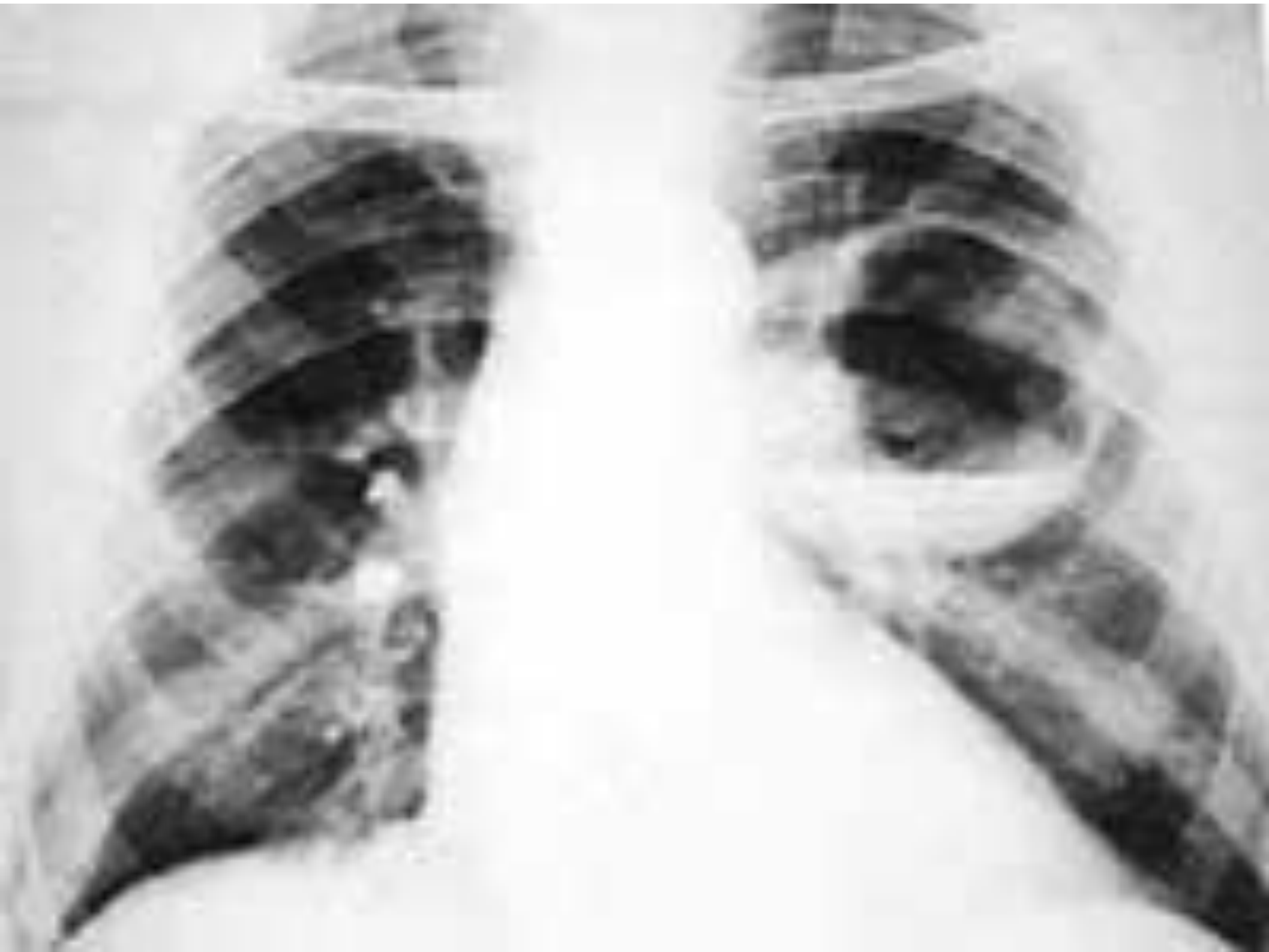


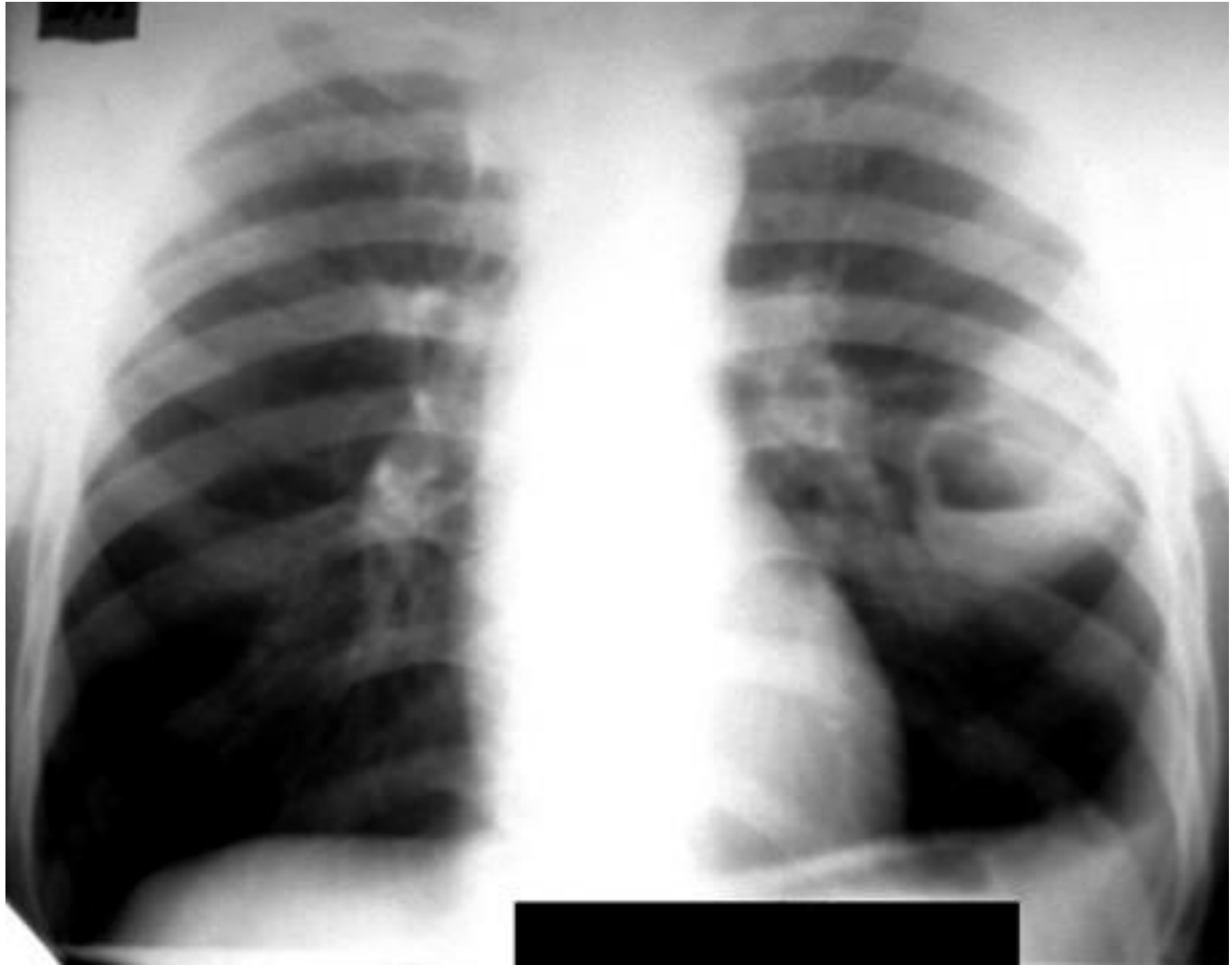
MedUniver.com
Все по медицине...











Клиническая картина. Различают два периода развития: I период – до вскрытия абсцесса; II период – после вскрытия абсцесса.

I период. Происходит формирование абсцесса. Больной предъявляет жалобы на общую слабость, недомогание, потерю аппетита, кашель со скудно отделяемой мокротой, боль в грудной клетке. Повышается температура тела: вначале умеренно высокая, постепенно становится ремитирующей, а затем гектической, сопровождается ознобом и повышенной потливостью.

При обследовании над местом поверхностно расположенного абсцесса отмечается притупление перкуторного звука; может выслушиваться жесткое дыхание, иногда сухие хрипы. При глубоко расположенных абсцессах не при простукивании, не при выслушивании можно не определить изменений.

В крови: нейтрофильный лейкоцитоз со сдвигом влево и значительное увеличение СОЭ. Рентгенологически:

Состояние пациента значительно улучшается: температура тела снижается, уменьшается потливость, улучшается аппетит.

При обследовании над участком поражения определяется притупление перкуторного звука с тимпаническим оттенком. При аускультации начинают выслушиваться влажные разнокалиберные хрипы. Дыхание становится бронхиальным, а иногда амфорическим.

На рентгенограмме после опорожнения полости на фоне инфильтрации легочной ткани видно просветление с уровнем жидкости. При

Лечение и уход. Большое значение имеет раннее распознавание абсцесса и своевременное полноценное лечение. Необходимо соблюдать постельный режим, обеспечить постоянный приток свежего воздуха, а при необходимости назначить оксигенотерапию. В диету необходимо включать большое количество белка, витаминов. Используют повторные переливания крови до 200 мл, внутривенное введение белковых препаратов, кровезаменителей. Как можно раньше следует назначать антибактериальную терапию с учетом исследования мокроты на чувствительность микрофлоры. Антибиотики назначают парентерально (внутримышечно или внутривенно), внутрибронхиально (через бронхоскоп) при сообщении абсцесса с дренирующим бронхом. Возможно внутритрахеальное введение антибиотиков путем заливок их гортанным шприцем или в виде аэрозоля. В случаях поверхностного расположения абсцесса антибиотики вводят пункционно. При отсутствии улучшения через 1 – 2 мес.

Профилактика. Необходимо устранять факторы, приводящие к нагноительным процессам.

Это ранняя диагностика пневмоний, различных септических состояний и своевременное полноценное их лечение. Предупреждение аспирации, особенно у детей, стариков и больных с расстройством акта глотания, при рвоте и у пациентов без сознания (наркоз, травма черепа, кровоизлияния в мозг).

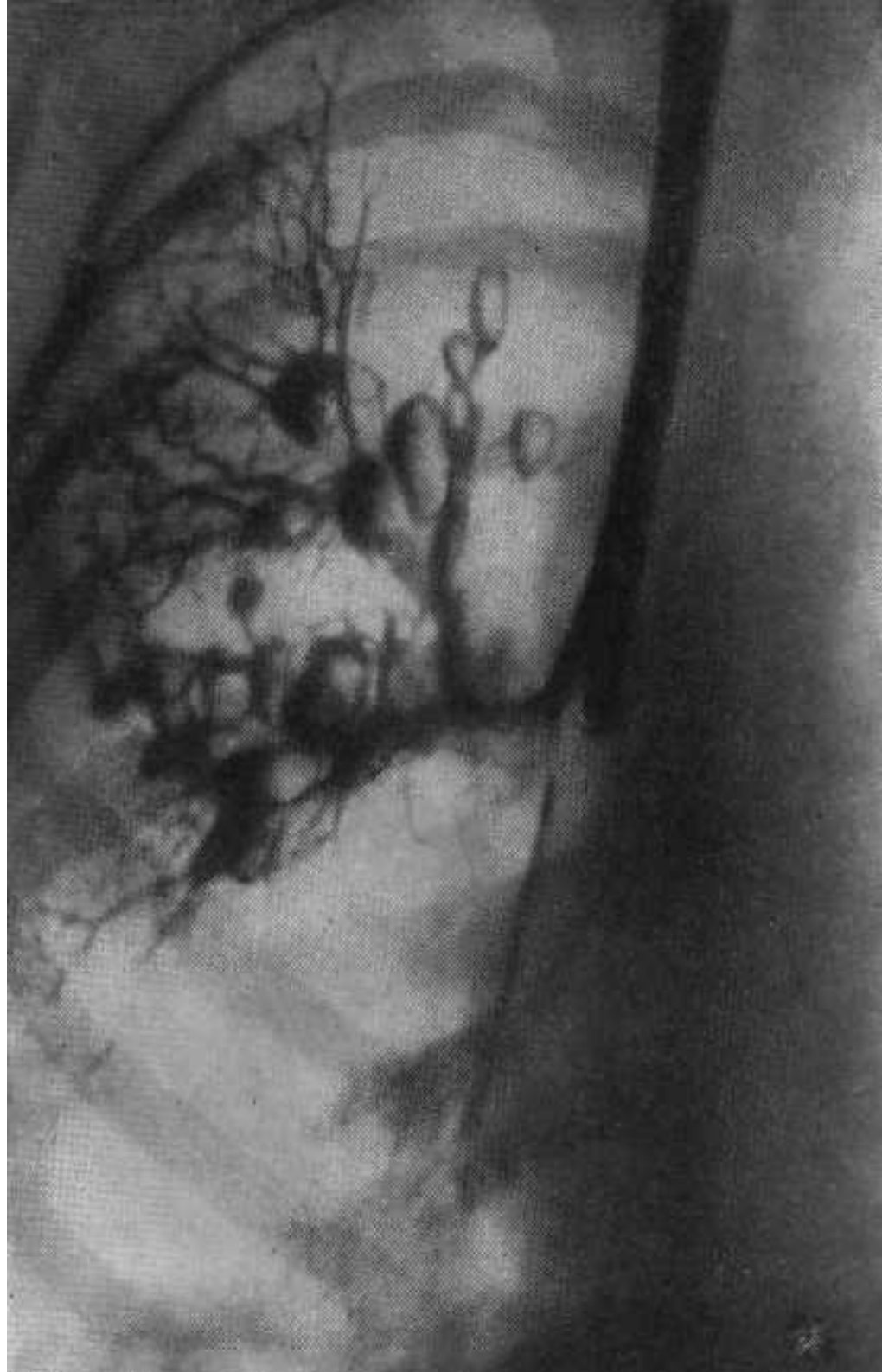
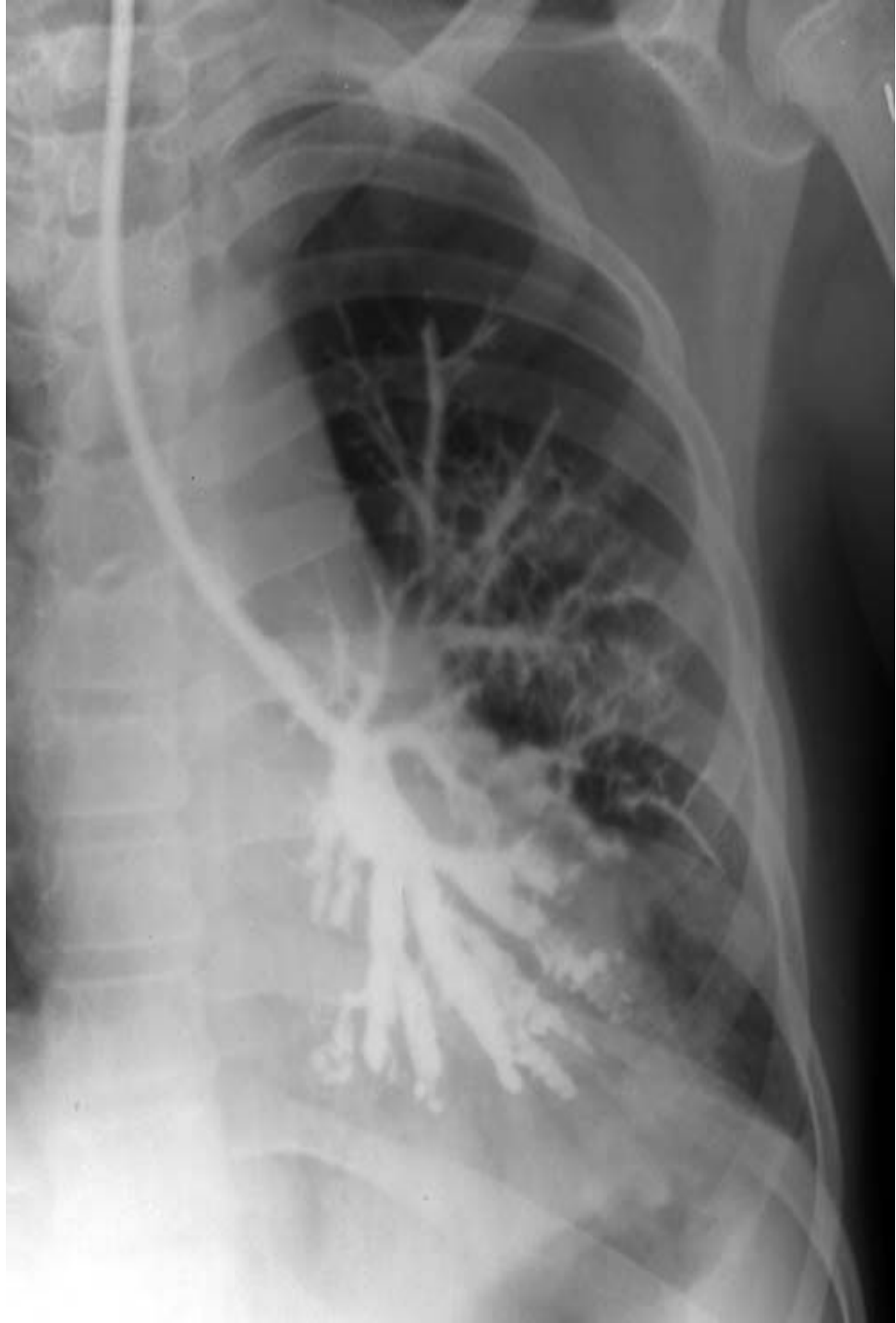Осложнения. Хронизация процесса; прорыв гнойника в плевральную полость с образованием эмпиемы плевры; легочное

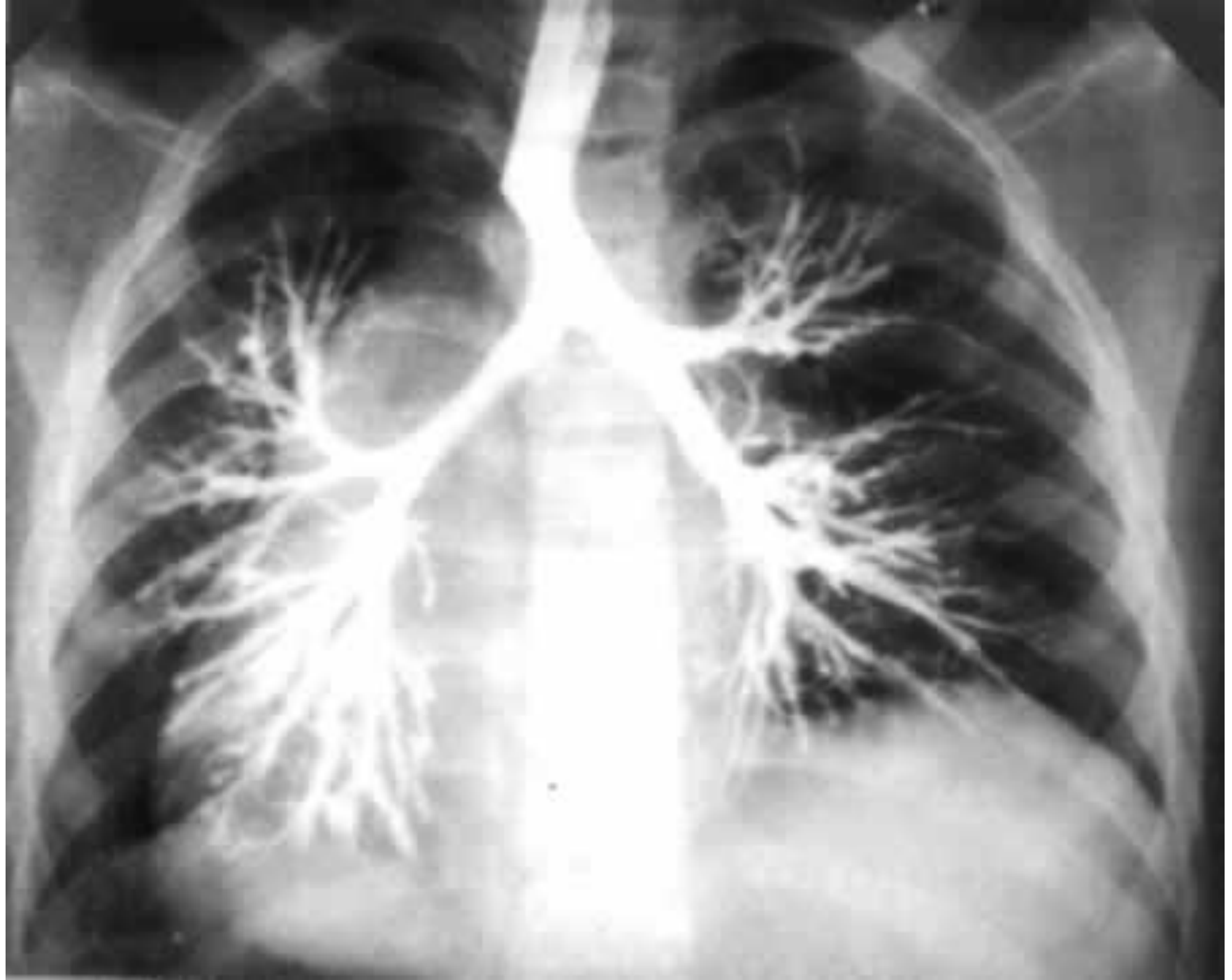БРОНХОЭКТАТИЧЕСКАЯ БОЛЕЗНЬ

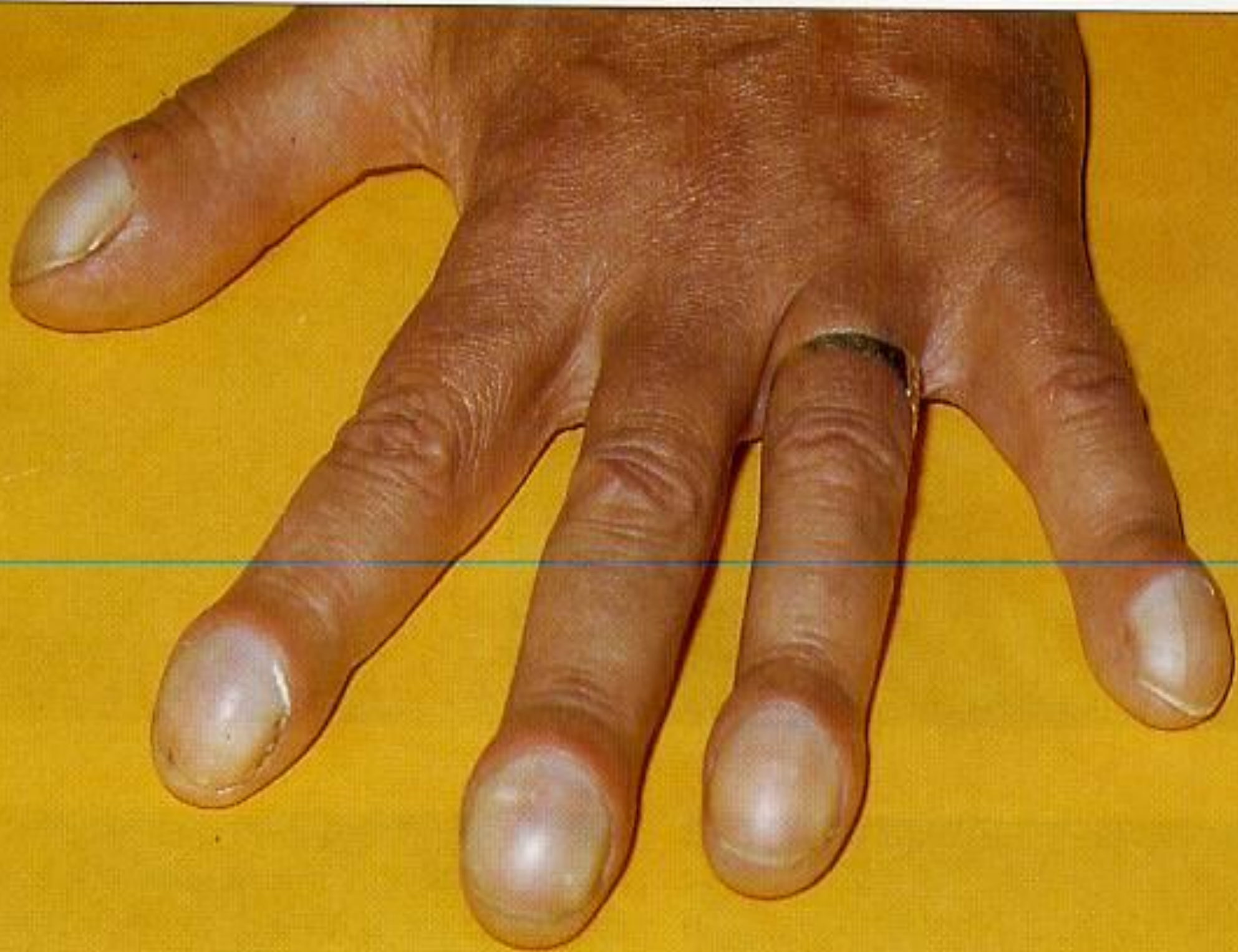Бронхоэктатическая болезнь — это хроническое заболевание, представляющее собой форму нагноительных поражений легких, при которой гнойно-воспалительный процесс локализуется вначале в необратимо измененных (расширенных, деформированных) и функционально неполноценных бронхах — бронхоэктазах, а затем приводит к тяжелому поражению легочной ткани.

Причины. Бронхоэктазы бывают приобретенные и врожденные. Врожденные встречаются редко и рассматриваются как порок развития – результат дисплазии стенки бронхов. Приобретенные бронхо-эктазы образуются вторично и чаще развиваются как результат перенесенных в детстве инфекций бронхолегочной системы, преимущественно вирусной этиологии, реже – бронхопневмония, хронический деформирующий бронхит, туберкулез и абсцесс легких; иногда бронхоэктазы развиваются в результате попадания в бронхи инородных тел.

Вследствие длительно протекающих воспалительных процессов в бронхах, изменениям подвергаются слизистая оболочка, мышечный слой и перибронхиальная ткань, в результате чего бронх теряет свою эластичность. Разрастаясь около бронхов, соединительная ткань уплотняется и растягивает их. Пневмосклеротические изменения в легочной ткани, развивающиеся после перенесенной пневмонии,







Способствующие факторы.

1. Снижение защитных процессов в бронхах
2. Нарушение механизмов очищения бронхов.
3. Изменение бронхиальной проходимости (бронхиальная обструкция).
4. Хронические заболеваний верхних дыхательных путей (особенно гнойные поражения носоглотки).

Клиническая картина. Основным симптомом является кашель с обильным выделением гнойной мокроты, иногда с гнилостным запахом. Наибольшее количество мокроты («полным ртом») выделяется по утрам, иногда до $2/3$ суточного объема. Появляется кашель, как правило, после сна при смене положения тела. В течение дня кашель редкий - идет накопление гнойного содержимого в бронхах.

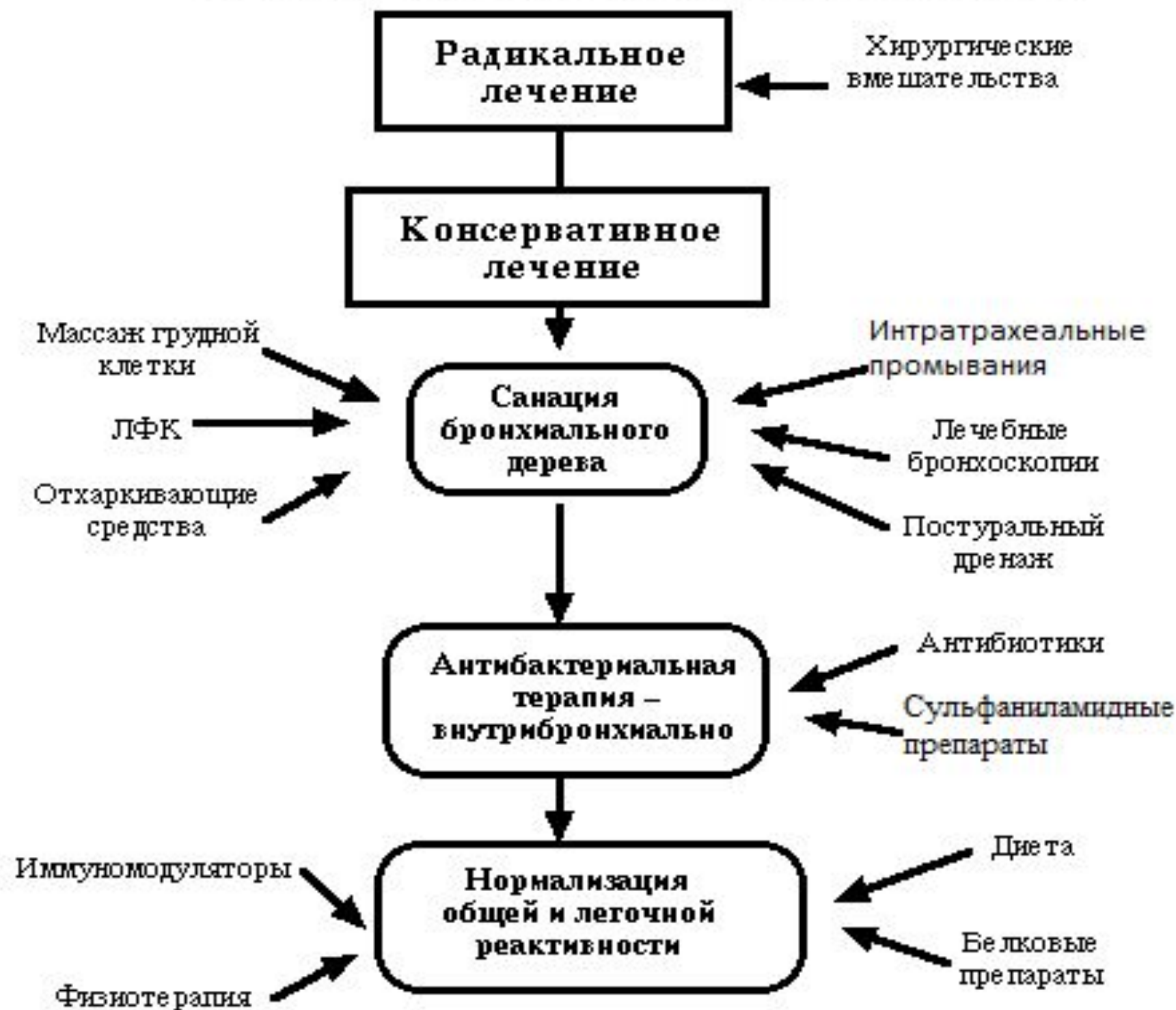Кашель также может возникать при том положении больного, которое способствует наилучшей дренажной функции пораженных бронхов.

Вследствие повышения внутрибронхиального давления при кашле, возможен разрыв кровеносных сосудов в истонченных стенках бронхов, что приводит к кровохарканию, а при повреждении крупных сосудов – к легочному кровотечению.

Выделение большого количества гнойной мокроты в течение длительного периода приводит к общей интоксикации и истощению организма. Развиваются бледность, похудание, анемия, общая слабость; пальцы приобретают вид барабанных палочек, а ногти – часовых стекол. Повышается температура тела, увеличивается количество мокроты. В крови лейкоцитоз со сдвигом влево, увеличивается СОЭ.

При аускультации - «мозаичное» дыхание (в одних участках – ослабленное, в других жесткое), а также сухие и влажные хрипы, имеющие трескучий характер. Влажные

Лечение бронхоэктатической болезни



Прогноз. Прогноз зависит от тяжести течения, распространенности процесса и клинического течения (частота и тяжесть обострений). При наличии осложнений прогноз неблагоприятный.

Профилактика.

1. Диспансерное наблюдение пациентов с хроническим бронхитом, пневмонией.
2. Полноценное лечение хронических заболеваний легких.
3. Исключение влияния на организм вредных факторов (курение, пылевые вредности).
4. Проведение закаливания.
5. Борьба с детскими инфекциями (корь, коклюш) и адекватное их лечение.
6. Профилактика туберкулеза, гриппа, простудных

РАК ЛЕГКОГО

Раком легкого называют злокачественную опухоль, растущую из эпителия слизистой оболочки бронхов или из эпителия легочных альвеол. Раковая опухоль, локализуемая в легком, подразделяется на первичную (рак легкого) и вторичную (метастатическую), которая развивается в результате заноса в легкое раковых клеток из других органов (чаще из желудка).

Рак легкого разделяют на центральный и периферический. Центральный исходит из эпителия главного, долевого или сегментарного бронхов и обычно локализуется внутри его. Периферический рак растет из эпителия мелких бронхов или легочных альвеол, имеет шаровидную форму и растет снаружки от стенки бронхов. Кроме того, по локализации выделяют медиастинальный рак (в средостении) и верхушечный рак (в верхушке легкого).

Клиническая картина. На начальной стадии развития симптоматика крайне скудна либо отсутствует. По мере развития опухоли клиническая картина отличается разнообразием, что особенно характерно для центрального рака легкого.

Выделяют три группы симптомов:

- 1) местные, обусловленные наличием опухоли;
- 2) вторичные, обусловленные прорастанием опухоли в соседние ткани, органы и метастазами в др. органы;
- 3) общие симптомы, неспецифичные, зависящие от воздействия на организм в целом.

Заболевание развивается постепенно. Больные жалуются на кашель, боли в грудной клетке. Кашель вначале сухой, приступообразный. Затем появляется слизистая или слизисто-гнойная мокрота. Постепенно

Симптомы, обусловленные разрастанием и прорастанием опухоли в соседние ткани и органы: охриплость (афония); сдавление верхней полой вены — односторонний отек шеи, лица, руки; сдавление шейного симпатического нерва — повышение температуры одной половины головы, западение глазного яблока и сужение зрачка (синдром Горнера).

Метастазы опухоли бывают на всех стадиях развития рака. Ими поражаются: печень, почки, головной мозг, кости и др. При разрастании метастазов увеличивается и становится плотной и бугристой печень, выявляется неврологическая очаговая симптоматика, спонтанные переломы ребер и позвоночника.

Выражены симптомы интоксикации: слабость, похудание, повышение температуры и др.

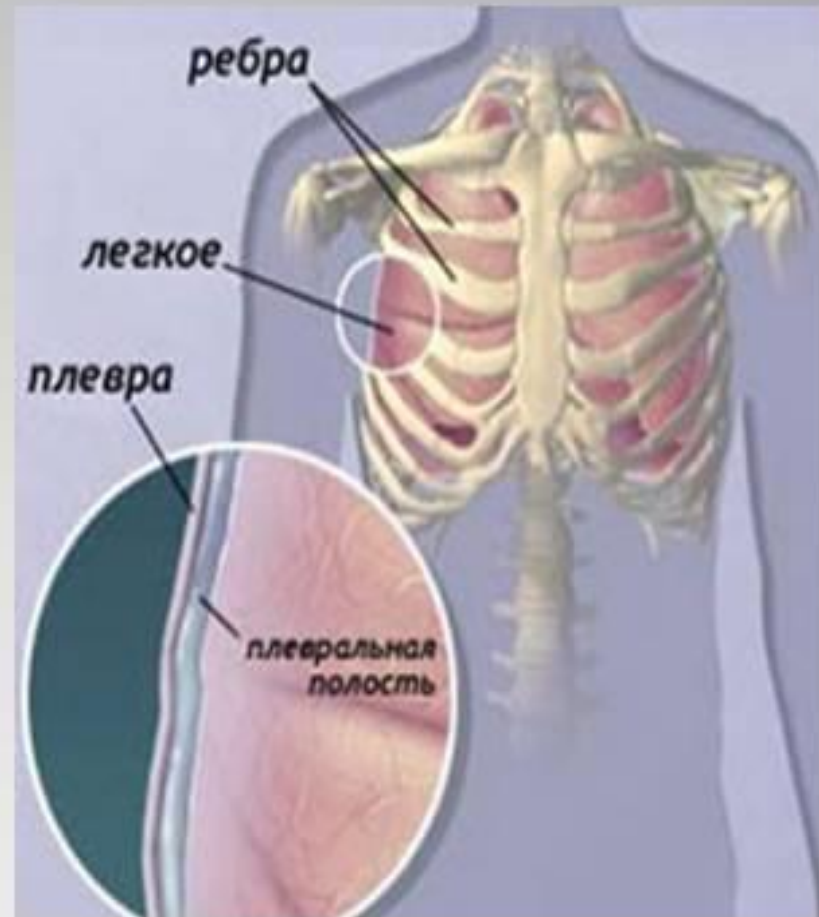Лечение и уход. Единственный эффективный метод – радикальная операция – лобэктомия или пулмонэктомия, при условии нераспространения опухоли на другие доли легкого и отсутствии метастазов в периферические лимфоузлы. В случае невозможности операции проводят лучевую или химиотерапию. Лучевая терапия задерживает рост опухоли и облегчает состояние пациента. Химиотерапия (циклофосфамид, метотрексат, винкристин) применяется при неоперабельном раке или после проведенной операции. При наличии сопутствующих воспалительных изменениях водят антибиотики.

В неоперабельной стадии - лечение симптоматическое. Для облегчения болей – обезболивающие средства. Для уменьшения кашля больному дают кодеинсодержащие препараты

ПЛЕВРИТЫ

Определение

Плеврит — воспаление плевральных листков, с образованием на их поверхности фибрина (сухой плеврит) или скопление в плевральной полости экссудата различного характера (экссудативный плеврит).



СУХОЙ ПЛЕВРИТ

Причины. Чаще является проявлением скрыто протекающей туберкулезной инфекции. Кроме того сухой плеврит наблюдается и при нетуберкулезных поражениях легких (пневмонии, нагноительные заболевания, инфаркт легкого); внелегочных процессах (панкреатит, холецистит, поддиафрагмальный абсцесс и пр.).

Клиническая картина. Характерным симптомом сухого плеврита является боль в грудной клетке, усиливающаяся при дыхании, кашле, движении. Уменьшается боль при лежании на больной стороне. Характер болей обусловлен вовлечением в процесс реберной плевры. При воспалении диафрагмальной плевры боль может ощущаться в животе и симулирует

Лечение и уход. Симптоматическое лечение заключается в обезболивании: горчичники, согревающий компресс с тугим бинтованием, смазывание грудной клетки спиртовым раствором йода. Медикаментозно назначают внутрь: кодеин (для угнетения кашлевого рефлекса); противовоспалительные препараты.

Прогноз. Благоприятный. Пациенты, перенесшие сухой плеврит неясной этиологии подлежат диспансерному наблюдению в противотуберкулезном диспансере.

ЭКССУДАТИВНЫЙ (ВЫПОТНОЙ) ПЛЕВРИТ

Экссудативные (выпотные) плевриты по характеру выпота подразделяют на: серозно-фибринозные, геморрагические, гнойные, гнилостные и пр. Подобное деление обусловлено причиной, вызвавшей плеврит.

Причины.

Серозно-фибринозный экссудат чаще появляется при туберкулезе, системной красной волчанке.

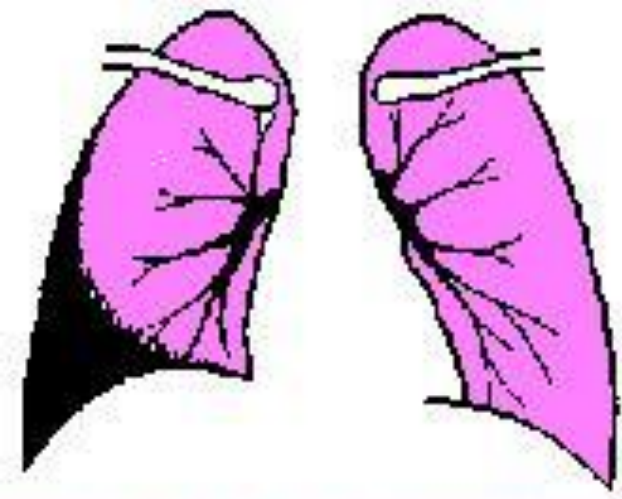
Геморрагический экссудат наблюдается при опухолях: раке легкого, метастазах в плевру, опухоли плевры, а также при инфаркте легкого, туберкулезе.

Гнойный экссудат: может образовываться из серозно-

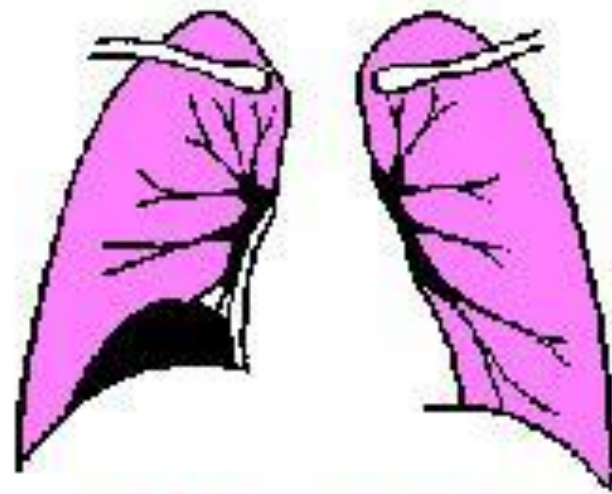
Клиническая картина. Заболевание развивается как постепенно, так и остро. Быстро приводит к накоплению жидкости в плевральной полости, при этом боль в грудной клетке уменьшается или исчезает. Отмечается повышение температуры до 39 – 40 град., слабость, потливость. Степень одышки зависит от величины выпота и скорости накопления жидкости. При большом количестве экссудата, приводящего к смещению сердца, одышка бывает значительной и заставляет больного принимать вынужденное сидячее положение (ортопноэ).

Общее состояние пациента, как правило, тяжелое. При осмотре отмечается асимметрия грудной клетки и отставание ее в акте дыхания. Голосовое дрожание в области скопления жидкости не определяется. При перкуссии – укорочение перкуторного звука. Аускультативно – резко ослабленное дыхание над участком поражения, а выше границы экссудата бронхиальное дыхание.

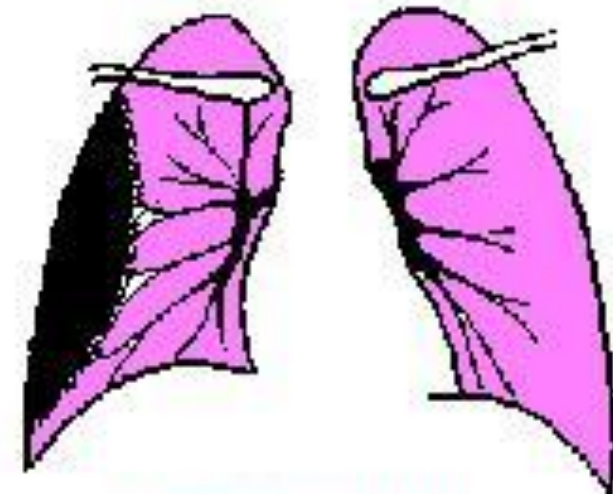
На рентгенограмме видна верхняя граница уровня жидкости в виде косой линии. Важное значение имеет исследование экссудата, полученного при проведении плевральной пункции, которую



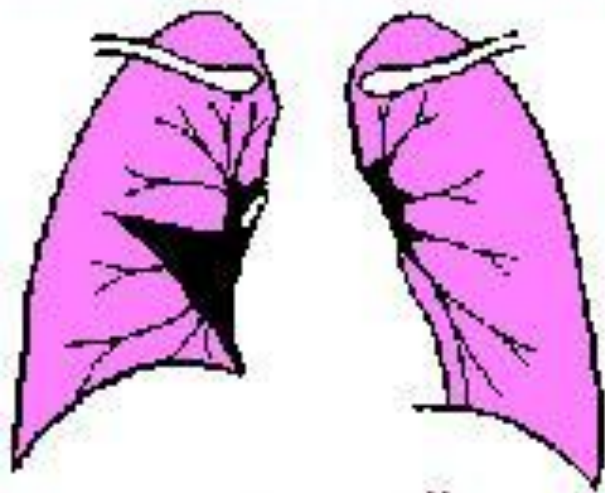косто-диафрагмальный



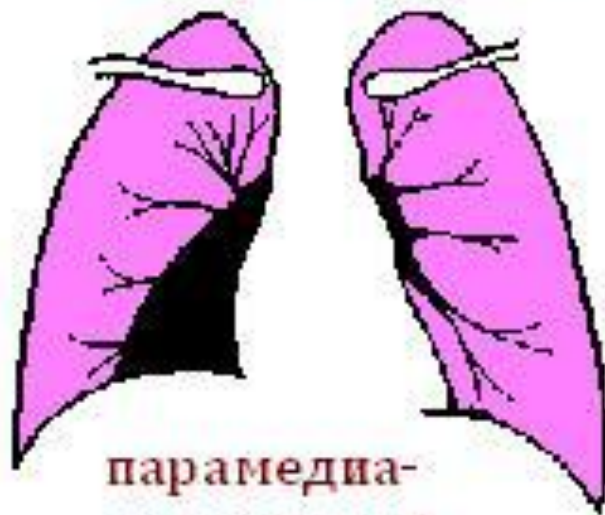диафрагмальный



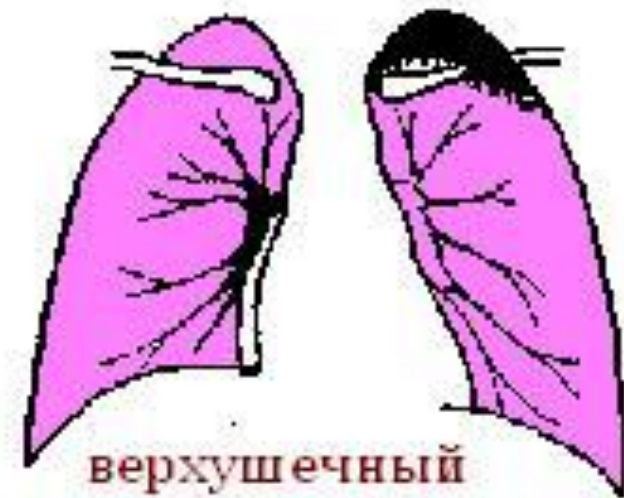костальный



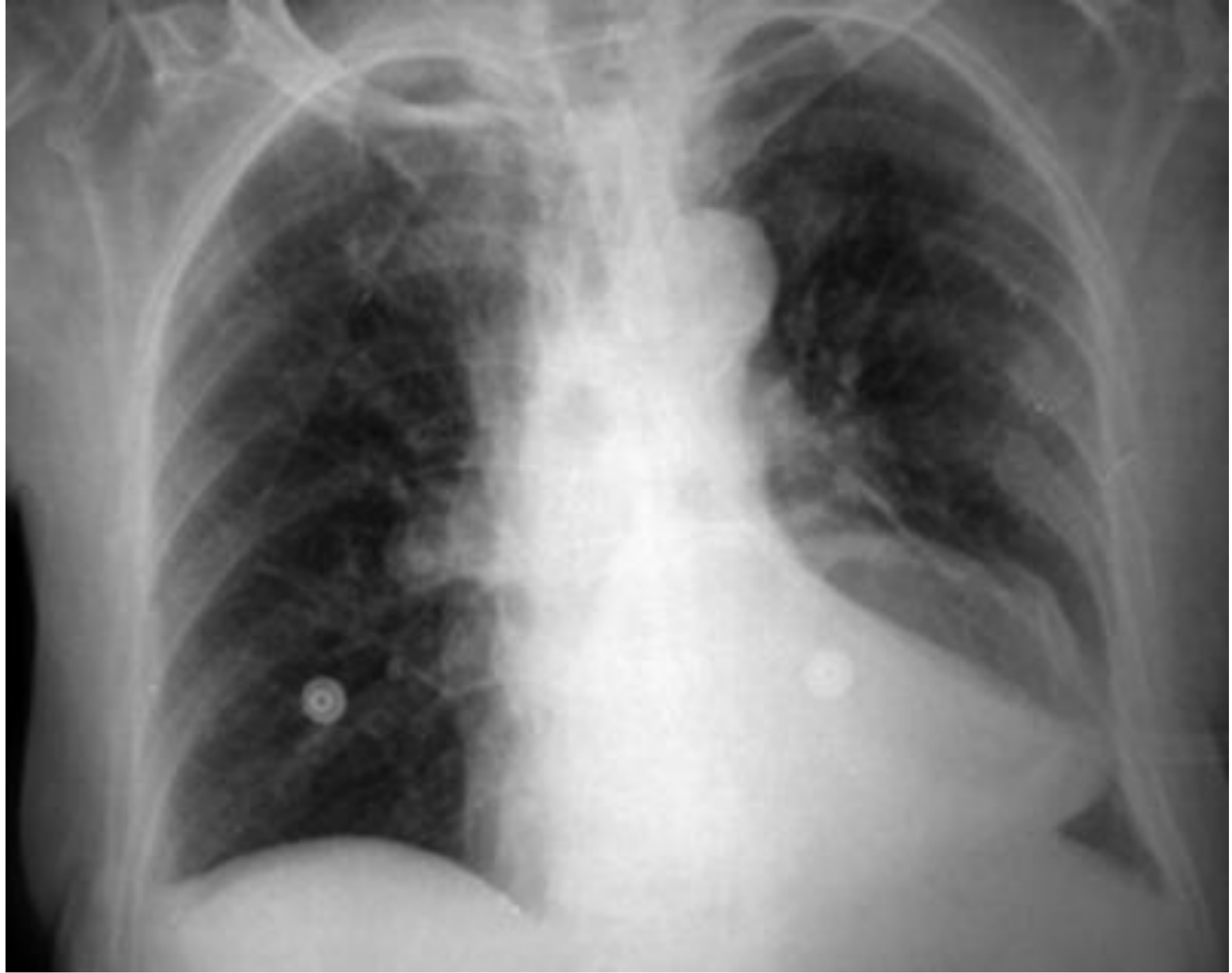междолевой

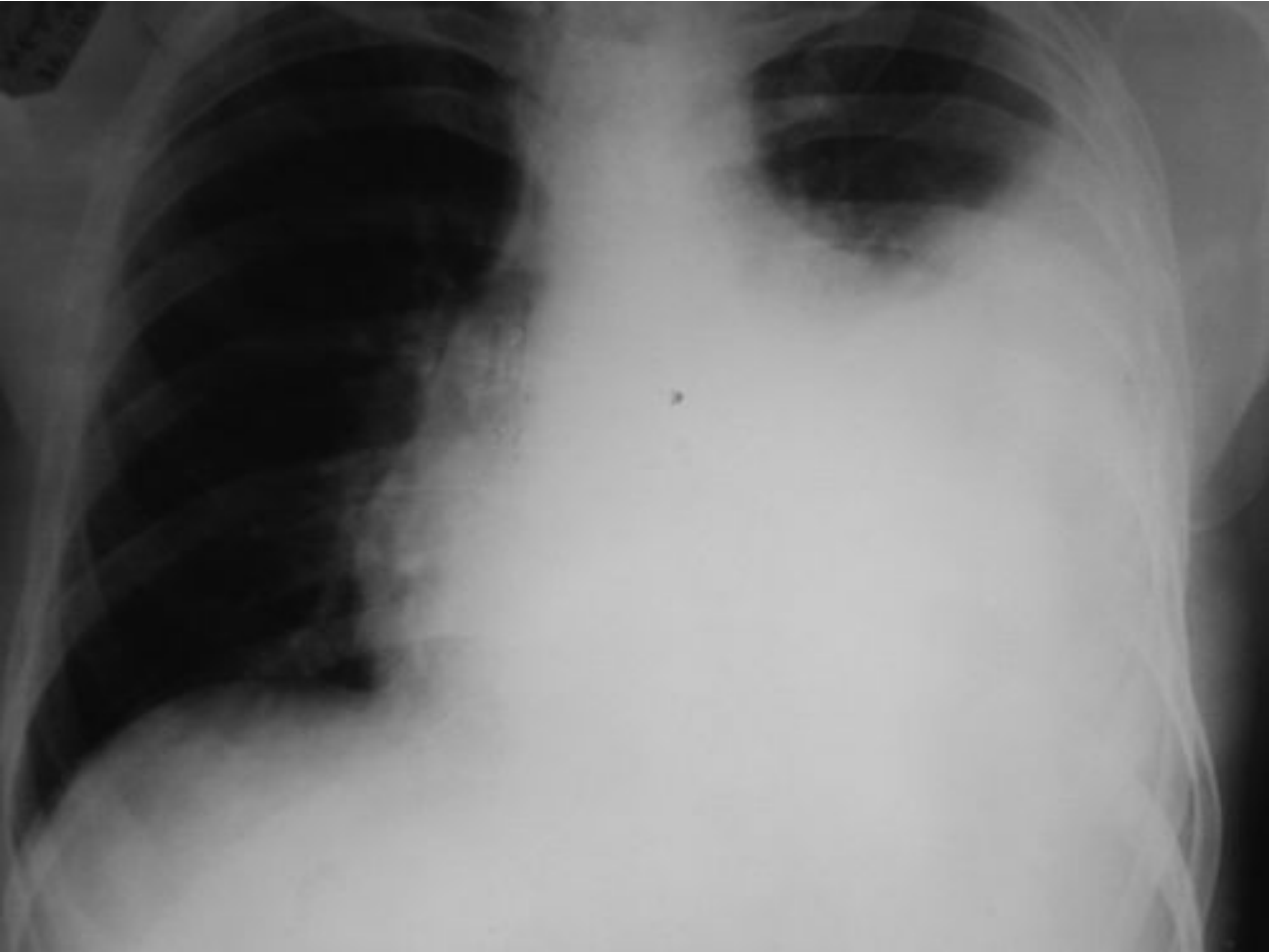

парамедиа-
стиальный



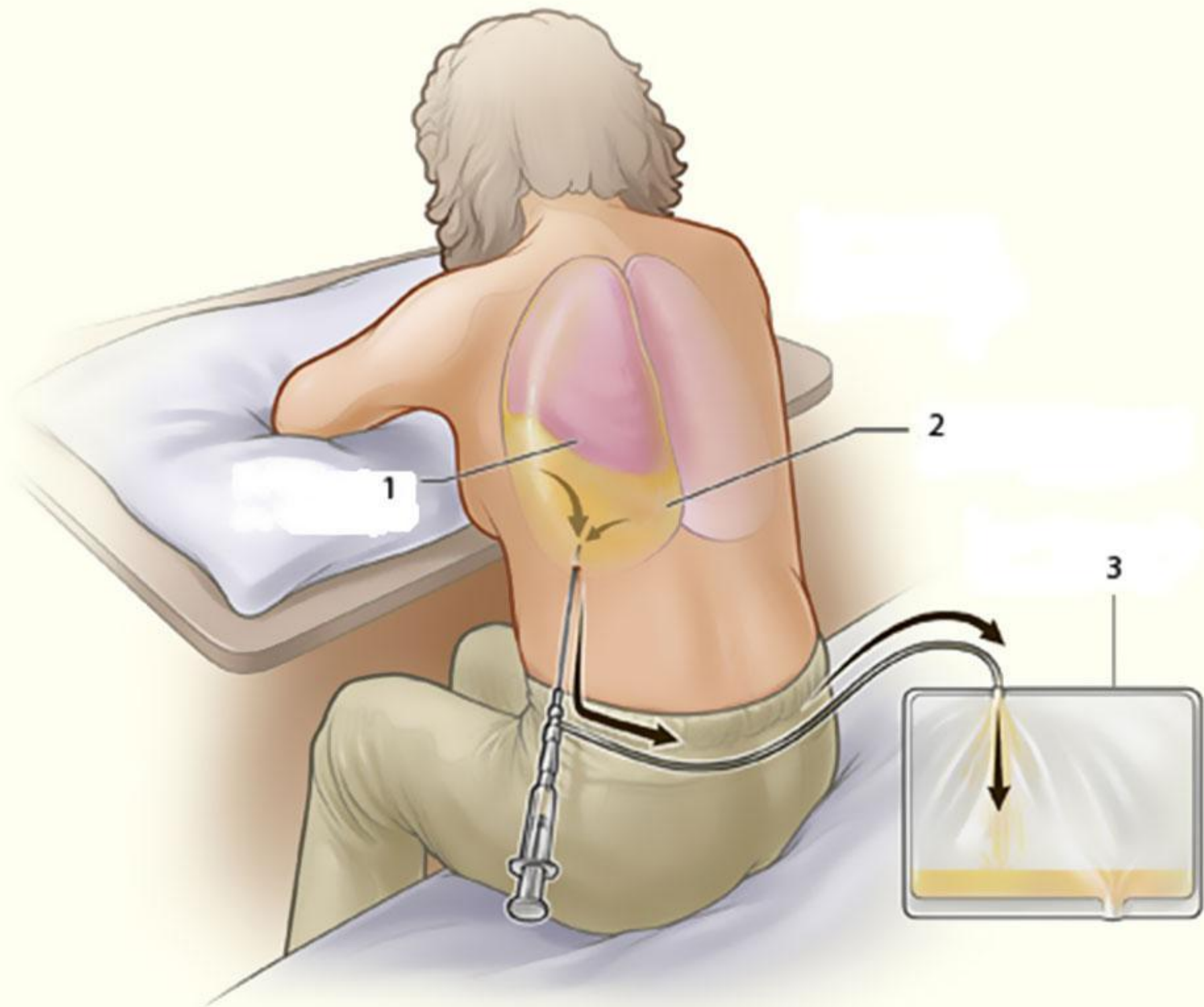
верхушечный





Лечение и уход. Лечебные мероприятия включают в себя: соблюдение постельного режима, высококалорийное питание с достаточным количеством белков и витаминов; при болях – обезболивающие препараты. Необходимо уточнить основное заболевание (туберкулез, пневмония и др.), осложнившееся плевритом. Назначают лекарственные средства, показанные при данной патологии (специфическая терапия).

Большое значение имеет плевральная пункция. Ее проводят как с диагностической, так и с лечебной целью для удаления экссудата из полости плевры, санации полости и введения внутриплеврально антибиотиков. За одну пункцию извлекают не более 1,5 литров жидкости. Удаление ее проводят медленно



Прогноз. Как правило благоприятный, исключая плеврит, обусловленный опухолевым процессом.

Профилактика. Состоит в предупреждении и лечении основного заболевания, в повышении защитных сил организма. Пациенты, перенесшие экссудативный плеврит подлежат диспансерному наблюдению в противотуберкулезном диспансере. Каждые 4 – 6 месяцев им необходимо проводить рентгенологическое исследование легких.

Осложнения. Возможно затяжное течение плеврита со склонностью к осумкованию, развитие плевральных спаек и шварт, что