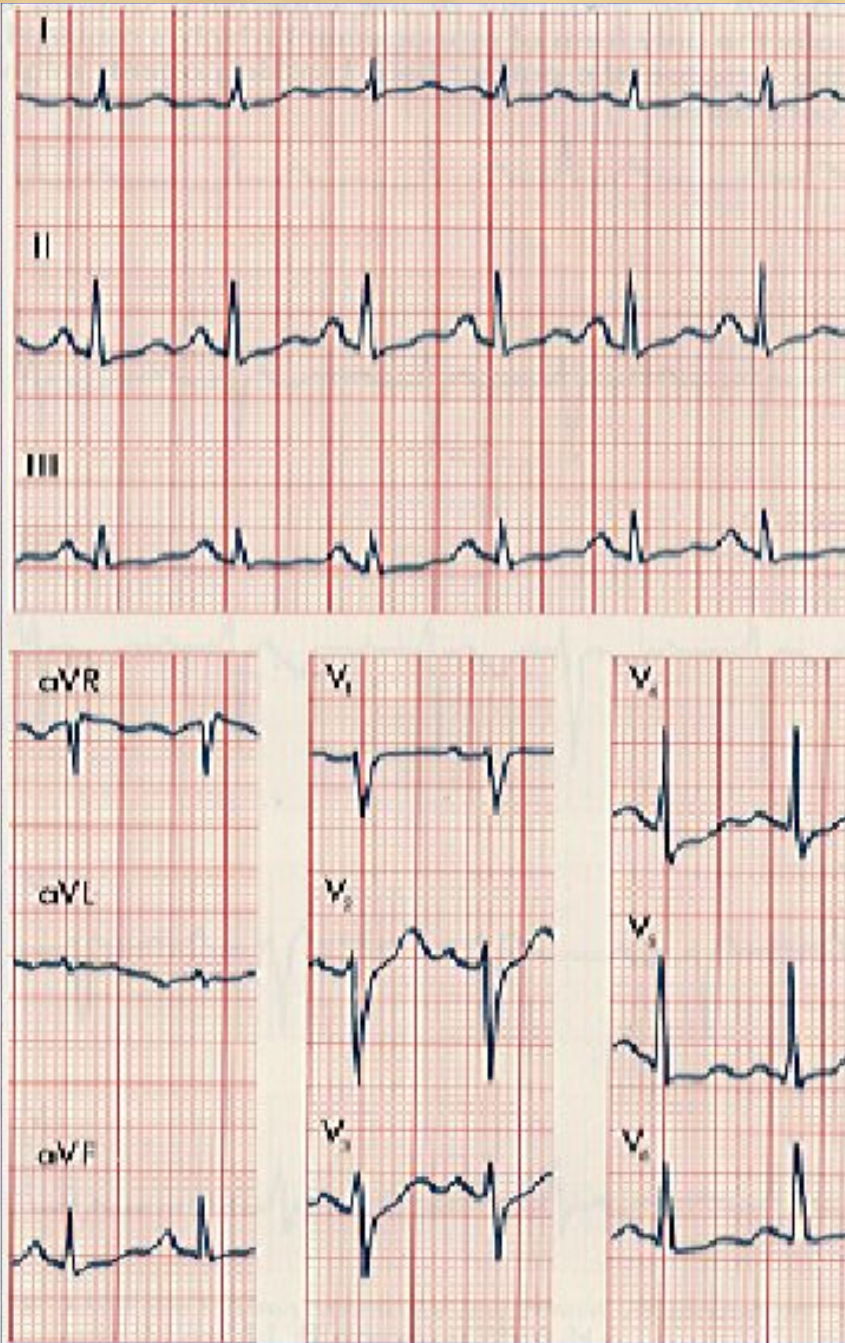


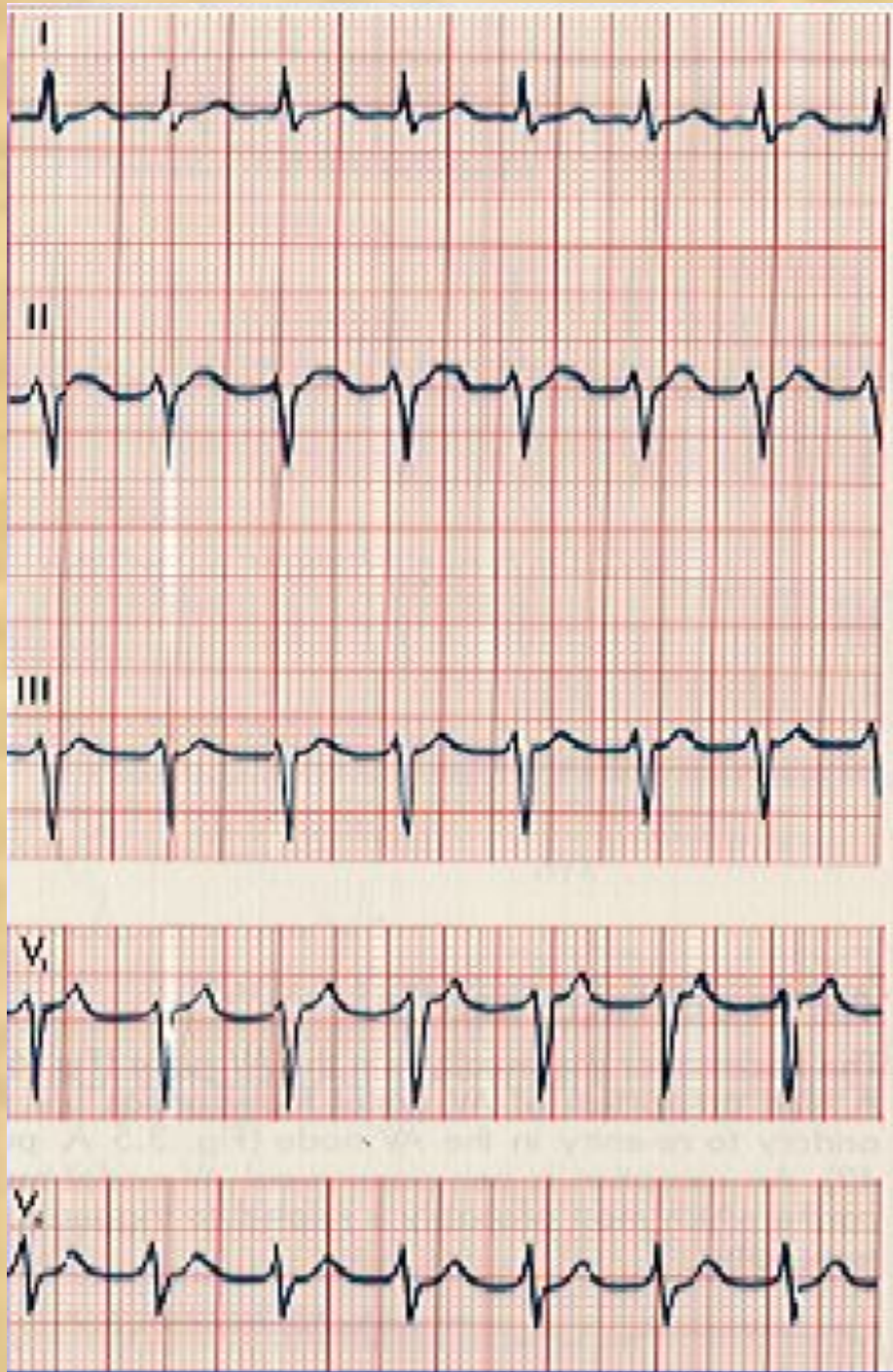
# Нарушения ритма

- Тахикардия - 3 или более последовательных сердечных цикла с частотой, превышающей 100 в мин
- Пароксизм - тахикардия с отчетливым началом и концом
- Устойчивая тахикардия: продолжительность > 30 с

# Вид тахикардии:

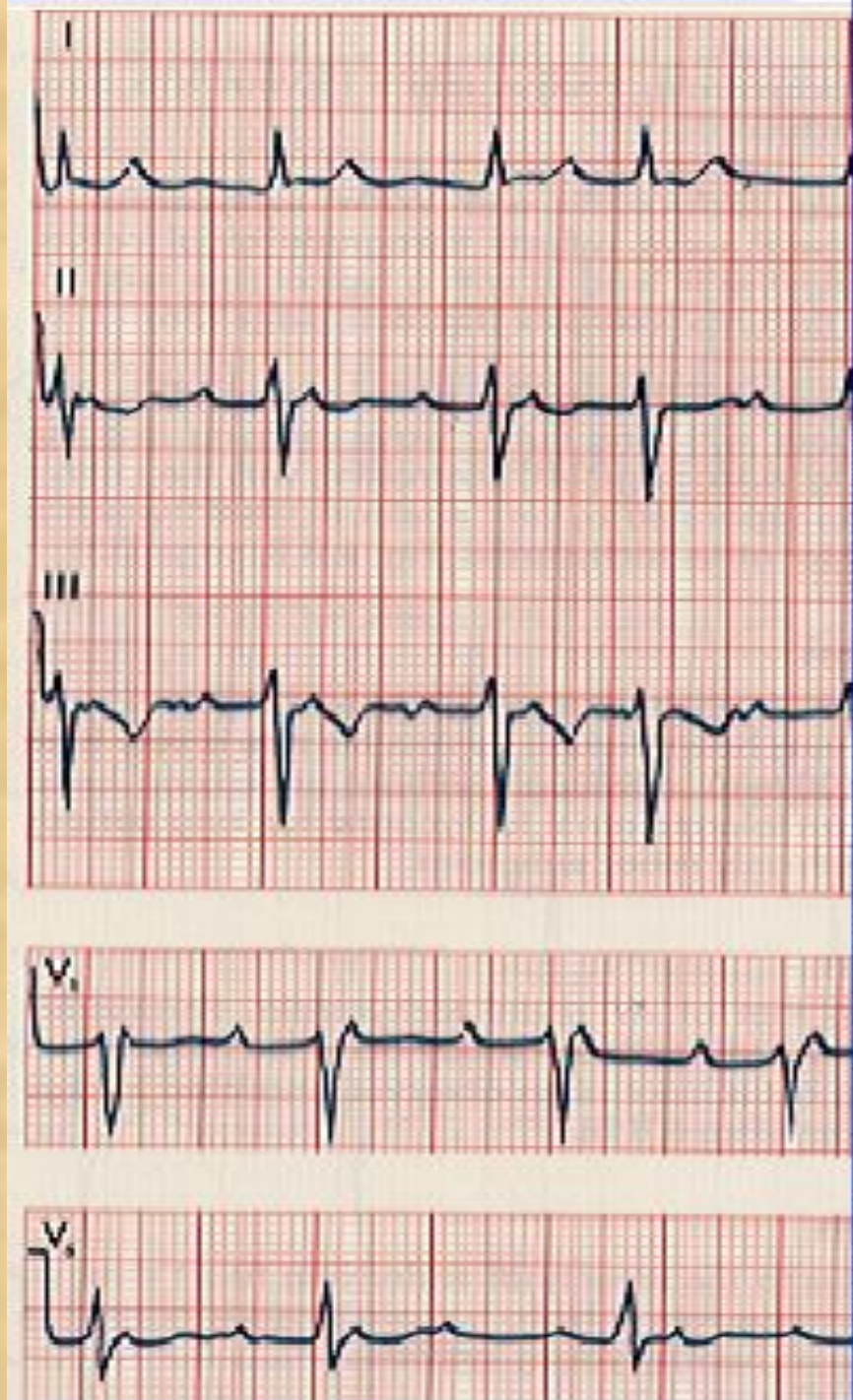

- A.** Синусовая
- B.** Предсердная
- C.** Фибрилляция предсердий
- D.** Атрио-  
вентрикулярная
- E.** Желудочковая



## Вид тахикардии:

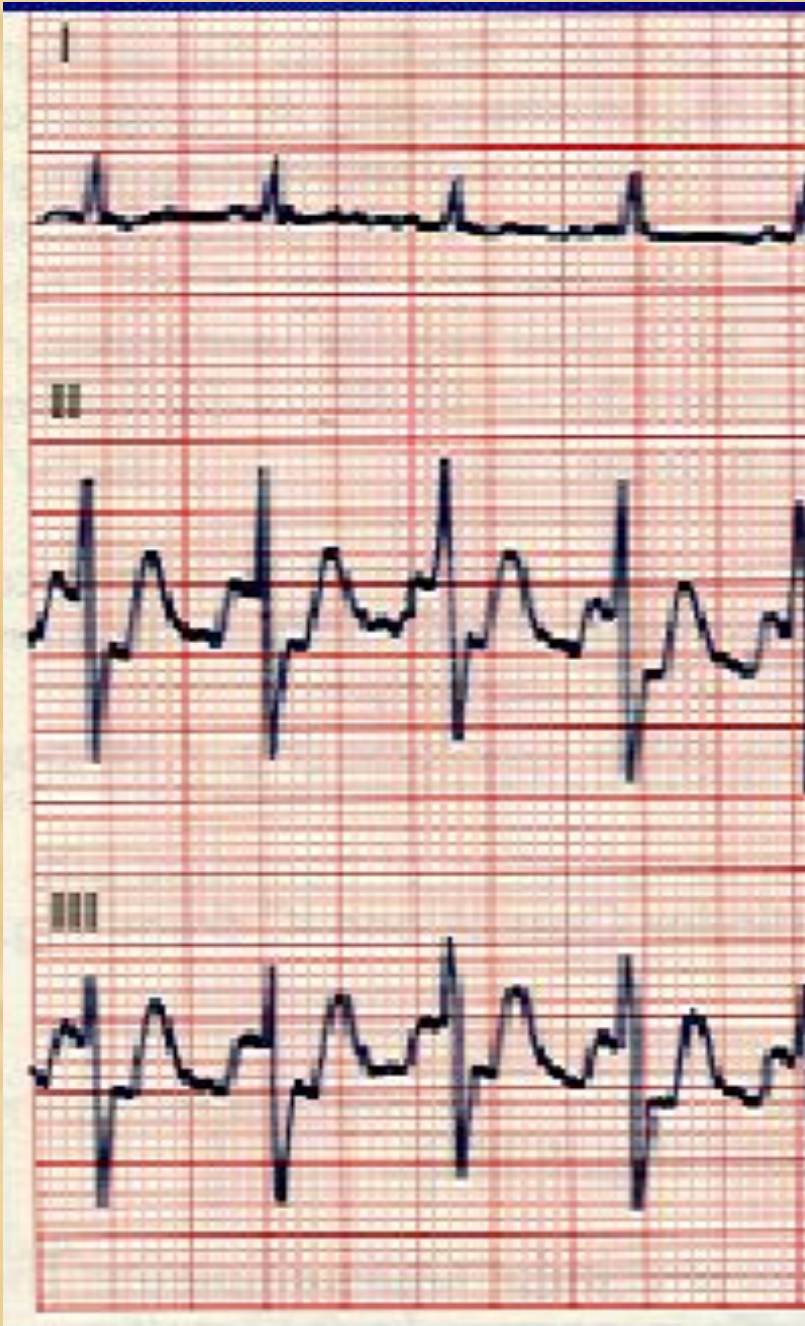
- A.** Синусовая
- B.** Предсердная
- C.** Фибрилляция предсердий
- D.** Атрио-  
вентрикулярная
- E.** Желудочковая



## Вид тахикардии:

- A.** Синусовая
- B.** Предсердная
- C.** Фибрилляция предсердий
- D.** Атрио-вентрикулярная
- E.** Желудочковая

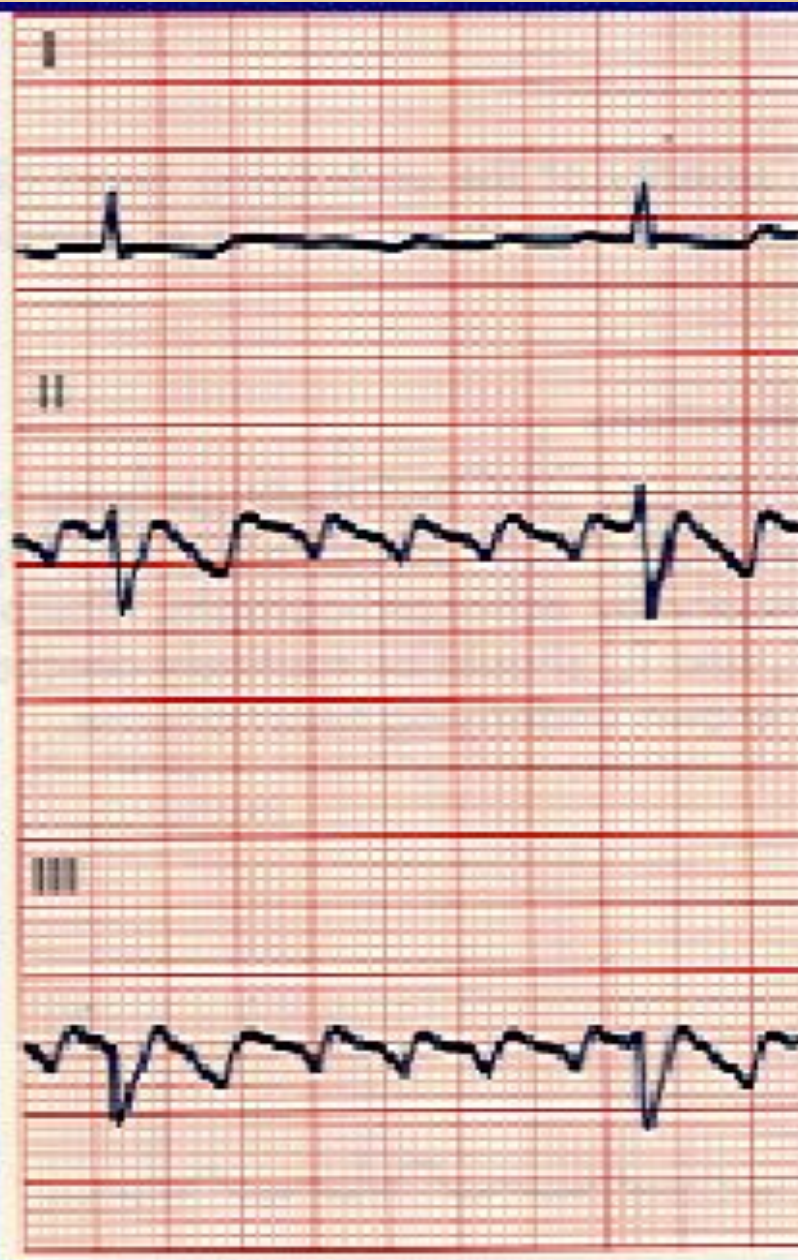# Вид тахикардии:

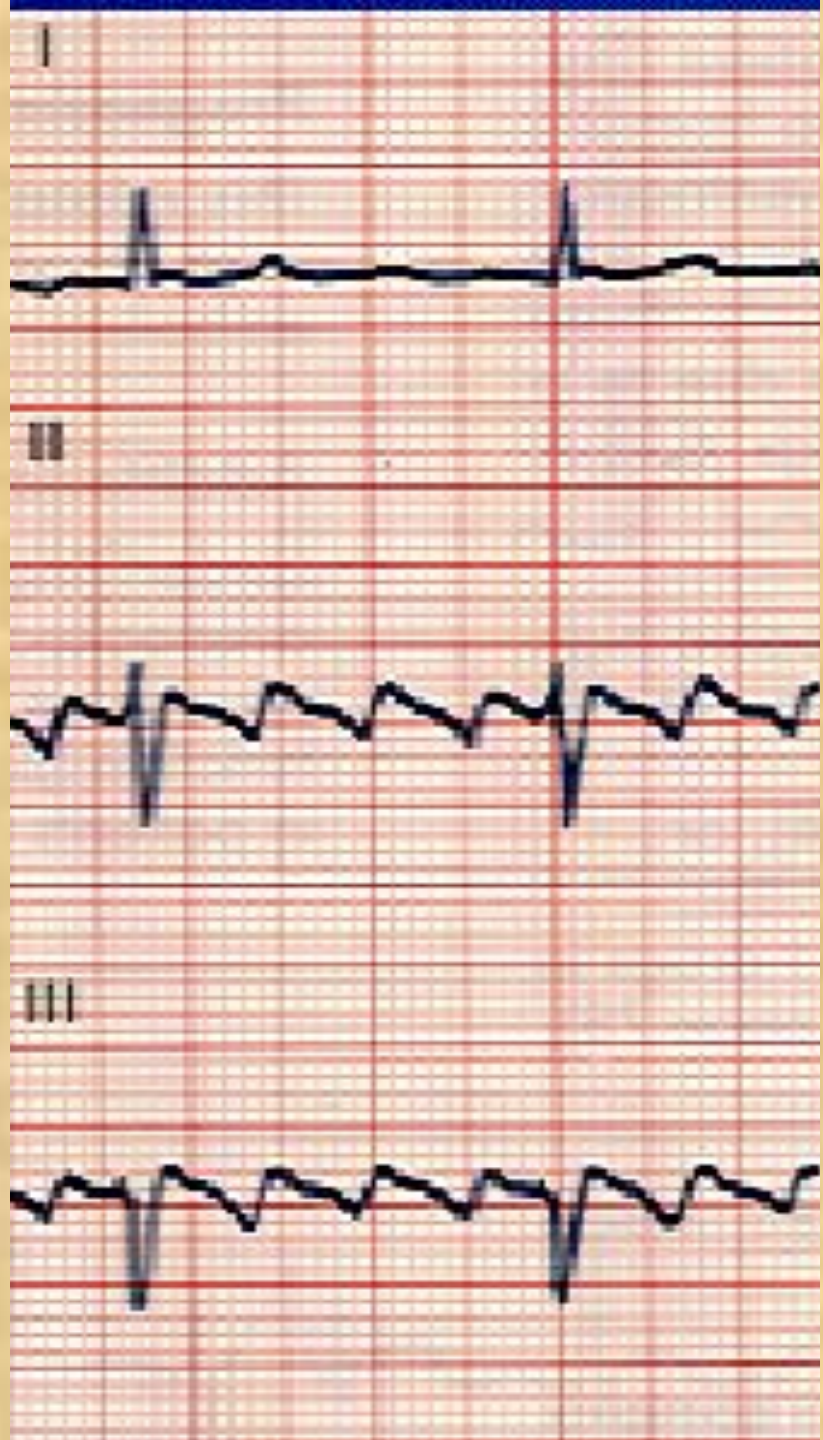

- A. Синусовая
- B. Предсердная
- C. Фибрилляция предсердий
- D. Атрио-  
вентрикулярная
- E. Желудочковая

# Вид тахикардии:

- A. Синусовая
- B. Предсердная
- C. Фибрилляция предсердий
- D. Атрио-  
вентрикулярная
- E. Желудочковая

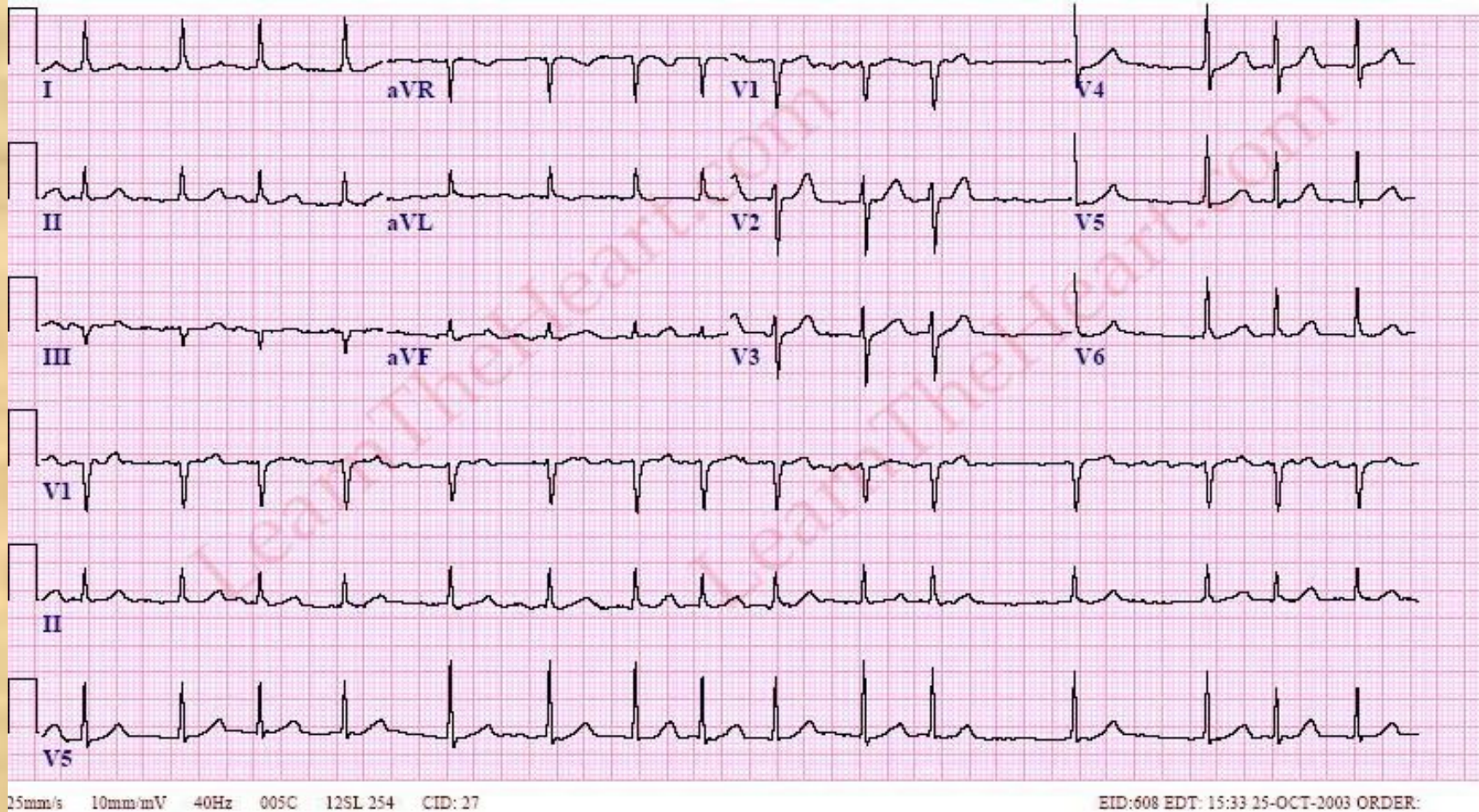




## Вид тахикардии:

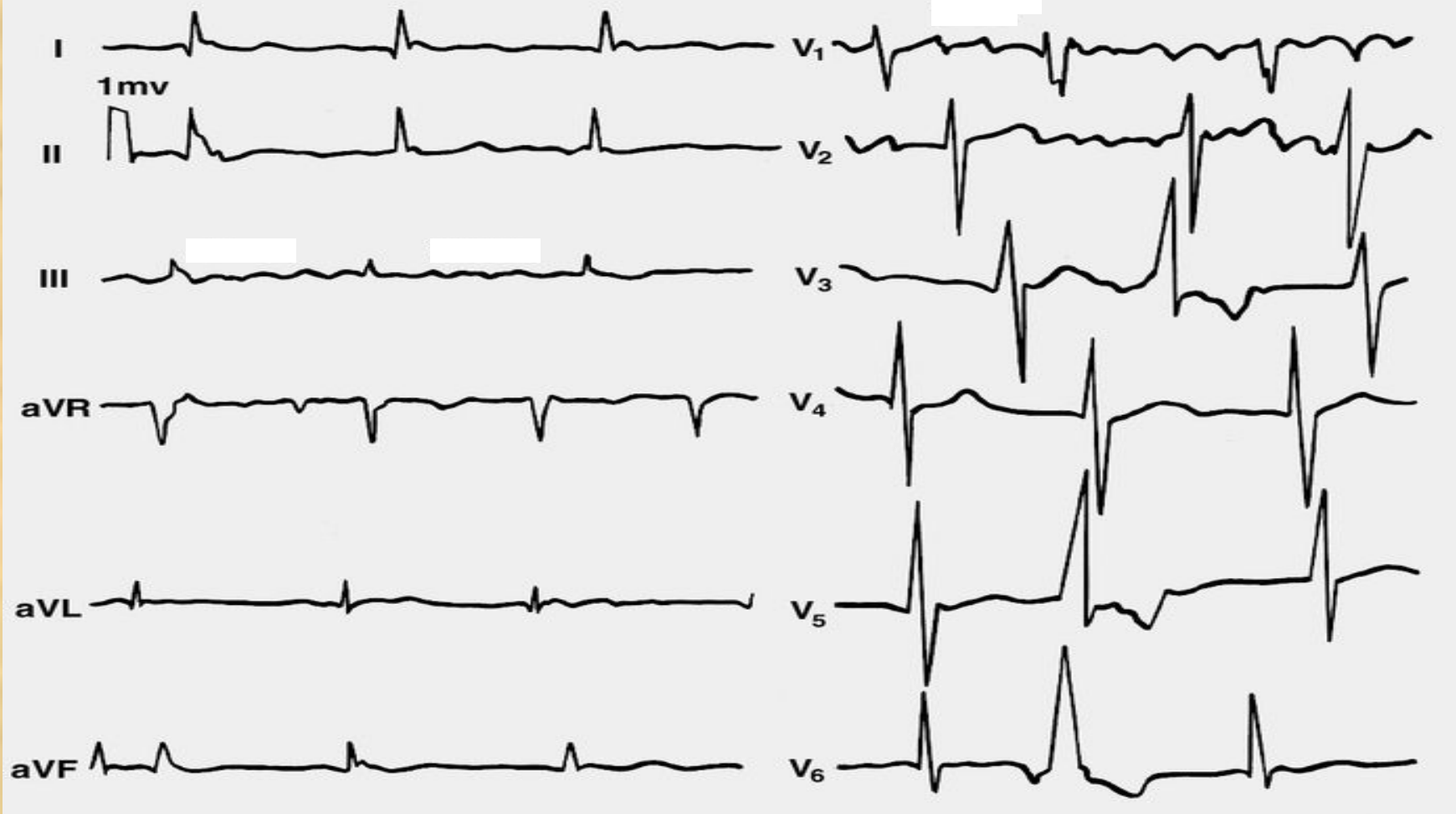
- A. Синусовая
- B. Предсердная
- C. Фибрилляция предсердий
- D. Атрио-  
вентрикулярная
- E. Желудочковая





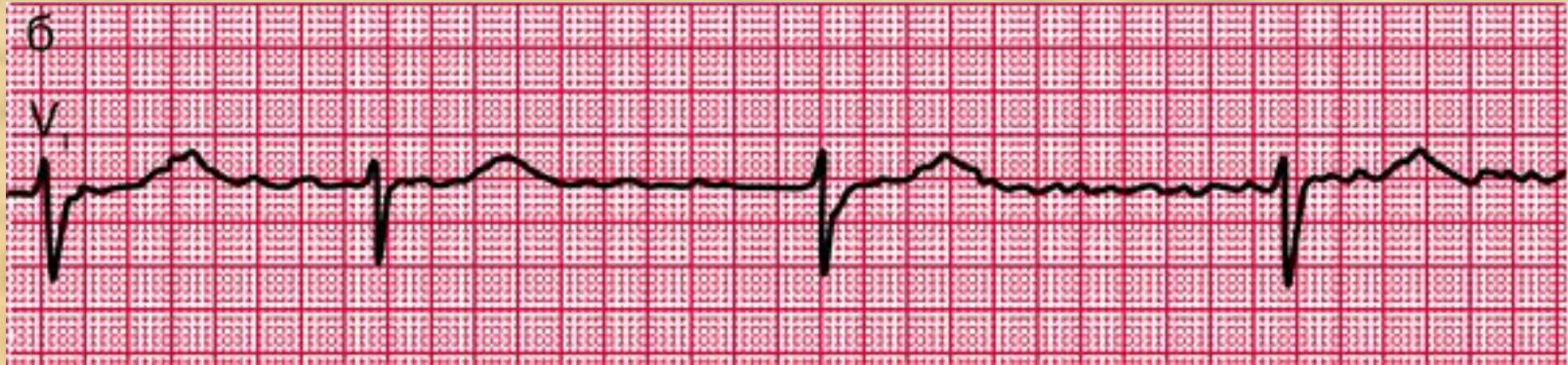Вид тахикардии:

- A. Синусовая
- B. Предсердная
- C. Фибрилляция предсердий
- D. Атрио-вентрикулярная
- E. Желудочковая



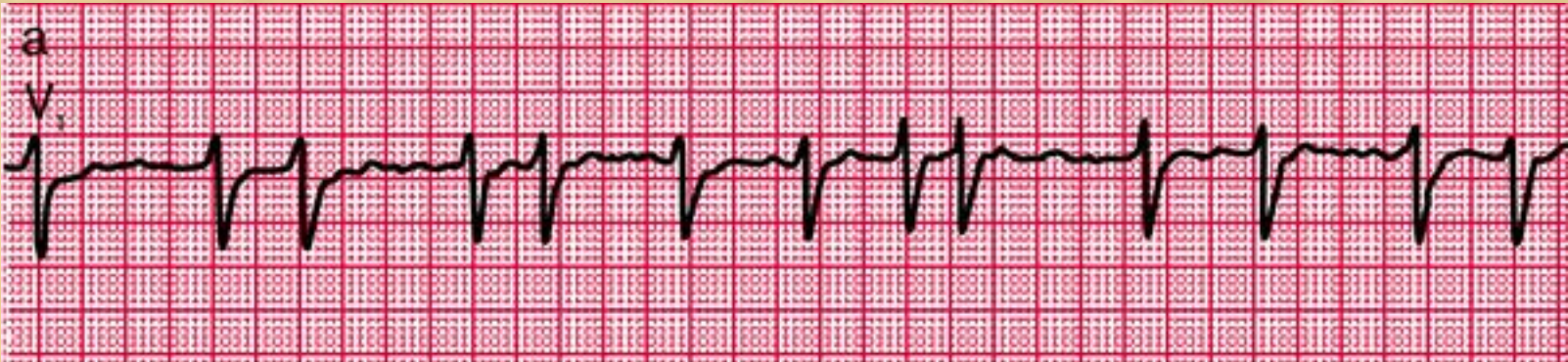
Вид тахикардии:

- A. Синусовая
- B. Предсердная
- C. Фибрилляция предсердий
- D. Атрио-вентрикулярная
- E. Желудочковая



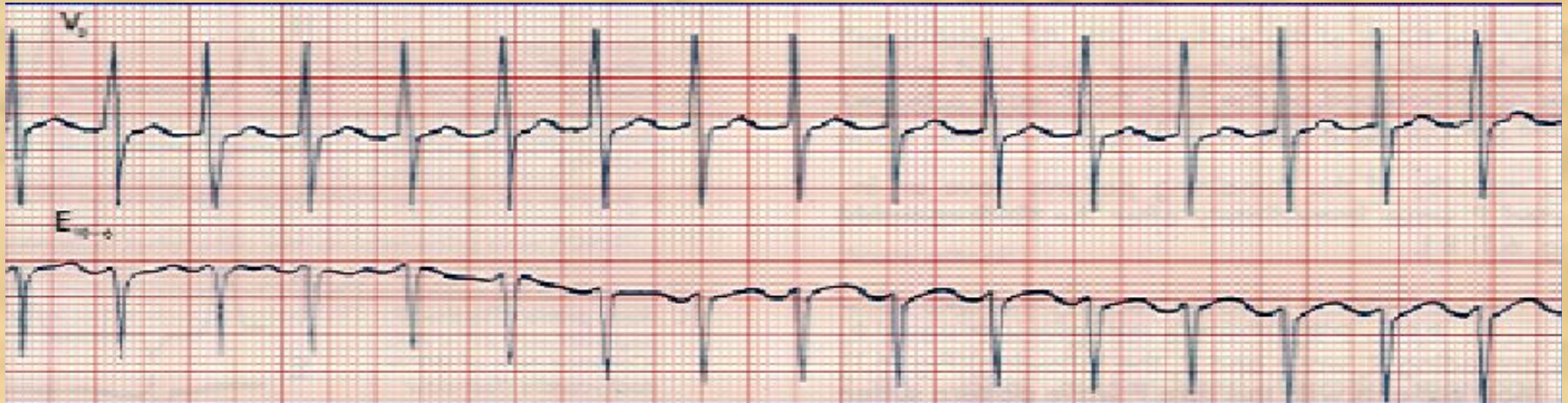## Вид тахикардии:

- A. Синусовая
- B. Предсердная
- C. Фибрилляция предсердий
- D. Атрио-вентрикулярная
- E. Желудочковая



## Вид тахикардии:

- A. Синусовая
- B. Предсердная
- C. Фибрилляция предсердий
- D. Атрио- вентрикулярная
- E. Желудочковая

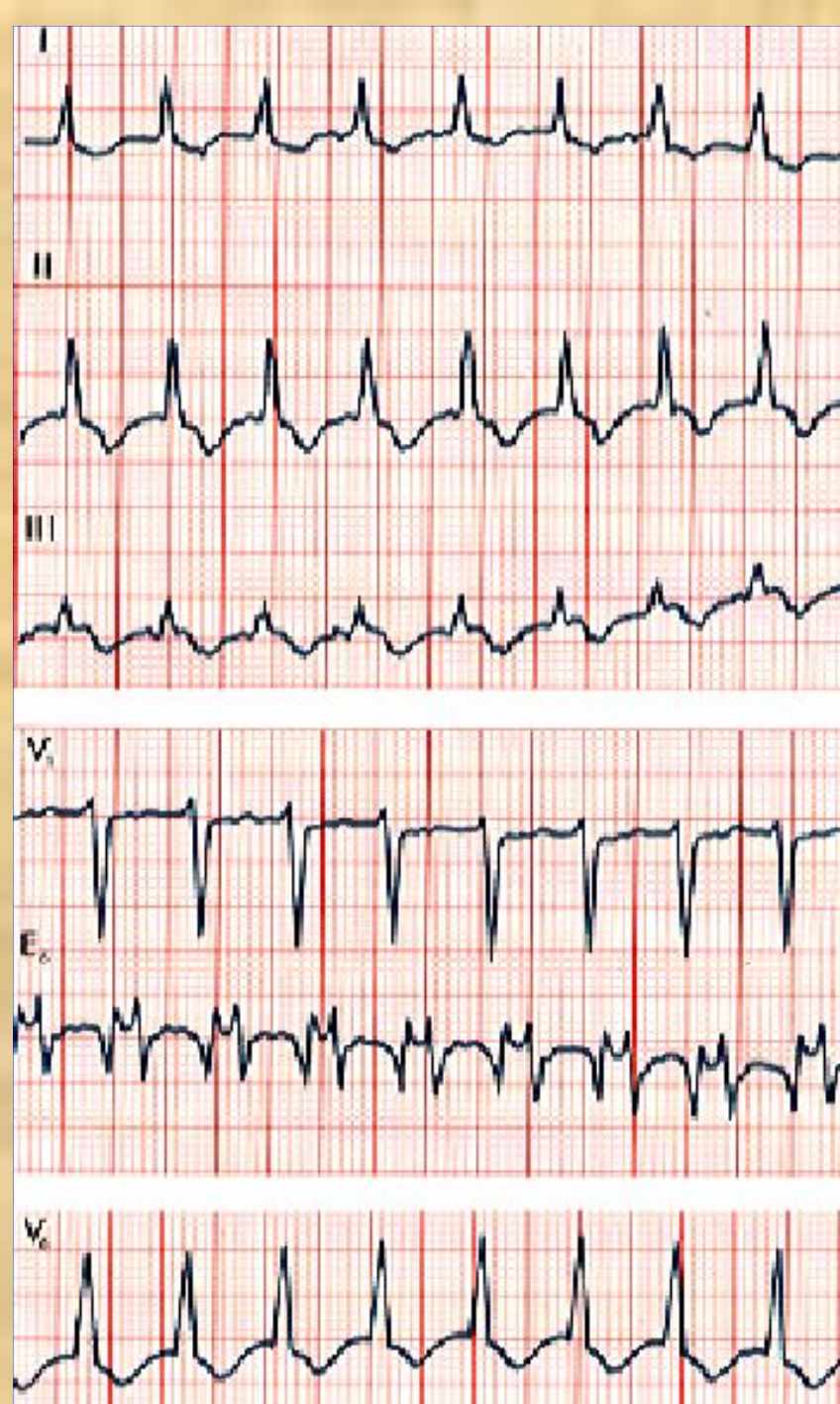


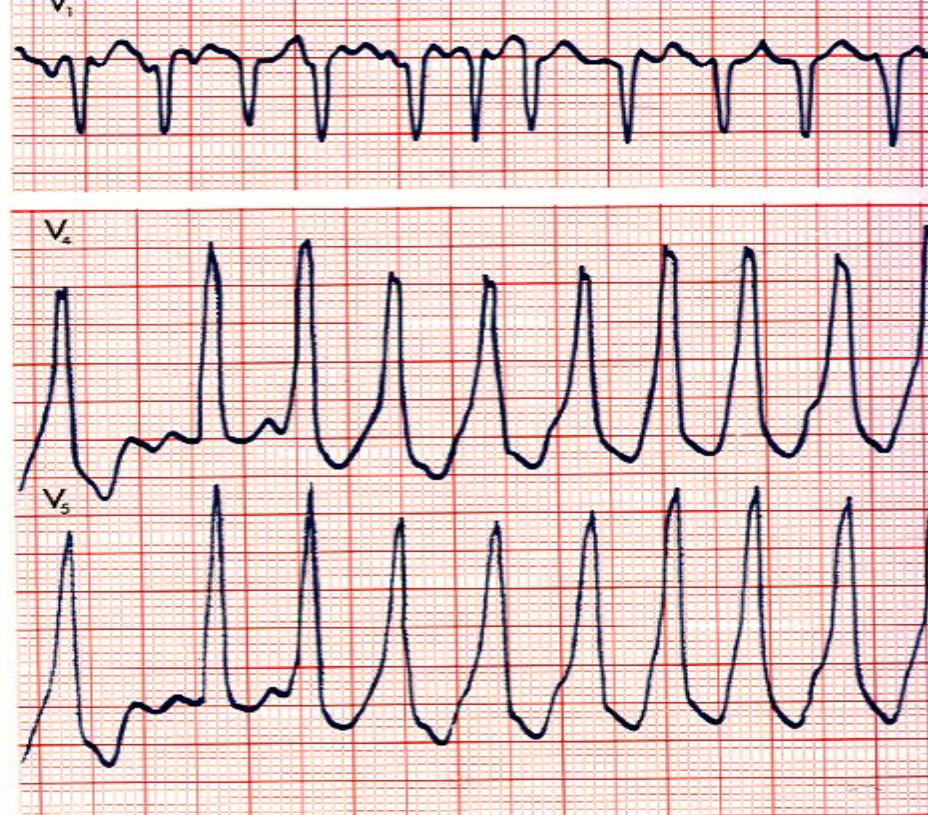
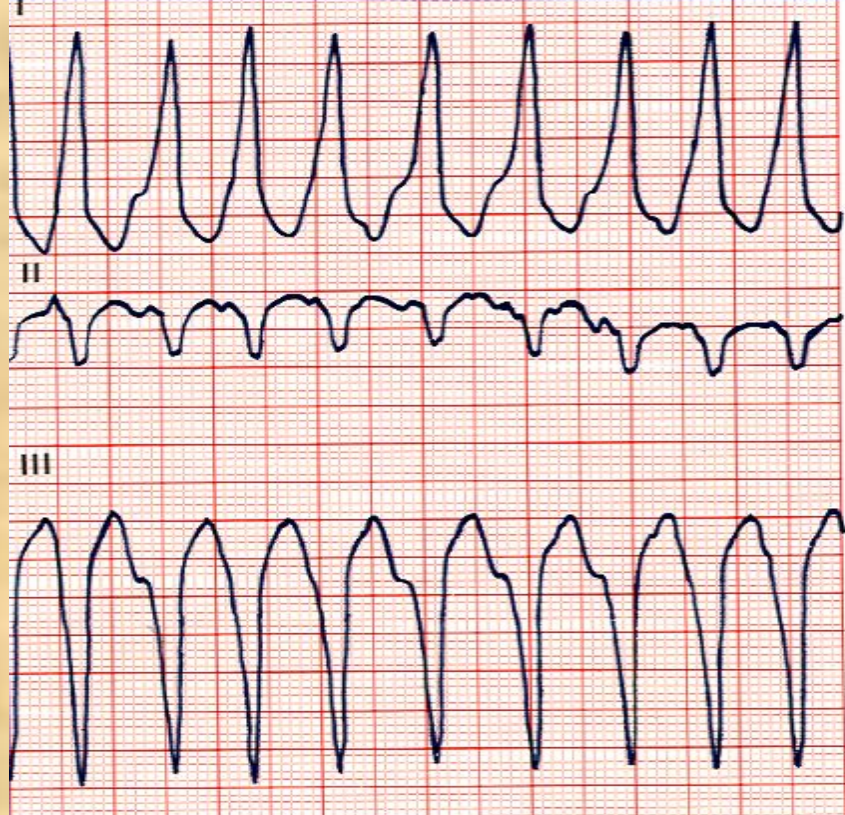
## Вид тахикардии:

- A. Синусовая
- B. Предсердная
- C. Фибрилляция предсердий
- D. Атрио- вентрикулярная
- E. Желудочковая

# Вид тахикардии:

- A.** Синусовая
- B.** Предсердная
- C.** Фибрилляция предсердий
- D.** Атрио-  
вентрикулярная
- E.** Желудочковая

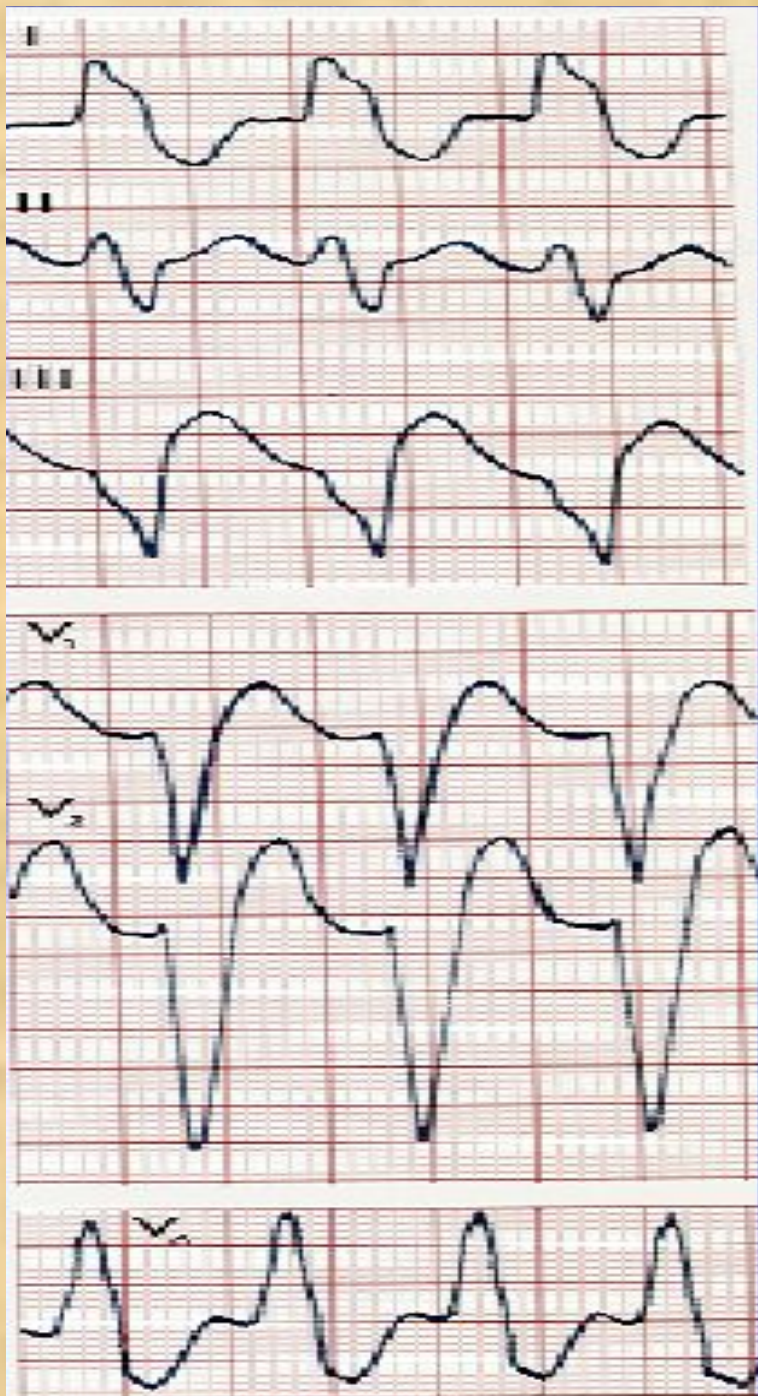




180-220 / мин

Вид тахикардии:

- A. Синусовая
- B. Предсердная
- C. Фибрилляция предсердий
- D. Атрио-вентрикулярная
- E. Желудочковая

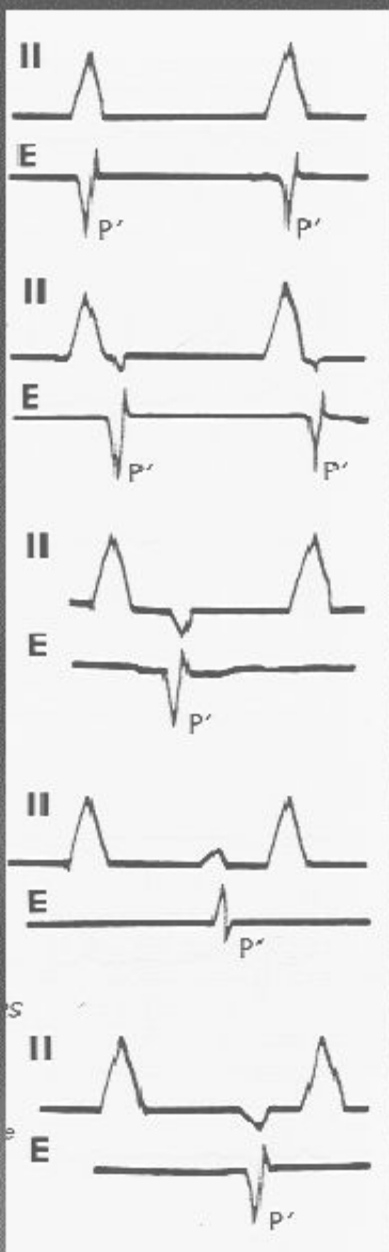


# Вид тахикардии:

- A.** Синусовая
- B.** Предсердная
- C.** Фибрилляция предсердий
- D.** Атрио-вентрикулярная
- E.** Желудочковая



# Дифференциальный диагноз наджелудочковых тахикардий



**P' скрыт в комплексе QRS**

➔ **АВ-узловая тахикардия**

**Ретроградный инвертированный P' после QRS**

➔ **АВ-узловая или ортодромная тахикардия**

**Ретроградный инвертированный P' ,  $RP' < P'R$**

➔ **Ортодромная тахикардия**

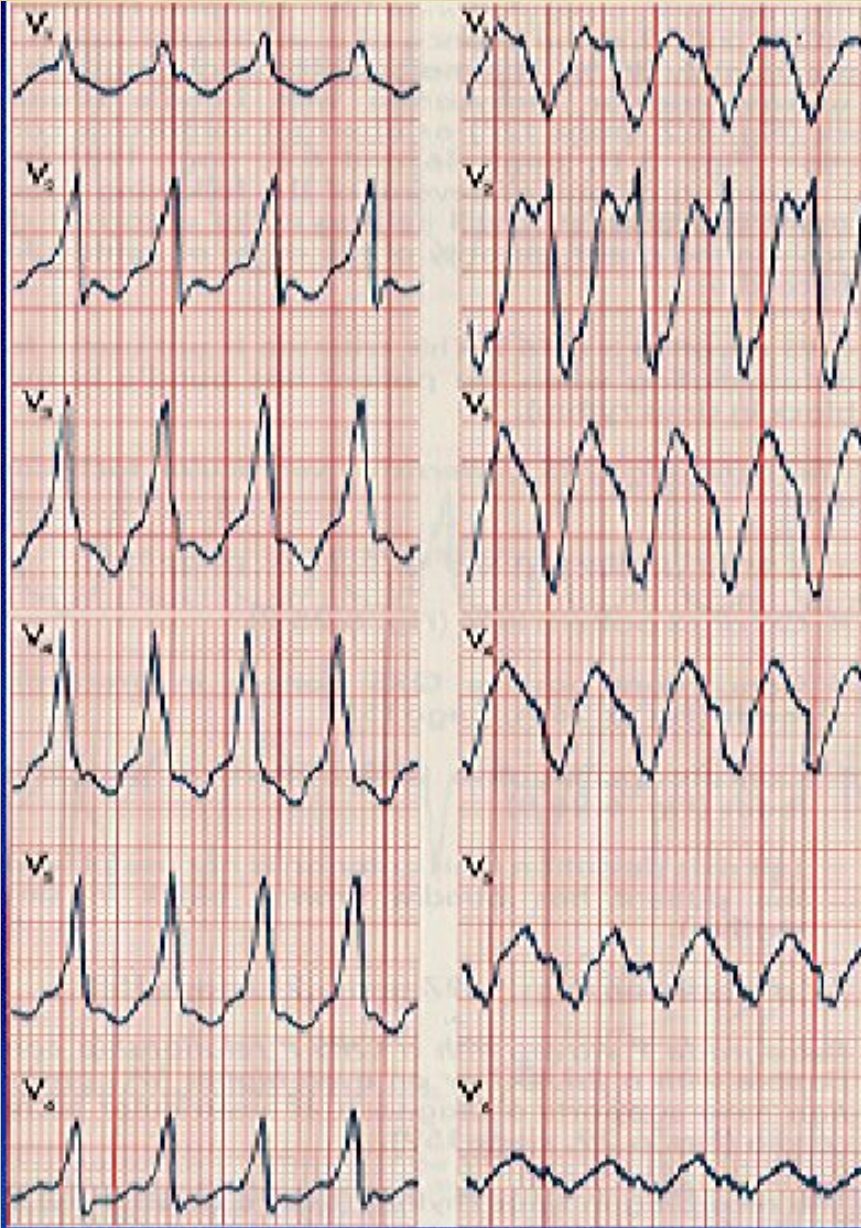
**Измененный или неизмененный P' предшествует QRS,**

➔ **Предсердная или сино-атриальная тахикардия**

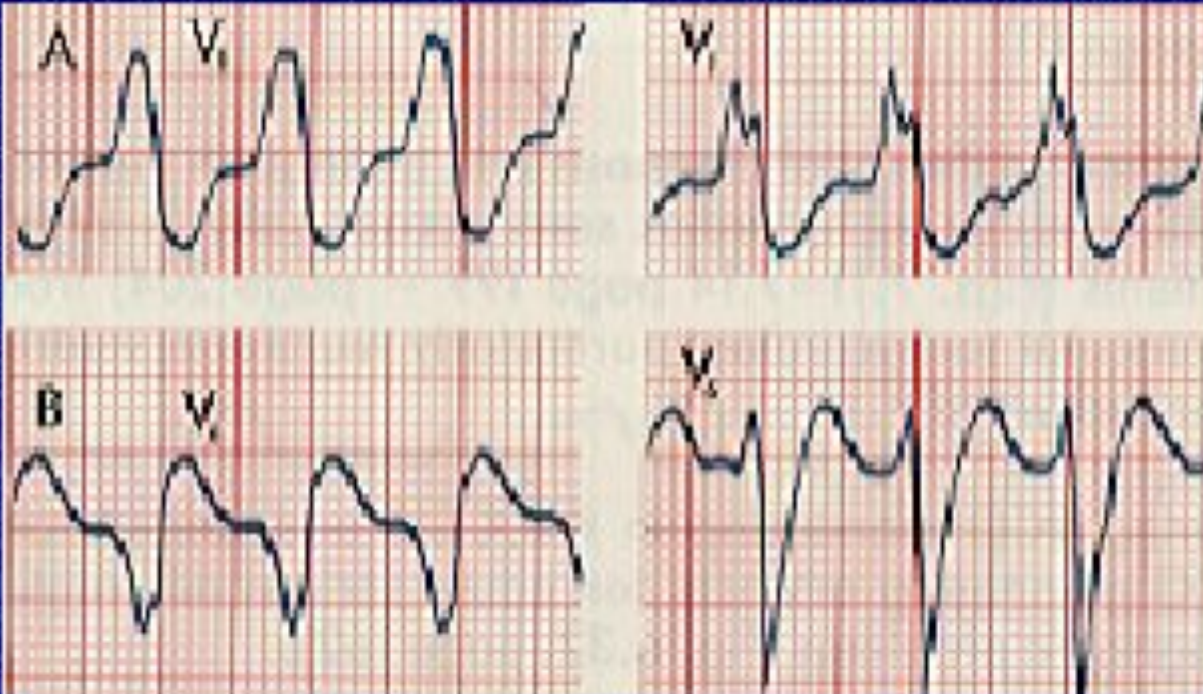
**Ретроградный инвертированный P' предшествует QRS  $RP' > P'R$**

➔ **Ортодромная или «fast-slow» АВ-узловая тахикардия (редко)**

# Вид тахикардии:



- A.** Синусовая
- B.** Предсердная
- C.** Фибрилляция предсердий
- D.** Атрио-  
вентрикулярная
- E.** Желудочковая

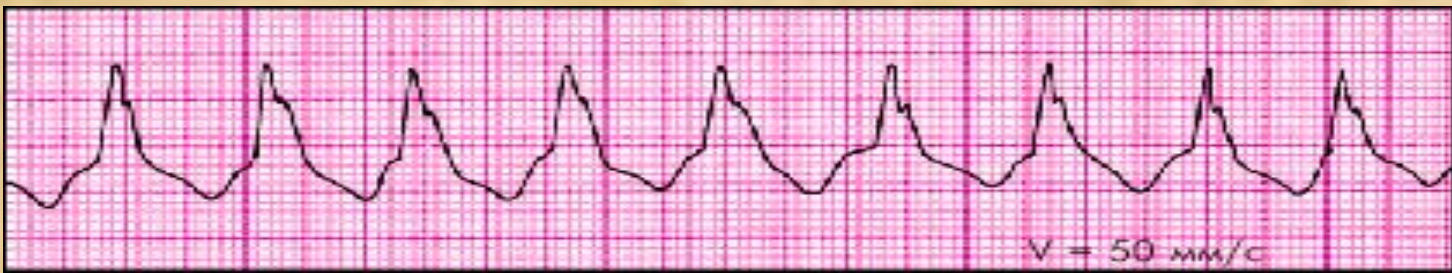
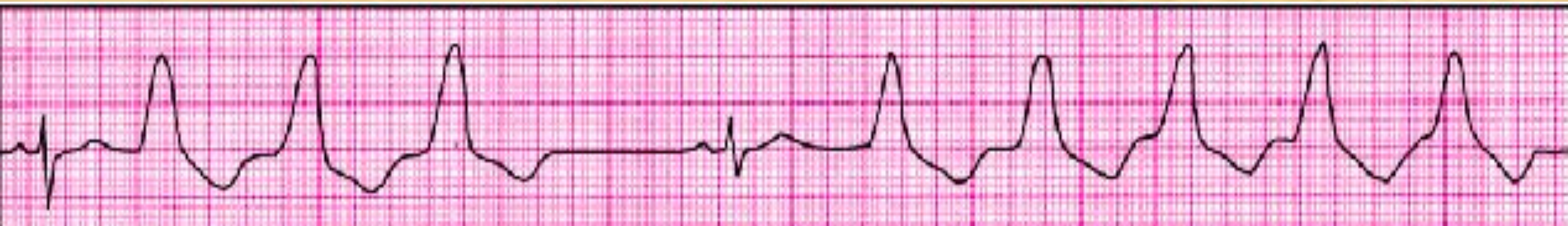
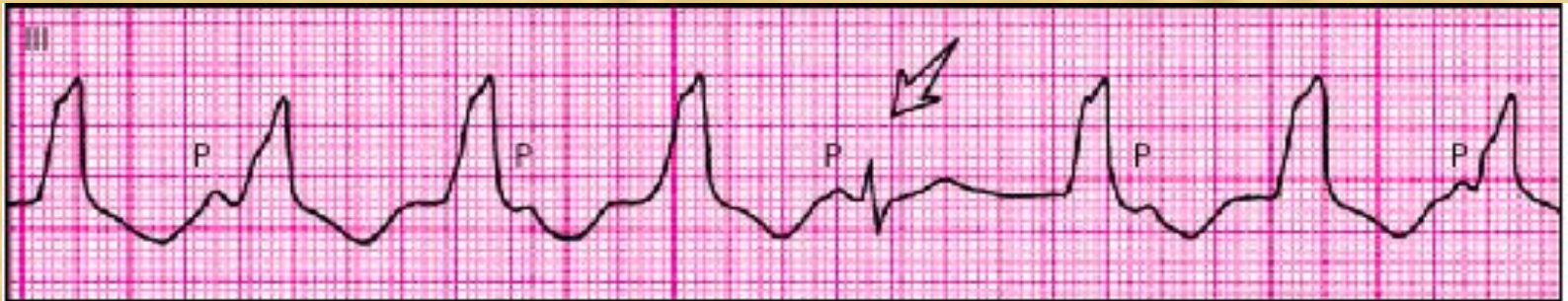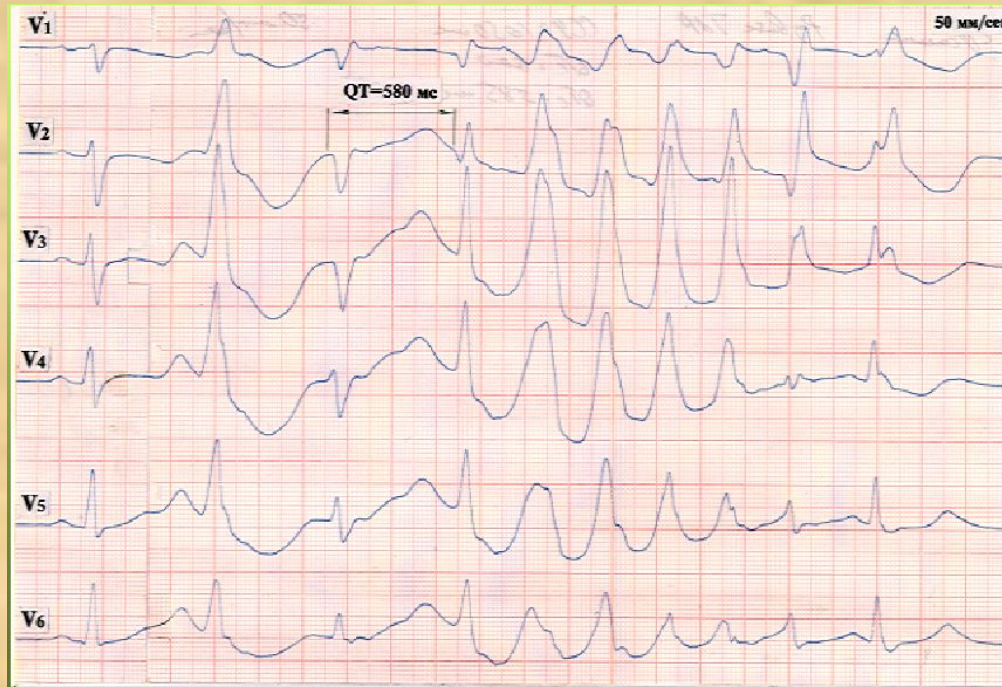## Вид тахикардии:

- A. Синусовая
- B. Предсердная
- C. Фибрилляция предсердий
- D. Атрио- вентрикулярная
- E. Желудочковая

# Вид тахикардии:

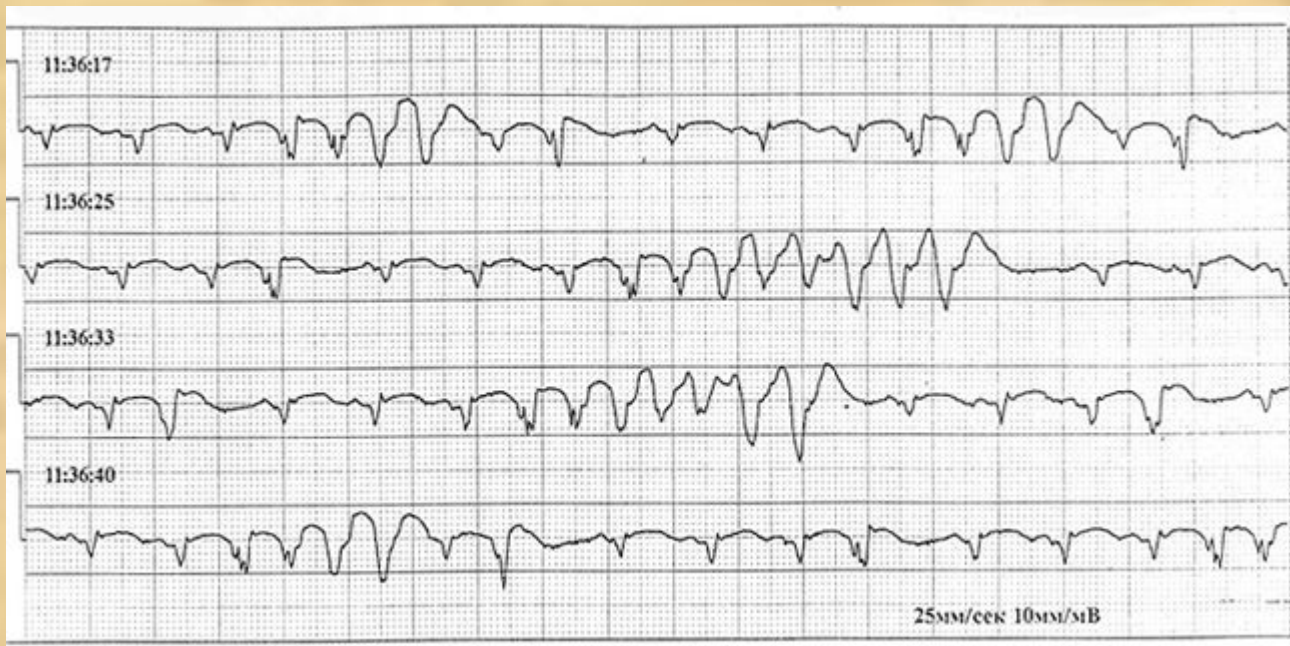
- A. Синусовая
- B. Предсердная
- C. Фибрилляция предсердий
- D. Атрио-вентрикулярная
- E. Желудочковая



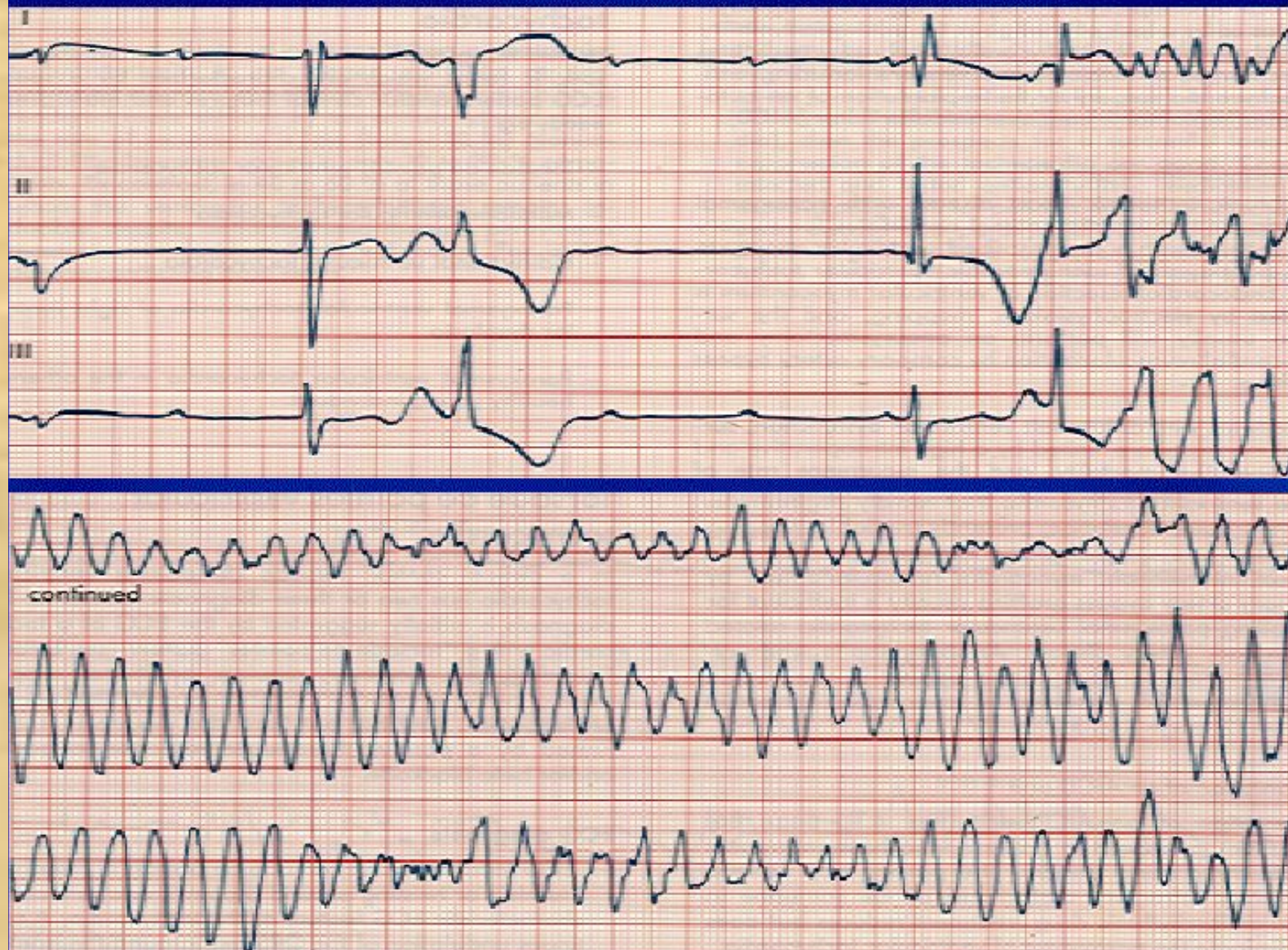


Желудочковая тахикардия  
типа пируэт

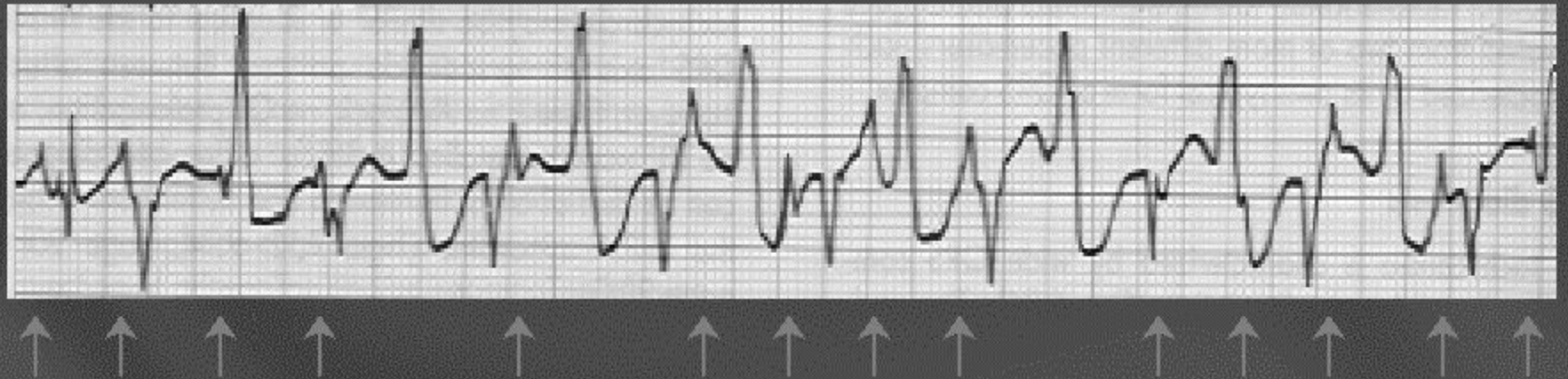
**Torsade de Pointes**



# Желудочковая тахикардия Torsade de Pointes.

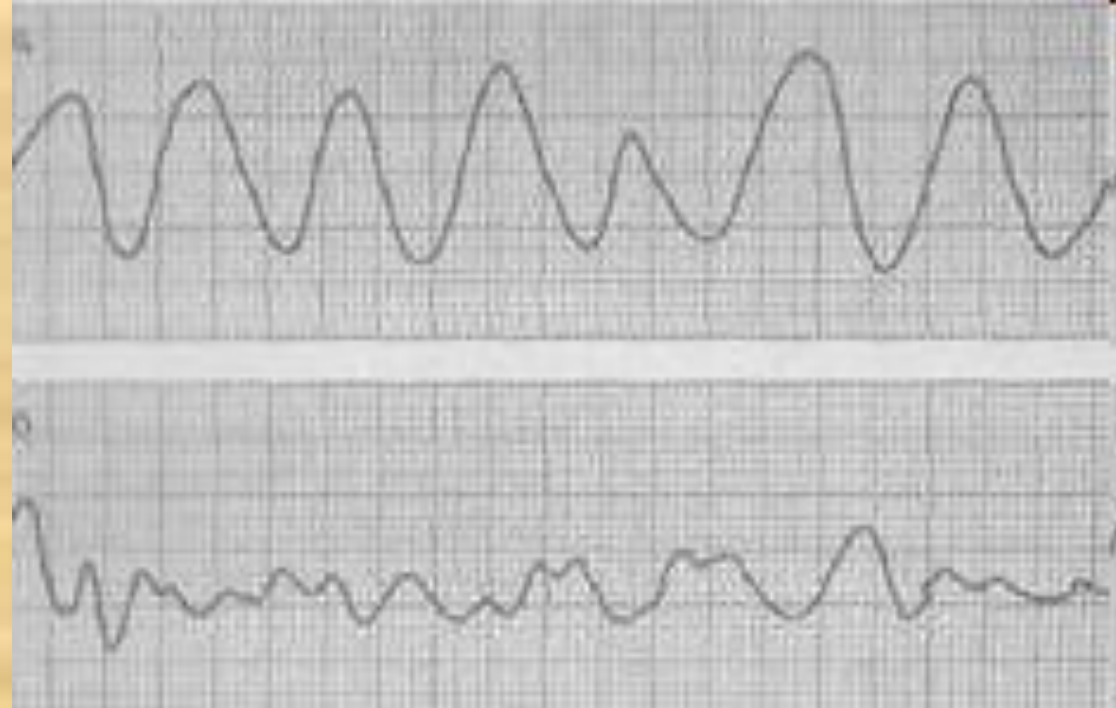

Полиморфная (двунаправленная)  
желудочковая тахикардия  
Дигиталисная интоксикация.



AV диссоциация. Ритм желудочков - 170/мин,  
предсердный ритм - 150/мин.

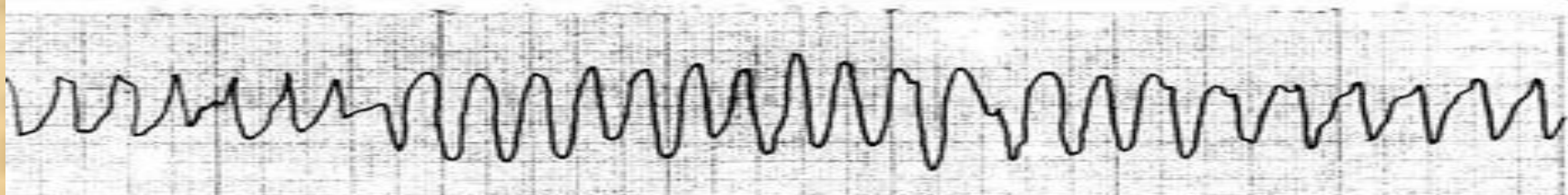
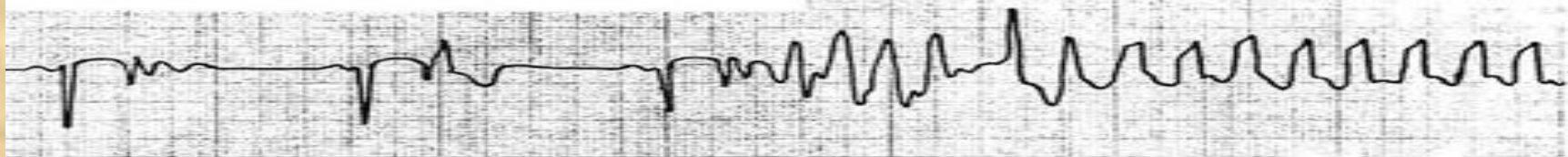
# Вид тахикардии:



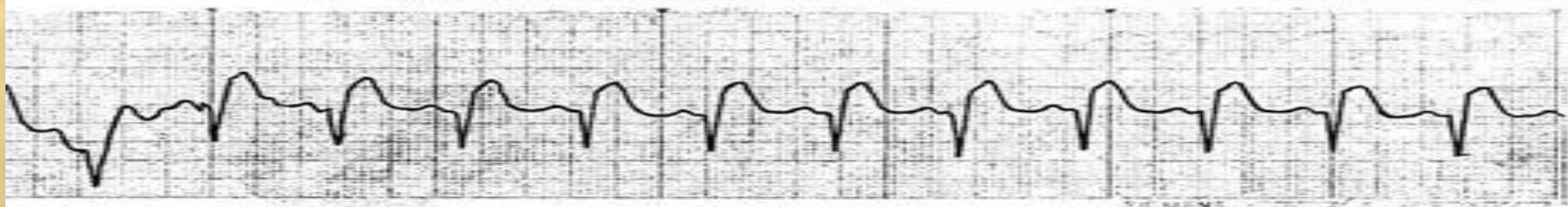
- A. Синусовая
- B. Предсердная
- C. Фибрилляция предсердий
- D. Атрио-вентрикулярная
- E. Желудочковая
- F. Фибрилляция желудочков



Интервал сцепления 280, 240 мс

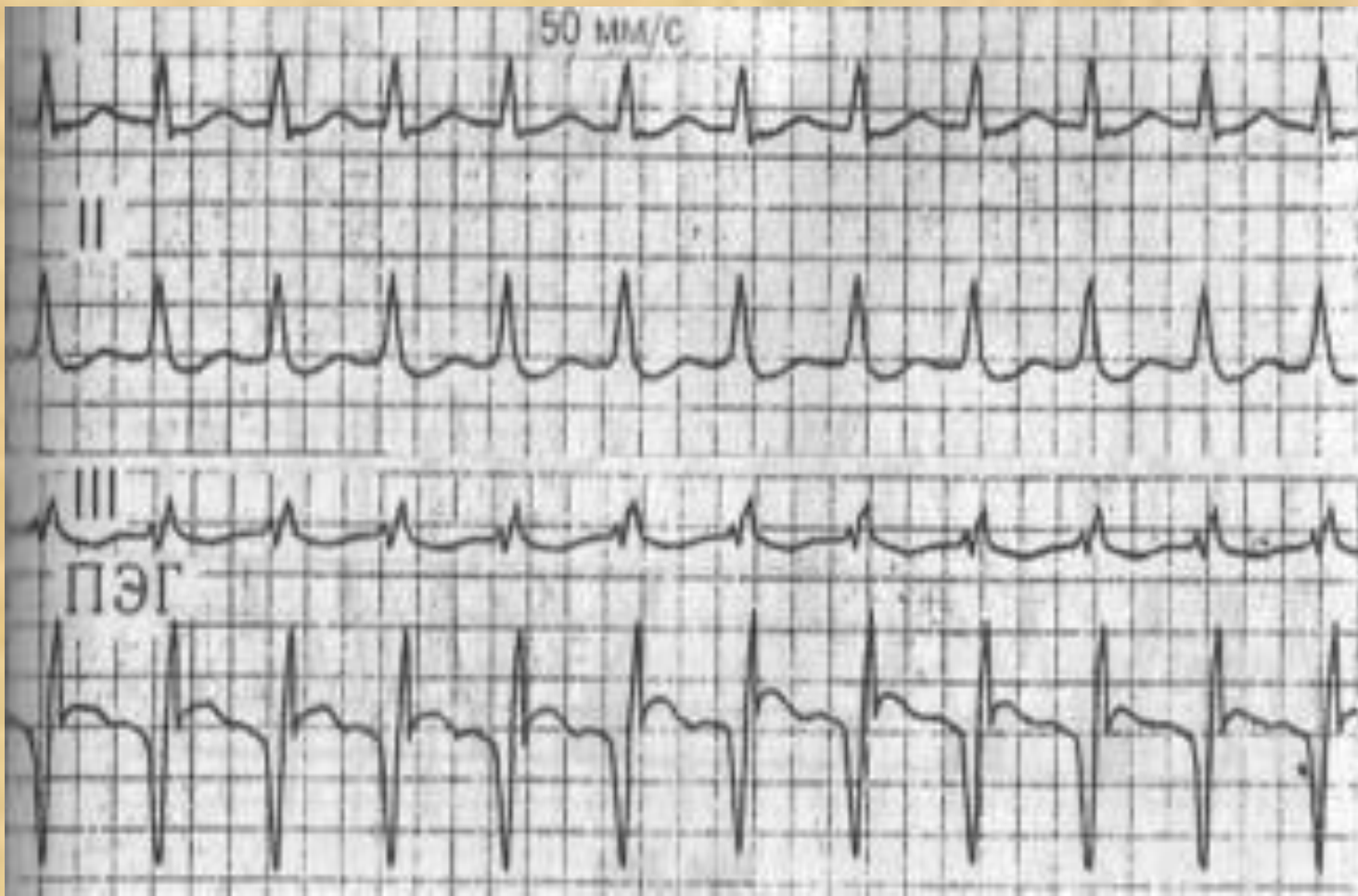


Дифибрилляция 200 Дж



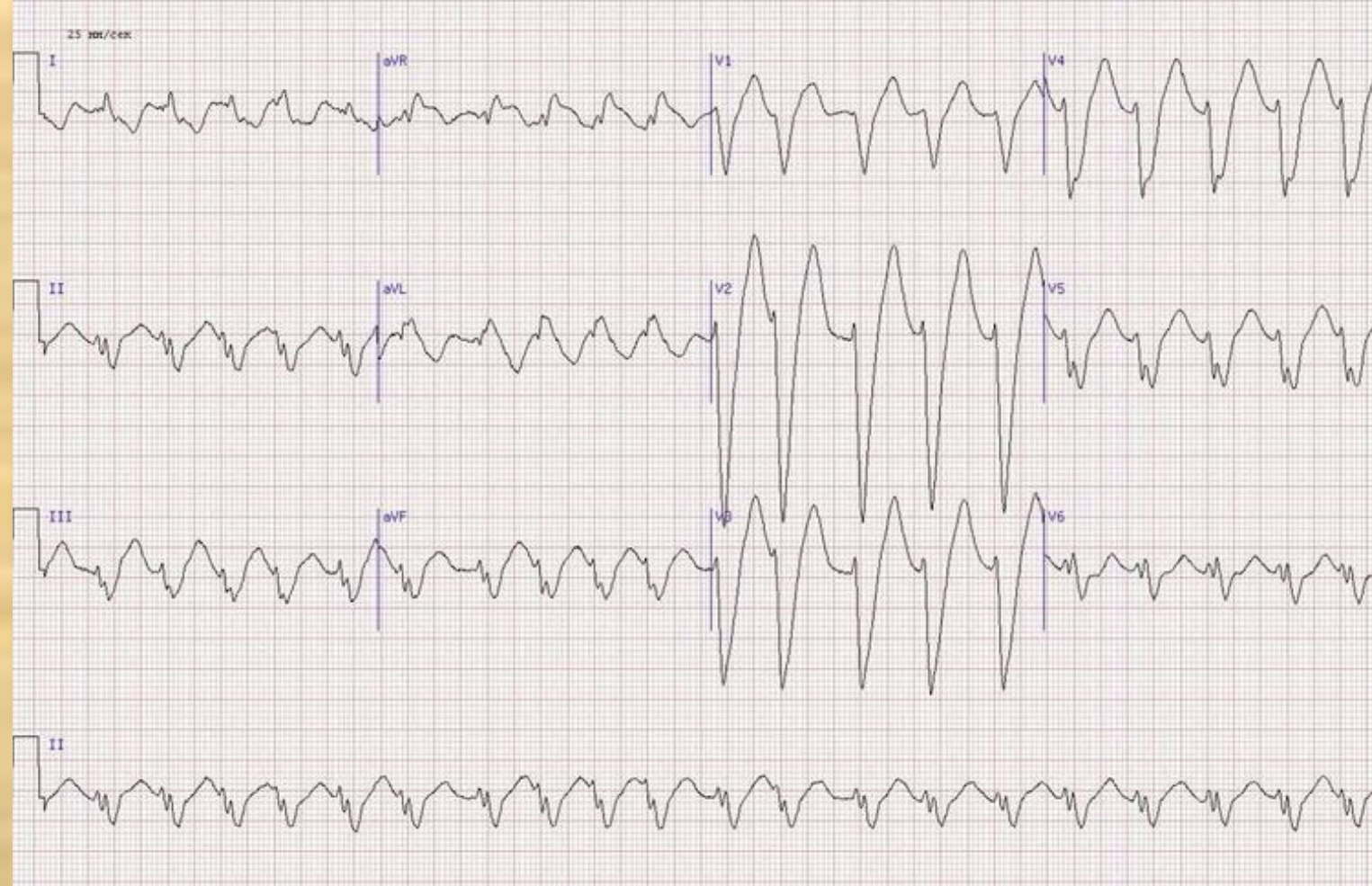Вид тахикардии:

- A. Синусовая
- B. Предсердная
- C. Фибрилляция предсердий
- D. Атрио-вентрикулярная
- E. Желудочковая



## Вид тахикардии:

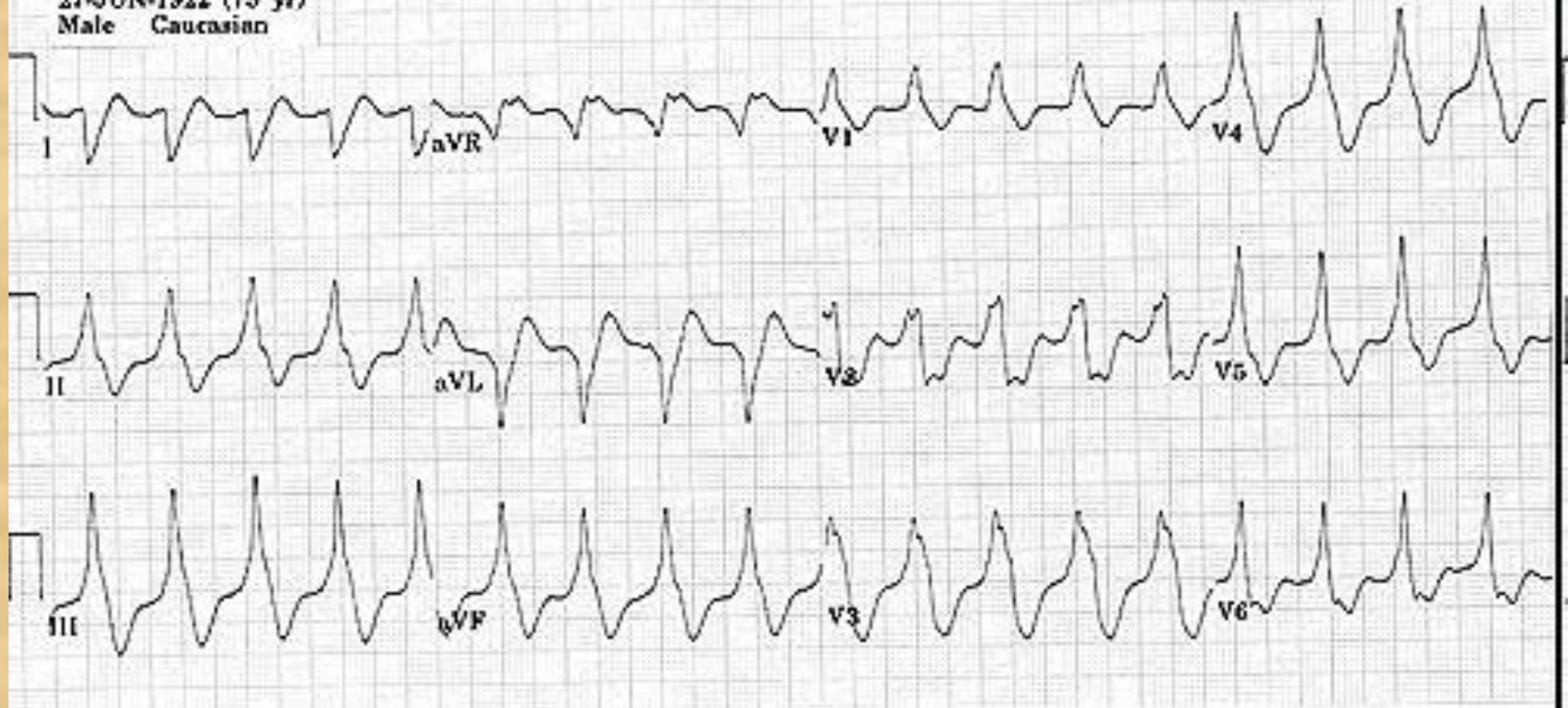
- A. Синусовая
- B. Предсердная
- C. Фибрилляция предсердий
- D. Атрио-вентрикулярная
- E. Желудочковая



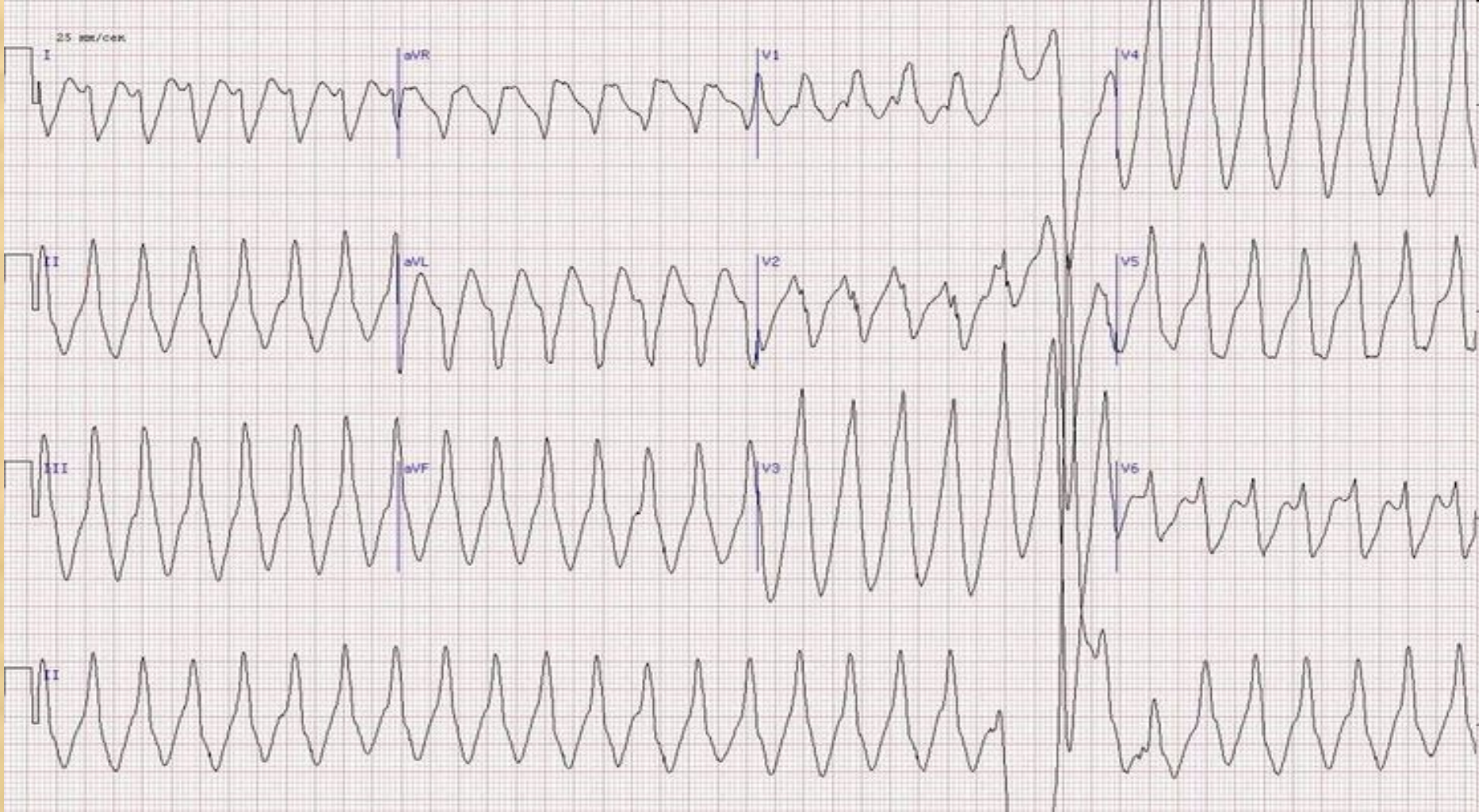## Вид тахикардии:

- A. Синусовая
- B. Предсердная
- C. Фибрилляция предсердий
- D. Атрио-вентрикулярная
- E. Желудочковая

27-JUN-1922 (75 yr)  
Male Caucasian



- Вид тахикардии:**
- A.** Синусовая
  - B.** Предсердная
  - C.** Фибрилляция предсердий
  - D.** Атрио-вентрикулярная
  - E.** Желудочковая



Вид тахикардии:

- A. Синусовая
- B. Предсердная
- C. Фибрилляция предсердий
- D. Атрио-вентрикулярная
- E. Желудочковая