
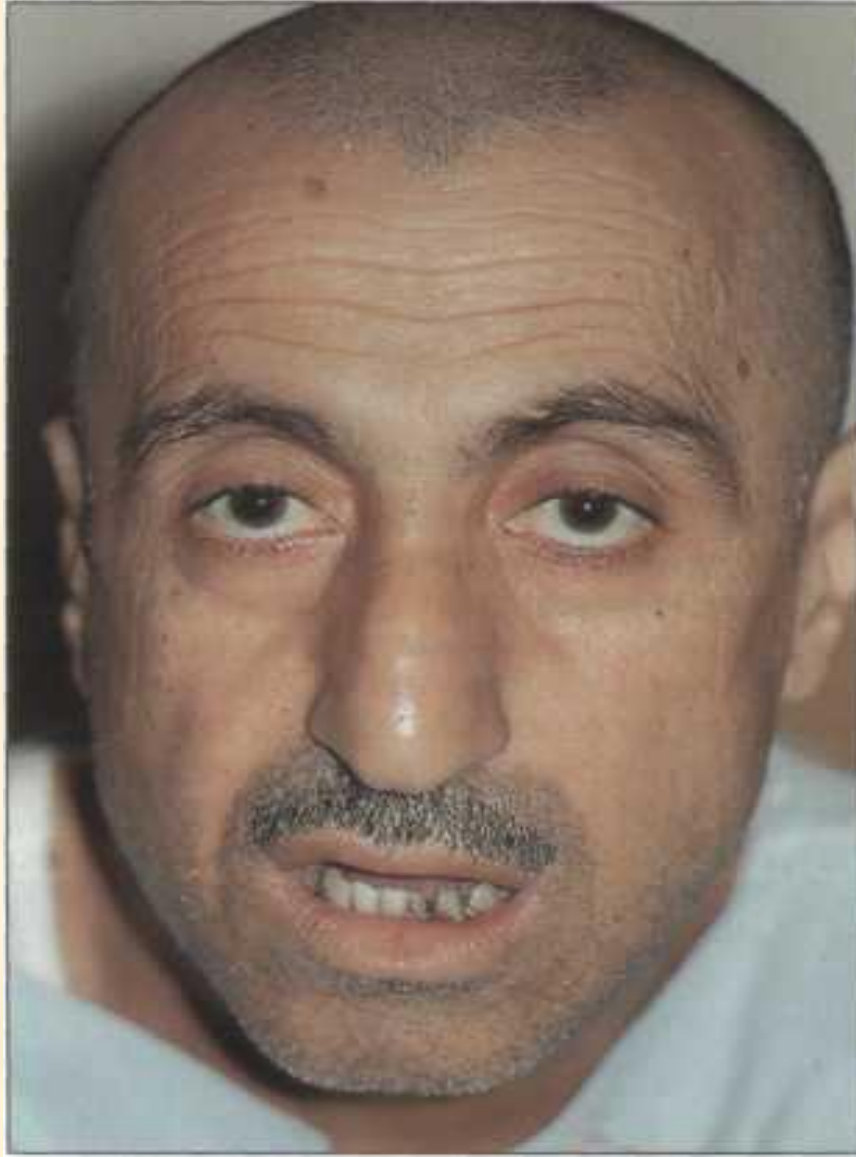


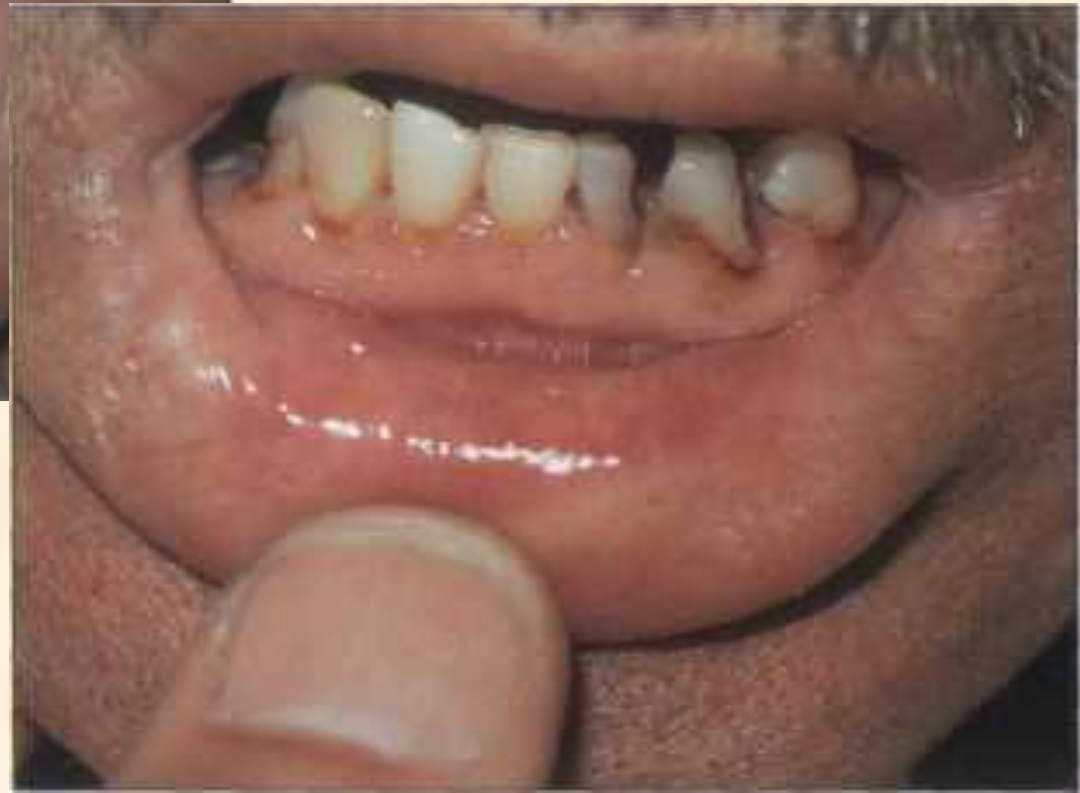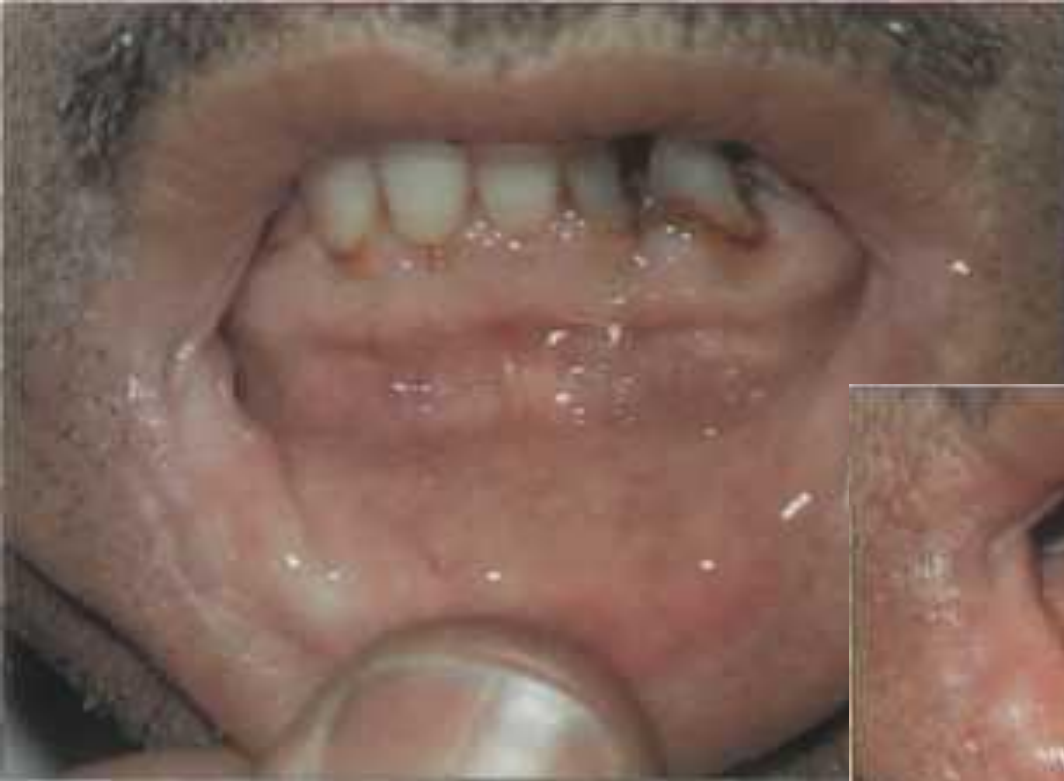*Наружный
осмотр*

Бледный араб



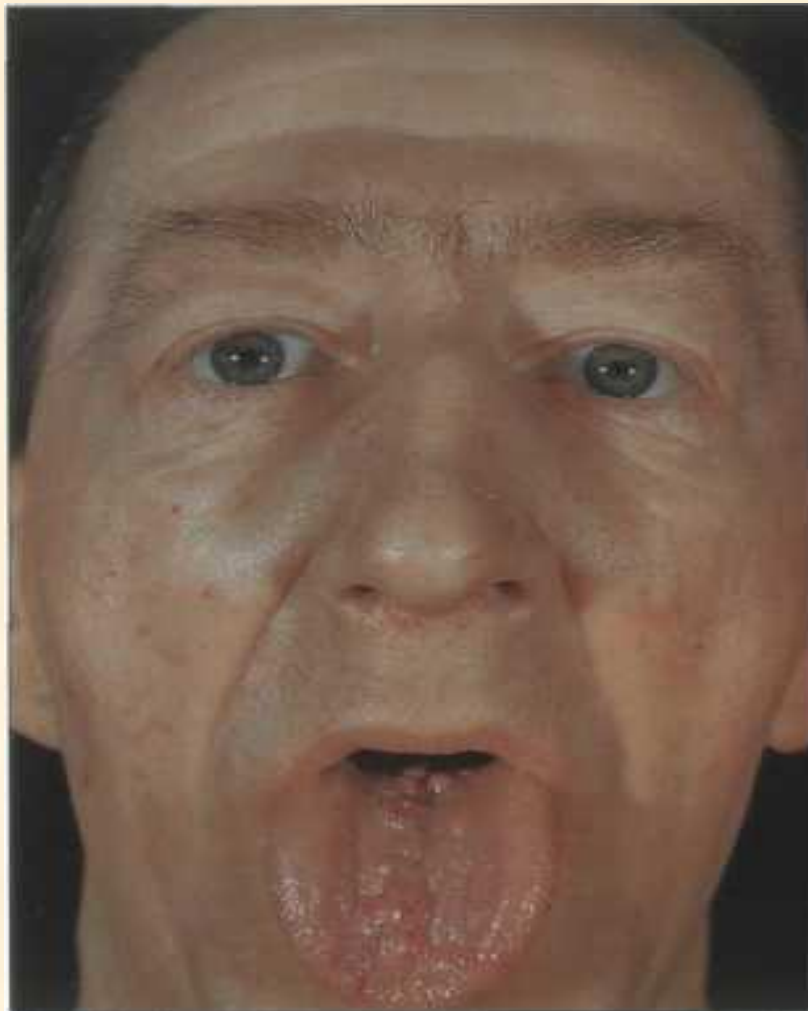Бледность слизистых оболочек (анемия) до и после переливания крови



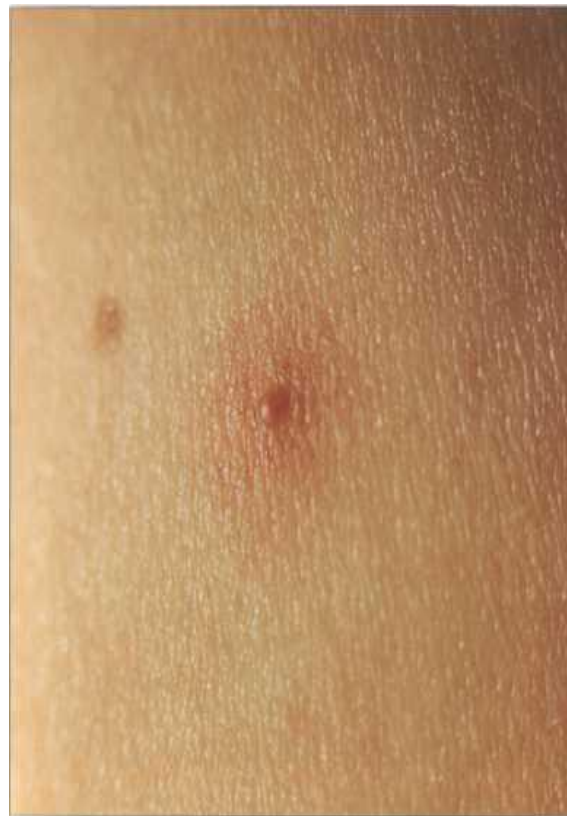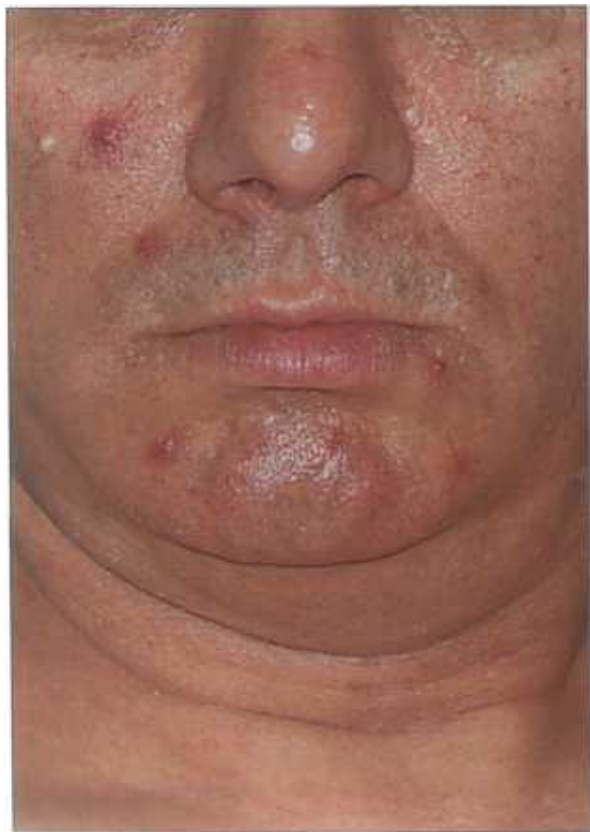1 – желтуха, 2 – пациент без желтухи



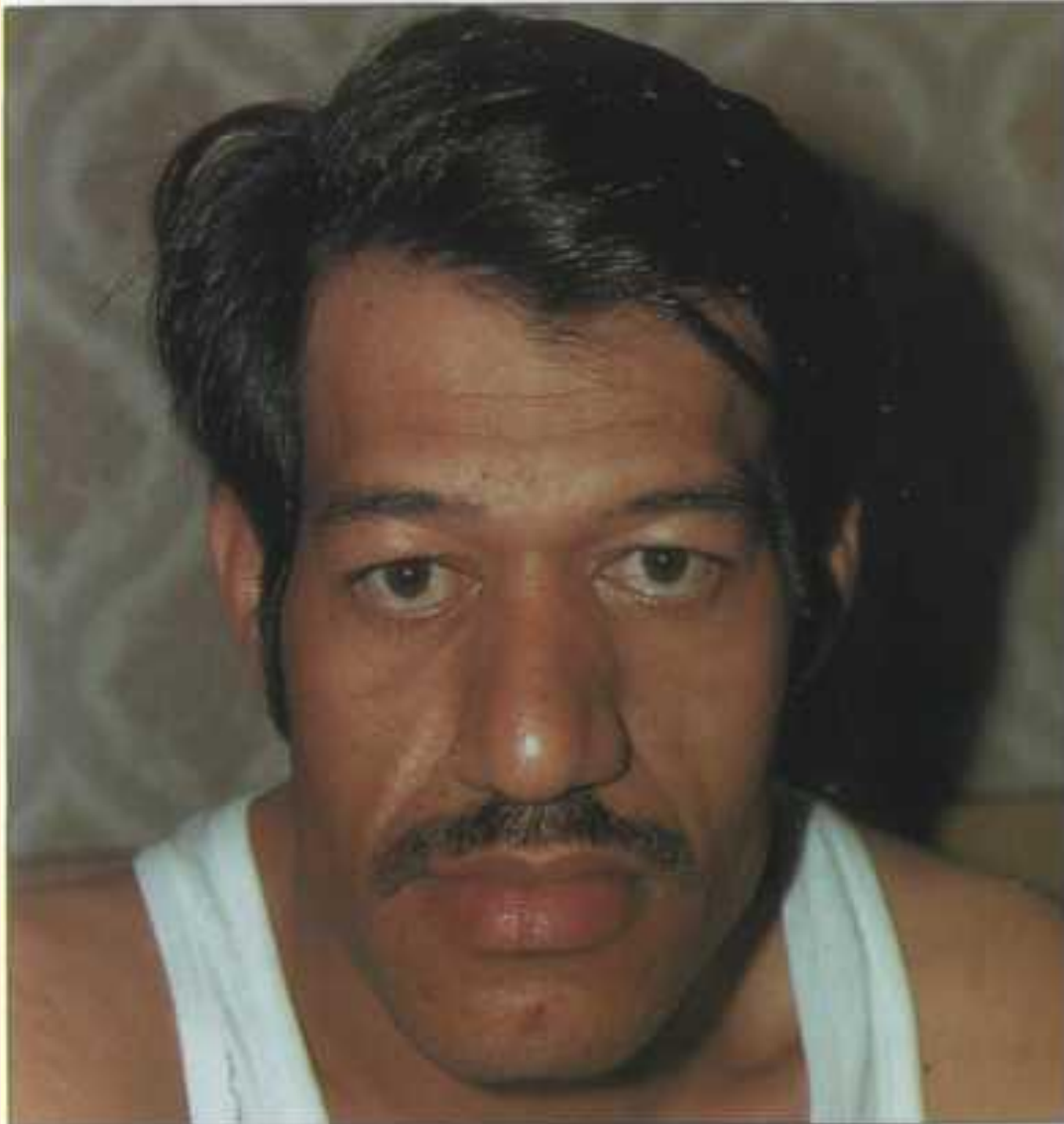Наследственная геморрагическая телеангиодисплазия

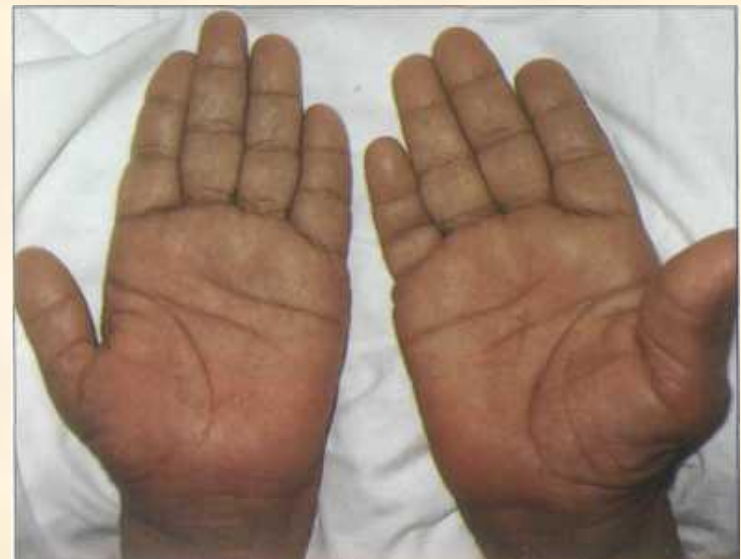
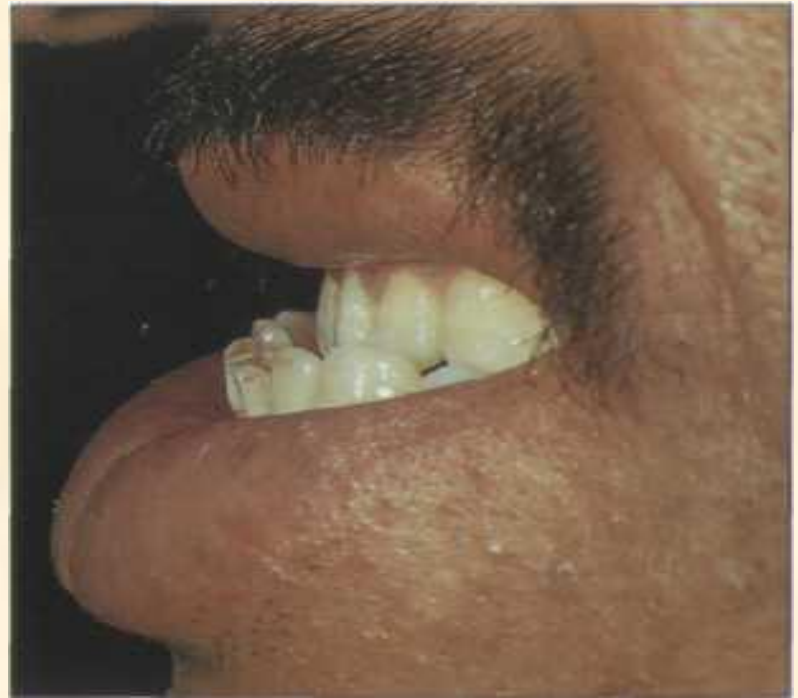
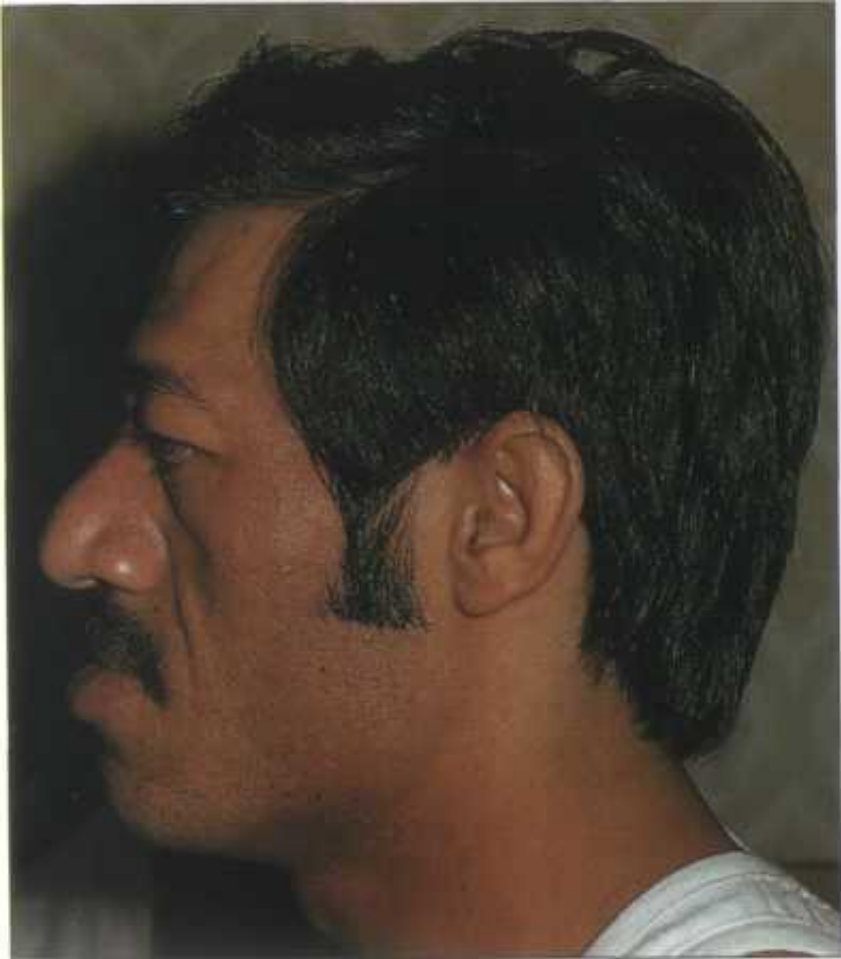Сосудистые звездочки

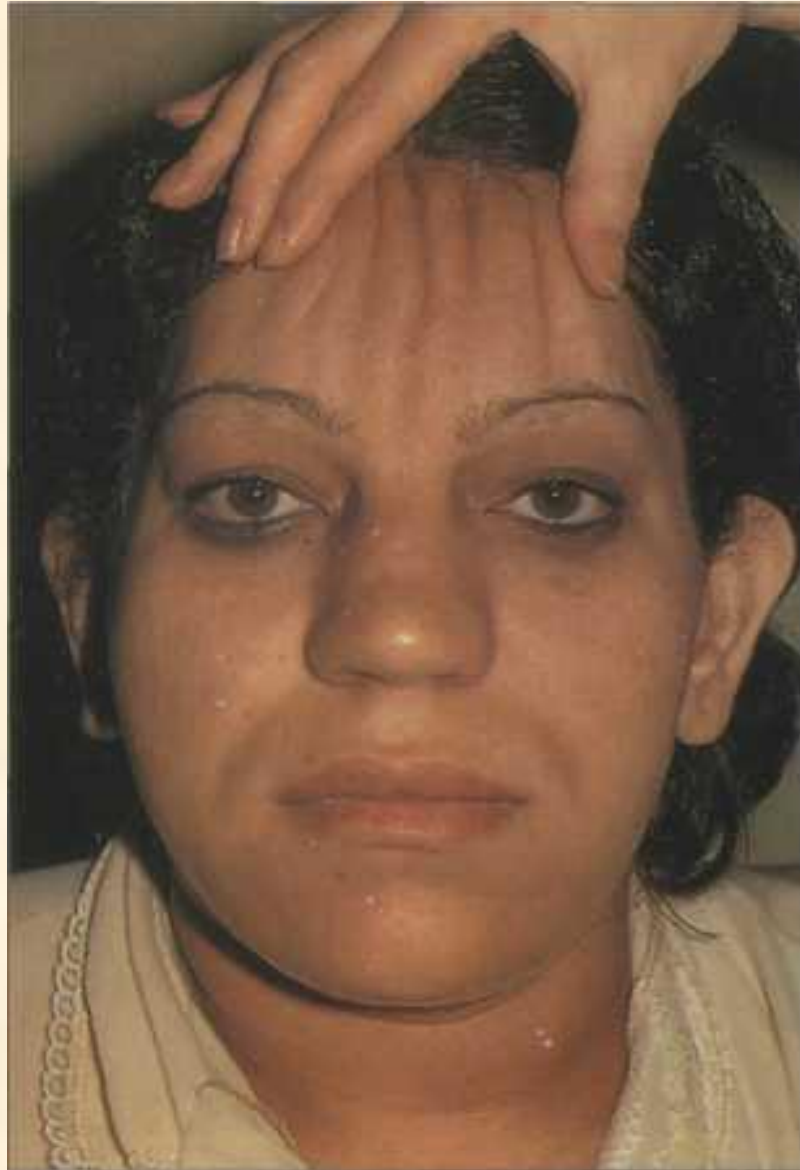

Акромегалия

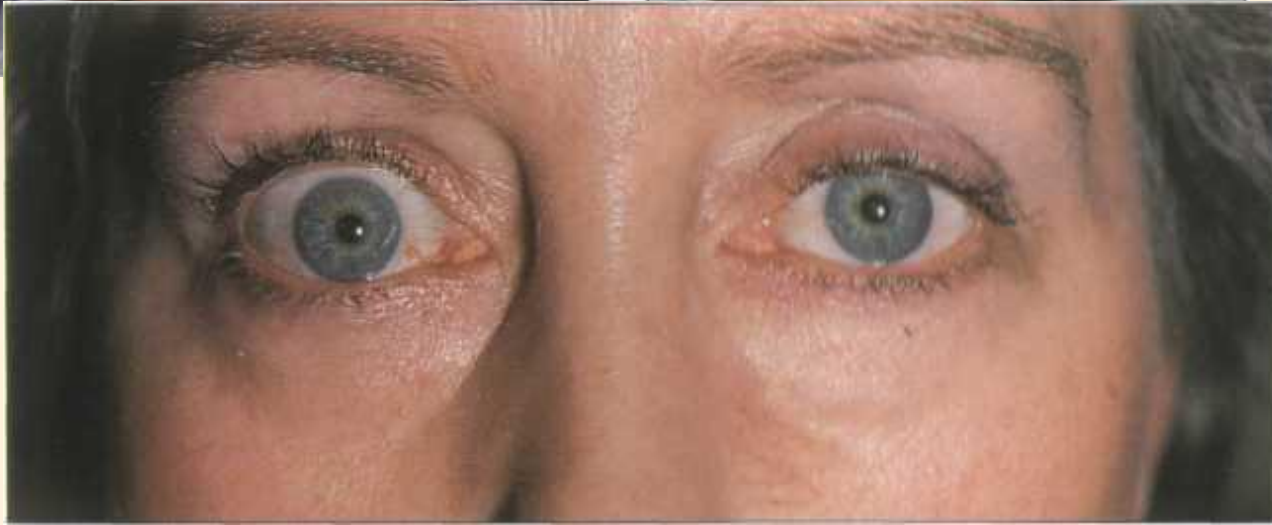
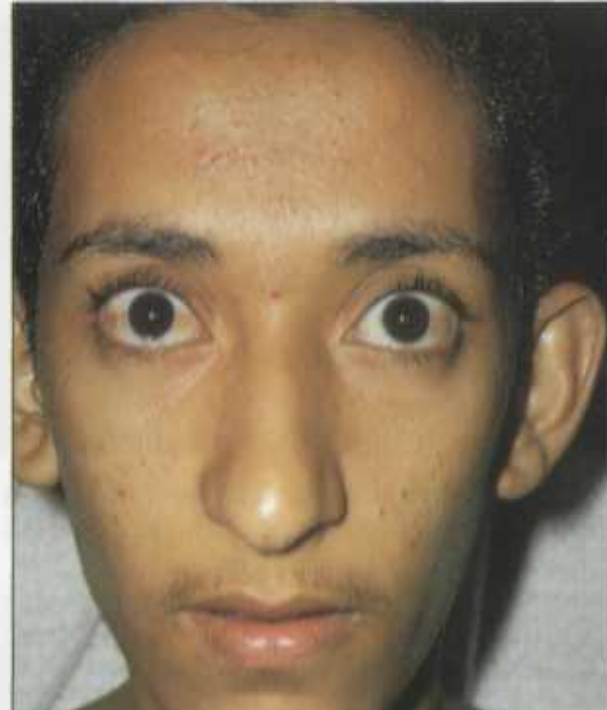
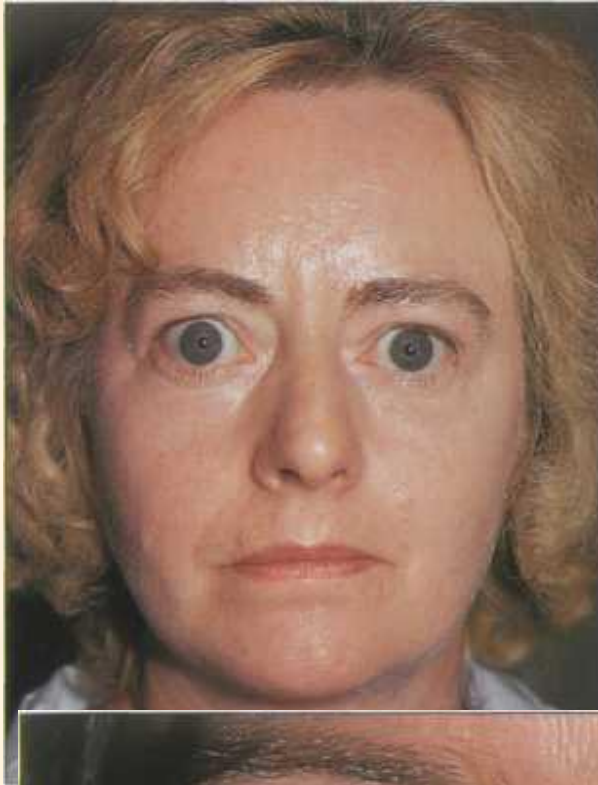

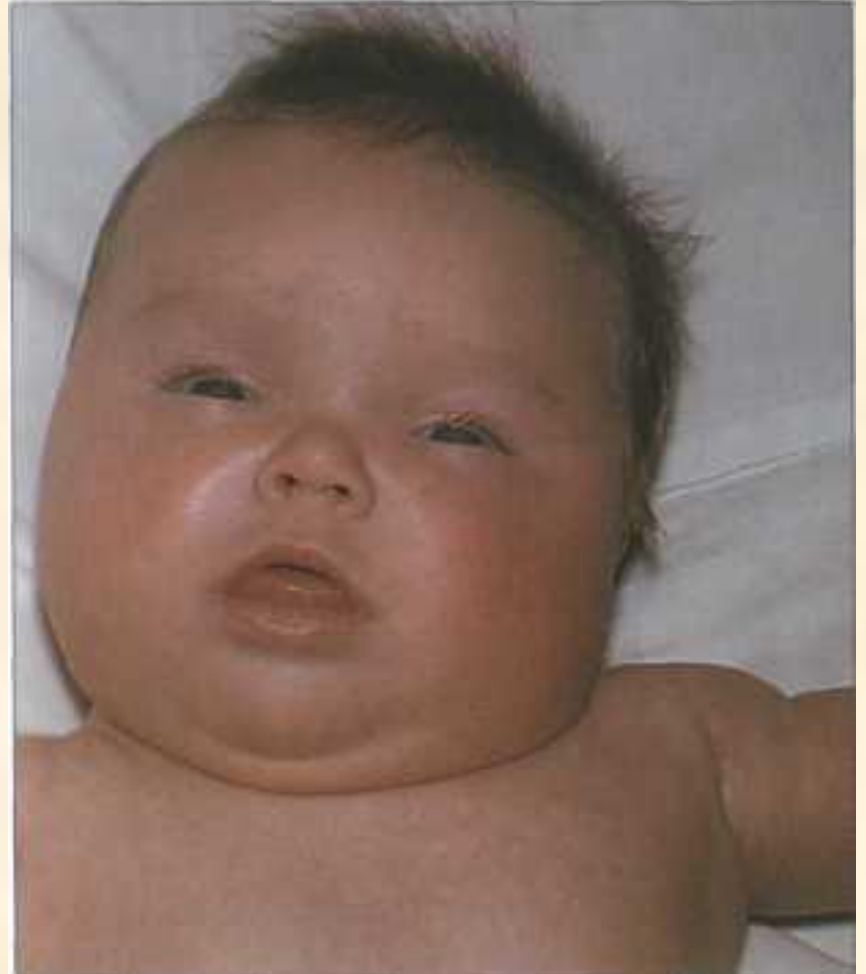Акромегалия



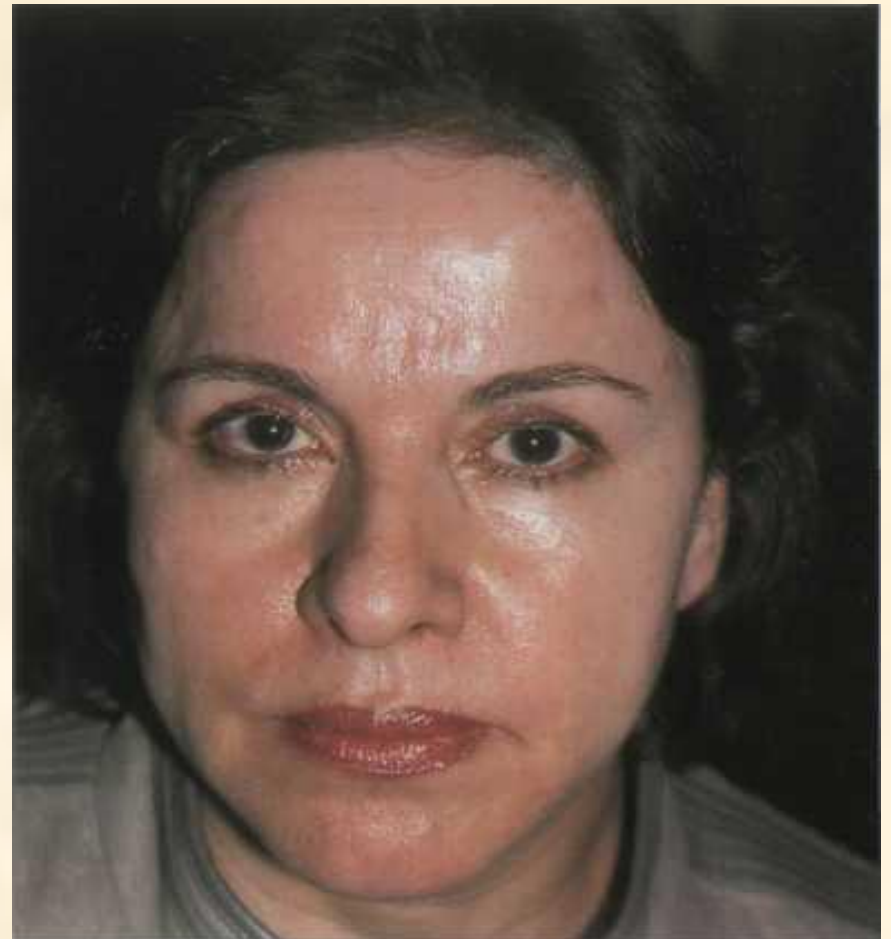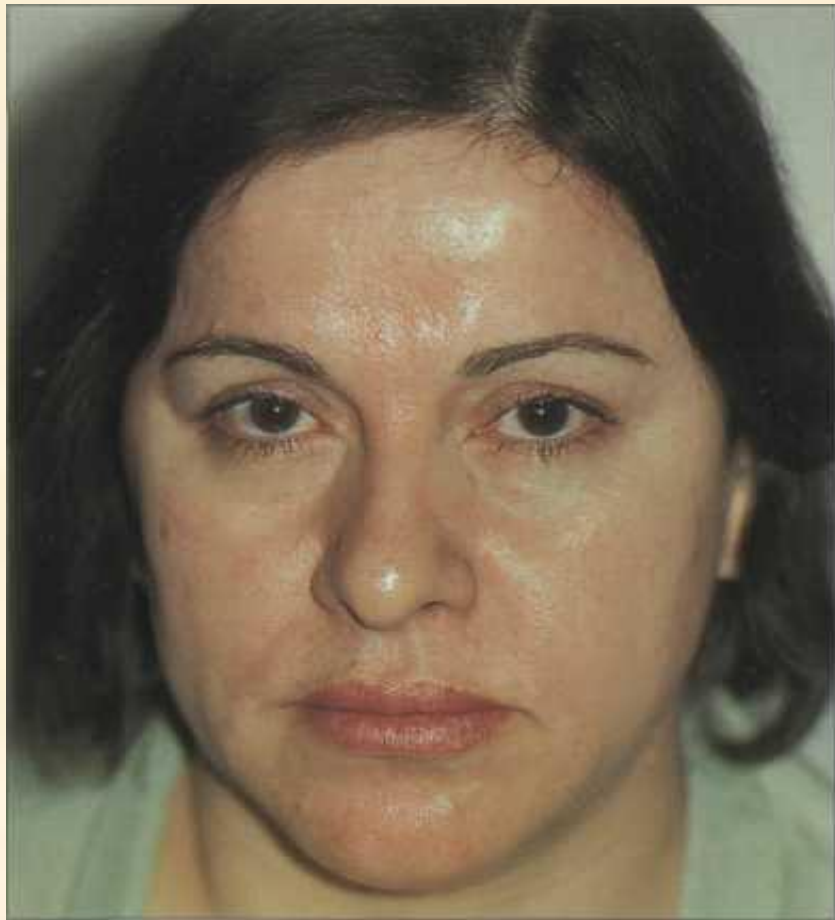Гипертиреоз



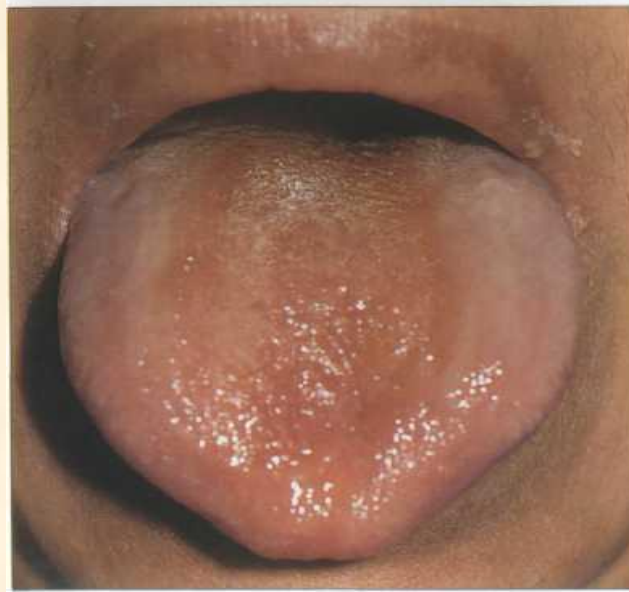
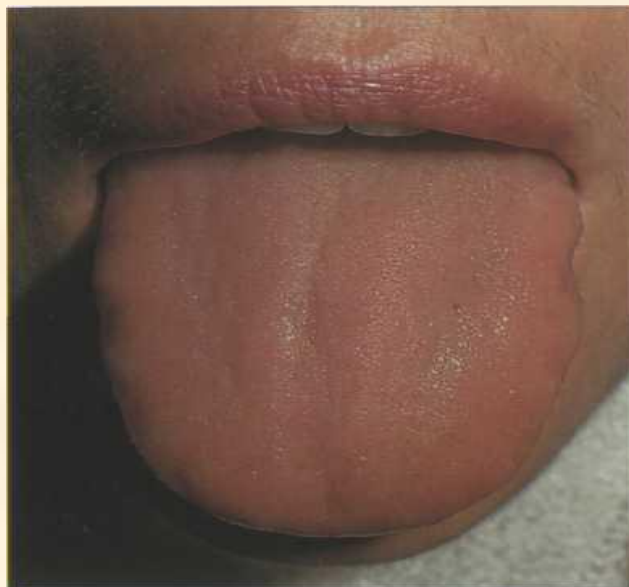
Гипотиреоз



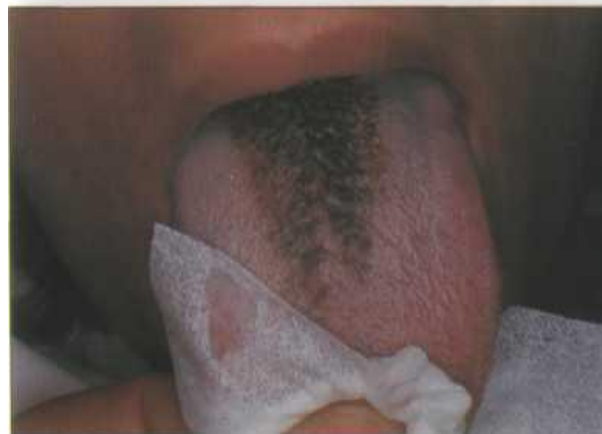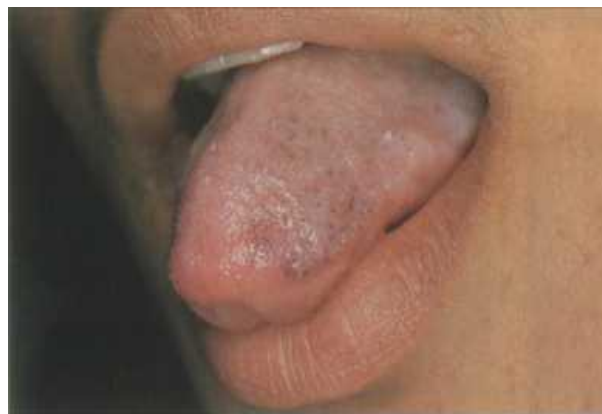Гипотиреоз до и после лечения



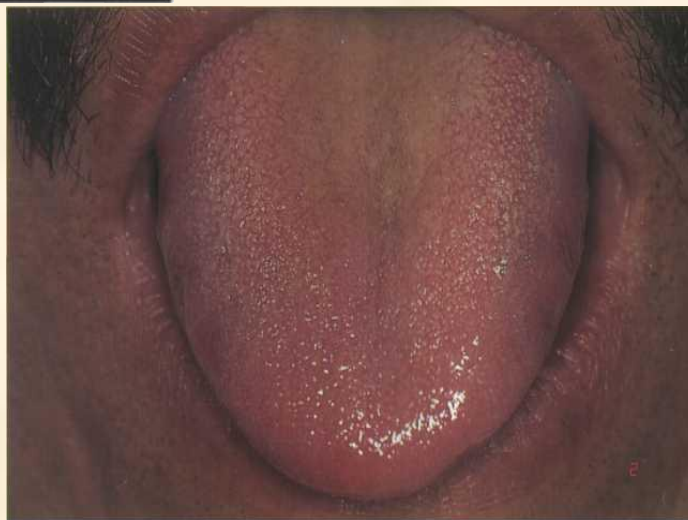
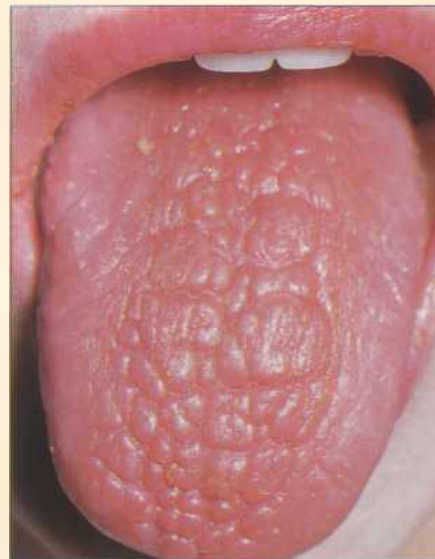
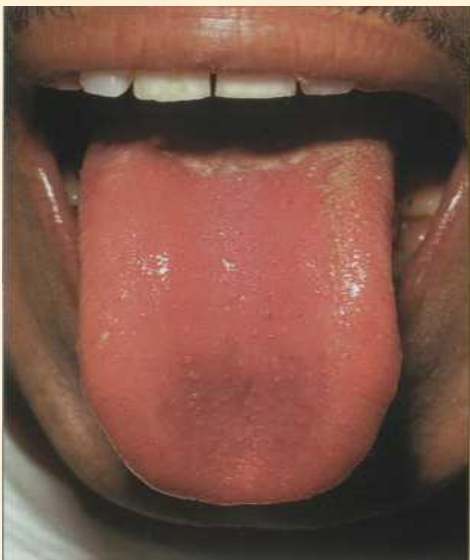
Язык в норме.
Язык курильщика.



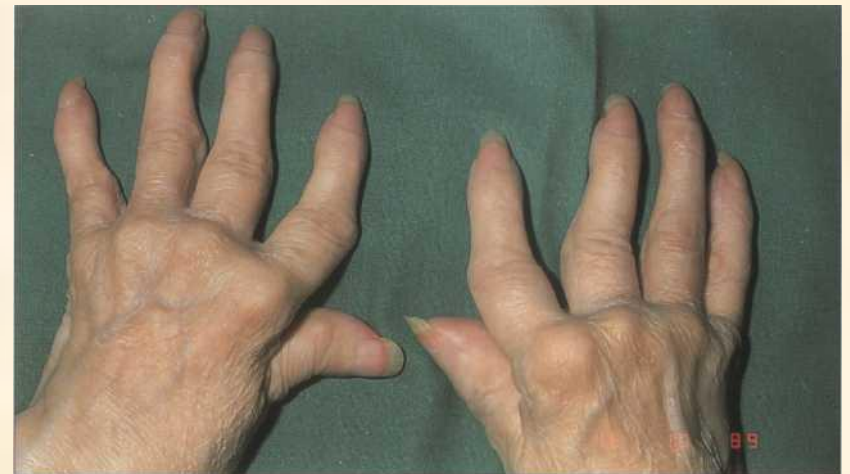
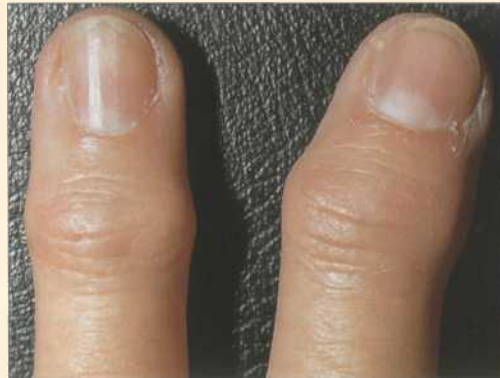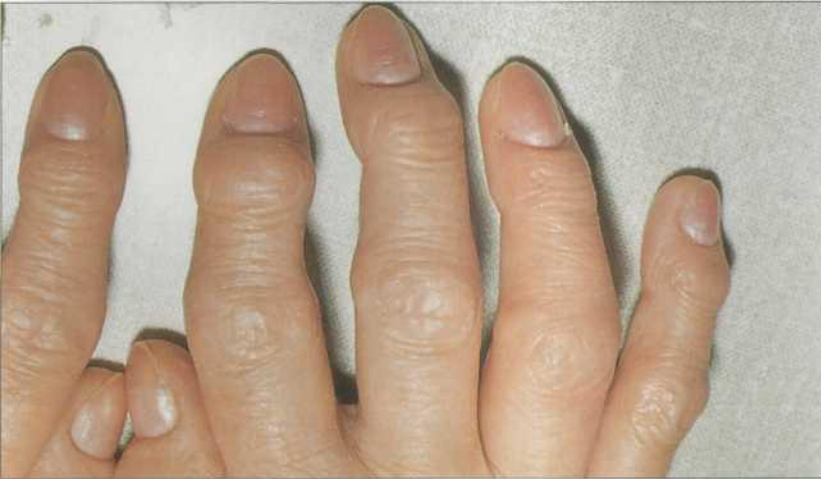Волосатый черный язык (аспергиллез)



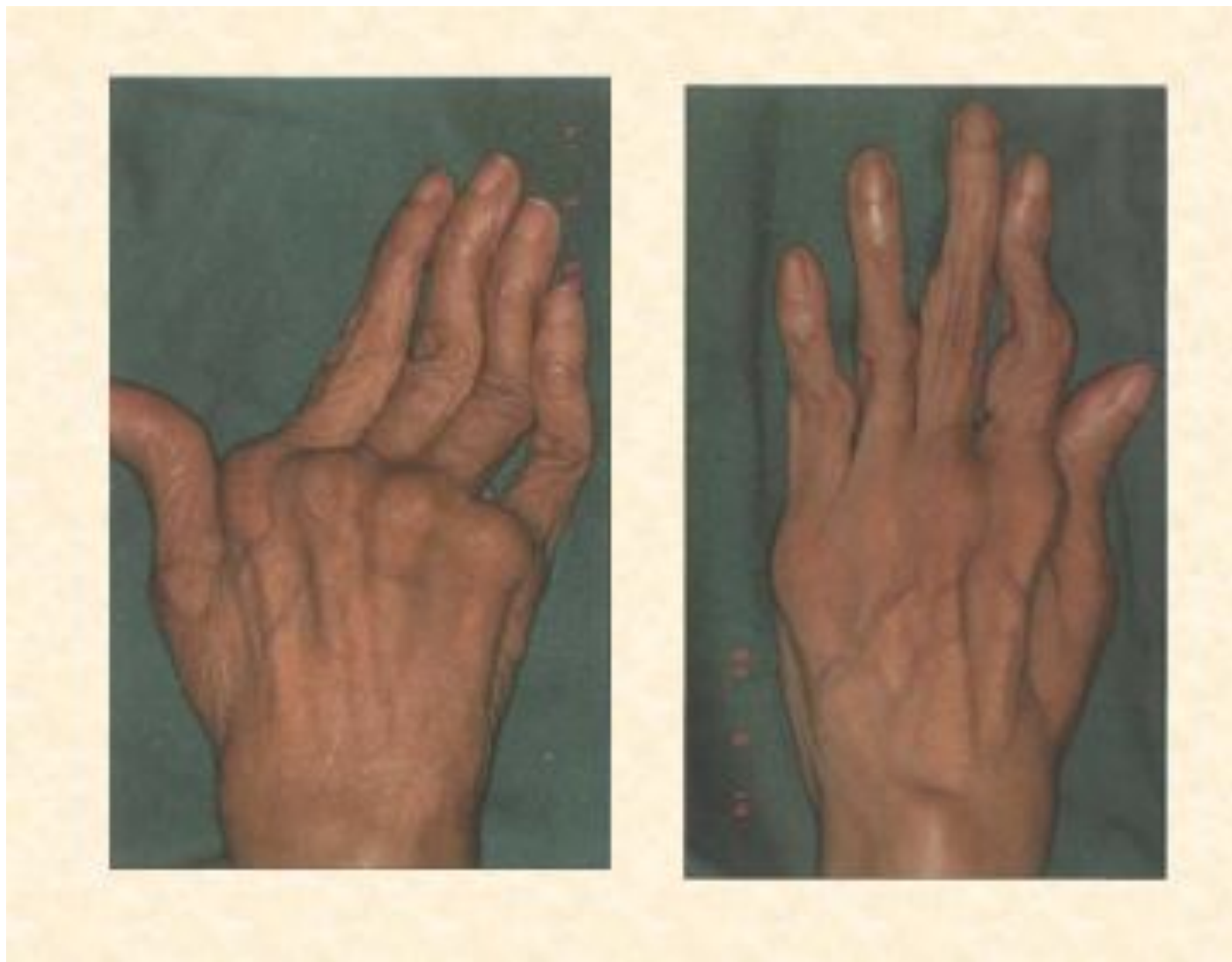1- атрофия сосочков, 2 – сухой язык, 3 - макроглоссия



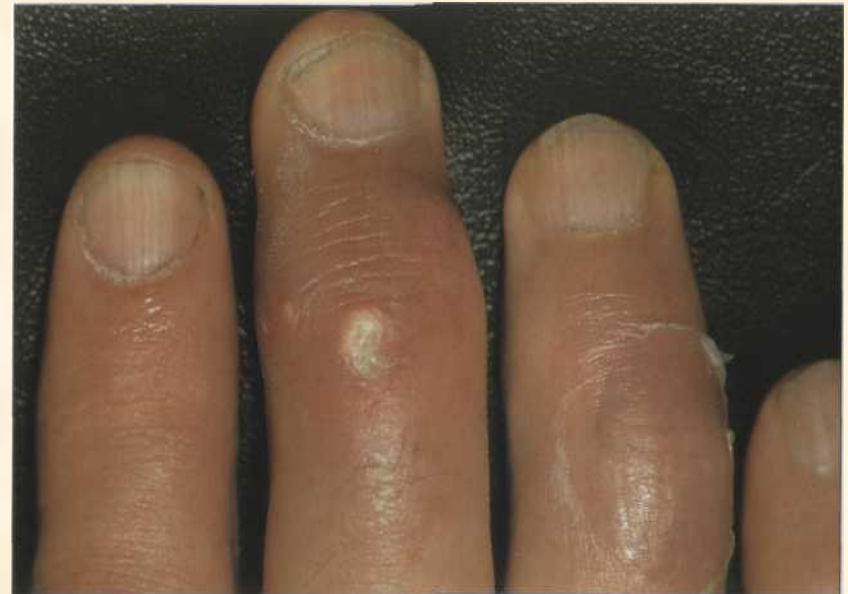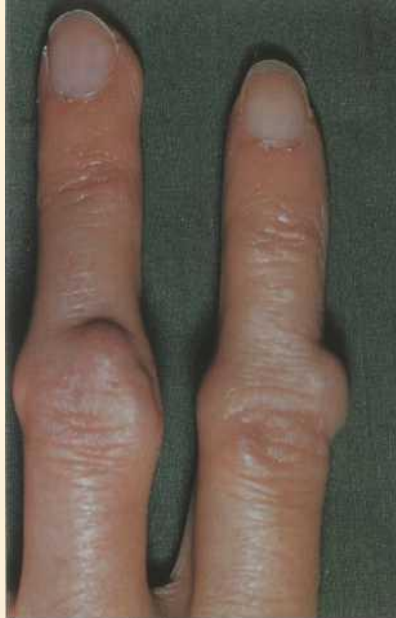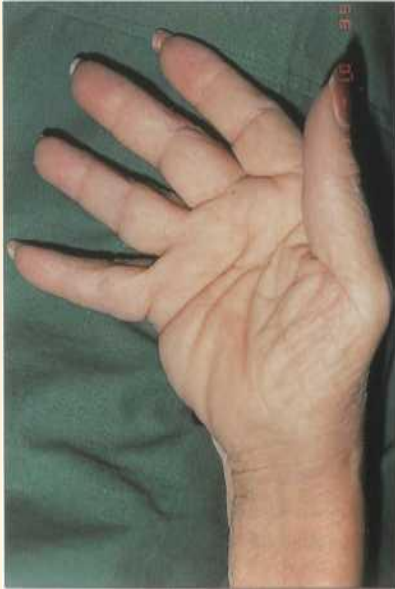Деформация пальцев (деформирующий остеоартроз)



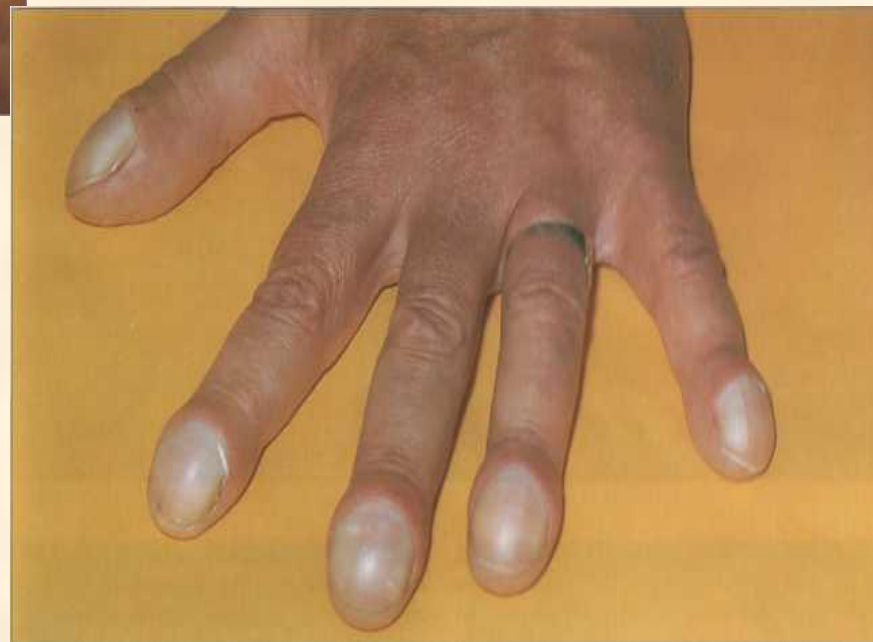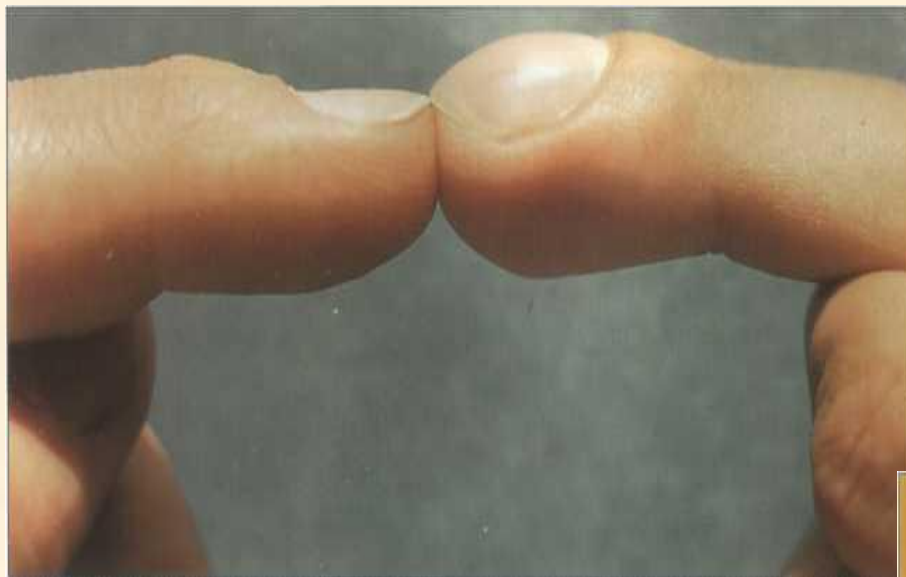
Деформация пальцев в виде «Лебединой шеи»



- 1- отклонение кисти с сторону локтевой кости
- 2 – подкожные ревматоидные узелки
- 3- подагрические тофусы на пальцах

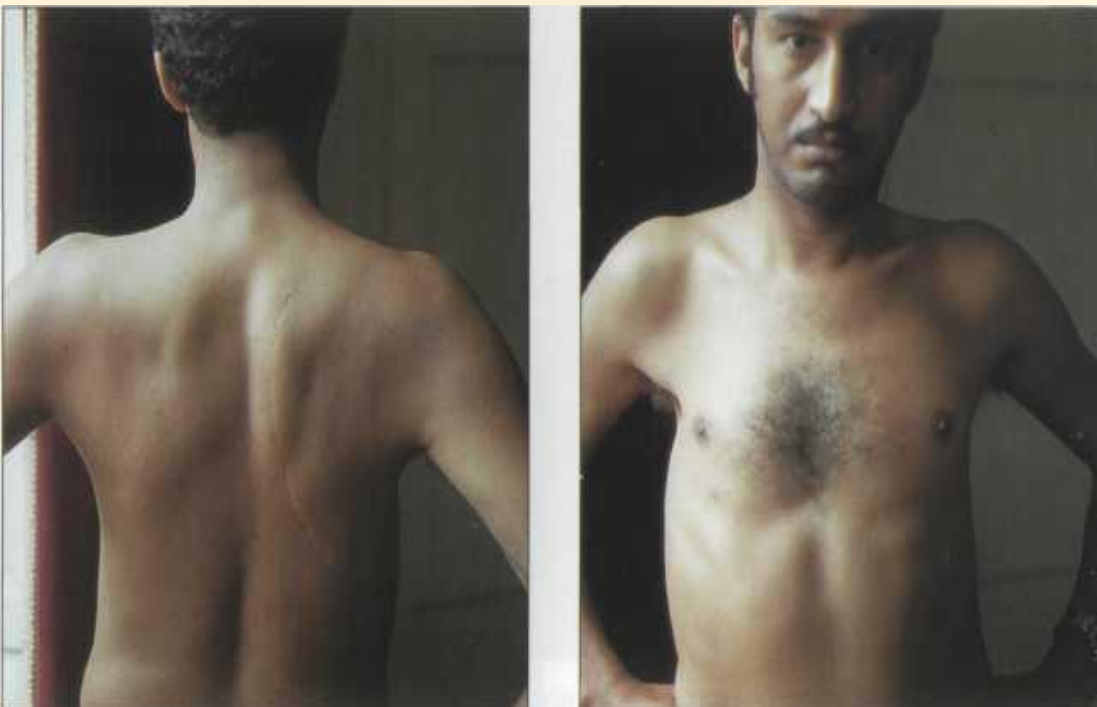

Норма и симптом барабанных палочек

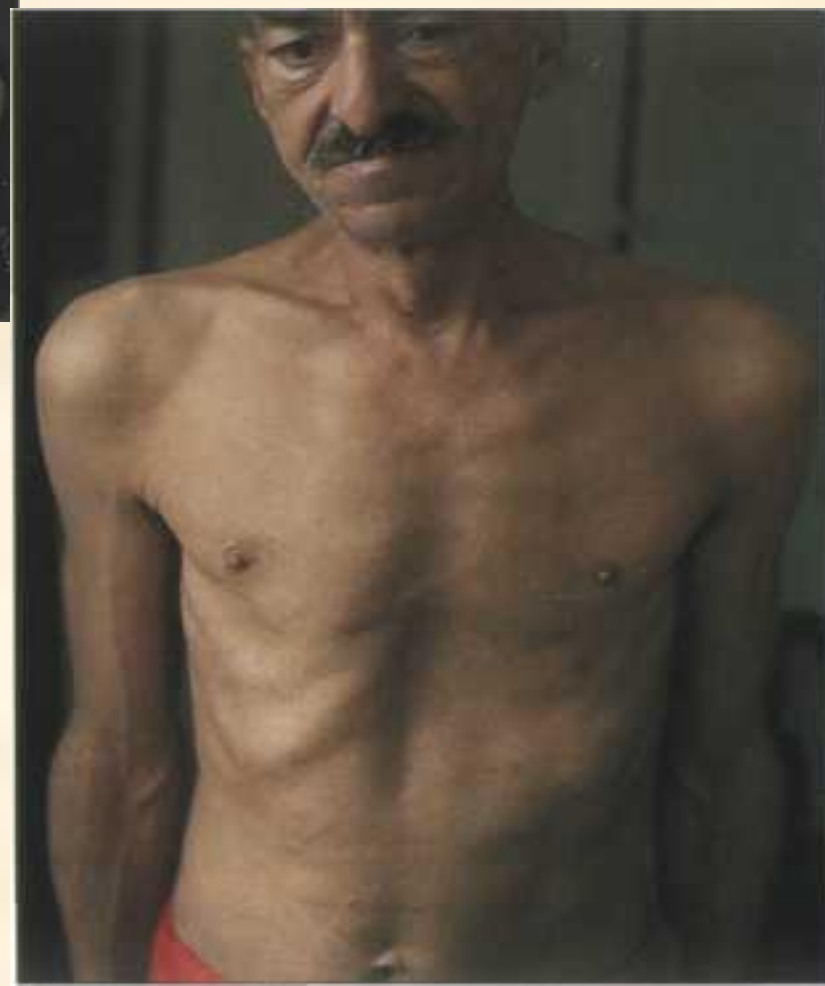


При симптоме барабанных палочек ВЫЯСНЯЮТ:

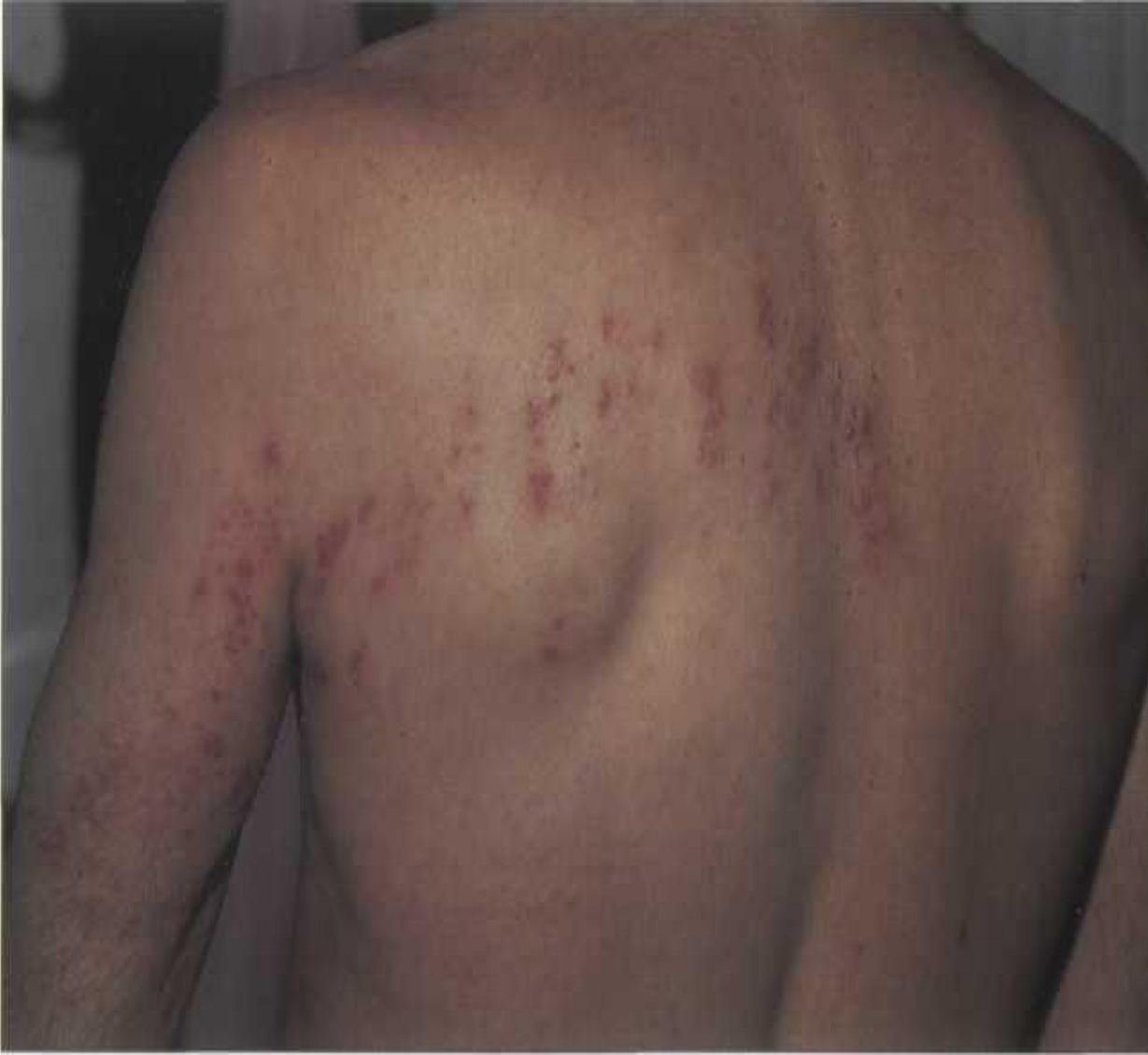- Курит ли больной
- Имеется ли кашель, гнойная мокрота
- Имеется ли понос,
- Имеются ли заболевания печени,
- Был ли ранее шум в сердце

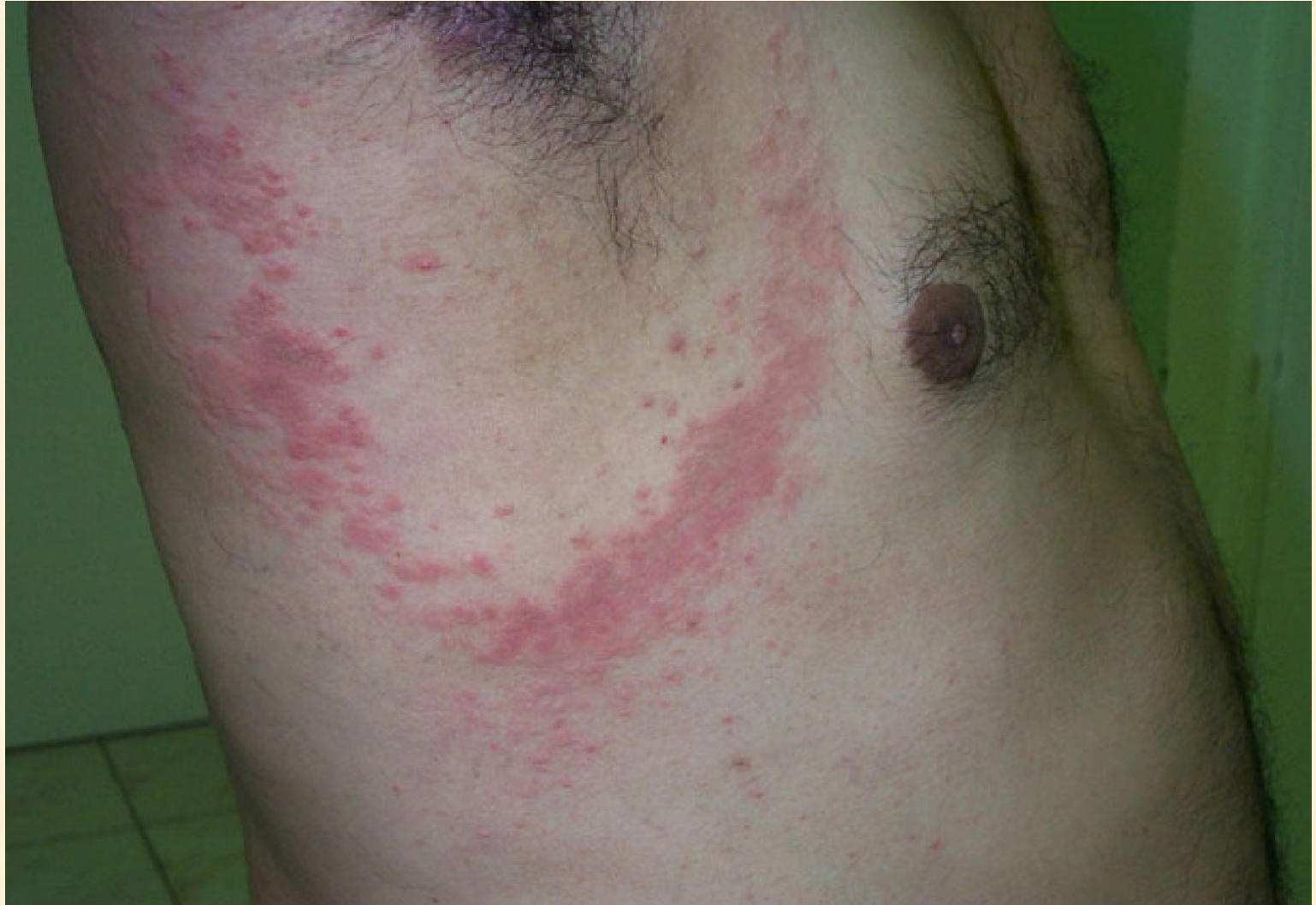

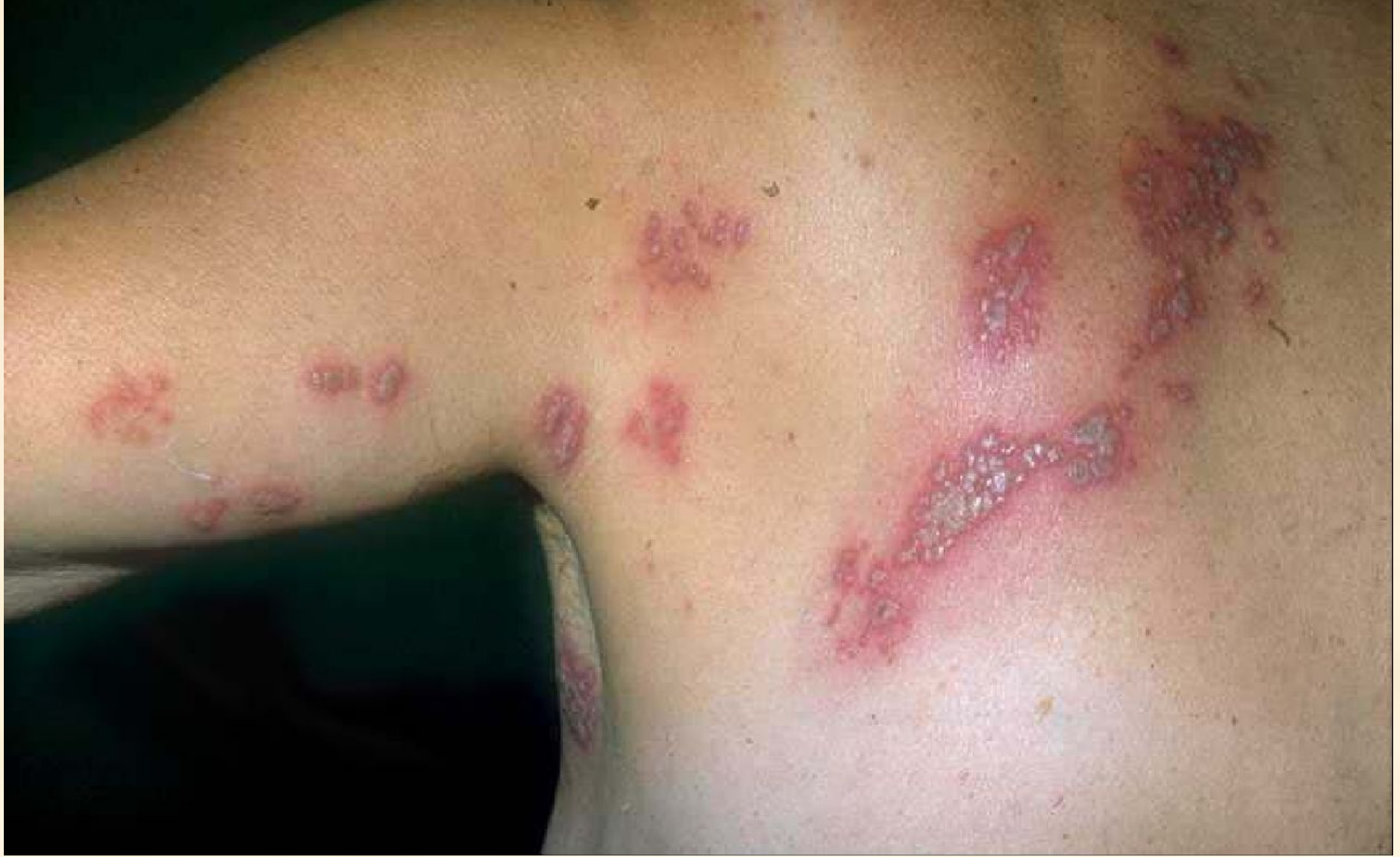1-2 Деформация грудной
клетки после
торакопластики
3 - Пневмосклероз –
уплощение грудной
клетки

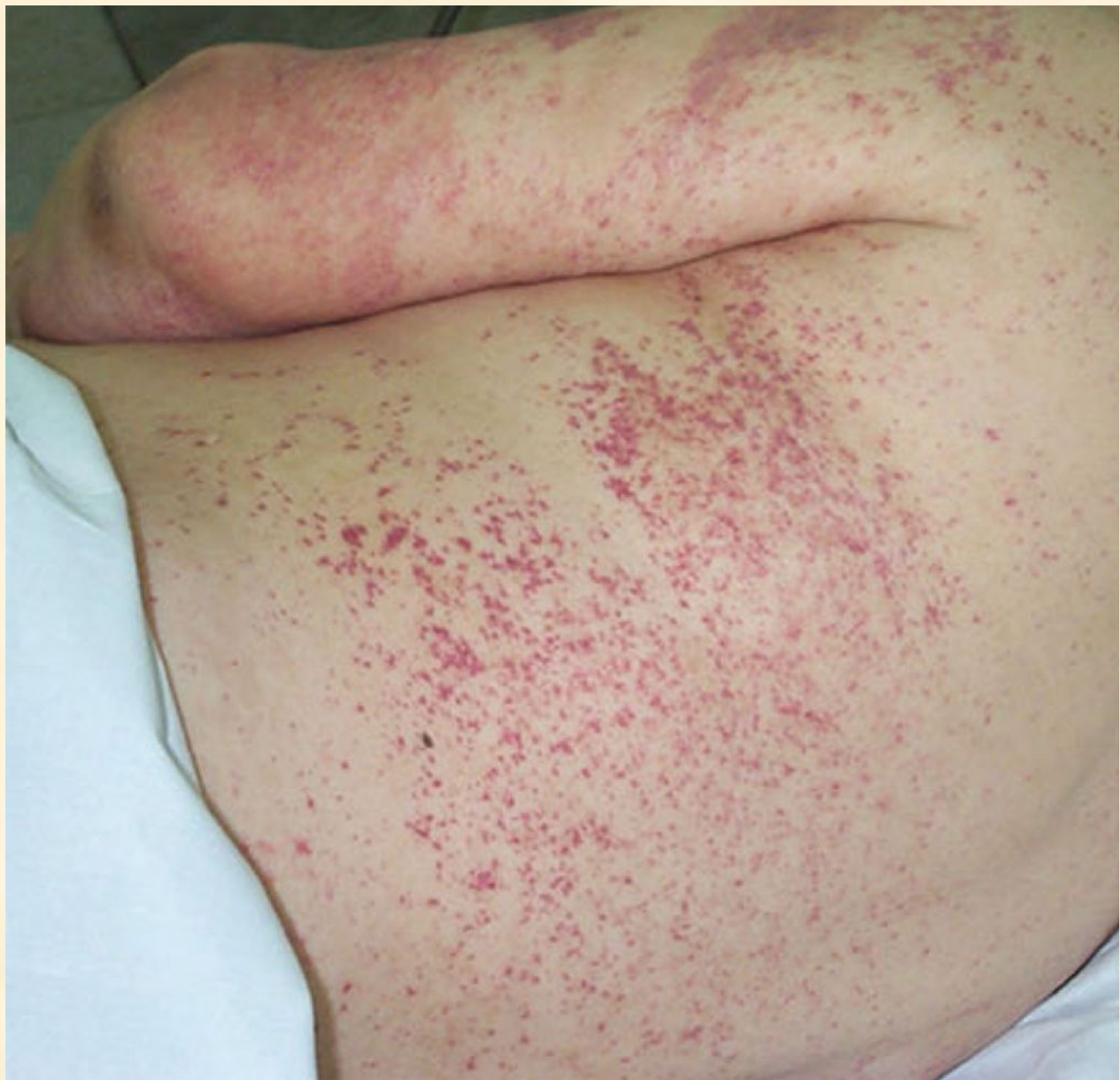


Опоясывающий лишай – Herpes zoster



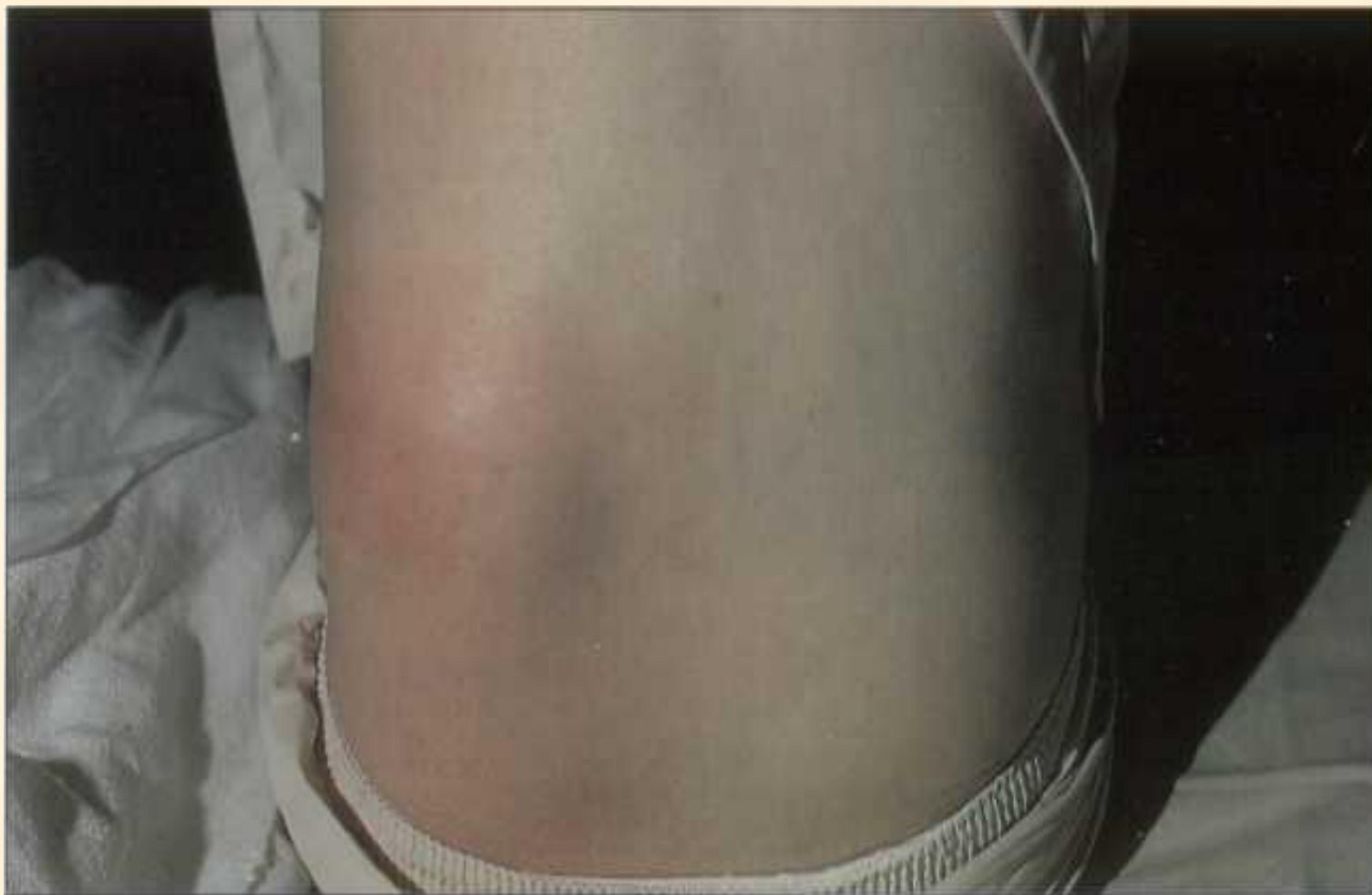




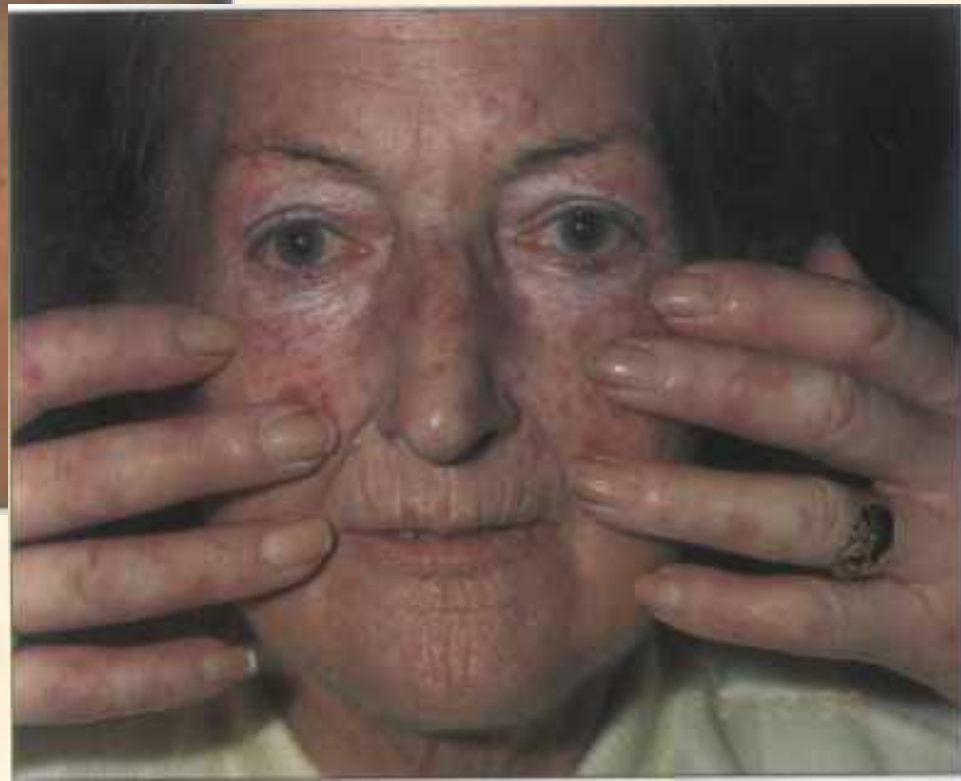
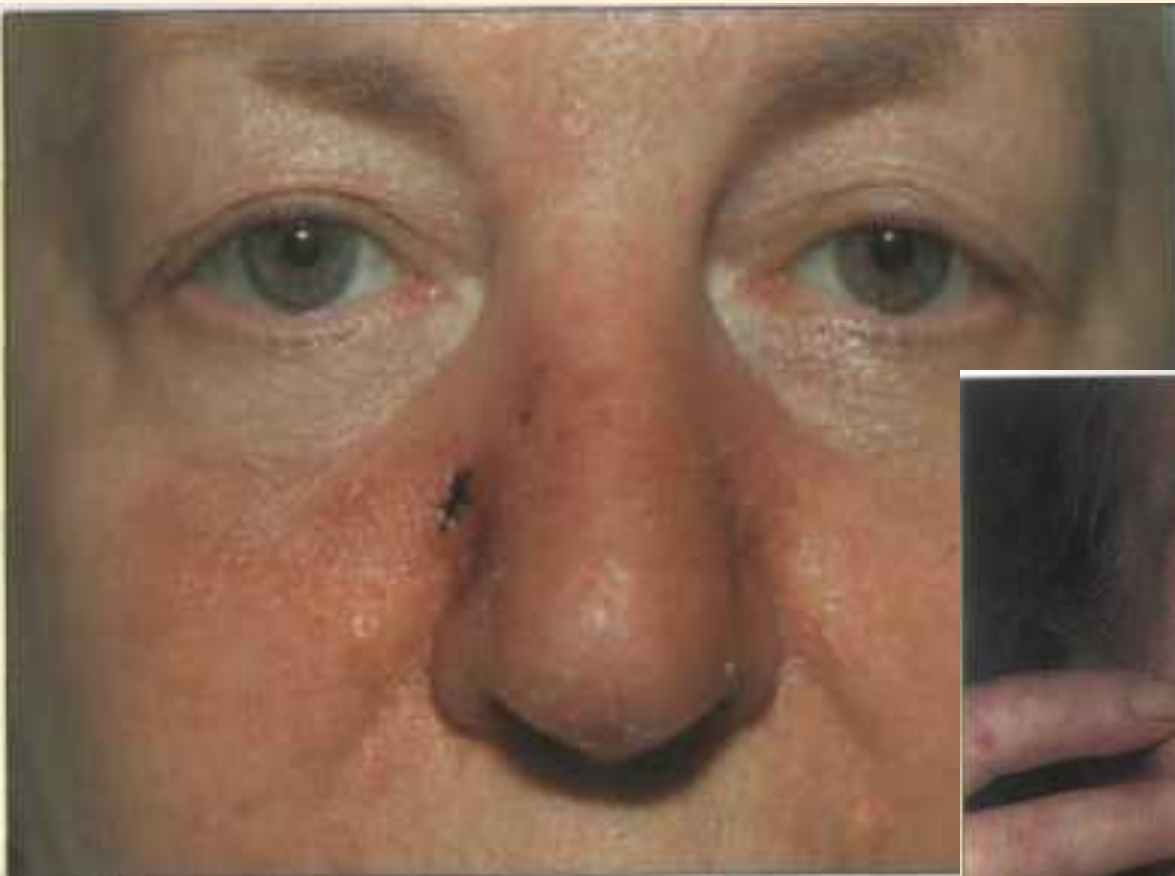

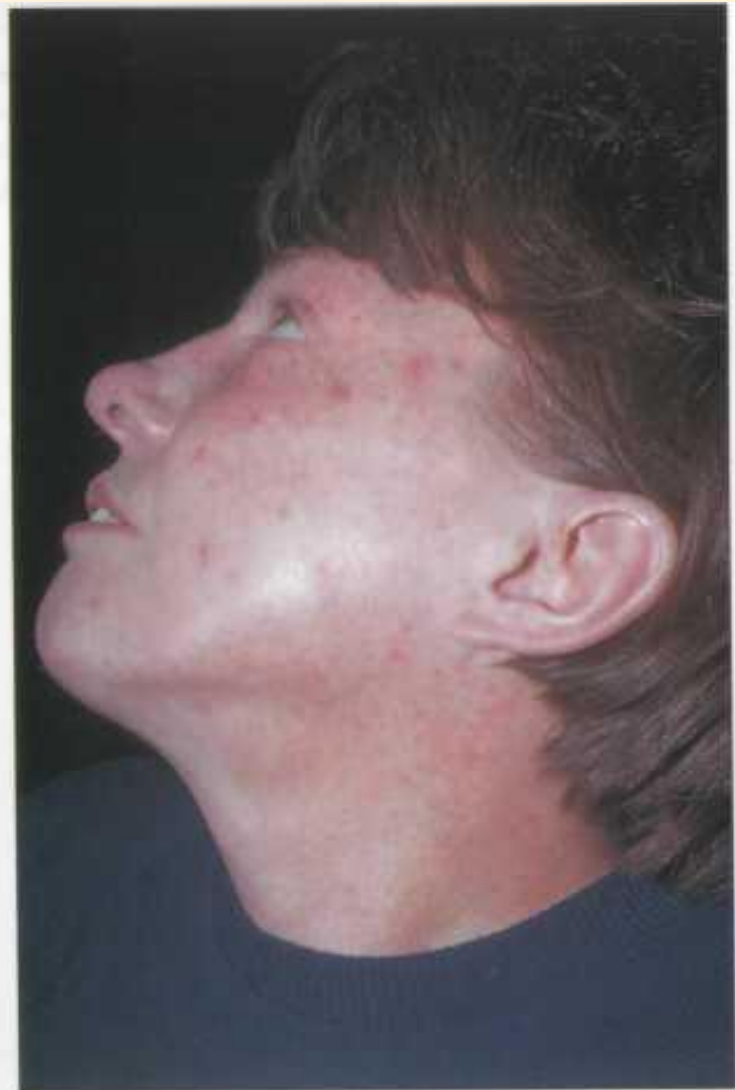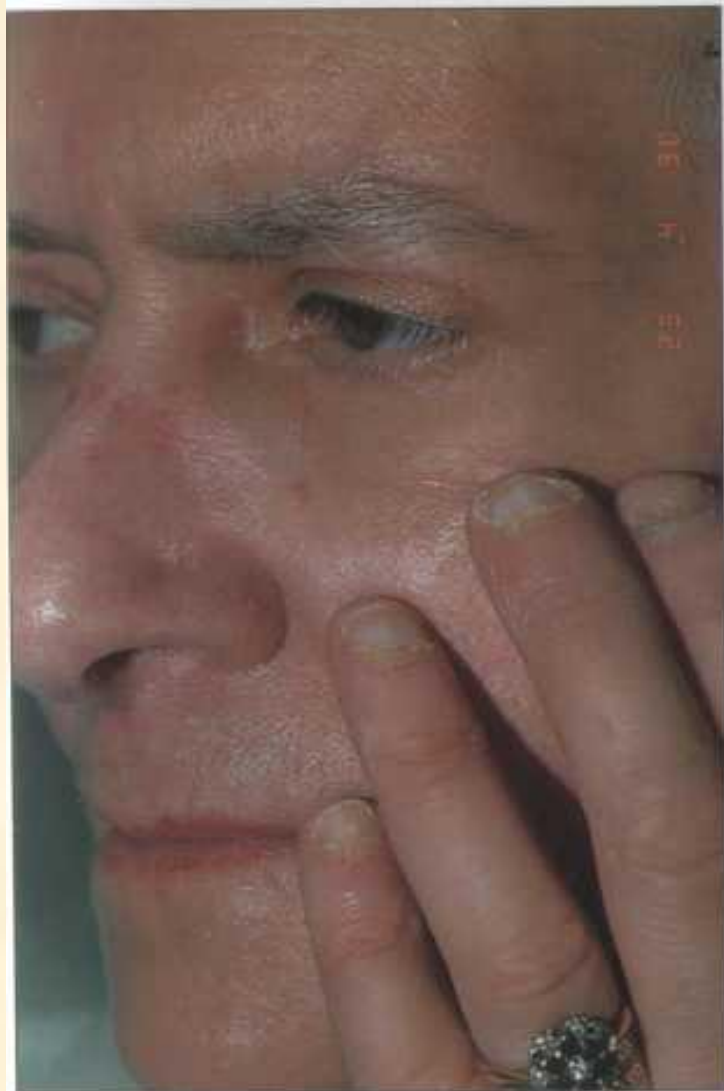Паранефральный абсцесс у пациента с тяжелым сахарным диабетом



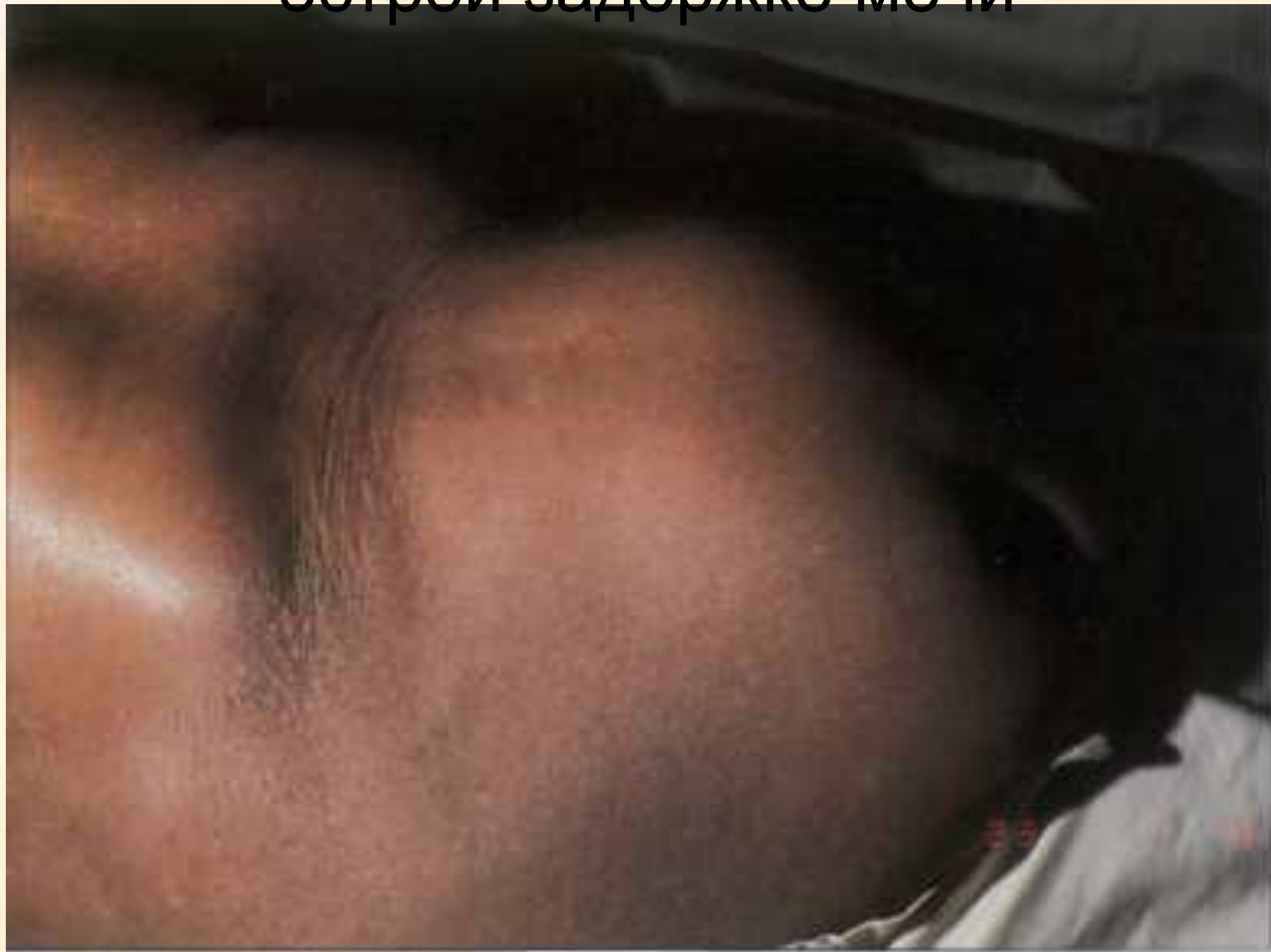Системная склеродермия



Системная склеродермия



Переполненный мочевой пузырь при острой задержке мочи



Цирроз печени, асцит

