

Аналық бездің қатерсіз  
ісіктері

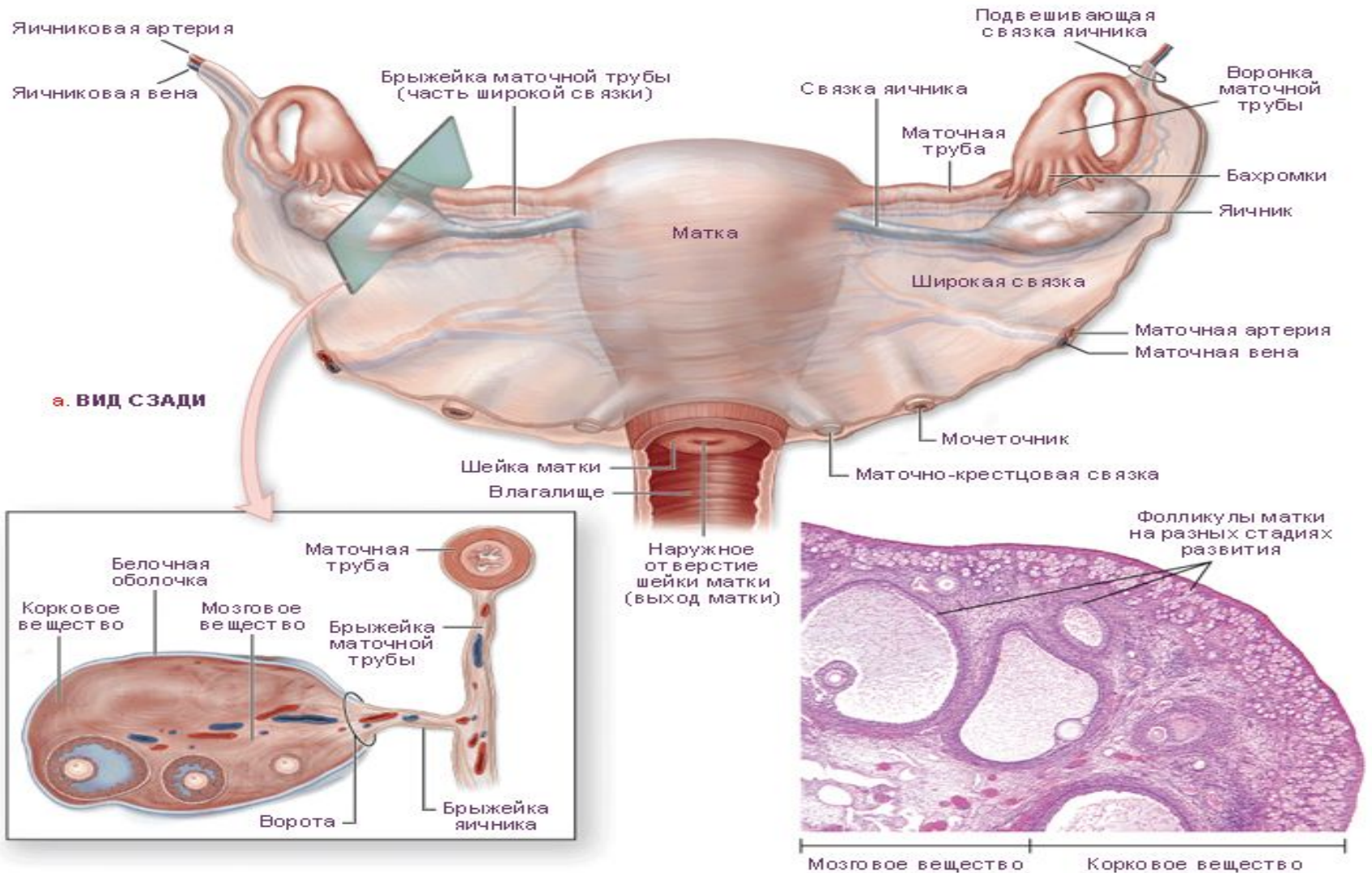
# Жоспар

- Аналық бездің қатерсіз ісіктерінің морфологиясы
- Аналық бездің қатерсіз ісіктерінің пайда болуының қауіпті факторлары
- Аналық бездің қатерсіз ісіктерінің этиологиясы мен патогенезі
- Жіктемесі

# Аналық бездің қатерсіз ісіктерінің пайда болуының қауіп факторына:

- Ерте немесе кеш менархе
- Кешеуілдеткен менопауза
- Менструация циклінің бұзылысы жатады.
- Аналық без ісіктерінің пайда болу қаупі әйелдің репродукциялық функциясының төмендеуіне , бедеулікке, көтере алмауға байланысты.

# Аналық бездің қалыпты құрылымы



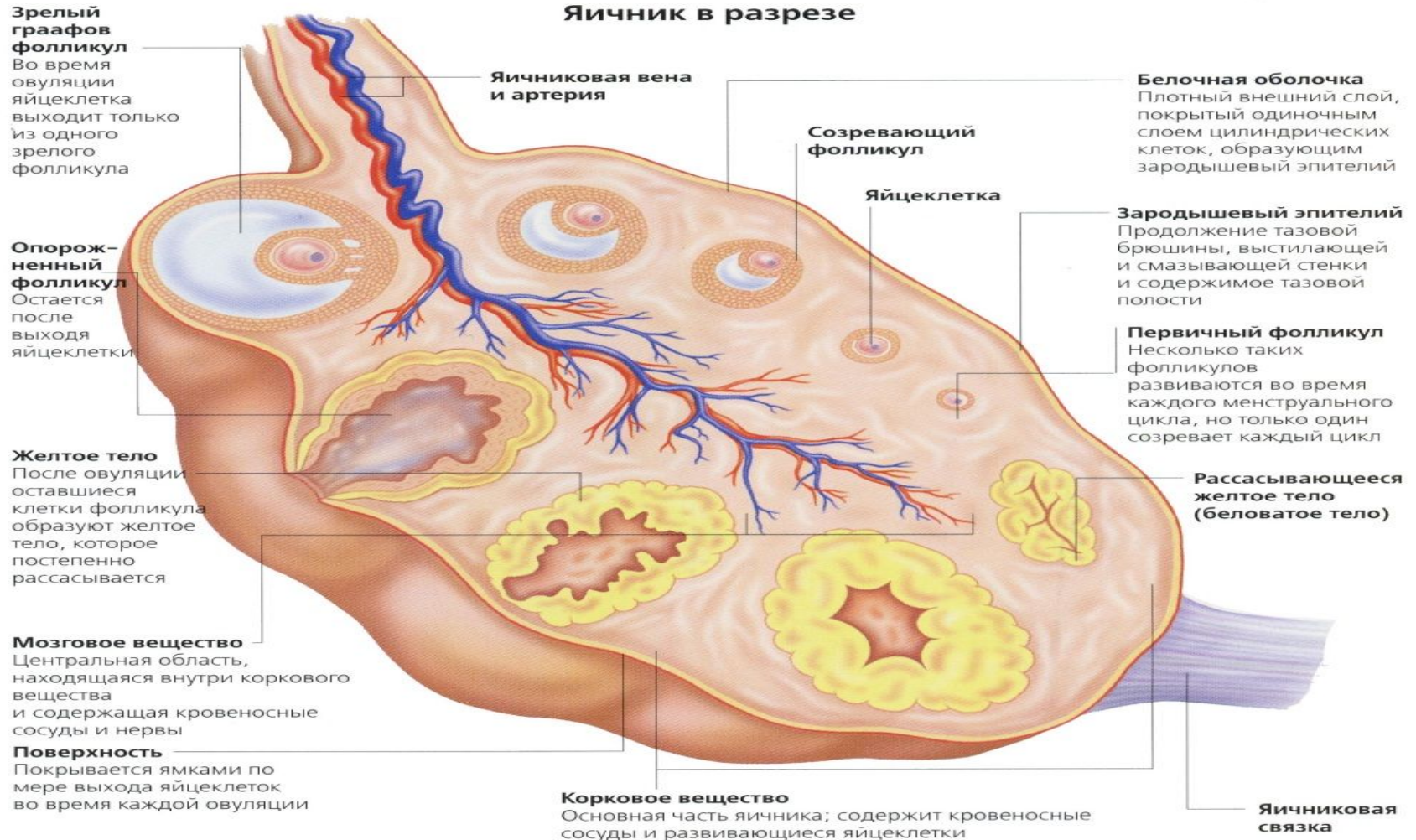
а. ВИД СЗАДИ

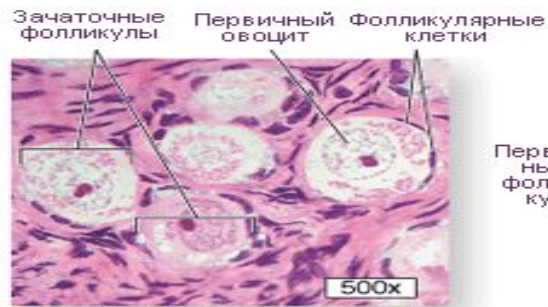б. ПРОДОЛЬНЫЙ РАЗРЕЗ

в. МИКРОСТРУКТУРА ЯИЧНИКА

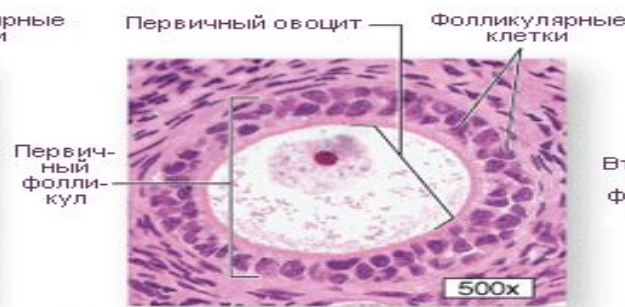# Аналық без гистологиясы

Яичник в разрезе

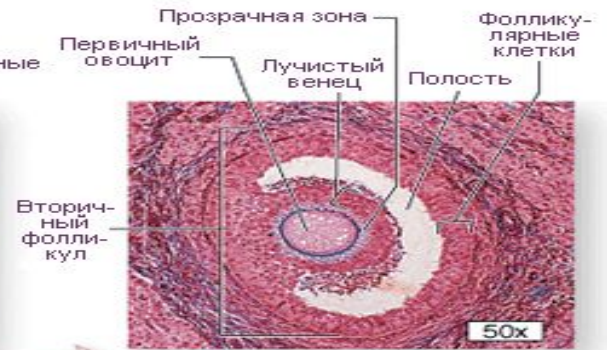



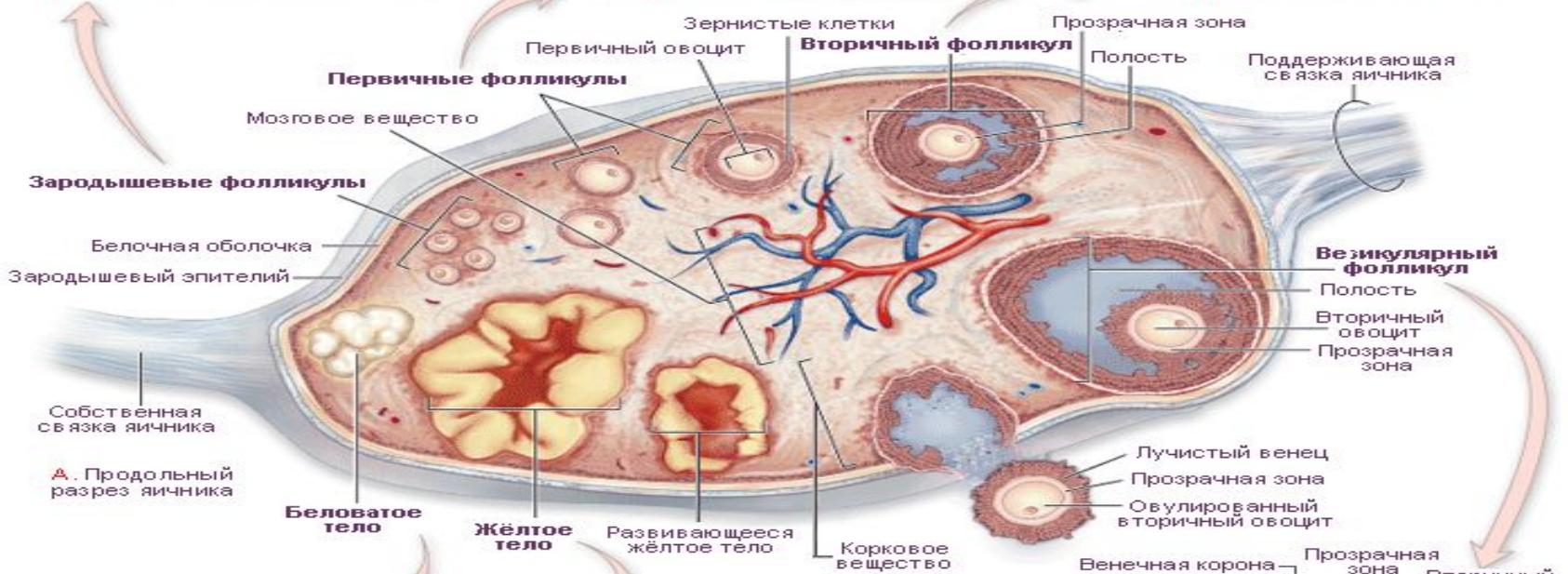**В.** 3 зародышевые фолликулы



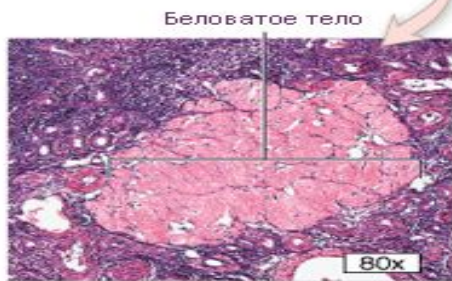
**С.** Первичный фолликул



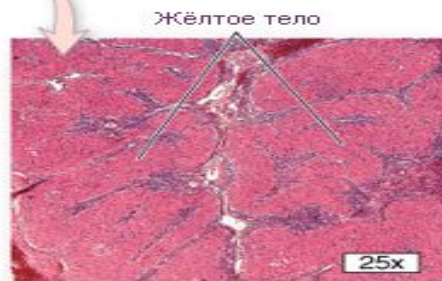**Д.** Вторичный фолликул



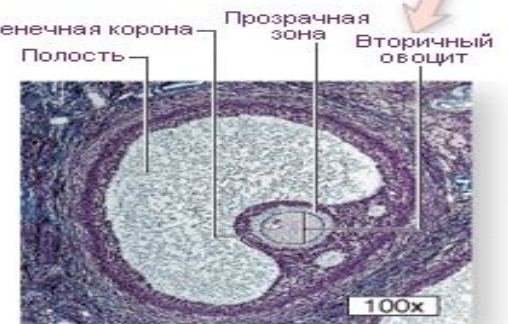**А.** Продольный разрез яичника



**Г.** Беловатое тело



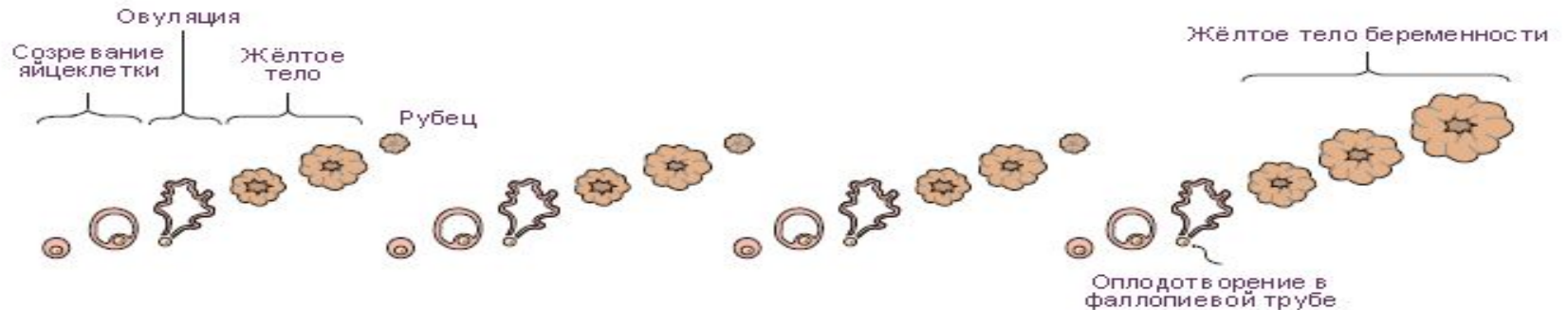**Ф.** Жёлтое тело



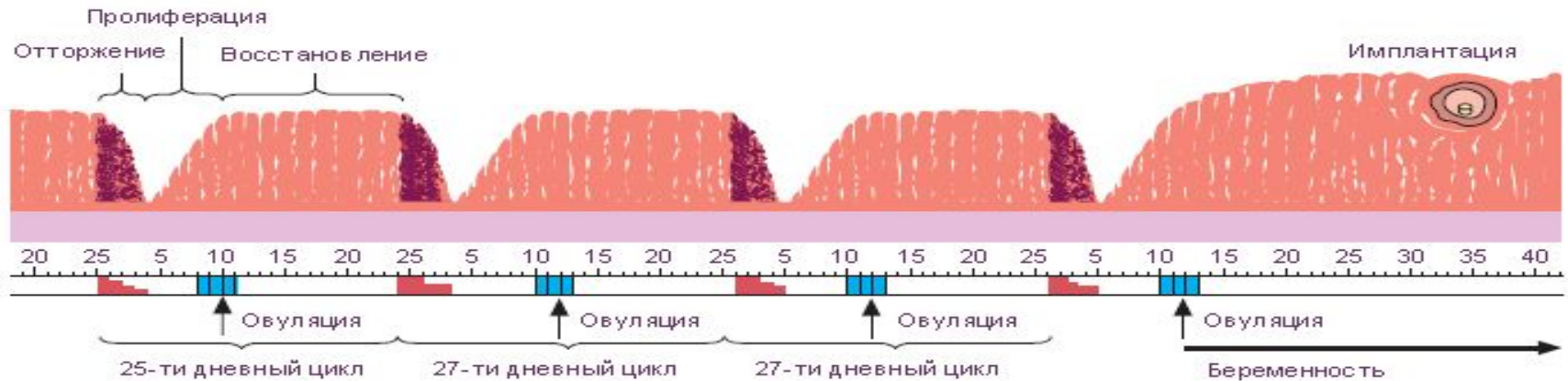
**Е.** Везикулярный фолликул

# Аналық бездің қалыпты функциясы

## ПРОЦЕССЫ В ЯИЧНИКЕ



## ПРОЦЕССЫ В СЛИЗИСТОЙ МАТКИ



- Дни менструаций и интенсивность менструаций
- Дни возможного оплодотворения

- Аналық без ісіктерінің этиологиясы мен патогенезі генетикалық факторларға, нейрогуморалдық және эндокриндік бұзылыстарға байланысты.



# Ісіктердің барлық түрлері қатерсіз, шекаралық және қатерлі болады.

Аналық без ісіктерінің гистологиялық жіктемесі:

- Беткейлік эпителий мен аналық без стромасының цистаденомасы.
- Сірнелі ісіктер:
  - Жай сірнелі цистаденома

# Аналық без ісіктерінің ГИСТОЛОГИЯЛЫҚ ЖІКТЕМЕСІ:

- Беткейлік эпителий мен аналық без стромасының цистаденомасы.
- Сірнелі ісіктер:
  - Жай сірнелі цистаденома;
  - Папиллярлы сірнелі цистаденома;
  - Папиллярлы цистаденома.
- Муцинозды ісіктер:
  - Псевдомуцинозды цистаденома.
- Эндометриодты ісіктер.
- Бреннер ісіктері.
- Аналық без обыры.

- Жыныстық ағзаның және аналық без стромасының ісіктері.
- Гранулезостромалық-жасушалық ісіктері:
  - Гранулездік –жасушалық ісік;
  - Текома;
  - Фиброма
- Андробластомалар.
  - Герминогенді ісіктер.
- Дисгерминома.
- Тератомалар:
  - Жетілген;
  - Жетілмеген.

# Аналық бездің эпителий ісіктері

