

Қазақстан Республикасы Білім және ғылым министрлігі

Академик Е. А. Бөкетов атындағы  
Қарағанды мемлекеттік университеті

## ДИПЛОМДЫҚ ЖҰМЫС

Тақырыбы: «Өндірістік шаң әсерінен тәжірибелік жануарлардың  
өкпе ұлпасындағы морфологиялық өзгерістер»

5B060700 - «Биология» мамандығы

Орындаған:

Абылай Г.Е

Ғылыми жетекшісі  
биология магистрі, аға оқытушы:

Тыржанова С.С

Қарағанды 2018

- ▶ **Зерттеудің мақсаты:** құрамында ауыр металдары бар полиметалды шаңның тәжірибелік жануарлардың функционалдық және морфологиялық көрсеткіштеріне әсерін анықтау.
- ▶ **Зерттеу нысаны:** салмақтары 180-250 г. ақ зертханалық егеуқұйрықтар
- ▶ **Зерттеудің әдістері:** ингаляциялық, «Ашық алаң», қанның цитологиялық және биохимиялық көрсеткіштерін зерттеудің зертханалық клиникалық әдістер, атомдық абсорбциялық анализ.

# Зерттеудің міндеттері:

- ▶ 1. Ашық алаң әдісі бойынша тәжірибелік жануардың нерв жүйесіне өндірістік шаңның әсерін өзін-өзі ұстау ерекшеліктері және қимыл белсенділігінің өзгеруі арқылы талдау жасау .
- ▶ 2. Атомдық-абсорбциялық әдіспен анықталған тәжірибелік жануарлар мүшелері мен ұлпаларда ауыр металдардың жинақталу көрсеткіштері нәтижелеріне баға беру.
- ▶ 3. Өндірістік шаң әсерінен тәжірибелік жануарлар қанының гематологиялық және биохимиялық көрсеткіштерінің өзгеруіне талдау жасау.
- ▶ 4. Өндірістік шаң әсерінен тәжірибелік жануарлардың өкпе ұлпасындағы гистологиялық және цитоморфологиялық өзгерістерін сипаттау.

- ▶ **Зерттеу базасы:** Қарағанды қаласы, РМҚХ «Ұлттық еңбек гигиенасы және кәсіби аурулар орталығы»
- ▶ **Зерттеудің ғылыми жаңалығы:** алынған мәліметтер өндірістік шаңқұрамындағы ауыр металдардың тәжірибелік жануарлардың қлпаларында жинақталуы мен шоғырлануын анықтауға және өндірістік ластанудан өкпе ұлпасына әсерді бағалауға мүмкіндік береді.

- ▶ 1-топта -жануарларға өндірістік шаң  $0,05 \text{ мг/м}^3$  мөлшерде ингаляциялық жолмен аптасына 5 рет күніне 4 сағат 70 күн бойы енгізілді.
- ▶ 2-топ- бақылау тобы



# Зерттеу әдістері

## 1. «Ашық алаң» әдісі


Егеуқұйрықтар алаңның ортасына орналастырып, одан кейін 5 минут бойы олардың әрбір қиып өткен квадраттар санын (көлденең белсенділігін), қоршау жиегіне алдыңғы аяқтарын тіреуі немесе тіреусіз олардың артқы аяғынан тік тұру санын (тік белсенділік), тазалау саны (дене күтім), фекалия болуы саны (дефекация), иіскелеу қимылдарының саны, орнындағы қимыл қозғалыстар саны сияқты параметрлер тіркелді.



## Бақылау тобы жануарларының мінез-құлық реакцияларының көрсеткіштері

Корсеткіш	Бақылау тобы	
	Саны	Ұзақтығы
Иіскелеу	10,75±0,5	57,25±0,44
Орнында тұрып қозғалу	3,25±0,55	9,5±1,3
Локомоция	33,25±1,34	44,25±0,9
Тік тұру қимыл белсенділігі	1,88±0,49	0,97±0,2
Сүйеніп тік тұру	11,6±3,16	23,2±0,67
Грумминг	1,5±0,1	14±0,013
Дефекация	1,75±0,14	3,75±0,1077
Уринация	-	-
Қозғалыссыз тұру	7,44±0,80	16,25±0,37

2. *Қанның гематологиялық көрсеткіштерін зерттеуде* автоматты АВХ Micros Es 60 геманализаторда жүргізілді. Әр көрсеткіш талдауына 2 минуттан аз уақыт кетеді. Гемаанализаторда: эритроциттердің абсолютті саны (RBC (10<sup>12</sup>/L)), гемоглобин мөлшері (HGB (g/L)), гематокрит (HCT (%)), эритроциттердің орташа көлемі (MCV (fL)), эритроциттердегі гемоглобиннің орташа мөлшері (MCH (pg)), эритроциттердің тұтқырлық жылдамдығы, лейкоциттер саны, лейкоцитарлық формула анықталды. Қанның биохимиялық көрсеткіштері биохимиялық анализаторда анықталды.





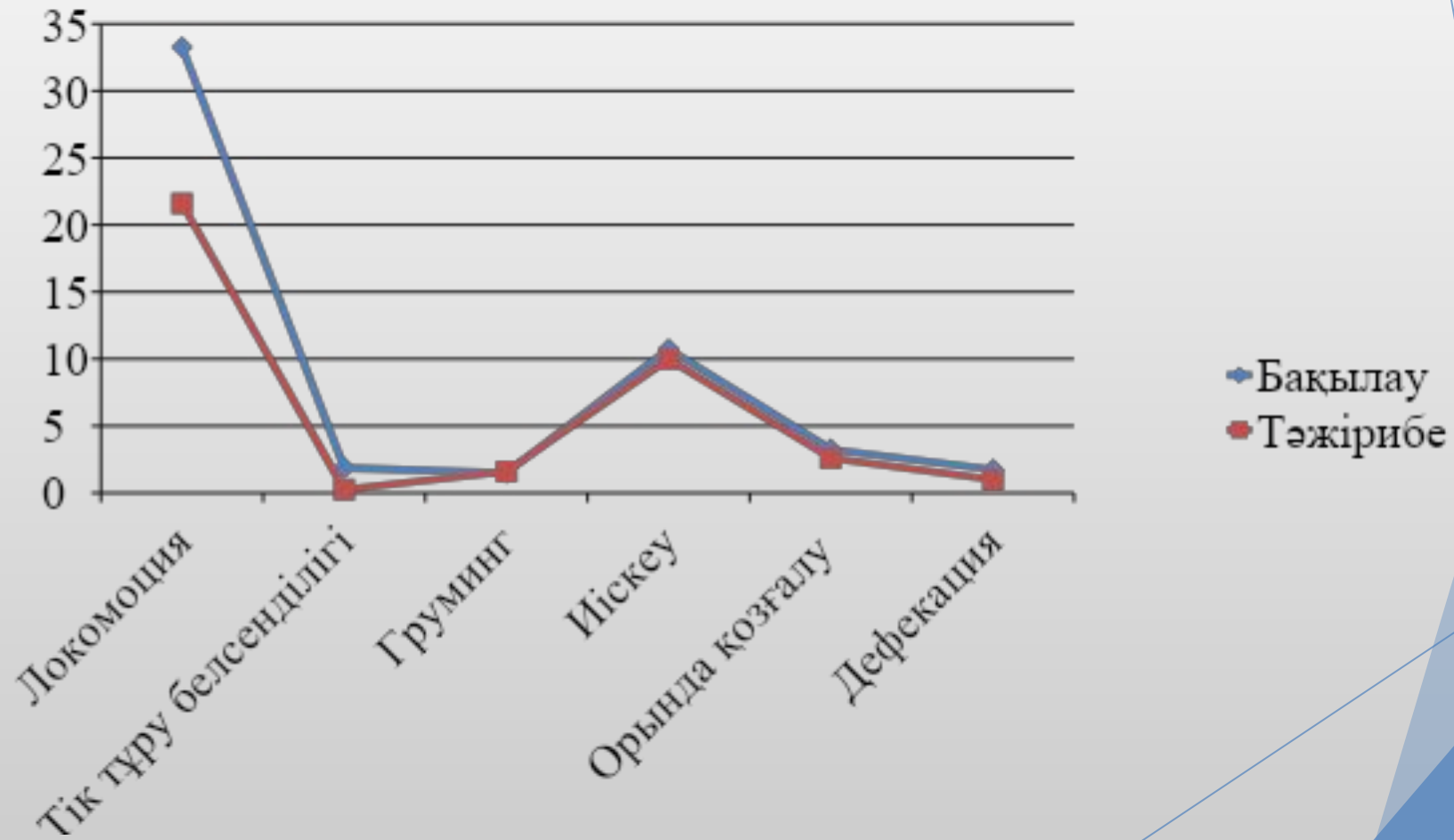
# Морфологиялық әдістер

- ▶ Өкпе ұлпасынан жұғындар жасалды: өкпе ұлпасының таңбалары алынып, бөлме температурасында кептірілді. Жұғындар Романовский-Гимза бойынша боялды. Микроскопта 1000 есе үлкейту арқылы әр жұғыннан 200 клетка саналды.
- ▶ Электрондық микроскопиялық тексеру үшін өкпе ұлпасының бөліктері бекітіліп, жалпы әдіс бойынша құйылды. Алынған блоктан ультра жұқа бөліктер дайындалды. Зерттеулер 75 кВ жедел кернеумен микроскоппен жүргізілді

# Тәжірибелік жануарлардың қимыл-қозғалыс көрсеткіштерінің өзгеруі

Корсеткіш	Тәжірибелік жануарлар	
	саны	Ұзақтығы
Иіскелеу	10±0,5	54,3±0,44
Орнында тұрып қозғалу	2,6±0,55	5,3±1,3
Локомоция	21,6±1,34	34,3±0,9
Тік тұру қимыл белсенділігі	0,25±0,14	0,25±0,14
Сүйеніп тік тұру	6,1 ± 1,26	18,2±1,4
Грумминг	1,6±0,1	13,3±0,013
Дефекация	1±0,14	4±0,1077
Уринация	-	-
Қозғалыссыз тұру	1,5±0,34***	7,1±0,27***

# Орталық жүйке жүйесінің функционалды күйінің көрсеткіштері.



# Гематологиялық көрсеткіштер

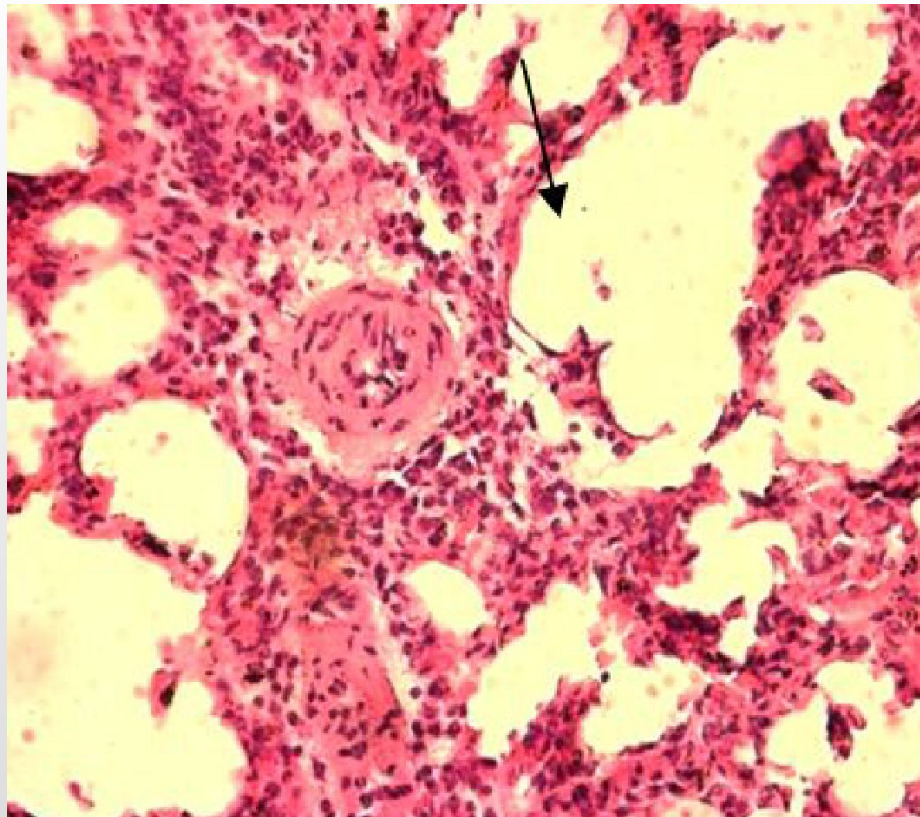
Көрсеткіш	контроль	тәжірибе, 10 күн	тәжірибе, 30 күн	тәжірибе, 60 күн	тәжірибе, 70 күн
RBC, (10 <sup>12</sup> /L)	7,53±0,11	7,23±0,23, p=0,14	6,33±0,26, p=0,0008	6,97±0,45, p = 0,22	6,36± 0,14, p= 0,000019
HCT, (%)	39,05± 0,45	37,65± 1,11, p=0,23	33,64±1,16, p=0,0007	39,3±2,40, p = 0,97	36,38± 0,74, p=0,008
HGB, (g/L)	142,55± 1,53	131±3,74, p=0,006	119,2±4,2, p=0,001	133,8± 9,56, p = 0,47	132±0,28, p=0,000006
MCV, (fL)	51,94±0,5	52,12± 0,37, p=0,2	53,14± 0,67, p=0,07	56,41± 1,26, p = 0,003	57,25±0,68, p=0,00008
RDW <sub>a</sub> , (fL)	36,06±0,7	36,85± 0,38, p=0,01	35,58± 0,35, p=0,38	37,87± 1,01, p = 0,04	41,15 ± 0,51, p=0,0002
RDW%, (%)	22,06± 0,18	24,55± 0,8, p=0,002	21,56±0,21, p=0,22	21,07±0,14, p = 0,003	21,65±0,2, p=0,15
MCHC, (g/L)	365,45± 1,06	348,25±1,7, p=0,0007	355,4± 1,28, p=0,001	348,00± 0,89, p = 0,0008	363,18 ± 0,34, p=0,000006
MCH, (pg)	18,98± 0,17	18,18 ± 0,07, p=0,003	18,8±0,35, p=0,56	19,82±0,43, p = 0,06	20,77 ± 0,17, p=0,00002

# Эксперименталды егеуқұйрықтардың қанның биохимиялық анализ көрсеткіштері

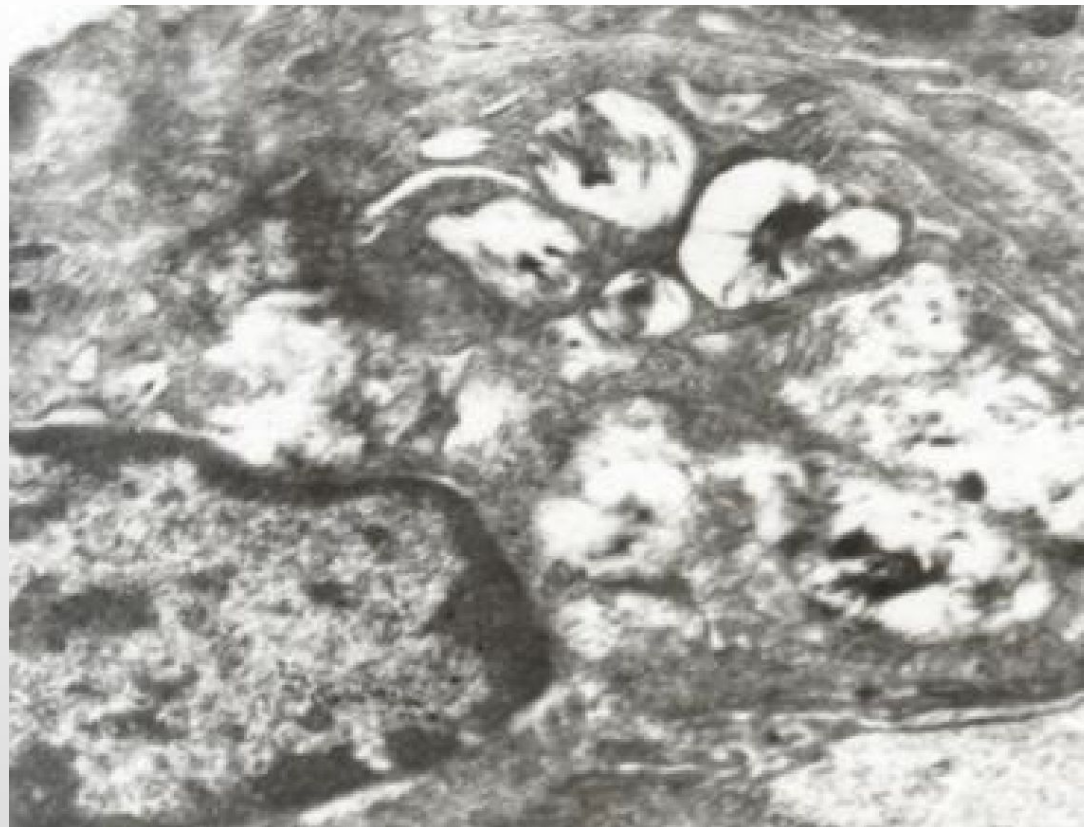Көрсеткіш	Бақылау	Тәжірибе
АЛТ, нмоль/ с*л	152,25± 5,82	381,25±23,04
АЛТ, нмоль/ с*л	170,0 ± 4,71	357,0±29,5
Белок, г/л	83,25 ± 0,68	48,32±0,48
Глюкоза, ммоль/л	5,46 ±0,29	2,4±0,02
Несепнәр, ммоль/л	4,15± 0,02	3,27±0,02

# Тәжірибелік жануарлардың өкпесіндегі $0,05 \text{ м} / \text{гм}^3$ мөлшердегі шаңның әсерінен цитоморфологиялық көрсеткіштерінің өзгерістері

Жануар топтары	АМ	ДАМ	ПН 1 типі	ДПН 1 типі	ПН 2 типі	ДПН 2 типі	НЛ	Лимфоциты	Орталық тежегіш ядро 2-х ядрн.	Микробты қорыту
бақылау n=10	24,93± 4,23	0,57± 0,15	41,93± 8,46	8,21± 0,91	9,86± 2,64	1,22±0,68	2,00±0,75	11,28 ±4,00	1,30±0,15	26,43 ±4,53
шаң n=8	36,16± 6,26	2,33± 0,53*	9,17± 2,56*	23,75± 5,11*	12,00± 1,67	7,42 ±1,94*	0,42±0,17	8,75±2,11	1,80 ±0,44*	58,30 ±14,11*



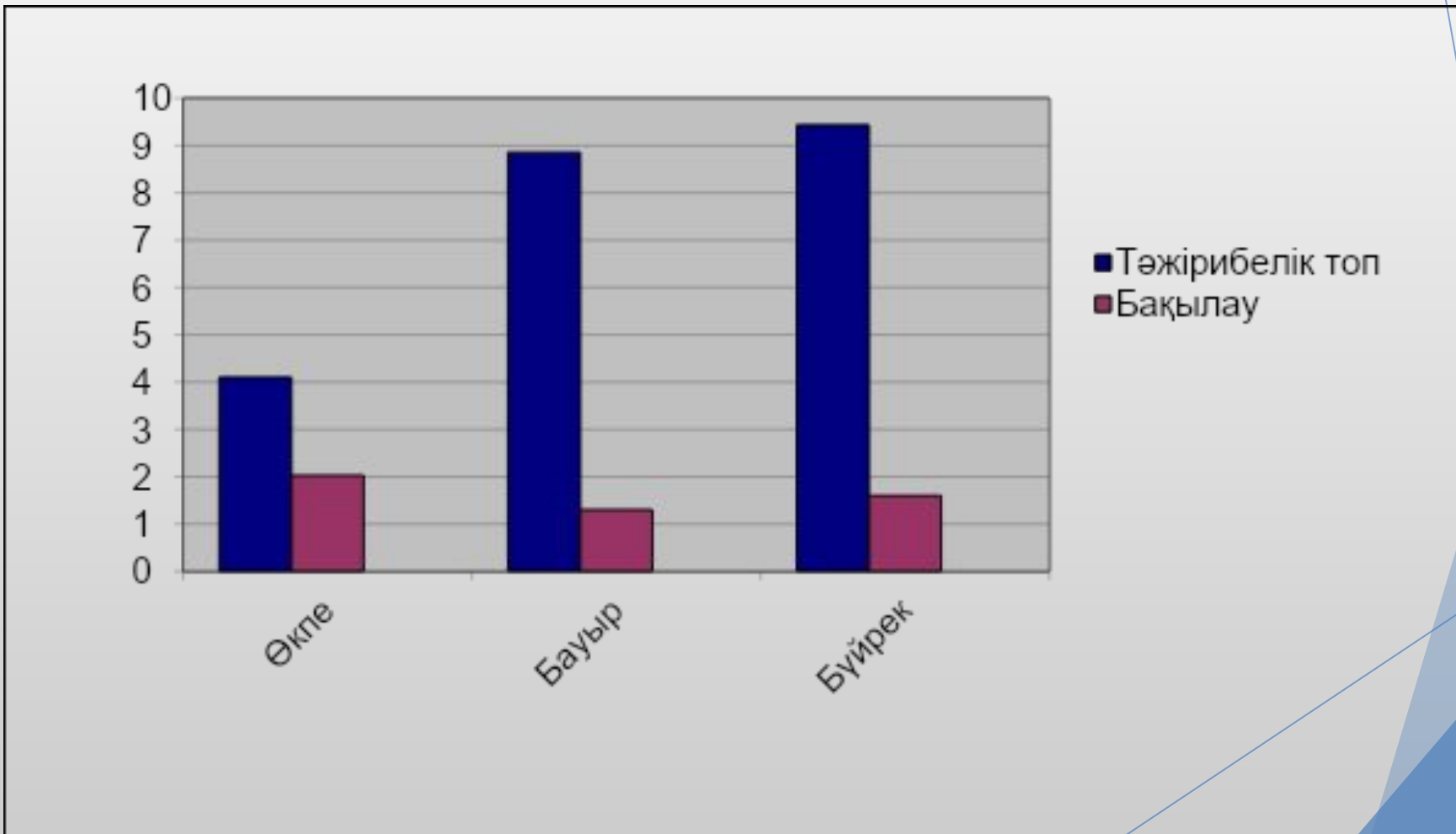
Ұсақ артерияларының қабырғасының склерозы  
және периваскулярлы өнімді қозу



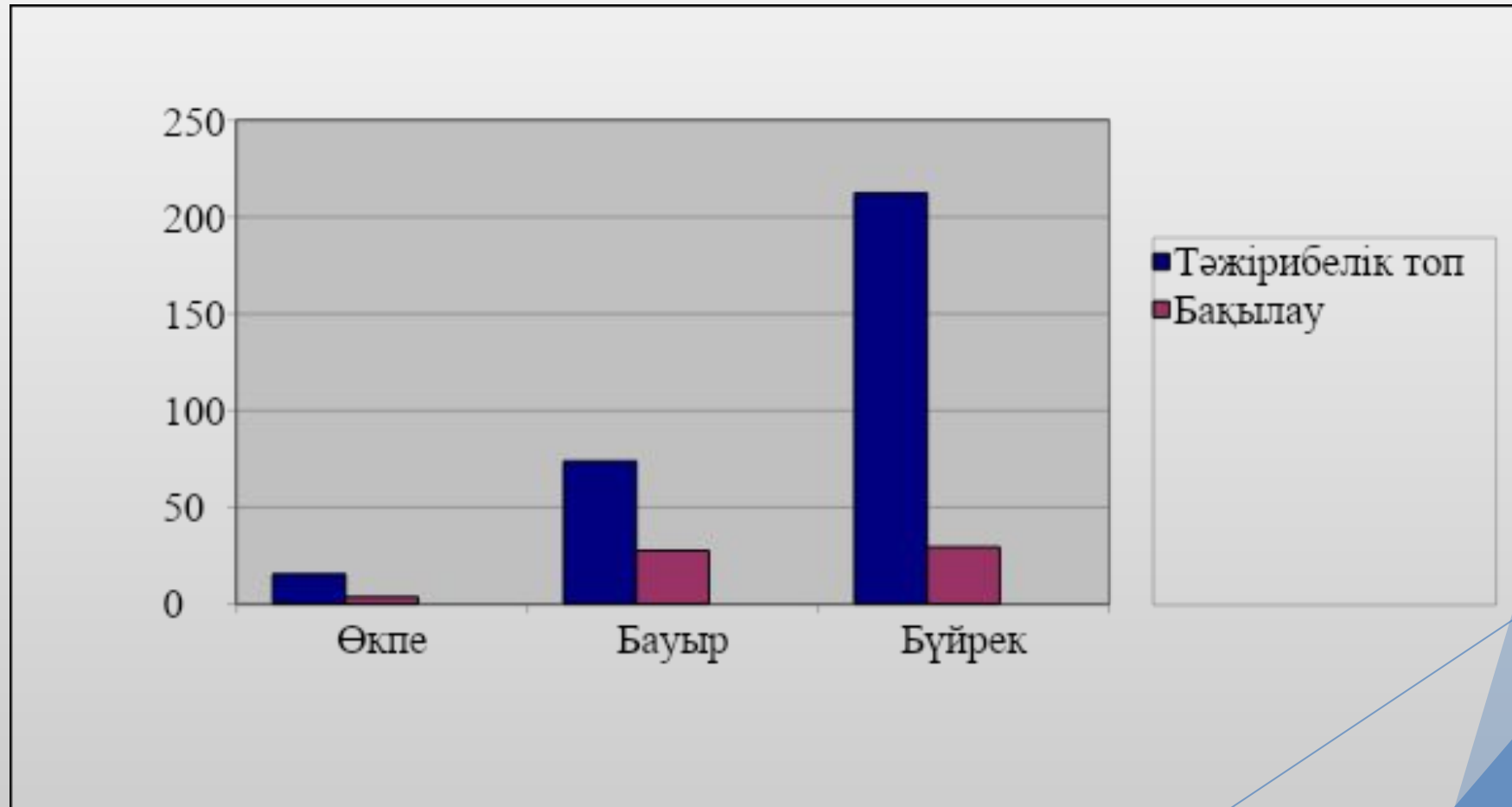
Секрециясы сақталған зақымдалу белгілері бар  
екінші реттік альвеолоциттер (A2) x 24000.



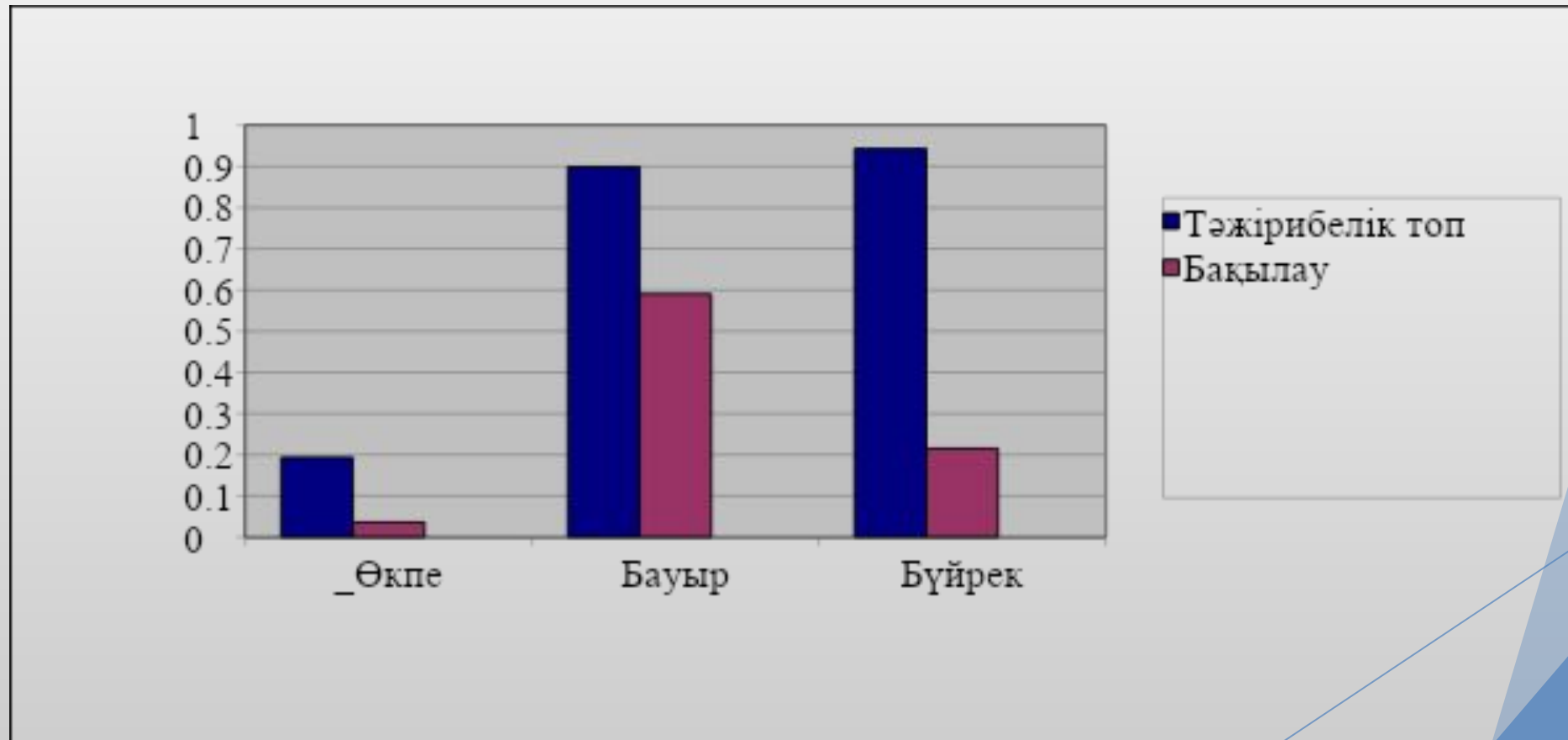
# Тәжірибелік жануарлардың мүшелерінің ұлпаларындағы қорғасынның жинақталуы



# Тәжірибелік жануарлардың ұлпаларындағы темірдің жинақталуы



# Тәжірибелік жануарлардың ұлпаларындағы марганецтің жинақталуы



# Қорытынды

- ▶ 1. Жағымсыз әсерлерден кейін (құрамында ауыр металл бар полиметалды өндірістік шаңмен ұзақ уақыт әсер еткен кезде) жануарлардың мінез-құлық құрылымында өзгерістер байқалады, бұл орталық жүйке жүйесі іс-әрекетіндегі өзгерістер салдары болып табылады. Зерттеліп отырған шаң құрамындағы ауыр металдар жануарларда тежелу жағдайының дамуына мүмкіндік береді, ал бұл жағдайда олардың орталық жүйке жүйесіне тигізетін жағымсыз әсер деп түсіндіруге болады. Зерттеу барысында локомоторлық реакциялар төмендеп, груминг белсенді түрде артады, бұл стерсстік жағдай туындағанын көрсетеді.
- ▶ 2. Өндірістік шаңды тәжірибиелік жануарларға 70 күн бойы ингаляциялық жолмен әсер ету кезінде полиметалды азықтың құрамына кіретін металдардың көбінесе өкпе, бауыр мен бүйрек ұлпаларында жинақталатыны анықталды. Айрықша жинақталу қабілеті темірде болатыны байқалды. Бақылау тобымен салыстырғанда қорғасынның да бауыр мен бүйрек ұлпаларында көбірек жинақталатындығы анықталды.

- ▶ 3. Эритроциттердің сандық көрсеткіштері мен динамикасындағы өзгерістер ауыр металдардың және олардың метаболиттерінің эритроцит мембрана мен сүйек миының жасушаларында, әсіресе эритрондағы өнеркәсіптік металл шаңдарының құрамында тікелей және жанама әсері болуы мүмкін екендігі анықталды. Өнеркәсіптік шаңмен созылмалы интоксикация кезінде, АЛС және АСТ ферментативті белсенділігінің өсуі бауырдағы қабыну процестерінде және жүрек бұлшықетінің қызметін бұза отырып байқалды.
- ▶ 4. Өндірістік шаңның ингаляциялық әсеріне ұшыраған өкпе ұлпасының кешенді морфологиялық зерттеуі төмендегідей өзгерістерді көрсетті:
  - ▶ - аэрогематикалық тосқауылдың құрамдас бөліктеріндегі, әсіресе альвеолярлық эпителий мен эндотелиальді жасушалардағы шаң бөлшектерінің әсерімен байланысты некрозға дейін дистрофиялық өзгерістерді арттыру түріндегі альтеративті процестері дамыды; жасушалық деңгейде дистрофиялық өзгерістер эпителиалдық жасушалар мен эндотелий цитоплазмасының ісінуі байқалды;
  - ▶ - фибробласттардың және коллагенез процестерін кейіннен периваскулярлық және перибронхиялық склероздың дамуымен, субполяральлі аймақта склероздың пайда болуымен және талшықты тіннің таралуымен байланысты склеротикалық процестерінің дамуы;
  - ▶ - жоғары функционалдық белсенділік белгілері бар альвеолярлы макрофагтардың қатысуымен макрофаг реакциясын белсенділігінің артуы;

НАЗАРЛАРЫҢЫЗҒА  
РАХМЕТ!!!!!!